This is a digital copy of a book that was preserved for generations on library shelves before it was carefully scanned by Google as part of a project to make the world's books discoverable online.

It has survived long enough for the copyright to expire and the book to enter the public domain. A public domain book is one that was never subject to copyright or whose legal copyright term has expired. Whether a book is in the public domain may vary country to country. Public domain books are our gateways to the past, representing a wealth of history, culture and knowledge that's often difficult to discover.

Marks, notations and other marginalia present in the original volume will appear in this file - a reminder of this book's long journey from the publisher to a library and finally to you.

Usage guidelines

Google is proud to partner with libraries to digitize public domain materials and make them widely accessible. Public domain books belong to the public and we are merely their custodians. Nevertheless, this work is expensive, so in order to keep providing this resource, we have taken steps to prevent abuse by commercial parties, including placing technical restrictions on automated querying.

We also ask that you:

+ *Make non-commercial use of the files* We designed Google Book Search for use by individuals, and we request that you use these files for personal, non-commercial purposes.

+ *Refrain from automated querying* Do not send automated queries of any sort to Google's system: If you are conducting research on machine translation, optical character recognition or other areas where access to a large amount of text is helpful, please contact us. We encourage the use of public domain materials for these purposes and may be able to help.

+ *Maintain attribution* The Google "watermark" you see on each file is essential for informing people about this project and helping them find additional materials through Google Book Search. Please do not remove it.

+ *Keep it legal* Whatever your use, remember that you are responsible for ensuring that what you are doing is legal. Do not assume that just because we believe a book is in the public domain for users in the United States, that the work is also in the public domain for users in other countries. Whether a book is still in copyright varies from country to country, and we can't offer guidance on whether any specific use of any specific book is allowed. Please do not assume that a book's appearance in Google Book Search means it can be used in any manner anywhere in the world. Copyright infringement liability can be quite severe.

About Google Book Search

Google's mission is to organize the world's information and to make it universally accessible and useful. Google Book Search helps readers discover the world's books while helping authors and publishers reach new audiences. You can search through the full text of this book on the web at `http://books.google.com/`

University of California
LIBRARY
Medical Department

GIFT OF

The Faculty

TO THE

LIBRARY OF THE

MEDICAL DEPARTMENT

OF THE

UNIVERSITY OF CALIFORNIA



University of California
LIBRARY
Medical Department
27/8

Verhandlungen

der

Deutschen Gesellschaft für Chirurgie.

Neunundzwanzigster Congress,

abgehalten zu Berlin, 18.—21. April 1900.

Mit 11 Tafeln Abbildungen, Holzschnitten und Autotypien.

Berlin 1900.

Verlag von August Hirschwald.

N W. Unter den Linden 68.

UNIV OF

Inhalt.

		Seite
A) I.	Protokolle der Sitzungen, Discussionen und kleinere Mittheilungen	III—XI
II.	Verzeichniss der grösseren Vorträge und Abhandlungen	XI—XIII
B) I.	Alphabetische Redner-Liste	XIV—XIX
II.	Alphabetisches Sach-Register	XX—XXVII
C)	Einladungs-Circular	XXVIII—XXIX
D)	Statuten und Geschäftsordnung	XXX—XXXIV
E)	Verzeichniss der Mitglieder der Gesellschaft . . .	XXXV—LVIII

A.

I. Protokolle, Discussionen und kleinere Mittheilungen.

Erster Sitzungstag, Mittwoch, 18. April 1900.

a) Vormittags-Sitzung.

Eröffnungs-Rede des Herrn Vorsitzenden S. 1. — Nachruf an die verstorbenen Mitglieder S. 2—4. — Wahl des Ausschusses und des stellvertretenden Vorsitzenden S. 4. — Bericht der Bibliotheks-Commission S. 5—7. — Schenkung von Bildern S. 7. — Aenderung der Geschäftsordnung S. 8.

Eintritt in die Tagesordnung.

1) Herr Czerny (Heidelberg), Die Behandlung inoperabler Krebse . . . . . I. 8. II. 1.
Discussion: Herren Friedrich (Leipzig), Helferich (Kiel), Schüller (Berlin), Steinthal (Stuttgart) S. 8—13.

2) Herr Krönlein (Zürich), Mastdarm-Carcinome und die Resultate ihrer operativen Behandlung . I. 13. II. 23.

3) Herr Rehn, Die Verbesserungen in der Technik der Mastdarm-Amputation und -Resection . I. 13. II. 514.

Verlesung der neu aufgenommenen Mitglieder (30). I. 13.

4) Herr Hochenegg (Wien), Bericht über 120 eigne sacrale Mastdarm-Operationen wegen Carcinom und über die durch die Operation erzielten Resultate . . . . . I. 14.

2750

		Seite	
5)	Herr Schuchardt (Stettin), Ueber die bei Carcinom, Lues und Tuberculose eintretende Schrumpfung des Mastdarmes und Colon, und ihre Bedeutung für die Exstirpation pelviner Dickdarm-Abschnitte	I. 31.	II. 54.
	(Schluss der Sitzung 1 Uhr 10 Min.)		
	b) Nachmittags-Sitzung 2 Uhr 5 Min.		
6)	Herr Körte (Berlin), Erfahrungen über die operative Behandlung der malignen Dickdarm-Tumoren	I. 31.	II. 61.
	Discussion (Mastdarm-Carcinom): Herren Kraske (Freiburg), Henle (Breslau), Steinthal (Stuttgart), Gussenbauer (Wien), Wölfler (Prag), (im Protokoll) S. 31—39.		
7)	Herr von Mangoldt (Dresden), Durch Uebertragung von Rippenknorpel geheilter Fall von Kehlkopfstenose nach Typhus	I. 39.	II. 460.
8)	Derselbe, Die Uebertragung von Rippenknorpel zur Heilung der Sattelnase	I. 40.	II. 460.
	Discussion: Herren von Bergmann, von Mangoldt S. 40.		
9)	Herr von Stubenrauch (München), Die Veränderungen des wachsenden Knochens unter dem Einflusse des Phosphors	I. 40.	II. 205.
10)	Herr Franz König (Berlin), Wandlungen in der chirurgischen Technik der Gelenk-Operationen	I. 40.	II. 253.
	Discussion: Herren Franke (Braunschweig), Schede (Bonn) — Herr König, Schlusswort S. 40—42.		
11)	Kranken-Vorstellungen: Herr von Eiselsberg, Ersatz des Zeigefingers durch die 2. Zehe . .	I. 42.	II. 493.
12)	Herr Bunge (Königsberg), Demonstration einiger nach der Bier'schen Methode Amputirter . . .	I. 42.	
13)	Herr Hirsch (Köln), Vorstellung eines Unterschenkel-Amputirten mit tragfähigem Stumpf und neuer Prothese	I. 44.	II. 358.
	Discussion: Herren Noetzel (Frankfurt a./M.), Bunge (Schlusswort), Bier (Greifswald) S. 44 bis 46.		
14)	Herr Reichel (Chemnitz), Ueber Chondromatose des Kniegelenks (mit Demonstration von Präparaten)	I. 46.	II. 332.
	(Schluss der Sitzung 4 Uhr 30 Min.)		

		Seite	
	c) Abend-Sitzung		
	10 Uhr Abends im Langenbeck-Haus.		
15)	Herr Immelmann (Berlin), Bösartige Geschwülste im Röntgen-Bilde	I. 46.	
16)	Herr Joachimsthal (Berlin), Die angeborenen Deformitäten im Röntgen-Bild	I. 47.	
	Derselbe, Zur diagnostischen Verwerthung des Röntgen-Verfahrens	I. 51.	
17)	Herr Lauenstein (Hamburg), Demonstration von Röntgen-Bildern und Präparaten eines Falles von Spontanfractur des Oberschenkels . .	I. 52.	
18)	Herr Sudeck (Hamburg), Ueber Knochenatrophie und ihre Rückbildung	I. 53.	II. 673.
19)	Herr Poelchen (Zeitz), Röntgen-Bild eines Oesophagus-Divertikels	I. 53.	
20)	Herr Holländer (Berlin), Resultate der Heissluftbehandlung bei Lupus und Angiomen .	I. 54.	
	(Schluss der Sitzung 11 Uhr.)		

Zweiter Sitzungstag, Donnerstag, 19. April 1900.

	a) Vormittags-Sitzung		
	9 Uhr.		
	Verlesung der Namen von 48 neu aufgenommenen Mitgliedern durch den Schriftführer	I. 57.	
21)	Herr James Israel (Berlin), Ueber Operationen bei Nieren- und Uretersteinen	I. 58.	II. 217.
	Discussion: Herren Czerny (Heidelberg), Krönlein (Zürich), Kolaczek (Breslau), Zondek (Berlin), Alsberg (Hamburg), Lauenstein (Hamburg), Kümmell (Hamburg), Israel (Berlin), Schlusswort S. 58—65.		
22)	Herr Kümmell (Hamburg), Die Feststellung der Functionsfähigkeit der Nieren vor operativen Eingriffen	I. 65.	II. 314.
23)	Herr Barth (Danzig), Zur Frage der diagnostischen Nierenspaltung	I. 65.	
24)	Herr Krönlein (Zürich), Demonstration eines seltenen Nierentumor	I. 67.	
	Discussion: Herren Israel (Berlin), Braun (Göttingen) S. 68—70.		
25)	Herr Enderlen (Marburg), Experimentelle Blasenplastik	I. 71.	
26)	Herr Anschütz (Breslau), Ein Fall von Blasen-Ectopie	I. 72.	II. 553.

		Seite	
	Discussion: Herren Trendelenburg (Leipzig), v. Mikulicz (Breslau), Rehn (Frankfurt a./M.), Trendelenburg (Leipzig) S. 72—76.		
27)	Herr Olshausen (Berlin), Zur conservativen chirurgischen Behandlung der Uterus-Myome . .	I. 76.	
	Kranken-Vorstellungen.		
28)	Herr Lexer (Berlin), Vorstellung eines Patienten mit Nasenspalte	I. 76.	
29)	Herr Schultheiss (Wildungen), Ueber einen Fall von sehr grossem Blasenstein	I. 78.	
30)	Herr Reisinger (Mainz), Zur Behandlung der Hydronephrose	I. 81.	II. 200.
31)	Herr Bessel Hagen (Charlottenburg), Demonstration von Patienten, denen die Milz exstirpirt worden ist, ein Beitrag zur Splenectomie . .	I. 81.	II. 715.
32)	Herr Brentano (Berlin), Vorstellung eines geheilten Falles von Pankreas-Nekrose . . .	I. 81.	II. 390.
	(Schluss der Sitzung 1 Uhr 5 Min.)		
	b) Nachmittags-Sitzung 2 Uhr 7 Min.		
	Vorsitzender: Herr König, dann Herr v. Bergmann.		
33)	Herr Gluck (Berlin), Geheilter Radiusdefect mit Klumphand	I. 82.	
34)	Herr Bessel Hagen (Charlottenburg), Zur operativen Behandlung der Pankreascysten . . .	I. 82.	II. 683.
35)	Herr Kehr (Halberstadt), Wie verhält es sich mit den Recidiven nach Gallenstein-Operationen	I. 82.	II. 131.
	Discussion: Herren Löbker (Bochum), Petersen (Heidelberg), Körte, König (Berlin), Troje (Braunschweig), Rehn (Frankfurt a. M.) S. 82—89.		
36)	Herr Freudenberg (Berlin), Zur Statistik und Technik der Bottini'schen Operation bei Prostata-Hypertrophie mit Demonstration eines gemeinsam mit Dr. Bierhoff construirten kystoskopischen Prostata-Incisors	I. 89.	II. 446.
37)	Herr Wossidlo (Berlin), Ein Incisions-Cystoskop zur Ausführung der Bottini'schen Operation .	I. 89.	
	Discussion: Herren v. Frisch (Wien), Jaffé (Posen), Troje (Braunschweig), Kümmell (Hamburg), Zuckerkandl (Wien), Schlusswort Herr Freudenberg S. 92—97.		
	(Schluss der Sitzung 4 Uhr 30 Min.)		

Dritter Sitzungstag, Freitag, 20. April 1900.

a) Vormittags-Sitzung
9 Uhr.

		Seite	
	Geschäftliche Mittheilungen des Vorsitzenden . .	I. 97.	
38)	Herr v. Angerer (München), Ueber Operationen wegen Unterleibs-Contusionen	I. 97.	II. 475.
39)	Herr v. Bergmann (Riga), Ueber die Darmausschaltungen beim Volvulus	I. 97.	
40)	Herr Credé (Dresden), Die Vereinfachung der Gastro- und Enterostomie	I. 102.	II. 253.
	Discussion: Herren Hahn und Credé	I. 102.	
41)	Herr Steinthal (Stuttgart), Zur Resection des Volvulus der Flexura sigmoidea	I. 103.	
42)	Herr Sprengel (Braunschweig), Eine angeborene Cyste der Darmwand als Ursache der Invagination	I. 105.	II. 537.
	Discussion über Unterleibscontusionen: Herren Rehn (Frankfurt a./M.), Stolper (Breslau), Eichel (Strassburg), Szumann (Thorn), Hahn (Berlin), Lauenstein (Hamburg), Perthes (Leipzig), Samter (Königsberg), Sprengel (Braunschweig), Körte (Berlin), Fritz König jun. (Berlin), Perthes (Leipzig) S. 105—117.		
43)	Herr Kehr (Halberstadt), Dreimalige Gastroenterostomie an einer Kranken (mit Kranken-Vorstellung)	I. 117.	
44)	Derselbe, Gastroenterostomie an einem halbjährigen Kinde wegen Pylorusstenose	I. 124.	
	Discussion über Gastroenterostomie: Herren Lindner (Berlin), Krönlein (Zürich), Credé (Leipzig), Hansy zu Protokoll S. 130—133. Discussion über 41 und 42: Herren v. Zoege-Manteuffel (Dorpat), Hochenegg (Wien), Martens S. 134—137.		
45)	Herr v. Eiselsberg (Königsberg), Zur Therapie der gutartigen Pylorusstenosen mit besonderer Berücksichtigung der Aetz-Stricturen . .	I. 137.	II. 569.
46)	Herr Körte (Berlin), Demonstration eines Ulcus pepticum jejuni nach Gastroenterostomie wegen Magenulcus	I. 137.	
47)	Herr Steinthal (Stuttgart), Multiple perforirende Ulcera des Jejunum nach Gastroenterostomie	I. 139.	

Seite

48) Herr Petersen (Heidelberg), Ueber Darmverschlingung nach Gastroenterostomie. . . I. 140. II. 620.
Discussion über Gastroenterostomie: Herr Kausch (Breslau), v. Hacker (Innsbruck) S. 140—146.

(Schluss der Sitzung 1 Uhr 10 Min.)

---

b) Nachmittags-Sitzung
2 Uhr.

Generalversammlung.

Kassenbericht. Wahl des I. Vorsitzenden für das Jahr 1901 S. 146—148. — Verlesung der neuaufgenommenen Mitglieder S. 148. — Bericht der Kassenrevisoren S. 148.
Fortsetzung der Discussion über Gastroenterostomie: Herren Löbker (Bochum), Prutz (Königsberg), Felix Franke (Braunschweig), Hadra (Berlin), Petersen (Heidelberg). S. 148—155.

49) Herr Grosse (f. v. Bramann (Halle a.S.): Ueber Knochenplastik. (Mit Kranken-Vorstellung.) . I. 155.
50) Herr Braun (Göttingen), Ueber entzündliche Geschwülste des Netzes*) . . . . . I. 156.
51) Herr Friedrich (Leipzig), Zur chirurgischen Pathologie des Netzes und Mesenterium . . . I. 156. II. 503.
Verkündigung des Wahlresultates: H. Czerny . I. 156.
52) Herr Krause (Altona), Zur Behandlung brandiger Brüche und einzelner Formen von Darmresection und Ileus . . . . . I. 157.
Discussion: Herr Kausch S. 167—170.
53) Herr Körte (Berlin), Hernia obturatoria mit Demonstration eines Präparates . . . . . I. 170.
Discussion: Herren Sprengel (Braunschweig), Eichel (Strassburg), Poelchen (Zeitz) S. 171 bis 173.
54) Herr Steinthal (Stuttgart), Der enteroplastische Schluss des Anus artific. . . . . I. 173.
55) Herr Goepel (Leipzig), Ueber die Verschliessung von Bruchpforten durch Einheilung geflochtener, fertiger Silberdrahtnetze (mit Kranken-Vorstellung). I. 174.

*) Wird in Langenbeck's Archiv f. klin. Chirurgie später veröffentlicht.

		Seite	
56)	Herr Bessel Hagen (Charlottenburg), Zur Technik der Operation bei Nabelbrüchen und Bauchwandhernien	I. 177.	II. 696.
	Discussion: Herr Rotter S. 177.		
	(Schluss der Sitzung 4 Uhr 15 Min.)		

Vierter Sitzungstag, Sonnabend, 21. April 1900.

a) Vormittags-Sitzung
9 Uhr.

57)	Herr Gottstein (Breslau), Pseudostimme nach Total-Exstirpation des Larynx	I. 178.	II. 652.
58)	Herr Gluck (Berlin), Phonations-Apparat nach Total-Exstirpation des Larynx. Vorstellung von Patienten	I. 178.	
59)	Herr Friedrich (Leipzig), Pseudophlegmone.	I. 181.	
60)	Derselbe, Exostosen	I. 183.	
60a)	Herr Friedrich (Leipzig), Demonstration eines Excisionspräparates von Cystadenoma sudoriferum cutaneum diffusum benignum	I. 183.	
61)	Herr Wilms (Leipzig), Vorstellung einer Patientin nach Exstirpation eines grossen Becken-Enchondroms	I. 183.	
62)	Herr v. Bergmann stellt einen Patienten vor mit vor 5 Jahren exstirpirtem Mastdarmcarcinom.	I. 186.	
63)	Herr Tietze (Breslau), Hautsarkom in der Mamma-Gegend einen Mammatumor vortäuschend.	I. 186.	
64)	Herr Lexer (Berlin), Ueber teratoide Geschwülste in der Bauchhöhle und deren Operation . . .	I. 187.	II. 272.
	Discussion: Herr Wilms (Leipzig) S. 187.		
65)	Herr Hoffa (Würzburg), Zur Behandlung des Schiefhalses mittelst partieller Exstirpation des Kopfnickers nach Mikulicz. (Mit Patienten-Vorstellungen)	I. 187.	II. 340.
	Discussion: Herren Trendelenburg (Leipzig), Franke (Braunschweig), Bunge (Königsberg), Helferich (Kiel) S. 188—189.		
66)	Herr Sarwey (Tübingen), Experimentelle Untersuchungen über Händedesinfection	I. 189.	II. 121.
67)	Herr Vollbrecht (Breslau), Seifenspiritus in fester Form zur Hände- und Haut-Desinfection. .	I. 189.	II. 212.
68)	Herr Blumberg (Leipzig), Demonstration von Operations-Handschuhen	I. 189.	

		Seite	
	Discussion: Herren Bunge (Königsberg), Samter (Königsberg), v. Kuester (Berlin), Sprengel (Braunschweig), Krönig (Leipzig), Kossmann (Berlin) S. 193—198.		
69)	Herr Katzenstein (Berlin), Ueber Katheterisation	I. 198.	
	Discussion: Herren Loewenhardt (Breslau), Freudenberg, Katzenstein S. 205—207.		
70)	Herr Poelchen (Zeitz), Vorstellung eines operirten und geheilten Epileptikers	I. 207.	
71)	Herr Sudeck (Hamburg), Demonstration eines elektrisch betriebenen Bohrers	I. 209.	II. 352.
72)	Herr Riese (Britz-Berlin), Thrombophlebitis der Sinus durae matris seltenen Ursprunges . .	I. 209.	II. 419.
73)	Herr Bunge (Königsberg), Zur Pathologie und Therapie der verschiedenen Formen der Gangrän an den unteren Extremitäten	I. 209.	II. 705.
74)	Herr Koelliker (Leipzig), Demonstration von Amputations-Neuromen	I. 209.	
75)	Herr Payr (Graz), Blutgefäss- und Nerven-Naht	I. 210.	II. 593.
	Discussion: Herren v. Bergmann (Berlin), Payr (Graz), Chlumsky (Breslau) S. 210—211.		
76)	Herr Bähr (Hannover), Zur Lehre von der Coxa vara	I. 211.	II. 191.

(Schluss der Sitzung 1 Uhr.)

---

b) Nachmittags-Sitzung
2 Uhr.

77)	Herr Vulpius (Heidelberg), Ueber den Werth des orthopädischen Stützcorsetts	I. 211.	
78)	Herr Schanz (Dresden), Ueber die Redression schwerer Skoliosen	I. 214.	
79)	Herr Rubinstein (Berlin), Ueber die Form der Knochenbrüche durch directe Gewalt . . .	I. 216.	II. 433.
80)	Herr Wohlgemuth (Berlin), Zur Pathologie und Therapie der Fracturen des Tubercul. majus .	I. 216.	II. 375.
81)	Herr Holländer (Berlin), Blutstillung ohne Ligatur. Vasopressur	I. 216.	
82)	Herr Zabludowski (Berlin), Ueber Klavierspielerkrankheit in der chirurgischen Praxis .	I. 219.	II. 177.
83)	Herr Samter (Königsberg), Ueber die operative Behandlung der habituellen Schulterluxation	I. 219.	II. 641.

Seite

84) Herr Most (Berlin, Breslau), Ueber die Topographie der retropharyngealen Drüsenabscesse . I. 219. II. 239.
Schlussbericht des Vorsitzenden S. 219.
Herr Czerny, Hoch auf v. Bergmann S. 220.

(Schluss der Sitzung gegen 4 Uhr.)

II. Grössere Vorträge und Abhandlungen.

I. Herr Czerny (Heidelberg), Ueber die Behandlung inoperabler Krebse . . . . . I. 8. II. 1.
Anhang: Scheffer (London), Bericht über die englischen Cancer-Hospitäler. . . . . II. 17.
II. Herr Krönlein (Zürich), Ueber die Resultate der Operation des Mastdarm-Carcinoms . . . I. 13. II. 23.
III. Herr Schuchardt (Stettin), Ueber die bei Carcinom, Lues und Tuberculose eintretende Schrumpfung des Mastdarms und Colons und ihre Bedeutung für die Exstirpation pelviner Dickdarmabschnitte . . . . . I. 31. II. 54.
IV. Herr Körte (Berlin), Erfahrungen über die operative Behandlung der malignen Dickdarm-Geschwülste . . . . . I. 31. II. 61.
V. Herr Sarwey (Tübingen), Experimental-Untersuchungen über Händedesinfection . . . . I. 189. II. 121.
VI. Herr Kehr (Halberstadt), Wie verhält es sich mit den Recidiven nach unseren Gallenstein-Operationen. . . . . I. 82. II. 131.
VII. Herr Zabludowski (Berlin), Ueber Klavierspielerkrankheit in der chirurgischen Praxis . I. 219. II. 176.
VIII. Herr Bähr (Hannover), Zur Lehre von der Coxa vara. . . . . I. 211. II. 191.
IX. Herr Reisinger (Mainz), Beitrag zur Behandlung der Hydronephrose . . . . . I. 81. II. 200.
X. Herr v. Stubenrauch (München), Ueber die unter dem Einflusse des Phosphors entstehenden Veränderungen des wachsenden Knochens . . I. 40. II. 205.
XI. Herr Vollbrecht (Düsseldorf), Seifenspiritus in fester Form zur Haut- und Händedesinfection I. 189. II. 212.
XII. Herr Israel (Berlin), Operationen bei Nieren- und Uretersteinen . . . . . I. 58. II. 217.
XIII. Herr Most (Breslau), Zur Topographie und Aetiologie des retropharyngealen Drüsenabscesses I. 219. II. 239.

		Seite	
XIV.	Herr Credé (Dresden), Die Vereinfachung der Gastro- und Enterostomie.	I. 102.	II. 253.
XV.	Herr König, Franz (Berlin), Wandlungen in der chirurgischen Technik der Gelenkoperationen .	I. 40.	II. 263.
XVI.	Herr Lexer (Berlin), Ueber teratoide Geschwülste in der Bauchhöhle und deren Operation. . .	I. 187.	II. 272.
XVII.	Herr Kümmell (Hamburg), Die Feststellung der Functionsfähigkeit der Nieren vor operativen Eingriffen	I. 65.	II. 314.
XVIII.	Herr Reichel (Chemnitz), Chondromatose der Kniegelenkkapsel	I. 46.	II. 332.
XIX.	Herr Hoffa (Würzburg), Zur Behandlung des hochgradigen Schiefhalses mittelst partieller Exstirpation des Kopfnickers nach Mikulicz .	I. 187.	II. 340.
XX.	Herr Sudeck (Hamburg), Ein neues Instrument (Trepanationsfräser) zur Eröffnung der Schädelhöhle	I. 209.	II. 353.
XXI.	Herr Hirsch (Köln), Vorstellung eines Unterschenkel-Amputirten mit (durch Nachbehandlung) tragfähigem Stumpf und neuer Prothese. . .	I. 44.	II. 358.
XXII.	Herr Wohlgemuth (Berlin), Die Fractur des Tuberculum majus humeri	I. 216.	II. 375.
XXIII.	Herr Brentano (Berlin), Ueber Pankreas-Nekrose	I. 81.	II. 390.
XXIV.	Herr Riese (Britz), Thrombophlebitis der Sinus durae matris selteneren Ursprungs	I. 209.	II. 419.
XXV.	Herr Rubinstein (Berlin), Ueber die Form der Knochenbrüche durch directe Gewalt . . .	I. 216.	II. 433.
XXVI.	Herr Freudenberg (Berlin), Zur Statistik und Technik der Bottini'schen Operation bei Prostata-Hypertrophie.	I. 89.	II. 446.
XXVII.	Herr von Mangoldt (Dresden), Die Einpflanzung von Rippenknorpel in den Kehlkopf zur Heilung schwerer Stenosen und Defecte, und Heilung der Sattelnase durch Knorpelübertragung	I. 39.	II. 460.
XXVIII.	Herr von Angerer (München), Ueber subcutane Darmrupturen und ihre operative Behandlung .	I. 97.	II. 475.
XXIX.	Herr von Eiselsberg (Königsberg), Ersatz des Zeigefingers durch die zweite Zehe	I. 42.	II. 493.
XXX.	Herr Friedrich (Leipzig), Zur chirurgischen Pathologie von Netz und Mesenterium . . .	I. 156.	II. 503.
XXXI.	Herr Rehn (Frankfurt a. M.), Die Fortschritte in der Technik der Mastdarmoperationen . .	I. 13.	II. 514.
XXXII.	Herr Sprengel (Braunschweig), Eine angeborene Cyste der Darmwand als Ursache der Invagination	I. 105.	II. 537.

		Seite	
XXXIII.	Herr Anschütz (Breslau), Ueber die Heilung der angeborenen Blasenspalte durch Plastik aus dem Dünndarm	I. 72.	II. 553.
XXXIV.	Herr von Eiselsberg (Königsberg), Ueber Verätzungs-Stricturen des Pylorus	I. 137.	II. 569.
XXXV.	Herr Payr (Graz), Beiträge zur Technik der Blutgefäss- und Nervennaht nebst Mittheilungen über die Verwendung eines resorbirbaren Metalles in der Chirurgie	I. 210.	II. 593.
XXXVI.	Herr Petersen (Heidelberg), Ueber Darmverschlingung nach der Gastro-Enterostomie . .	I. 140.	II. 620.
XXXVII.	Herr Samter (Königsberg i. Pr.), Zur operativen Behandlung der habituellen Schulterverrenkung	I. 219.	II. 641.
XXXVIII.	Herr Gottstein (Breslau), Pseudostimme nach Totalexstirpation des Larynx.	I. 178.	II. 652.
XXXIX.	Herr Sudeck (Hamburg), Ueber die acute entzündliche Knochenatrophie	I. 53.	II. 673.
XL.	Herr Bessel Hagen (Charlottenburg), Zur operativen Behandlung der Pankreascysten. . .	I. 82.	II. 683.
XLI.	Derselbe, Zur Technik der Operationen bei Nabelbrüchen und Bauchwand-Hernien . . .	I. 177.	II. 696.
XLII.	Herr Bunge (Königsberg i. Pr.), Zur Pathogenese und Therapie der verschiedenen Formen der Gangrän an den unteren Extremitäten . .	I. 209.	II. 705.
XLIII.	Herr Bessel Hagen (Charlottenburg), Ein Beitrag zur Milzchirurgie.	I. 81.	II. 714.

B.

I. Alphabetische Rednerliste.

(„D." bedeutet Discussion.)

		Seite
Herr Alsberg, D. Nierensteine	I. 62.	
Herr von Angerer (München), Ueber Operationen wegen Unterleibs-Contusionen	I. 97.	II. 475.
Herr Anschütz (Breslau), Ein Fall von Blasen-Ectopie	I. 72.	II. 553.
Herr Bähr (Hannover), Zur Lehre von der Coxa vara	I. 211.	II. 191.
Herr Barth (Danzig), Zur Frage der diagnostischen Nierenspaltung	I. 65.	
Herr v. Bergmann (Berlin), Geheiltes Mastdarmcarcinom	I. 186.	
Derselbe, D. Knorpelübertragung	I. 40.	
Derselbe, D. Blutgefäss- und Nervennaht	I. 210.	
Herr v. Bergmann (Riga), Ueber Darmausschaltungen beim Volvulus	I. 97.	
Herr Bessel Hagen (Charlottenburg), Demonstration von Patienten, denen die Milz exstirpirt worden ist. Ein Beitrag zur Splenectomie	I. 81.	II. 714.
Derselbe, Zur operativen Behandlung der Pankreascysten	I. 82.	II. 683.
Derselbe, Zur Technik der Operation bei Nabelbrüchen und Bauchwand-Hernien	I. 177.	II. 696.
Herr Bier, D. Ueber tragfähige Amputations-Stümpfe	I. 45.	
Herr Blumberg, Operationshandschuhe	I. 189.	
Herr Braun (Göttingen), Ueber entzündliche Geschwülste des Netzes	I. 156.	
Derselbe, D. Nierenoperationen	I. 69.	
Herr Brentano (Berlin), Vorstellung eines geheilten Falles von Pankreasnekrose	I. 81.	II. 390.
Herr Bunge (Königsberg), Zur Pathologie und Therapie der verschiedenen Formen der Gangrän an den unteren Extremitäten	I. 209.	II. 705.
Derselbe, Demonstration nach Bier Amputirter	I. 42.	
Derselbe, D. Demonstraeion nach Bier Amputirter	I. 44.	
Derselbe, D. Händedesinfection, Operationshandschuhe	I. 193.	

Seite

Herr Bunge (Königsberg), D. Schiefhals . . . . . I. 188.
Herr Chlumsky, D. Blutgefäss- und Nervennaht . . I. 210.
Herr Credé (Dresden), Die Vereinfachung der Gastro- und Enterostomie . . . . . I. 102. II. 253.
Derselbe, D. Gastroenterostomie . . . . . I. 102 134.
Herr Czerny (Heidelberg), Behandlung inoperabler Krebse I. 8. II. 1.
Derselbe, D. Nierensteine . . . . . I. 58.
Herr Eichel, D. Hernia obturatoria . . . . . I. 172.
Derselbe, D. Unterleibs-Contusionen . . . . . I. 107.
Herr v. Eiselsberg (Königsberg), Zur Therapie der gutartigen Pylorusstenosen mit besonderer Berücksichtigung der Aetz-Stricturen . . . . . I. 137. II. 569.
Derselbe, Ersatz des Zeigefingers durch die zweite Zehe I. 42. II. 493.
Herr Enderlen (Marburg), Experimentelle Blasenplastik I. 71.
Herr Felix Franke (Braunschweig), D. Gastroenterostomie I. 151.
Derselbe, D. Gelenkoperationen . . . . . I. 40.
Derselbe, D. Schiefhals . . . . . I. 188.
Herr Freudenberg (Berlin), D. Kathetersterilisation . I. 206.
Derselbe, Zur Statistik und Technik der Bottini'schen Operation bei Prostata-Hypertrophie mit Demonstration eines gemeinsam mit Dr. Bierhoff construirten kystoskopischen Prostata-Incisors . . . . I. 89 96. II. 446.
Herr Friedrich (Leipzig), Zur chirurgischen Pathologie des Netzes und Mesenterium . . . . . I. 156. II. 503.
Derselbe, Pseudophlegmone . . . . . I. 181.
Derselbe, Exostosen . . . . . I. 183.
Derselbe, Cystadenoma sudoriferum . . . . . I. 183.
Derselbe, D. Inoperable Krebse . . . . . I. 8.
Herr von Frisch (Wien), D. Bottini'sche Operation . I. 92.
Herr Gluck (Berlin), Phonations-Apparat nach Total-Exstirpation des Larynx . . . . . I. 178.
Derselbe, Geheilter Radiusdefect mit Klumphand . . I. 82.
Herr Goepel (Leipzig), Ueber die Verschliessung von Bruchpforten durch Einheilung geflochtener fertiger Silberdrahtnetze (mit Krankenvorstellung) . . . I. 174.
Herr Gottstein (Breslau), Pseudostimme nach Totalexstirpation des Larynx . . . . . I. 178. II. 652.
Herr Grosse (v. Bramann), Ueber Knochenplastik . . I. 155.
Herr Gussenbauer, D. Mastdarmcarcinom . . . . I. 36.
Herr v. Hacker, D. Gastroenterostomie . . . . . I. 142.
Herr Hadra, D. Gastroenterostomie . . . . . I. 152.
Herr Hahn, D. Unterleibs-Contusionen. . . . . I. 110.
Herr Hansy (Baden b. Wien), D. Gastroenterostomie. . I. 133.
Herr Helferich, D. Schiefhals. . . . . I. 189.
Derselbe, D. Behandlung inoperabler Krebse . . . I. 12.

	Seite	
Herr Henle, D. Mastdarm-Carcinom	I. 34.	
Herr Hirsch (Köln), Vorstellung eines Unterschenkel-Amputirten mit tragfähigem Stumpf und neuer Prothese	I. 44.	II. 358.
Herr Hochenegg, Bericht über 120 sacrale Mastdarmoperationen	I. 14.	
Derselbe, D. Ueber Volvulus und Darmstenose	I. 136.	
Herr Hoffa (Würzburg), Zur Behandlung des Schiefhalses mittelst partieller Exstirpation des Kopfnickers nach Mikulicz	I. 187.	II. 340.
Herr Holländer (Berlin), Blutstillung ohne Ligatur. Vasopressur	I. 216.	
Derselbe, Resultate der Heissluftbehandlung bei Lupus und Angiomen (Projectionsbilder)	I. 54.	
Herr Immelmann, Bösartige Geschwülste im Röntgen-Bilde	I. 46.	
Herr James Israel, Operationen bei Nieren- und Uretersteinen	I. 58.	II. 217.
Derselbe, D. Nierensteine	I. 64.	
Derselbe, D. Nierenoperationen	I. 68.	
Herr Jaffé (Posen), D. Bottini'sche Operation	I. 94.	
Herr Joachimsthal, Angeborene Deformitäten im Röntgen-Bilde	I. 47.	
Herr Katzenstein (Berlin), Ueber Kathetersterilisation	I. 198.	
Derselbe, D. Kathetersterilisation	I. 207.	
Herr Kausch, D. Gastroenterostomie	I. 140.	
Derselbe, D. Brandige Brüche und Darmresection	I. 167.	
Herr Kehr (Halberstadt), Wie verhält es sich mit den Recidiven nach Gallensteinoperationen	I. 82.	II. 231.
Derselbe, Dreimalige Gastroenterostomie an einer Kranken (mit Kranken-Vorstellung)	I. 117.	
Derselbe, Gastroenterostomie an einem halbjährigen Kinde wegen Pylorusstenose	I. 124.	
Herr Kölliker (Leipzig), Demonstration von Amputations-Neuromen	I. 209.	
Herr Franz König sen. (Berlin), Gelenkoperationen, Wandlungen der chirurgischen Technik derselben	I. 40.	II. 263.
Derselbe, D. Gelenkoperationen	I. 42.	
Derselbe, D. Gallenstein-Operationen	I. 87.	
Herr Fritz König jun. (Berlin), D. Unterleibscontusionen	I. 117.	
Herr Körte, (Berlin), Dickdarm-Carcinom	I. 31.	II. 61.
Derselbe, Demonstration eines Ulcus pepticum jejuni nach Gastroenterostomie wegen Magenulcus	I. 137.	
Derselbe, Hernia obturatoria mit Demonstration eines Präparates	I. 170.	

	Seite	
Herr Körte, D. Gallensteinoperationen	I. 86.	
Derselbe, D. Unterleibscontusionen	I. 116.	
Herr Kolaczek, D. Nierensteine	I. 60.	
Herr Kossmann, D. Händedesinfection	I. 197.	
Herr Kraske, D. Mastdarm-Carcinom	I. 31.	
Herr Krause (Altona), Zur Behandlung brandiger Brüche und einzelner Formen von Darmresection und Ileus	I. 157.	
Herr Krönig, D. Händedesinfection	I. 195.	
Herr Krönlein (Zürich), Mastdarm-Carcinom	I. 13.	II. 23.
Derselbe, D. Nierensteine	I. 59.	
Derselbe, D. Gastroenterostomie	I. 132.	
Derselbe, Demonstration eines seltenen Nierentumor .	I. 67.	
Herr Kümmell (Hamburg), Die Feststellung der Functionsfähigkeit der Nieren vor operativen Eingriffen	I. 65.	II. 314.
Derselbe, D. Bottini'sche Operation	I. 95.	
Derselbe, D. Nierensteine	I. 63.	
Herr v. Küster, D. Händedesinfection	I. 194.	
Herr Lauenstein, Spontanfractur des Oberschenkels im Röntgen-Bilde	I. 52.	
Derselbe, D. Unterleibs-Contusionen	I. 110.	
Derselbe, D. Nierensteine	I. 61.	
Herr Lexer (Berlin), Ueber teratoide Geschwülste in der Bauchhöhle und deren Operation	I. 187.	II. 272.
Herr Lexer, Nasenspalte, Vorstellung	I. 76.	
Herr Lindner, D. Gastroenterostomie	I. 130.	
Herr Löbker, D. Gallensteinoperationen	I. 82.	
Derselbe, D. Gastroenterostomie	I. 148.	
Herr Loewenhardt, D. Katheterisierung	I. 205.	
Herr von Mangoldt, Kehlkopfstenose geheilt durch Rippenknorpel-Transplantation	I. 39.	II. 460.
Derselbe, D. Knorpelübertragung	I. 40.	
Derselbe, Sattelnase, Heilung durch Rippenknorpelübertragung	I. 40.	II. 460.
Herr Martens (Berlin), Präparate von Darmstenose . .	I. 137.	
Herr Mikulicz, D. Blasenplastik	I. 74.	
Herr Most (Breslau), Ueber die Topographie der retropharyngealen Drüsenabscesse	I. 219.	II. 239.
Herr Noetzel, D. Ueber tragfähige Stümpfe	I. 44.	
Herr Olshausen (Berlin), Zur conservativen chirurgischen Behandlung der Uterus-Myome	I. 76.	
Herr Payr (Graz), Blutgefäss- und Nervennaht . . .	I. 210.	II. 593.
Derselbe, D. Blutgefäss- und Nervennaht	I. 210.	
Herr Perthes, D. Unterleibscontusionen	I. 112.	
Derselbe, D. Unterleibscontusionen	I. 117.	

	Seite	
Herr Petersen (Heidelberg), Ueber Darmverschlingung nach Gastroenterostomie	I. 140.	II. 620.
Derselbe, D. Gastroenterostomie	I. 153.	
Derselbe, D. Gallenstein-Operationen	I. 85.	
Herr Poelchen, Operativ geheilter Epileptiker	I. 207.	
Derselbe, D. Hernia obturatoria	I. 173.	
Derselbe, Röntgen-Bild eines Oesophagus-Divertikels	I. 53.	
Herr Prutz, D. Gastroenterostomie	I. 150.	
Herr Rehn, Verbesserungen der Technik der Mastdarm-Amputation und -Resection	I. 13.	II. 514.
Derselbe, D. Unterleibscontusionen	I. 105.	
Derselbe, D. Blasenplastik	I. 75.	
Derselbe, D. Gallensteinoperationen	I. 89.	
Herr Reichel, Chondromatose des Kniegelenks	I. 46.	II. 332.
Herr Reisinger (Mainz), Zur Behandlung der Hydronephrose	I. 81.	II. 200.
Herr Riese (Britz-Berlin), Thrombophlebitis der Sinus durae matris seltenen Ursprungs	I. 209.	II. 419.
Herr Rotter, D. Hernien	I. 177.	
Herr Rubinstein (Berlin), Ueber die Form der Knochenbrüche durch directe Gewalt	I. 216.	II. 433.
Herr Samter, Ueber die operative Behandlung der habituellen Schulterluxation	I. 219.	II. 641.
Derselbe, D. Händedesinfection	I. 194.	
Derselbe, D. Unterleibs-Contusionen	I. 114.	
Herr Sarwey (Tübingen), Experimental-Untersuchungen über Händedesinfection	I. 189.	II. 121.
Herr Schanz (Dresden), Ueber die Redression schwerer Skoliosen	I. 214.	
Herr Schede, D. Gelenkoperationen	I. 41.	
Herr Schuchardt, Ueber Schrumpfung des Mastdarms und Colons etc.	I. 31.	II. 54.
Herr Schüller, D. Carcinom	I. 13.	
Herr Schultheiss (Wildungen), Ueber einen sehr grossen Blasenstein	I. 78.	
Herr Sprengel (Braunschweig), Eine angeborene Cyste der Darmwand als Ursache der Invagination	I. 105.	II. 537.
Derselbe, D. Unterleibs-Contusionen	I. 115.	
Derselbe, D. Hernia obturatoria	I. 171.	
Derselbe, D. Händedesinfection	I. 195.	
Herr Steinthal (Stuttgart), Zur Resection des Volvulus der Flexura sigmoidea	I. 103.	
Derselbe, Multiple perforirende Ulcera des Jejunum nach Gastro-Enterostomie	I. 139.	
Derselbe, Der enteroplastische Schluss des Anus artificialis	I. 173.	

	Seite	
Herr Steinthal (Stuttgart), D. Behandlung inoperabler Krebse	I. 13.	
Derselbe, D. Mastdarm-Carcinom	I. 35.	
Herr Stolper, D. Unterleibs-Contusionen	I. 105.	
Herr von Stubenrauch, Die Veränderungen des wachsenden Knorpels durch Phosphor	I. 40.	II. 205.
Herr Sudeck, Ueber Knochen-Atrophie und ihre Rückbildung (Röntgen-Bilder)	I. 53.	II. 673.
Derselbe, Demonstration eines electrisch betriebenen Bohrers	I. 209.	II. 352.
Herr Szumann, D. Unterleibs-Contusionen	I. 109.	
Herr Tietze (Breslau), Hautsarkom in der Mamma-Gegend einen Mamma-Tumor vortäuschend	I. 186.	
Herr Trendelenburg, D. Blasen-Ectopie	I. 72 75.	
Derselbe, D. Schiefhals	I. 188.	
Herr Troje, D. Bottini'sche Operation	I. 95.	
Derselbe, D. Gallensteinoperationen	I. 88.	
Herr Vollbrecht (Breslau), Seifen-Spiritus in fester Form zur Hände- und Haut-Desinfection	I. 189.	II. 212.
Herr Vulpius (Heidelberg), Ueber den Werth des orthopädischen Stützcorsettes	I. 211.	
Herr Wilms, D. Teratoide Geschwülste der Bauchhöhle	I. 187.	
Derselbe, Beckenenchondrom	I. 183.	
Herr Wölfler, D. Mastdarm-Carcinom	I. 38.	
Herr Wohlgemuth (Berlin), Zur Pathologie und Therapie der Fracturen des Tuberculum majus humeri	I. 216.	II. 375.
Herr Wossidlo (Berlin), Ein Incisions-Cystoscop zur Ausführung der Bottini'schen Operation	I. 89.	
Herr Zabludowski (Berlin), Ueber Musiker-Krankheit in der chirurgischen Praxis	I. 219.	II. 177.
Herr v. Zoege-Manteuffel, D. Ueber Volvulus und Darmstenose	I. 134.	
Herr Zondek, D. Nierensteine	I. 62.	
Herr Zuckerkandl, D. Bottini'sche Operation	I. 96.	

B.

II. Alphabetisches Sachregister.

(„D“ bedeutet Discussion.)

		Seite
A.		
Abscesse, über die Topographie des retropharyngealen Drüsen-A. .	Most	I. 219. II. 239.
Amputations-Neurome	Koelliker	I. 209.
Amputation, Demonstration der Bier-schen Methode	Bunge	I. 42.
Amputation, Demonstration tragfähiger Stümpfe	Hirsch	I. 44. II. 358.
Anus artificialis, enteroplastischer Schluss	Steinthal	I. 173.
B.		
Bauchwandhernien cf. Nabelbrüche .	Bessel Hagen	I. 177. II. 696.
Beckenenchondrom cf. Enchondrom .	Wilms	I. 183.
Blasenectopie, ein Fall von . . .	Anschütz	I. 72. II. 553.
	D. — v. Mikulicz	I. 74.
	D. — Rehn	I. 75.
	D. — Trendelenburg	I. 72. 75.
Blasenplastik, experimentelle . . .	Enderlen	I. 71.
Blasenstein, über einen Fall von sehr grossem B.	Schultheiss	I. 78.
Blutgefäss- und Nerven-Naht . . .	Payr	I. 210. II. 593.
	D. — v. Bergmann (Berlin)	I. 210.
	D. — Chlumsky	I. 210.
	D. — Payr	I. 210.
Blutstillung ohne Ligatur, Vasopressur	Holländer	I. 216.
Bohrer, elektrisch betriebener . .	Sudeck	I. 209. II. 352.
Bottini'sche Operation, zur Statistik und Technik der B. O. bei Prostatahypertrophie, mit Demonstration eines gemeinsam mit Dr. Bierhoff construirten kystoskopischen Prostata-Incisors .	Freudenberg	I. 89. II. 446.

		Seite	
Bottini'sche Operation, e. Incisions-Kystoskop zur Ausführung der B.O.	Wossidlo	I. 89.	
	D. — Freudenberg	I. 96.	
	D. — Frisch	I. 92.	
	D. — Jaffé	I. 94.	
	D. — Kümmel	I. 95.	
	D. — Troje	I. 95.	
	D. — Zuckerkandl	I. 96.	
Brüche, zur Behandlung brandiger B. und einzelner Formen von Darmresection und Ileus . . .	Krause	I. 157.	
	D. Kausch	I. 167.	
Bruchpforten, über die Verschliessung von B. durch Einheilung geflochtener, fertiger Silberdrahtnetze (mit Krankenvorstellung)	Goepel	I. 174.	

C.

Chondromatose, über Ch. des Kniegelenks (mit Demonstration von Präparaten)	Reichel	I. 46.	II. 332.
Contusionen des Unterleibes . . .	v. Angerer	I. 97.	II. 475.
	D. — Eichel	I. 107.	
	D. — Hahn	I. 110.	
	D. — König jun. (Berlin)	I. 117.	
	D. — Körte	I. 116.	
	D. — Lauenstein	I. 110.	
	D. — Perthes	I. 112.	
	D. — Rehn	I. 105.	
	D. — Samter	I. 114.	
	D. — Sprengel	I. 115.	
	D. — Stolper	I. 105.	
	D. — Szumann	I. 109.	
Coxa vara	Bähr	I. 211.	II. 191.
Cyste der Darmwand als Ursache der Invagination	Sprengel	I. 102.	II. 537.
Cystadenoma sudoriferum benignum.	Friedrich	I. 183.	

D.

Darmausschaltungen cf. Volvulus .	v. Bergmann (Riga)	I. 97.	
Darmresection cf. Brüche	Krause	I. 157.	
Deformitäten, die angeborenen D. im Röntgenbilde	Joachimsthal	I. 47.	

		Seite
Desinfection der Hände, experimentelle Untersuchungen über die D. .	Sarwey	I. 189. II. 121.
Desinfection der Hände und Haut, Seifenspiritus in fester Form zur D.	Vollbrecht	I. 189. II. 212.
	D. — Blumberg	I. 189.
	D. — Bunge	I. 193.
	D. — Kossmann	I. 197.
	D. — Krönig	I. 195.
	D. — Kuester	I. 194.
	D. — Samter	I. 194.
	D. — Sprengel	I. 195.
Dickdarmtumoren, Erfahrungen über die operative Behandlung der malignen D.	Körte	I. 31. II. 61.
Drüsenabscesse, retropharyngeale, cf. Abscesse	Most	I. 219. II. 239.

E.

Enchondrom, Vorstell. einer Pat. nach Exstirp. eines grossen Becken-E.	Wilms	I. 183.
Epileptiker, Vorstell. eines traumat. operirten und geheilten E. .	Poelchen	I. 207.
Ersatz des Zeigefingers durch die 2. Zehe	v. Eiselsberg	I. 42. II. 493.
Exostosen	Friedrich	I. 183.

F.

Fracturen des Tubercul. maj., zur Pathologie und Therapie der F.	Wohlgemuth	I. 216. II. 375.
Functionsfähigkeit der Nieren, die Feststellung der F. vor operativen Eingriffen	Kümmell	I. 65. II. 314.

G.

Gallenstein-Operationen, wie verhält es sich mit den Recidiven nach	Kehr	I. 82. II. 131.
	D. — König	I. 87.
	D. — Körte	I. 86.
	D. — Löbker	I. 82.
	D. — Petersen	I. 85.
	D. — Rehn	I. 89.
	D. — Trojc	I. 88.
Gangrän, zur Pathologie und Therapie der verschiedenen Formen der G. an d. unteren Extremitäten	Bunge	I. 209. II. 705.

		Seite	
Gastroenterostomie, dreimalige G. an einer Kranken (mit Krankenvorstellung)	Kehr	I. 117.	
— an einem halbjährigen Kinde wegen Pylorusstenose	Kehr	I. 124.	
	D. — Credé	I. 134.	
	D. — Hansy	I. 133.	
	D. — Krönlein	I. 132.	
	D. — Lindner	I. 130.	
— über Darmverschlingung nach .	Petersen	I. 140.	II. 620.
	D. — Hacker	I. 142.	
	D. — Kausch	I. 140.	
— Ulcus jejuni nach G.-E. . . .	Körte	I. 137.	
— Ulcus jejuni nach G.-E. . . .	Steinthal	I. 139.	
Gastro- und Enterostomie, die Vereinfachung der G.	Credé	I. 102.	II. 253.
	D. — Credé	I. 102.	134.
	D. — Franke, Felix	I. 151.	
	D. — Hadra	I. 152.	
	D. — Hahn	I. 102.	
	D. — Löbker	I. 148.	
	D. — Petersen	I. 153.	
	D. — Prutz	I. 150.	
Gelenk-Operationen, Wandlungen i. d. chirurg. Technik der G. . .	König (Franz)	I. 40.	II. 253.
	D. — Franke	I. 40.	
	D. — König	I. 42.	
	D. — Schede	I. 41.	
Geschwülste, bösartige G. im Röntgenbilde	Immelmann	I. 46.	
— über teratoide G. in der Bauchhöhle und deren Operation .	Lexer	I. 187.	II. 272.
	D. — Wilms	I. 187.	

H.

Handschuhe, Demonstration von Operations-H.	Blumberg	I. 189.	
Hautsarkom in d. Mammagegend, einen Mammatumor vortäuschend .	Tietze	I. 186.	
Heissluftbehandlung, Resultate der H. bei Lupus und Angiomen . .	Holländer	I. 54.	
Hernia obturatoria mit Demonstration eines Präparates	Körte	I. 170.	
	D. — Eichel	I. 172.	
	D. — Poelchen	I. 173.	

		Seite	
Hernia obturatoria	D. — Sprengel	I. 171.	
Hydronephrose, zur Behandlung der H.	Reisinger	I. 81.	II. 200.

I.

Ileus cf. Brüche	Krause	I. 157.	

K.

Kathetersterilisation cf. Sterilisation			
Kehlkopfstenose nach Typhus cf. Rippenknorpel	v. Mangoldt	I. 39.	II. 460.
Knochenatrophie, über K. und ihre Rückbildung	Sudeck	I. 53.	II. 673.
Knochenbrüche, über die Form der K. durch directe Gewalt . . .	Rubinstein	I. 216.	II. 433.
Knochenfractur, spontane K. des Oberschenkels	Lauenstein	I. 52.	
Knochenplastik, über K. (mit Krankenvorstellung)	Grosse	I. 155.	
Krebse, die Behandlung inoperabler K.	Czerny	I. 8.	II. 1.
	D. — Friedrich	I. 8.	
	D. — Helferich	I. 12.	
	D. — Schüller	I. 13.	
	D. — Steinthal	I. 13.	

L.

Larynx, Phonationsapparat nach Totalexstirpat. des L. (Vorstell. von Patienten)	Gottstein	I. 178.	II. 652.
— Pseudostimme nach Totalexstirpat. des L.	Gluck	I. 178.	

M.

Mastdarm-Amputation und -Resection, die Verbess. in d. Technik der M.	Rehn	I. 13.	II. 514.
Mastdarm-Carcinom, Vorstellg. eines Pat. mit vor 5 Jahren exstirp. M.	v. Bergmann (Berlin)	I. 186.	
Mastdarm-Carcinome, Darm- und M. und die Resultate ihrer operat. Behandlung	Krönlein	I. 13.	II. 23.
Mastdarmoperationen, Bericht über 120 eigene sacrale M. wegen Carcinom und über die durch Operation erzielten Resultate . .	Hochenegg	I. 14.	

		Seite	
Mastdarm und Colon, über die bei Carcinom, Lues und Tuberculose eintretende Schrumpfung des M. und ihre Bedeutung für die Exstirpation pelviner Dickdarmabschnitte	Schuchardt	I. 31.	II. 54.
Mastdarm-Carcinom	D. — Gussenbauer	I. 36.	
	D. — Henle	I. 34.	
	D. — Kraske	I. 31.	
	D. — Steinthal	I. 35.	
	D. — Wölfler	I. 38.	
Milz cf. Splenectomie	Bessel Hagen	I. 81.	II. 714.
Musiker-Krankheit, über M. in der chir. Praxis	Zabludowski	I. 219.	II. 177.

N.

Nabelbrüche, zur Technik der Operation bei N. u. Bauchwandhernien	Bessel Hagen	I. 177.	II. 696.
	D. — Rotter	I. 177.	
Nasenspalte, Vorstell. eines Pat. mit N.	Lexer	I. 76.	
Netz, über entzündl. Geschwülste des N.	Braun	I. 156.	
Netz und Mesenterium, zur chir. Pathol. des N.	Friedrich	I. 156.	II. 503.
Nieren - Functionsfähigkeit cf. Functionsfähigkeit	Kümmel	I. 65.	II. 314.
Nierenspaltung, zur Frage d. diagn. N.	Barth	I. 65.	
Nierentumor, Demonstrat. eines selt. N.	Krönlein	I. 67.	
	D. — Braun	I. 69.	
	D. — Israel	I. 68.	
Nieren- und Ureter-Steine, über Operationen bei N.	Israel	I. 58.	II. 217.
	D. — Alsberg	I. 62.	
	D. — Czerny	I. 58.	
	D. — Israel	I. 64.	
	D. — Kolaczek	I. 60.	
	D. — Krönlein	I. 59.	
	D. — Kümmel	I. 63.	
	D. — Lauenstein	I. 63.	
	D. — Zondek	I. 62.	

O.

Oesophagus - Divertikel, Röntgenbild eines O.-D.	Poelchen	I. 53.	
Operations-Handschuhe cf. Handsch.	Blumberg	I. 189.	

		Seite	
P.			
Pankreas-Cysten, operative Behandlg.	Bessel Hagen	I. 82.	II. 683.
Pankreas-Nekrose, Vorstell. eines geheilten Falles von P. . . .	Brentano	I. 81.	II. 390.
Phonationsapparat cf. Larynx . .	Gluck	I. 178.	
Phosphor, die Veränderungen des wachsenden Knochens unter dem Einflusse des P.	v. Stubenrauch	I. 40.	II. 205.
Prostata-Hypertrophie cf. Bottini'sche Operation	Freudenberg	I. 89.	II. 446.
	Wossidlo	I. 89.	
Pseudophlegmone	Friedrich	I. 181.	
Pseudostimme cf. Larynx	Gottstein	I. 178.	II. 652.
Pylorus, Aetzstricturen des P. . .	v. Eiselsberg	I. 137.	II. 569.
R.			
Radiusdefect, geheilter R. mit Klumphand	Gluck	I. 82.	
Rippenknorpel, durch Uebertragung von R. geheilter Fall von Kehlkopfstenose nach Typhus . .	v. Mangoldt	I. 39.	II. 460.
— die Uebertragung von R. zur Heilung der Sattelnase . . .	v. Mangoldt	I. 40.	II. 460.
	D. — v. Bergmann	I. 40.	
	D. — v. Mangoldt	I. 40.	
Röntgenverfahren, diagnost. Verwerth.	Joachimsthal	I. 51.	
S.			
Sattelnase cf. Rippenknorpel . . .	v. Mangoldt	I. 40.	II. 460.
Schiefhals, zur Behandlung des Sch. mittelst partieller Exstirpation des Kopfnickers nach Mikulicz (mit Patientenvorstell.) . .	Hoffa	I. 187.	II. 340.
	D. — Bunge	I. 188.	
	D. — Franke	I. 188.	
	D. — Helferich	I. 189.	
	D. — Trendelenburg	I. 188.	
Schulterluxation, über die operative Behandl. der habituellen S. .	Samter	I. 219.	II. 641.
Scoliosen, über die Redress. schwerer S.	Schanz	I. 214.	
Seifenspiritus cf. Desinfection . .	Vollbrecht		
Splenektomie, Beitrag zur S. Demonstration von Patienten, denen die Milz exstirpirt worden ist .	Bessel Hagen	I. 81.	II. 714.
Spontanfractur des Oberschenkels,			

		Seite	
Röntgenbilder und Präparate eines Falles von S. . . .	Lauenstein	I. 52.	
Sterilisation der Katheter	Katzenstein	I. 198.	
	D. — Freudenberg	I. 206.	
	D. — Katzenstein	I. 198.	
	D. — Loewenhardt	I. 205.	
Stützcorsett, über den Werth des orthopädischen S.	Vulpius	I. 211.	

T.

Thrombophlebitis der Sinus durae matris seltenen Ursprungs . .	Riese	I. 209.	II. 419.

U.

Ulcera des Jejunum, multiple perforirende U. nach Gastro-Enterostomie	Steinthal	I. 139.	
Ulcus pepticum jejuni, Demonstration eines U. nach Gastroenterostomie wegen Magen-Ulcus. (Discussion cf. Gastroenterostomie)	Körte	I. 137.	
Unterschenkel-Amputirte, Vorstellung eines U. mit tragfäh. Stumpfe und neuer Prothese . . .	Hirsch	I. 44.	II. 358.
	D. — Bier	I. 45.	
	D. — Bunge	I. 42. 44.	
	D. — Noetzel	I. 44.	
Uterus-Myome, zur conservativen chir. Behandlung der U. . . .	Olshausen	I. 76.	

V.

Vasopressur cf. Blutstillung . . .	Holländer	I. 216.	
Verätzungsstricturen des Pylorus .	v. Eiselsberg	I. 137.	II. 569.
Volvulus, über die Darmausschaltungen beim V.	v. Bergmann (Riga)	I. 97.	
— zur Resection des V. der Flexura sigmoidea	Steinthal	I. 103.	
	D. — Hochenegg	I. 136.	
	D. — von Zoege-Manteuffel	I. 134.	

C.

Einladungs-Circular.

Neunundzwanzigster Congress

der

Deutschen Gesellschaft für Chirurgie.

Der 29. Congress der Deutschen Gesellschaft für Chirurgie findet vom 18. bis 21. April in Berlin statt.

Die Begrüssung der zum Congresse sich versammelnden Mitglieder geschieht am Dienstag, den 17. April, Abends von 8 Uhr ab im Hôtel de Rome (Charlottenstr. No. 44/45). Die Mitglieder des Ausschusses werden zu einer am 17. April, Vormittags 10 Uhr abzuhaltenden Sitzung noch besonders eingeladen werden. Ich bitte dieselben schon jetzt, vollzählig zu erscheinen.

Die Eröffnung des Congresses findet Mittwoch, den 18. April, Vormittags 10 Uhr, im Langenbeck-Hause statt. Während der Dauer des Congresses werden daselbst Morgensitzungen von 10—1 Uhr und Nachmittagssitzungen von 2—4 Uhr gehalten.

Die Vormittagssitzung am Mittwoch, den 18. April und die Nachmittagssitzung am Freitag, den 20. April sind zugleich Sitzungen der Generalversammlung.

In der zweiten Sitzung der Generalversammlung, am Freitag Nachmittag, wird der Vorsitzende für das Jahr 1901 gewählt.

Am ersten Sitzungstage (Mittwoch, den 18. April) findet um 10 Uhr Abends eine einstündige Demonstration von Projectionsbildern aus Diapositiven statt. Meldungen dazu sind an Herrn Joachimsthal, Berlin W., Markgrafenstr. 81, und Immelmann, Berlin W., Lützowstr. 72, zu richten.

Von auswärts kommende Kranke können im Kgl. Klinikum (Berlin N., Ziegelstr. 5—9) Aufnahme finden. Präparate, Bandagen, Instrumente etc. sind an Herrn Anders in's Langenbeckhaus (Ziegelstr. 10—11) mit Angabe ihrer Bestimmung zu senden.

Eine Ausstellung von Röntgen-Photographien findet nicht statt.

Ankündigungen von Vorträgen und Demonstrationen bitte ich zeitig und wenn irgend möglich, spätestens bis zum 17. März an meine Adresse, (von Bergmann, Berlin NW., Alexander-Ufer 1) gelangen zu lassen.

Das gemeinsame Mittagsmahl ist auf Donnerstag, den 19. April, 5 Uhr Abends im Hôtel de Rome angesetzt. Für die Theilnehmer wird ein Bogen zur Einzeichnung ihrer Namen am 17. April im Hôtel de Rome und am 18. April während der Sitzung im Langenbeck-Hause ausliegen.

Herr Anders ist beauftragt und ermächtigt, Beiträge zum Besten des Langenbeck-Hauses, Zuwendungen für die Bibliothek, sowie die regelmässigen Zahlungen der Mitglieder entgegenzunehmen.

Eine Ausstellung von chirurgischen Instrumenten und Apparaten, sowie Gegenständen der Krankenpflege ist in Aussicht genommen.

Die Sitzungen werden mit nachstehenden Vorträgen eröffnet werden:

Mittwoch, den 18. April.

Herr Czerny (Heidelberg), Die Behandlung inoperabler Krebse. — Herr Krönlein (Zürich), Darm- und Mastdarm-Carcinom und die Resultate ihrer operativen Behandlung. — Herr Rehn (Frankfurt a./M.), Die Verbesserungen in der Technik der Mastdarm-Amputation und -Resection.

Donnerstag, den 19. April.

Herr Israel (Berlin), Ueber Operationen bei Nieren- und Uretersteinen.

Freitag, den 20. April.

Herr von Angerer (München), Ueber Operationen wegen Unterleibs-Contusionen. — Herr von Bergmann (Riga), Ueber Darm-Ausschaltungen beim Volvulus und dessen Diagnose. — Herr Credé (Dresden), Die Vereinfachung der Gastro- und Enterostomie.

Sonnabend, den 21. April.

Herr Lexer (Berlin), Ueber teratoide Geschwülste in der Bauchhöhle und deren Operation.

Berlin, den 31. Januar 1900.

Ernst von Bergmann,
Vorsitzender für das Jahr 1900.

D.

Statuten

der

Deutschen Gesellschaft für Chirurgie.

Name, Zweck und Sitz der Gesellschaft.

§ 1. Die Deutsche Gesellschaft für Chirurgie hat den Zweck, bei dem stets wachsenden Umfange der Wissenschaft, die chirurgischen Arbeitskräfte zu einigen, durch persönlichen Verkehr den Austausch der Ideen zu erleichtern und gemeinsame Arbeiten zu fördern.

Sie hat ihren Sitz in Berlin.

Zur Erreichung dieses Zweckes veranstaltet die Gesellschaft alljährlich regelmässig im Monat April einen Congress in Berlin. Tag und Ort des Congresses sowie die Zahl der Sitzungstage bestimmt der Vorsitzende der Gesellschaft.

Vermögen der Gesellschaft.

§ 2. Das Vermögen der Gesellschaft setzt sich zusammen:

1) aus einem Capital- und Baarvermögen*).
2) aus den Jahresbeiträgen und aus Zuwendungen, welche der Gesellschaft von Mitgliedern oder von Dritten gemacht werden.

Mitglieder und Organe der Gesellschaft.

§ 3. Die Gesellschaft besteht aus Mitgliedern und aus Ehrenmitgliedern.

Ihre Organe sind: Das Bureau, der Ausschuss und die Generalversammlung.

Mitglieder.

§ 4. Mitglied der Gesellschaft kann Jeder werden, der sich mit Chirurgie beschäftigt.

Wer in die Gesellschaft als Mitglied aufgenommen werden will, muss dazu von drei Mitgliedern der Gesellschaft schriftlich vorgeschlagen werden. Ueber die Aufnahme entscheidet der Ausschuss.

Ehrenmitglieder.

§ 5. Hervorragende Chirurgen können zu Ehrenmitgliedern der Gesellschaft ernannt werden. Indessen soll deren Zahl 12 nicht übersteigen.

---

*) S. General-Versammlung, 20. April Nachm., Kassenbericht I. Seite 146 bis 148.

Die Ernennung von Ehrenmitgliedern erfolgt auf einstimmigen, in einer Sitzung der Generalversammlung einzubringenden Vorschlag des Ausschusses durch die Generalversammlung. Die Abstimmung ist eine schriftliche, mittelst Stimmzettel und findet in der nächstfolgenden Sitzung der Generalversammlung statt. Zur Ernennung von Ehrenmitgliedern bedarf es einer Mehrheit von $^2/_3$ der anwesenden, in der Präsenzliste eingetragenen Mitglieder. Abwesende können an der Abstimmung nicht Theil nehmen.

Beiträge der Mitglieder.

§ 6. Jedes Mitglied zahlt einen Jahresbeitrag von 20 Mark. Die Zahlung hat in der ersten Hälfte des Jahres zu geschehen.

Das Geschäftsjahr ist das Kalenderjahr.

Ein erst in der zweiten Hälfte des Jahres aufgenommenes Mitglied hat den vollen Jahresbeitrag zu entrichten.

Durch einmalige Zahlung des zehnfachen Jahresbeitrages = 200 Mark wird die lebenslängliche Mitgliedschaft erworben.

Eine Veränderung der Jahresbeiträge erfolgt durch Beschluss der Generalversammlung, doch bedarf eine Herabsetzung derselben der Zustimmung der Staatsaufsichtsbehörde.

Ehrenmitglieder zahlen keine Beiträge.

Ein Mitglied, welches trotz zweimaliger Mahnung des Cassenführers mit seinem Beitrage länger als ein Jahr im Rückstande bleibt, gilt als ausgeschieden und wird in der Liste gestrichen. Der Wiedereintritt in die Gesellschaft kann ohne Weiteres erfolgen, sobald der oder die noch rückständigen Beiträge nachgezahlt worden sind.

Ein Mitglied, welches zum Verlust der bürgerlichen Ehrenrechte rechtskräftig verurtheilt ist, verliert ohne Weiteres die Mitgliedschaft.

Gäste.

§ 7. Nichtmitglieder können zum Besuche der Jahresversammlungen der Gesellschaft (Congresse) von Mitgliedern als Gäste eingeführt werden, dürfen jedoch nur mit Genehmigung des Vorsitzenden Vorträge halten und an den Verhandlungen sich betheiligen.

Ausschuss und Bureau.

§ 8. Der Ausschuss der Gesellschaft besteht aus:

1. einem Vorsitzenden,
2. einem stellvertretenden Vorsitzenden,
3. zwei Schriftführern,
4. einem Cassenführer,
5. sämmtlichen früheren Vorsitzenden,
6. und vier anderen Mitgliedern.

Die unter 1. bis 4. genannten Mitglieder des Ausschusses bilden das Bureau der Gesellschaft und des Congresses.

§ 9. Die Wahl der Ausschuss-Mitglieder erfolgt in der Generalversammlung der Gesellschaft, nach Massgabe der folgenden Bestimmungen:

I. Die Wahl des Vorsitzenden erfolgt alljährlich am vorletzten Sitzungstage des Congresses für die Dauer des nächstfolgenden Kalenderjahres durch absolute Stimmenmehrheit der Abstimmenden. Sie muss stets durch Stimmzettel in einem besonderen Wahlgange erfolgen.

Mitglieder der Gesellschaft, welche verhindert sind, an der Generalversammlung Theil zu nehmen, sind berechtigt, sich an dieser Wahl durch Einsendung ihrer Stimmzettel an den ständigen Schriftführer (siehe III.) zu betheiligen, müssen jedoch in diesem Falle die eingesandten Stimmzettel mit ihrer Unterschrift versehen, während die Wahl für die anwesenden Mitglieder eine geheime ist.

Wird die absolute Stimmenmehrheit in dem ersten Wahlgange nicht erreicht, so findet eine Stichwahl zwischen denjenigen beiden Mitgliedern statt, welche die meisten Stimmen erhalten haben.

Bei Stimmengleichheit entscheidet das durch den Vorsitzenden zu ziehende Loos.

II. Der stellvertretende Vorsitzende, der zweite Schriftführer und die vier anderen Mitglieder des Ausschusses werden alljährlich am ersten Sitzungstage des Congresses für die Zeit bis zur nächstjährigen ordentlichen Generalversammlung durch einfache Stimmenmehrheit der Abstimmenden gewählt. Die Abstimmung erfolgt entweder durch Stimmzettel oder durch widerspruchslose Zustimmung.

Bei Stimmengleichheit entscheidet das durch den Vorsitzenden zu ziehende Loos.

III. Der erste Schriftführer und der Cassenführer sind ständige Mitglieder des Ausschusses und des Bureaus in dem Sinne, dass nach ihrer in der ordentlichen Generalversammlung durch einfache Stimmenmehrheit erfolgten Wahl ihre Amtsdauer eine zeitlich unbegrenzte ist.

Zur Zeit ist erster Schriftführer der Gesellschaft der Prof. Dr. W. Körte und Cassenführer der Geheime San.-Rath Professor Dr. E. Hahn.

Die ausgeschiedenen Ausschuss-Mitglieder sind sofort wieder wählbar.

§ 10. Der Ausschuss regelt seine innere Thätigkeit und die Amtsthätigkeit seiner Mitglieder selbst. Er leitet die gesammten Angelegenheiten der Gesellschaft, insoweit dieselben nicht ausdrücklich dem Vorsitzenden, dem Bureau oder der Generalversammlung zugewiesen sind.

Er ist beschlussfähig, sobald mindestens fünf Mitglieder, einschliesslich des Vorsitzenden oder dessen Stellvertreters, anwesend sind. Die Einladungen erfolgen schriftlich, bezw. durch gedruckte oder sonstwie mechanisch vervielfältigte Zusendungen durch den Vorsitzenden oder in dessen Auftrage durch den ständigen Schriftführer, oder mündlich in einer Sitzung.

Ist eine mündliche Verhandlung und Beschlussfassung des Ausschusses nicht möglich, weil derselbe nicht versammelt ist, so erfolgt die Abstimmung schriftlich durch Umlauf. In diesem Falle sind die sämmtlichen im Amte befindlichen Ausschuss-Mitglieder vom Vorsitzenden um schriftliche Abgabe ihrer Stimme zu ersuchen.

Bei der Abstimmung entscheidet Stimmenmehrheit. Im Falle der Stimmengleichheit giebt die Stimme des Vorsitzenden eventuell dessen Stellvertreters den Ausschlag.

§ 11. Das Bureau führt die laufenden Geschäfte der Gesellschaft und vertritt sie nach Aussen in allen gerichtlichen und aussergerichtlichen Angelegenheiten, insbesondere auch in denjenigen Fällen, in welchen die Gesetze sonst eine Specialvollmacht erfordern. Dasselbe verwaltet das Vermögen der Gesellschaft nach den Grundsätzen der Vormundschafts-Ordnung, unter Aufsicht des Ausschusses und der Generalversammlung.

§ 12. Der Vorsitzende, oder im Falle seiner Verhinderung der stellvertretende Vorsitzende, führt in allen Sitzungen des Ausschusses, des Bureaus und der Generalversammlung des Congresses den Vorsitz.

Die Einziehung der Mitglieder-Beiträge erfolgt durch den Cassenführer.

§ 13. Scheidet ein Mitglied des Ausschusses im Laufe seiner Amtsperiode aus irgend einem Grunde aus, so ergänzt der Vorsitzende bis zur nächsten ordentlichen Generalversammlung den Ausschuss durch Zuwahl aus der Zahl der Mitglieder der Gesellschaft.

§ 14. Die Beglaubigung der Mitglieder des Ausschusses bezw. des Bureaus wird durch ein von dem Königlichen Polizei-Präsidenten von Berlin auf Grund der Wahlverhandlungen auszustellendes Zeugniss geführt.

§ 15. Der Ausschuss hat alljährlich der Generalversammlung einen Geschäftsbericht über das abgelaufene Geschäftsjahr zu erstatten und die Verwaltungsrechnung zu legen. Die Generalversammlung beauftragt zwei Mitglieder mit der Prüfung derselben und ertheilt demnächst dem Ausschuss, nach Erledigung etwaiger Anstände, Entlastung.

§ 16. Alljährlich, regelmässig im Monat April, gleichzeitig mit dem von der Gesellschaft veranstalteten Congresse (§ 1), findet in Berlin die ordentliche Generalversammlung an dem vom Vorsitzenden bei der Einladung anzugebenden Orte statt.

Die Einladungen hierzu erfolgen mindesten vier Wochen vorher schriftlich bezw. durch gedruckte oder sonstwie mechanisch vervielfältigte Zusendungen, unter Angabe der Tagesordnung für die erste Sitzung der Generalversammlung, welche am ersten Sitzungstage des Congresses stattfindet. In dieser Sitzung hat gemäss § 15 der Ausschuss durch den Vorsitzenden Bericht über die Thätigkeit der Gesellschaft im abgelaufenen Geschäftsjahre, sowie über die finanzielle Lage der Gesellschaft zu erstatten und beantragt die im § 15 erwähnte Entlastung.

Sodann finden die Wahlen des Ausschusses, mit Ausnahme des Vorsitzenden und der zwei ständigen Mitglieder des Ausschusses statt, nöthigenfalls auch die der beiden letzten.

Endlich erfolgt am vorletzten Sitzungstage des Congresses gemäss § 6 die Wahl des Vorsitzenden für die Dauer des nächstfolgenden Kalenderjahres.

Die Generalversammlung hat ferner zu beschliessen über

1. die Veränderung der Beiträge der Mitglieder (§ 6),
2. den Erwerb von Grundstücken für die Gesellschaft, deren Veräusserung und Belastung.
3. die Abänderung der Statuten,
4. die Auflösung der Gesellschaft.

Stimmberechtigt in der Generalversammlung sind, ausser den Mitgliedern, auch die Ehrenmitglieder.

Soweit die Statuten nichts Anderes bestimmen, fasst die Generalversammlung ihre Beschlüsse durch einfache Stimmenmehrheit der Abstimmenden. Bei Stimmengleichheit entscheidet die Stimme des Vorsitzenden, eventuell dessen Stellvertreters.

§ 17. Ueber Abänderungen der Statuten kann die Generalversammlung nur beschliessen, wenn die Abänderungsanträge den Mitgliedern bei der Einladung zur Generalversammlung mitgetheilt worden sind.

Abänderungen der Statuten, welche den Sitz, die äussere Vertretung oder den Zweck der Gesellschaft betreffen, bedürfen der landesherrlichen Genehmigung, alle übrigen der Genehmigung des Oberpräsidenten von Berlin.

§ 18. Im Falle der Auflösung der Gesellschaft hat die Generalversammlung, welche diese Auflösung beschliesst, zugleich Verfügung über die Ausführung der Auflösung und über die Verwendung des Vermögens der Gesellschaft zu treffen.

Der Beschluss über die Auflösung der Gesellschaft und über deren Ausführung sowie über die Verwendung des Vermögens bedarf der landesherrlichen Genehmigung.

Berlin, den 24. April 1889.

Der Ausschuss der Deutschen Gesellschaft für Chirurgie.

(Unterschriften.)

Geschäftsordnung.

§ 1. Der Vorsitzende setzt die Tagesordnung fest und bestimmt die Reihenfolge der Vorträge und Demonstrationen.

§ 2. Die Vorträge dürfen bis zu 20 Minuten dauern. Der Vorsitzende hat das Recht, ohne Befragen der Versammlung, denselben eine weitere Ausdehnung bis zu 10 Minuten — also in Summa 30 Minuten — zu geben.

§ 3. Die Reden in der Discussion dürfen 5 Minuten oder, auf Zulassung des Vorsitzenden, „einige Minuten“ länger dauern.

E.

Verzeichniss der Mitglieder

der

Deutschen Gesellschaft für Chirurgie.*)

I. Ehren-Mitglieder.

1. Sir Joseph Lister, Lord, in London. 1885.
2. Dr. Ollier, Professor in Lyon. 1890.

*3. Dr. von Esmarch, Wirkl. Geh.-Rath und Professor, Exc. in Kiel. 1896.

Dr. von Langenbeck, Exc., Ehren-Präsident 1886. † 29. Sept. 1887.
Dr. Billroth, Hofrath und Prof. in Wien. 1887. † 6. Febr. 1894.
Dr. Thiersch, Geh.-Rath u. Prof. in Leipzig. 1895. † 28. April 1895.
Sir Spencer Wells, Bart., in London. 1887. † 2. Februar 1897.
Dr. Gurlt, Geh. Med.-Rath u. Prof. in Berlin. 1896. † 8. Jan. 1899.
Sir James Paget, Bart., in London. 1885. † 30. Dec. 1899.

II. Ausschuss-Mitglieder.

*4. Vorsitzender: Dr. von Bergmann, Geh. Med.-Rath und Professor in Berlin.

*5. Stellvertreter des Vorsitzenden: Dr. König sen., Geh. Med.-Rath und Professor in Berlin.

*6. Erster Schriftführer: Dr. Körte, San.-Rath und Professor in Berlin.

*7. Zweiter Schriftführer: Dr. Wagner, San.-Rath, Prof., dirig. Arzt und Oberknappschaftsarzt zu Königshütte, Oberschlesien. † 6. August 1900.

*8. Cassenführer: Dr. Hahn, Geh. San.-Rath und Professor in Berlin.

Anderweitige Ausschuss-Mitglieder.

*9. Dr. von Angerer, Obermedicinalrath und Professor in München.

10. - von Bruns, Professor in Tübingen.

* Dr. von Esmarch, s. oben.

*) Die auf dem Congress anwesenden Mitglieder sind mit einem * bezeichnet.

*11. Dr. Gussenbauer, Hofrath und Professor in Wien.
*12. - Kroenlein, Professor in Zürich.
*13. - Kümmell, dirigir. Arzt in Hamburg-Eppendorf.
14. - Küster, Geh. Med.-Rath und Professor in Marburg.
*15. - Richter, Geh. Med.-Rath und Professor in Breslau.
*16. - Trendelenburg, Geh. Med.-Rath und Professor in Leipzig.

III. Lebenslängliche Mitglieder*).

*17. Dr. von Bardeleben, Chef-Arzt in Bochum.
*18. - Bardenheuer, Geh. San.-Rath, Professor und dirig. Arzt in Köln.
*19. - Franz Bardenheuer, dirig. Arzt in Bochum.
*20. - Becker, Oberarzt in Hildesheim.
* - von Bergmann, s. oben.
21. - Bernays, Professor in St. Louis, Nord-Amerika.
22. - Bidder, San.-Rath in Baden-Baden.
*23. - Braem in Chemnitz.
*24. - F. Busch, Professor in Charlottenburg, Kantstr. 20.
*25. - F. Cramer, San.-Rath und dirig. Arzt in Wiesbaden.
*26. - Czerny, Geh.-Rath und Prof. in Heidelberg.
27. - Eigenbrodt, Professor in Leipzig.
*28. - Freiherr von Eiselsberg, Med.-Rath u. Prof. zu Königsberg i. Pr.
29. - Escher, Primar-Chirurg in Triest.
30. - Fenger, dirig. Arzt in Chicago.
*31. - Firle in Bonn.
32. - Garrè, Ober-Med.Rath und Professor in Rostock.
*33. - Gersuny, dirig. Arzt in Wien.
34. - Goebel, Oberarzt a. deutschen Hospital i. Alexandrien (Aegypten).
*35. - Goering, dirig. Arzt in Bremen.
36. - Graser, Professor und Oberarzt in Erlangen.
*37. - Grimm in Berlin, Linkstr. 20.
38. - Gürtler, Med.-Rath und dirig. Arzt in Hannover.
* - Gussenbauer, s. oben.
39. - Hackenbruch in Wiesbaden.
40. - Haeckel, Professor und dirig. Arzt in Stettin.
41. - Haegler, Docent in Basel.
42. - Halsted, Professor in Baltimore.
*43. - Hasenbalg in Hildesheim.
44. - Hasse in Berlin, Flensburgerstr. 11.
45. - Heidenhain, Professor und dirig. Arzt in Worms.
*46. - Helferich, Geh. Med.-Rath und Professor in Kiel.
47. - Herzstein in San Francisco, Californien.
*48. - Hoffa, Professor in Würzburg.

---

*) Die lebenslängliche Mitgliedschaft wird erworben durch einmalige Zahlung des zehnfachen Jahresbeitrages = 200 Mark. (§ 6 der Statuten).

49. Dr. Hrabowski in Wanzleben.
*50. - Kehr, Professor in Halberstadt.
51. - Kiwull, Stadtarzt in Wenden, Livland.
* - W. Körte, s. oben.
52. - Krabbel, San.-Rath und dirig. Arzt in Aachen.
*53. - Fedor Krause, Prof. und dirig. Arzt in Berlin Augusta-Hospital.
*54. - Kredel, Oberarzt in Hannover.
* - Küster, s. oben.
*55. - Carl Lauenstein, dirig. Arzt in Hamburg.
*56. - Loose in Bremen.
57. - Mäurer, Sanitäts-Rath in Coblenz.
58. - Willy Meyer in New York.
*59. - von Mikulicz-Radecki, Geh. Med.-Rath und Prof. in Breslau.
60. - Murphy, Professor in Chicago.
61. - Nagel, dirig. Arzt in Bremen.
62. - Rosswell Park, Professor in Buffalo, Nord-Amerika.
*63. - Pilz in Stettin.
*64. - Rehberg, Med.-Rath zu Schwerin i. Mecklbg.
65. - Riedel, Geh. Med.-Rath und Professor in Jena.
66. - Rose, Geh.Med.-Rath, Prof. u. dirig. Arzt in Berlin, Tauenzienstr. 8.
*67. - Rosenberger, Hofrath, Professor und dirig. Arzt in Würzburg.
*68. - Rosmanit, dirig. Arzt in Wien.
69. - Aal Sandberg in Bergen, Norwegen.
70. - Schüssler in Bremen.
71. - Senn, Professor in Chicago, Nord-Amerika.
*72. - Stadler, dirig. Arzt in Bremen.
*73. - Staub, Geh. Sanitätsrath in Trier.
*74. - Stolper in Breslau.
*75. - Troje in Braunschweig.
76. - Urban, dirig. Arzt in Hamburg.
*77. - Joh. Veit, Professor in Leiden, Holland.
78. - Wallau in Porto Alegre, U. S. A.
*79. - Walther in Chemnitz.
80. - Melville Wassermann in Paris.
*81. - Zimmermann, Oberstabsarzt in Berlin, Bayreutherstr. 29.

IV. Mitglieder.

*82. Dr. Abel in Berlin, Genthinerstr. 19.
*83. - E. Adler, San.-Rath in Berlin, Motzstr. 90.
*84. - Sim. Adler in Berlin, Spandauer-Brücke 6.
85. - Ahlfeld, Geh. Med.-Rath und Professor in Marburg.
*86. - Ahrens in Hamburg.
87. - Albers, Ober-Stabsarzt in Stettin.
88. - Albers, Knappschaftsarzt in Myslowitz.
*89. - Alberti, Professor und dirig. Arzt in Potsdam.

90. Dr. Aldehoff, dirig. Arzt in Halle.
*91. - E. Alexander in Leipzig.
*92. - Adolf Alsberg in Cassel.
*93. - Alsberg, dirig. Arzt in Hamburg.
*94. - Altmann, Knappschaftsarzt in Schwientochlowitz.
95. - Aly, dirig. Arzt in Hamburg.
96. - Amann, Docent in München.
*97. - Leop. Ancke in Chemnitz.
*98. - Anders, Oberarzt in Gnesen.
*99. - Aschoff in Berlin, Belle-Alliance-Platz 16.
100. - Anschütz, Assistenzarzt in Breslau.
*101. - Appel, dirig. Arzt in Brandenburg a. H.
*102. - Appel, Oberstabsarzt in Leipzig.
*103. - Arendt, Knappschaftsarzt in Kattowitz.
*104. - Paul Asmy in Berlin, Nollendorf-Platz 6.
*105. - Auerbach in Baden-Baden.
*106. - Axenfeld, Professor in Rostock.
*107. - Peter Bade in Würzburg.
108. - Ferd. Baehr, Oberarzt in Hannover.
109. - Bail, Volontärarzt in Berlin, Ziegelstr. 5/9.
110. - Bakker in Emden.
111. - Balster in Dortmund.
112. - Arthur E. Barker, Professor in London.
*113. - Bartels, Geh. Sanitätsrath in Berlin, Roonstr. 7.
*114. - Barth, Med.-Rath, Professor und dirig. Arzt in Danzig.
*115. - Barthauer in Halberstadt.
*116. - Bauer, Hospitalarzt in Malmö.
*117. - Baur in Berlin, Johannisstr. 5.
*118. - Baumgärtner, Med.-Rath und dirig. Arzt in Baden-Baden.
119. - Bayer, Professor in Prag.
120. - von Beck, Professor und Krankenhaus-Director in Karlsruhe.
121. - Carl Beck, Professor in Chicago.
*122. - L. Becker, Geh. San.-Rath u. Bez.-Phys. in Berlin, Gneisenaustrasse 99.
*123. - J. A. Becher, Volontärarzt in Berlin, Münzstr. 1.
*124. - Beely, Sanitätsrath in Berlin, Steglitzerstr. 10.
*125. - Benary in Berlin, Lützowstr. 42.
*126. - Benda, Professor und Prosector in Berlin, Kronprinzen-Ufer 30.
*127. - Bennecke, Docent in Charlottenburg, Fasanenstr. 13.
128. - Benzler, Ober-Stabsarzt in Lübeck.
*129. - John Berg, Professor in Stockholm.
*130. - van den Berg in Groningen (Holland).
*131. - Bergenhem in Nyköping, Schweden.
132. - Berger, Med.-Rath und dirig. Arzt in Coburg.
*133. - A. von Bergmann, dirig. Arzt in Riga.
134. - Wilh. Bergmann, Primarchirurg zu Saaz in Böhmen.

*135. Dr. Berliner in Berlin, Städt. Krankenhaus Friedrichshain.
136. - Berndt in Stralsund.
*137. - Berner in Fürstenberg i. Mecklbg.
138. - Berns zu Freiburg i. Br.
139. - Bertram in Meiningen.
*140. - Bessel Hagen, Prof. u. dirig. Arzt in Charlottenburg b. Berlin, Carmerstr. 14.
*141. - Bier, Professor in Greifswald.
*142. - Bier, Assistenzarzt in Berlin, Ziegelstr. 5/9.
*143. - Blecher, Oberarzt in Greifswald.
144. - Oscar Bloch in Kopenhagen.
*145. - Blumberg in Leipzig.
146. - Bode, Assistenzarzt in Frankfurt a. M.
*147. - Bode in Berlin, Gitschinerstr. 95/96.
148. - Boegel in Hannover.
149. - Boeger, San.-Rath und dirig. Arzt in Osnabrück.
*150. - Boerner in Leer.
*151. - Boeters, Sanitätsrath und dirig. Arzt in Görlitz.
152. - Boetticher, Stabsarzt in Giessen.
153. - Bogatsch, Vorstand d. Instituts für Unfallversicherung in Breslau.
*154. - Boll in Berlin, Potsdamerstr. 112b.
*155. - Borchard, Oberarzt in Posen.
*156. - Borchardt, Assistenzarzt in Berlin, Johannisstr. 11.
*157. - Borchert in Berlin, Mohrenstr. 13/14.
*158. - Borck in Rostock.
*159. - Borelius, Professor in Lund, Schweden.
160. - Born in Bad Wildungen.
*161. - Boshamer, dirig. Arzt in Witten a. Ruhr.
*162. - Bourwieg in Berlin, Oranienburgerstr. 67.
163. - Braatz, Docent zu Königsberg i. Pr.
*164. - A. v. Brackel in Libau (Russland).
*165. - von Bramann, Professor in Halle a. S.
*166. - Brandis, Geh. San.-Rath in Rüngsdorf bei Bonn.
*167. - Braun, Stabsarzt in Berlin, Unterbaumstr. 7.
*168. - Heinrich Braun, Geh. Med.-Rath u. Prof. in Göttingen.
*169. - Heinrich Braun, Docent in Leipzig.
170. - Braun, Wilh., Assistenzarzt in Altona.
*171. - Brauneck in Salzbach b. Saarbrücken.
172. - Brauns in Eisenach.
173. - Breitung zu Plauen i. V.
174. - Brenner, Primararzt in Linz a. d. Donau.
*175. - Brentano, Oberarzt in Berlin, Krankenhaus am Urban.
176. - Brodnitz in Frankfurt a. M.
177. - Broese in Berlin, Magdeburgerstr. 35.
178. - Brunner, Hofrath und Oberarzt in München.
*179. - Conrad Brunner in Münsterlingen (Schweiz).

180. Dr. Fritz Brunner, dirig. Arzt in Neumünster b. Zürich.
*181. - Brückner, San.-Rath in Glauchau.
*182. - Buchbinder in Leipzig.
183. - Buderath in Bottrop i. Wesf.
184. - Buff in Köln.
*185. - von Büngner, Professor und dirig. Arzt in Hanau.
*186. - Bunge, Secundärarzt zu Königsberg in Pr.
187. - von Burckhardt, Ober-Med.-Rath und dirig. Arzt in Stuttgart.
188. - Emil Burckhardt, Professor in Basel.
189. - Burdach, Stabsarzt in Dresden.
*190. - Buschke, Docent u. Assistenzarzt in Berlin, Friedrichstr. 192/93.
191. - Butter in Dresden.
*192. - Cahen, dirig. Arzt in Köln.
193. - Cammerer, Generalarzt des IX. Armee-Corps in Altona.
194. - Cappelen in Stavanger, Norwegen.
195. - Leo Caro in Hannover.
196. - Caspary, Professor in Königsberg.
*197. - Leop. Casper, Docent in Berlin, Wilhelmstr. 48.
198. - Caspersohn, dirig. Arzt in Altona.
*199. - Anton Ceci, Professor in Pisa (Italien).
200. - von Chamisso, Assistenzarzt in Stargard i. Pom.
201. - Chwat, dirig. Arzt in Warschau.
*202. - Chlumsky in Breslau (Chirurg. Klinik).
203. - De Cock, Professor in Gent.
*204. - Eugen Cohn in Berlin, Potsdamerstr. 54.
*205. - von Coler, General-Stabsarzt der Preuss. Armee, Wirkl. Geh. Ober-Med.-Rath und Professor, Exc., in Berlin, Lützowstr. 63.
*206. - Colley in Insterburg.
*207. - Conrads in Essen a. R.
*208. - Ernst Cordua in Harburg.
*209. - H. Cordua, dirig. Arzt in Hamburg.
*210. - Cossmann, Oberarzt in Duisburg.
*211. - Coste, Stabsarzt in Berlin, Ziegelstr. 5/9.
*212. - Karl Cramer, Secundärarzt in Köln.
*213. - Credé, Generalarzt à l. s. in Dresden.
214. - Creite, Physikus in Schöningen, Herzogthum Braunschweig.
*215. - Eduard Deetz in Dresden.
*216. - Max David in Berlin, Oranienburgerstr. 54.
*217. - Delhaes, Geh. Sanitätsrath in Berlin, Kleiststr. 19.
218. - Dembowski in Wilna, Russland.
*219. - Demuth, Generalarzt in Halle a. S.
220. - Deutz, dirig. Arzt in Neu-Rahnsdorf.
221. - Dirksen, Marine-Ober-Stabsarzt in Kiel.
*222. - Doebbelin, Stabsarzt in Görlitz.
223. - Doederlein, Professor in Tübingen.
*224. - Dörffel in Leipzig.

*225. Dr. Dörfler in Weissenburg am Sand, Mittelfranken.
*226. - Heinr. Dörffler in Regensburg.
227. - Dollinger, Professor in Budapest.
228. - Donalies in Stettin.
229. - Doutrelepont, Geh. Med.-Rath und Professor in Bonn.
230. - Doyen in Paris.
231. - Dreesmann in Köln.
*232. - Drehmann in Breslau.
233. - Dreier, dirig. Arzt in Bremen.
*234. - Droba, Assistenzarzt in Krakau.
235. - Dührssen, Professor in Berlin, Klopstockstr. 23.
236. - Dürr, Assistenz-Arzt in Berlin, Thurmstr. 21.
237. - Ebermann, Wirkl. Staatsrath in St. Petersburg.
238. - Edel in Berlin, Dorotheenstr. 22.
*239. - Ehrenhaus, Sanitätsrath in Berlin, Roonstr. 10.
*240. - Ehrich, Assistenzarzt in Rostock.
*241. - Eichel, Stabsarzt in Strassburg.
*242. - Eickenbusch, dirig. Arzt zu Hamm i. W.
243. - Eix in Bückeburg.
244. - Ekehorn, dirig. Arzt in Sudsvall, Schweden.
*245. - Elbogen, Primararzt zu Kladno in Böhmen.
246. - Eliades in Smyrna.
*247. - Enderlen, Professor und Secundärarzt in Marburg.
*248. - Engel in Berlin, Würzburgstr. 14.
*249. - Engelmann in Riga.
*250. - W. Engels in Hamburg.
*251. - Erasmus, dirig. Arzt in Crefeld.
*252. - Erbkam, Kreisphysikus zu Grünberg in Schlesien.
*253. - Eschenbach, Assistenzarzt in Berlin, Gr. Hamburgerstr. 8.
254. - Ettlinger in Frankfurt a. M.
255. - Eulitz in Dresden.
*256. - Evler, Stabsarzt in Berlin, Invalidenstr. 87.
257. - Eyff, dirig. Arzt in Nimptsch.
258. - von Farkas, Königlicher Rath und Oberarzt in Budapest.
259. - von Fedoroff, Docent und Assistenzarzt in Moskau.
260. - Fehleisen in St. Francisco, Californien.
*261. - Leop. Feilchenfeld in Berlin, Luisenstr. 36.
262. - Fellner, Kais. Rath, Brunnenarzt in Franzensbad.
*263. - Jul. Fertig, Assistenz-Arzt in Göttingen.
264. - Fialla, dirig. Arzt in Bukarest.
265. - von Fichte, General-Arzt a. D. Excl. in Stuttgart.
*266. - Fincke, Geh. San.-Rath und dirig. Arzt in Halberstadt.
267. - Finger, Kreisphysikus in Thorn.
*268. - Fink, Primar-Chirurg in Karlsbad.
269. - Ernst Fischer, Professor zu Strassburg i. E.
270. - Franz Fischer, Oberarzt in Danzig.

271. Dr. Fritz Fischer, Professor zu Strassburg i. E.
272. - Georg Fischer, San.-Rath und dirig. Arzt in Hannover.
*273. - Hermann Fischer, Geh. Med.-Rath und Professor in Berlin, Albrechtstr. 14.
*274. - Hermann Fischer in Stettin.
*275. - Fleischhauer, dirig. Arzt in München-Gladbach.
276. - Floderus, Docent in Upsala.
*277. - Flöel, Sanitätsrath in Coburg.
*278. - Föderl in Wien.
279. - Alexander Fraenkel, Docent in Wien.
280. - Bernhard Fraenkel, Geh. Med.-Rath u. Professor in Berlin, Bellevuestr. 4.
281. - Max Fraenkel, Assistenzarzt in Berlin, Rankestr. 35.
282. - Francke, Assistenzarzt in Berlin, Unterbaumstr. 7.
*283. - Ernst R. W. Frank in Berlin, Kochstr. 11.
*284. - Herm. Frank in Berlin, Anhaltstr. 8.
285. - Jacob Frank in Fürth (Bayern).
*286. - N. H. Frank in Zwolle (Holland).
287. - Rud. Frank, Docent und Primararzt in Wien.
*288. - Felix Franke, Oberarzt in Braunschweig.
*289. - Franke, Oberarzt in Halle a. S.
*290. - Franz, Stabsarzt in Berlin, Friedrichstr. 139/140.
*291. - Franzén, dirig. Arzt in Helsingborg, Schweden.
292. - von Frater, dirig. Arzt in Nagy-Várad, Ungarn.
293. - Freitag zu Waldenburg in Schlesien.
294. - Frentzel in Eberswalde.
*295. - Alb. Freudenberg in Berlin, Wilhelmstr. 20.
296. - Freyer, Kreisphysikus in Stettin.
*297. - Fricker, dirig. Arzt in Odessa.
*298. - Friedenheim in Berlin, Leipzigerstr. 29.
*299. - Friedrich, Professor in Leipzig.
*300. - von Frisch, Professor in Wien.
*301. - Füller, San.-Rath u. dirig. Arzt in Neunkirchen, Reg.-Bez. Trier.
*302. - Bruno Fürbringer in Braunschweig.
303. - Fürstenheim, Sanitäts-Rath in Berlin, Potsdamerstr. 113.
*304. - Heinrich Füth in Leipzig.
*305. - Rob. Füth, Spitalarzt in Metz.
306. - Fuhr, Professor in Giessen.
307. - Gähde, Generalarzt des X. Armee-Corps in Hannover.
*308. - Garnerus in Lingen.
*309. - Gebhard zu Schwerin in Mecklenburg.
310. - Gehle in Bremen.
311. - Fel. Geisböck, Oberarzt in Linz.
*312. - Geissler, Ober-Stabsarzt in Hannover.
*313. - Franz Geisthövel, dirig. Arzt in Soest.
314. - Theodor Geisthövel, dirig. Arzt in Bielefeld.

315. Dr. Alfred Genzmer, Professor in Halle a. S.
*316. - Hans Genzmer in Berlin, Tauenzienstr. 15.
*317. - Gerdeck in Elberfeld.
*318. - Gerdes in Schildesche, Westfalen.
*319. - Gericke, Sanitätsrath in Berlin, Motzstr. 3.
320. - Gerstein, Sanitätsrath, dirig. Arzt in Dortmund.
*321. - Gerstenberg in Berlin, Bernauerstr. 116.
322. - Gerster, Professor in New York.
323. - Gerulanos, Assistenzarzt in Kiel.
324. - Gessner, Assistenzarzt in Berlin, Kurfürstenstr. 109.
*325. - Gleich, Operateur in Wien.
*326. - Gleiss in Hamburg.
*327. - Gluck, Professor und dirig. Arzt in Berlin, Potsdamerstr. 1.
328. - Gocht, Secundärarzt in Würzburg.
*329. - Goebel, dirig. Arzt in Ruhrort.
330. - Goecke in Köln.
*331. - Goepel in Leipzig.
*332. - Görges, San.-Rath und dirig. Arzt in Berlin, Motzstr. 4.
*333. - Arthur Götzl in Prag.
*334. - Goeschel, Hofrath und Oberarzt in Nürnberg.
*335. - Gohl, dirig. Arzt in Amsterdam.
336. - Gold, Krankenhaus-Director und Primararzt in Bielitz.
*337. - Goldman, Assistenzarzt in Lodz (Russ. Polen).
338. - Goldmann, Professor zu Freiburg i. Br.
339. - Goldschmidt in Berlin, Anhaltstr. 11.
*340. - Goldstein in Berlin, Städt. Krankenhaus Friedrichshain.
*341. - Golebiewski in Berlin, Grossbeerenstr. 28c.
*342. - Gottschalk, Docent in Berlin, Potsdamerstr. 106.
*343. - Gottstein, Assistenzarzt in Breslau.
344. - Grätzer in Tübingen.
*345. - Graf in Düsseldorf.
*346. - Graff, Docent in Bonn.
347. - Greiffenhagen in Reval.
348. - Grimm in Marienbad.
*349. - Grisson, Oberarzt in Hamburg.
*350. - Groeneveld in Leer.
*351. - Grohé, Assistenzarzt in Jena.
*352. - Grosse, Assistenzarzt in Halle a. S.
353. - Grossheim, Generalarzt des XVIII. Armee-Corps in Frankfurt a. M.
354. - Grüneberg, dirig. Arzt in Altona.
355. - Gubalke, dirig. Arzt in Forst i. L.
356. - Guldenarm, Oberarzt in Rotterdam.
*357. - Guradze in Altona.
*358. - L. Gutsch, Med.-Rath und dirig. Arzt in Karlsruhe, Baden.
*359. - Gutschow, Generalstabsarzt der Kaiserlichen Marine in Berlin, Nettelbeckstr. 18/19.

*360. Dr. Haasler, Docent und Assistenzarzt in Halle a. S.
361. - Haberern, Docent in Budapest.
362. - Habs, dirig. Arzt in Magdeburg.
*363. - von Hacker, Professor in Innsbruck.
364. - Hadlich, Sanitäts-Rath und dirig. Arzt in Cassel.
*365. - Hadra in Berlin, Leipzigerstr. 100.
*366. - Friedr. Haenel, Oberarzt in Dresden.
*367. - Hagemann in Bernburg.
368. - Halder in Ravensburg, Württemberg.
369. - Hammerich in Lübeck.
*370. - Hanel, Oberarzt in Neisse.
371. - Hansemann, Professor u. Prosector in Berlin, Derfflingerstr. 21.
372. - Hansmann, dirig. Arzt zu Völklingen bei Saarbrücken.
*373. - Franz Hansy, Primararzt in Baden b. Wien.
*374. - Harbordt, Oberarzt in Frankfurt a. M.
375. - Arthur Hartmann, Sanitäts-Rath in Berlin, Roonstr. 8.
*376. - Hans Hartmann in Lübeck.
*377. - Fritz Hartmann, Assistenzarzt in Berlin, Krankenhaus Friedrichshain.
*378. - Rudolf Hartmann, dirig. Arzt in Zabrze.
*379. - Hattwich, Sanitäts-Rath in Berlin, Reichstags-Ufer 3.
*380. - Hedlund, Oberarzt in Christianstadt.
*381. - Hedrich in Mühlhausen i. Els.
*382. - Heidemann in Eberswalde.
383. - Heilbrun in Breslau.
*384. - Heilmann in Berlin, Lindenstr. 21.
385. - Heinecke in Magdeburg.
386. - von Heineke, Professor in Erlangen.
387. - von Heinleth in Bad Reichenhall-Kirchberg.
388. - Heintze, dirig. Arzt in Breslau.
*389. - Carl Helbing in Berlin, Auguststr. 14—15.
*390. - W. Hellwig, dirig. Arzt in Neustrelitz.
*391. - Henle, Docent und Oberarzt in Breslau.
392. - Hentschel in Zwickau.
*393. - Herczel, Primararzt in Budapest.
*394. - Herhold, Ober-Stabsarzt in Altona.
*395. - Hermes, Oberarzt in Berlin, Thurmstr. 21.
396. - Herrmann, Kreisphysikus in Dirschau.
397. - Herzog, Professor und dirig. Arzt in München.
*398. - Georg Hesse in Dresden.
*399. - Heubach, Oberarzt in Graudenz.
*400. - Heuck, dirig. Arzt in Mannheim.
*401. - Heusner, Geh. Sanitätsrath und dirig. Arzt in Barmen.
402. - F. Heusner, Geh. Sanitätsrath und Oberarzt in Kreuznach.
403. - P. Heymann, Professor in Berlin, Lützowstr. 60.
*404. - Heynemann, Assistenzarzt in Magdeburg.

405. Dr. Hildebrand, Professor in Basel.
406. - Hildebrandt, Assistenzarzt in Kiel.
*407. - Hinterstoisser, Primararzt in Teschen.
*408. - von Hippel in Dresden.
*409. - Hugo H. Hirsch in Köln.
*410. - Karl Hirsch in Berlin, Rankestr. 13.
*411. - Jul. Hirschberg, Geh. Med.-Rath und Professor in Berlin, Schiffbauerdamm 26.
412. - M. Hirschberg in Frankfurt a. M.
*413. - Hirschfeld, Generalarzt a. D. in Berlin, Thurmstr. 3.
414. - Hobein, Oberstabsarzt in Danzig.
*415. - Hochenegg, Professor in Wien.
416. - von Hochstetter, Primararzt in Wiener Neustadt.
*417. - Hoeftman zu Königsberg i. Pr.
*418. - Hoelscher, Oberarzt in Mülheim a. Rh.
419. - Hoelscher, Oberarzt in Kiel.
*420. - van der Hoeven jun. in Rotterdam.
*421. - E. Hoffmann in Düsseldorf.
*422. - Egon Hoffmann, Professor in Greifswald.
*423. - Herm. Hoffmann in Schweidnitz.
424. - Hofmeister, Professor und Assistenzarzt in Tübingen.
*425. - Holfelder in Wernigerode.
*426. - Holländer in Berlin, Friedrichstr. 131c.
*427. - Holthoff, Kreisphysikus in Salzwedel.
428. - B. Holz in Berlin, Marburgerstr. 3.
*429. - Honsell, Assistenzarzt in Tübingen.
*430. - von Hopffgarten in Riesa.
*431. - Horn, Generalarzt a. D. in Berlin, Schellingstr. 5.
432. - Horn, Sanitätsrath und dirig. Arzt in Zwickau.
433. - Horsley, Professor in London.
*434. - Hübener in Dresden.
*435. - Hufschmid, dirig. Arzt in Gleiwitz.
436. - Ilberg, Oberstabsarzt in Berlin, Alt-Moabit 89.
437. - Immelmann in Berlin, Lützowstr. 72.
*438. - James Israel, Professor u. dirig. Arzt in Berlin, Lützow-Ufer 5a.
439. - Oscar Israel, Professor in Charlottenburg bei Berlin, Knesebeckstrasse 1.
*440. - Israel in Berlin., Nettelbeckstr. 24.
441. - Alex. Jacobson, Docent in St. Petersburg.
*442. - Jacobsthal in Göttingen.
*443. - Alexander Jaeckh, Secundärarzt in Cassel.
444. - Jaeger, Geh. Med.-Rath und dirig. Arzt in Darmstadt.
*445. - K. Jaffé in Hamburg.
*446. - Max Jaffé in Posen.
447. - Janny, Professor und Primararzt in Budapest.
*448. - A. Jansen, Docent in Berlin, Neustädt. Kirchstr. 11.

*449. Dr. Peter Jansen in Berlin, Ziegelstr. 10/11.
*450. - Joachimsthal, Docent in Berlin, Markgrafenstrasse 81.
451. - Jochner in München.
*452. - Jordan, Professor und Assistenzarzt in Heidelberg.
453. - Joseph in Berlin, Brückenstr. 7.
*454. - Jottkowitz in Oppeln.
*455. - Jüngst, Oberarzt in Saarbrücken.
456. - Jürgens, Custos am patholog. Institut zu Berlin, Unterbaumstr. 7.
457. - Julliard, Professor in Genf.
458. - Jungengel, Oberarzt in Bamberg.
*459. - Jungmann, Kreis-Physikus in Guben.
460. - Kadenatzi, dirig. Arzt in Wilna, Russland.
*461. - Kader, Professor in Krakau.
462. - Kahleyss in Halle.
463. - F. Kammerer in New York.
*464. - Wilh. Kammler, dirig. Arzt in Nowawes-Neuendorf.
*465. - Kanzow, General-Oberarzt in Insterburg.
466. - Kappeler, dirig. Arzt in Constanz.
*467. - Karewski in Berlin, Tauenzienstr. 14.
468. - Karg, Med.-Rath, Professor und dirig. Arzt in Zwickau.
469. - Karstroem, dirig. Arzt zu Wexiö, Schweden.
*470. - Katholicki, Primararzt in Brünn.
*471. - Katsura in Tokio, z. Z. Berlin, Luisenstr. 61.
*472. - Katzenstein in Berlin, Potsdamerstr. 36.
473. - Kaufmann, Docent in Zürich.
*474. - Kausch, Docent in Breslau.
475. - Kelling in Dresden.
*476. - Alb. Kempermann in Witten a. Ruhr.
477. - Keser in Genf.
478. - Kiderlen, Assistenzarzt in Bonn.
479. - Kiliani in New York.
480. - Kimura, Professor in Tokio, Japan.
*481. - Kirchhoff in Berlin, Magdeburgerstr. 2.
482. - Kirsch in Magdeburg.
483. - Klaussner, Professor in München.
*484. - Knierim in Cassel.
485. - C. F. A. Koch, Professor in Groningen, Holland.
*486. - Carl Koch in Nürnberg.
487. - Wilhelm Koch, Staatsrath und Professor in Dorpat.
488. - Kocher, Professor in Bern.
*489. - Albert Köhler, Ober-Stabsarzt, Prof. und dirig. Arzt in Berlin, Gneisenaustr. 91.
490. - Paul Köhler in Zwickau.
*491. - Rudolf Köhler, Geh. Med.-Rath, General-Oberarzt u. Professor in Berlin, Grossbeerenstr. 9.
492. - Wilh. Köhler, Med.-Rath und dirig. Arzt in Offenbach a. M.

*493. Dr. Kölliker, Professor in Leipzig.
494. - Carl Koenig in Frankfurt a./M.
*495. - Fritz König jun., Docent, Assistenzarzt in Berlin, Kupfergraben 4a.
*496. - Königsberg in Nowgorod-Wotynsk.
*497. - Kohlhardt in Halle a. S.
*498. - Kolaczek, Professor in Breslau.
*499. - Kolb, dirig. Arzt in Darmstadt.
500. - Kollmann, Docent in Leipzig.
*501. - Korsch, Ober-Stabsarzt in Berlin, Yorkstr. 87.
502. - Korteweg, Professor in Amsterdam.
503. - Max Kortüm, Med.-Rath und dirig. Arzt zu Schwerin in Meckl.
504. - Kortüm, Kreiswundarzt in Swinemünde.
*505. - R. Kossmann, Professor in Berlin, Belle-Alliancestr. 23.
*506. - Kowalk, Oberstabsarzt in Berlin, Bayreutherstr. 10.
*507. - Krahn in Breslau.
*508. - Kramer in Glogau.
*509. - Kranz in Elbing.
*510. - Kraske, Professor zu Freiburg i. Br.
511. - Kratzenstein in Frankfurt a. M.
512. - Hermann Krause, Professor in Berlin, Kronprinzen-Ufer 20.
513. - Krauss in Charlottenburg, Kantstr. 164.
*514. - Krecke in München.
*515. - Kreglinger in Koblenz.
*516. - Krönig, Professor in Berlin, Kurfürstendamm 33.
*517. - Krönig in Leipzig.
*518. - Kronacher in Berlin, Kl. Frankfurterstr. 14.
*519. - Kronacher in München.
*520. - Krukenberg, dirig. Arzt in Liegnitz.
521. - Krüger in Dresden.
*522. - Krumm, Chirurg. Oberarzt in Karlsruhe.
*523. - von Kryger, Docent und Assistenzarzt in Erlangen.
524. - Kühnast zu Plauen i. V.
525. - Kühne, Ober-Stabsarzt a. D. in Charlottenburg, Leibnitzstr. 88.
526. - Kümmel, Docent in Breslau.
527. - von Kuester, Assistenzarzt in Berlin, Ziegelstr. 5/9.
*528. - Küstner, Professor in Breslau.
529. - Küttner, Docent und Assistenzarzt in Tübingen.
*530. - H. Kugeler in San Francisco (Californien).
531. - Kuhnt, Geh. Med.-Rath und Professor zu Königsberg i. Pr.
*532. - Ed. Kulenkampff in Bremen.
533. - Kummer, Docent in Genf.
534. - Kuthe in Berlin, Anhaltstr. 7.
*535. - Kutsche in Liegnitz.
536. - Lameris in Utrecht.
*537. - Lampe in Bromberg.

*538. Dr. Leop. Landau, Professor in Berlin, Sommerstr. 2.
*539. - Landerer, Professor und dirig. Arzt in Stuttgart.
*540. - Landgraf, Ober-Stabsarzt in Berlin, Königin Augustastr. 12.
541. - Landgraf in Bayreuth.
*542. - Landow, Oberarzt in Wiesbaden.
543. - F. Lange, Docent in München.
544. - F. Lange in New York.
545. - Langenbuch, Geh. Sanitäts-Rath, Professor und dirig. Arzt in Berlin, Schiffbauerdamm 18.
546. - von Langsdorff in Baden-Baden.
547. - Langstein in Teplitz.
*548. - La Pierre, Sanitätsrath und dirig. Arzt in Potsdam.
549. - Lasker in Breslau.
550. - Lassar, Professor in Berlin, Karlstr. 19.
551. - Otto Lauenstein in Hamburg.
*552. - Lautenschläger in Charlottenburg, Savigny-Platz 9—10.
*553. - Paul Lazarus in Wien.
554. - Ledderhose, Professor zu Strassburg i. E.
555. - Richard Lehmann in Dresden.
556. - G. Lembke in Karlsruhe.
557. - H. Lenhartz, Professor und Director in Hamburg.
558. - Lennander, Professor in Upsala.
559. - Lenzmann, Oberarzt in Duisburg.
560. - Leopold, Geh. Med.-Rath und Professor in Dresden.
561. - Leporin in Kuhnern i. Schl.
*562. - Leser, Professor in Halle a. S.
563. - Freiherr von Lesser, Docent in Leipzig.
*564. - von Leuthold, Generalarzt des Garde-Corps und Professor, Exc. in Berlin, Taubenstr. 5.
*565. - E. Levy in Hamburg.
*566. - William Levy in Berlin, Maassenstr. 22.
*567. - Lexer, Docent und Assistenzarzt in Berlin, Ziegelstr. 29.
*568. - Hugo Lichtenberg, Oberarzt a. D., Charlottenburg, Berlinerstr. 82.
*569. - Liebert in Halle a. S.
570. - Lilienfeld in Berlin, Winterfeldstr. 5/6.
571. - K. W. J. T. Lindemann, Geh. San.-Rath u. dirig. Arzt in Hannover.
*572. - Lindemann, dirig. Arzt in Hannover.
*573. - Lindemann, Kreiswundarzt in Gelsenkirchen.
*574. - Lindner, Med.-Rath und dirig. Arzt in Berlin, Dessauerstr. 38.
575. - Linkenheld, dirig. Arzt in Elberfeld.
*576. - Max Litthauer in Berlin, Bellevuestr. 18.
*577. - Loebker, Professor und Oberarzt in Bochum.
578. - Loehlein, Professor in Giessen.
579. - Loehlein in Berlin, Albrechtstr. 25.
580. - Loew, Stabsarzt in Köln.
*581. - Felix Loewenhardt in Breslau.

*582. Dr. Longard in Aachen.
583. - Lorenz, Regierungsrath und Professor in Wien.
*584. - Rud. Lorenz in Charlottenburg, Uhlandstr. 178.
585. - Lossen, Professor in Heidelberg.
586. - Lotheisen, Docent in Innsbruck.
587. - von Lotzbeck, General-Stabsarzt a. D. in München.
588. - Ludewig, San.-Rath in Hamburg.
*589. - Ludloff in Königsberg i. Pr.
*590. - Lüders in Berlin, Kronenstr. 4—5.
591. - Lühe, Generalarzt a. D. zu Königsberg i. Pr.
592. - Lüning, Docent in Zürich.
*593. - Lüsebrink, Assistenzarzt in Giessen.
*594. - Ludw. Luksch in Graz.
*595. - Lundgren, dirig. Arzt in Lidköping (Schweden).
*596. - Hugo Maass in Berlin, Körnerstr. 8.
597. - Sir William Mac Cormac, Bart., dirig. Arzt in London.
*598. - Mackenrodt in Berlin, Hindersinstr. 2.
599. - Madelung, Geh. Med.-Rath und Professor in Strassburg.
*600. - Malthe in Christiania, Norwegen.
*601. - Paul Manasse in Berlin, Luckauerstr. 11.
602. - Mandelstamm in Odessa.
603. - Mandry in Heilbronn.
*604. - von Mangoldt in Dresden.
*605. - Mankiewicz in Berlin, Potsdamerstr. 134.
*606. - Mankiewitz in Leipzig.
607. - Mannel, Geh. Hof- und Med.-Rath in Arolsen.
608. - Manz, Assistenzarzt zu Freiburg i. Br.
609. - Marc, Sanitäts-Rath und Kreis-Physikus in Wildungen.
*610. - Marckwald in Kreuznach.
*611. - Bruno Marcuse in Berlin, Köpnickerstr. 124.
*612. - Max Martens, Stabsarzt in Berlin, Unterbaumstr. 7.
613. - A. Martin, Professor in Greifswald.
*614. - E. Martin, dirig. Arzt in Köln.
615. - Marwedel, Docent und Assistenzarzt in Heidelberg.
*616. - Marx, Assistenz-Arzt in Berlin, Ziegelstr. 5—9.
617. - Matthias in Breslau.
618. - Matthiolius, Marinestabsarzt in Göttingen.
619. - H. Mehler in Georgensgmünd (Bayern).
620. - Mehlhausen, Geh. Ober-Med.-Rath und Generalarzt a. D. in Berlin, Tauenzienstr. 18a.
*621. - A. Meinecke, Assistenzarzt in Hamburg-Eppendorf.
622. - Meinert in Dresden.
623. - Paul Meissner in Leipzig.
624. - Menschel, Med.-Rath in Bautzen.
625. - Merkens in Berlin, Krankenhaus Moabit.
626. - Methner, dirig. Arzt in Breslau.

627. Dr. Metzler, General-Oberarzt a. D. in Darmstadt.
*628. - Meusel, Geh. Med.-Rath in Gotha.
*629. - George Meyer in Berlin, Zimmerstr. 95/96.
630. - Josef Meyer in Trautenau in Böhmen.
*631. - Max Meyer, Sanitäts-Rath in Berlin, Maassenstr. 27.
*632. - von Meyer in Frankfurt a. M.
*633. - Meyh in Leipzig.
634. - Léo von Mieczkowski in Breslau.
635. - Michaeli, Kreiswundarzt in Schwiebus.
*636. - G. Michaelis in Berlin, Tauenzienstr. 7c.
637. - Mintz in Moskau.
638. - Mitscherlich, Ober-Stabsarzt a. D. und Professor in Berlin, Hohenzollernstr. 17.
639. - von Modlinski in Moskau.
*640. - Moeller, dirig. Arzt in Magdeburg.
*641. - Möhring in Cassel.
*642. - Mommsen in Berlin, Nürnbergerstr. 65.
643. - Morian in Essen a. Ruhr.
644. - Mosetig von Moorhof, Professor und Primararzt in Wien.
645. - Most in Breslau.
*646. - Mühsam, Assistenzarzt in Berlin, Lessingstr. 33.
647. - Ernst Müller in Stuttgart.
648. - F. Müller, Assistenzarzt in Berlin, Ziegelstr. 5/9.
649. - Georg Müller in Berlin, Alexander-Ufer 1.
650. - Georg Müller, Prof. an der Thierärztlichen Hochschule in Dresden.
651. - Kurt Müller in Erfurt.
652. - Max Müller, San.-Rath in Schandau.
*653. - Paul Müller, dirig. Arzt in Breslau.
654. - R. Müller II., Oberstabsarzt in Schwedt a./O.
*655. - W. Müller, dirig. Arzt in Aachen.
656. - Muhlack, Stabsarzt a. D. in Swinemünde.
657. - Murillo y Palacios in Madrid.
*658. - Muskat in Berlin, Oranienburgerstr. 57.
659. - Narath, Professor in Utrecht.
*660. - Nauman, dirig. Arzt in Göteborg, Schweden.
661. - Nebel, Director in Frankfurt a. M.
*662. - Neuber, Geh. Sanitäts-Rath in Kiel.
*663. - Fr. Neugebauer, Primararzt in Mähr-Ostrau.
*664. - Alfred Neumann, Oberarzt in Berlin, Landsbergerstr. 6.
*665. - Max Neumann, Assistenzarzt in Halle a. S.
666. - Neumeister in Stettin.
667. - Niché, dirig. Arzt in Breslau.
668. - Nicoladoni, Hofrath und Professor in Graz.
*669. - Nicolai, General-Oberarzt in Neisse.
*670. - Nicolaysen in Christiania.
*671. - Niehues, Stabsarzt in Bonn.

*672. Dr. Niemann, Physikus und dirig. Arzt in Holzminden.
*673. - Nieper, San.-Rath, Kreis-Physikus und dirig. Arzt in Goslar.
674. - Nissen in Neisse.
675. - Nitze, Professor in Berlin, Wilhelmstr. 43b.
*676. - Noetzel, Assistenzarzt in Frankfurt a./M.
*677. - Noll in Hanau.
678. - von Noorden in München.
*679. - Nürnberg in Erfurt.
*680. - Nuesse, Ober-Stabsarzt a. D. in Potsdam.
681. - Oberländer in Dresden.
682. - Oberst, Professor in Halle a. S.
*683. - Oberth, Director und Primararzt in Schaesburg, Siebenbürgen.
*684. - Oehler in Frankfurt a. M.
*685. - von Oettingen, Volontärarzt in Berlin, Ziegelstr. 5—9.
686. - Alexander Ogston, Professor in Aberdeen.
687. - Ohage, Professor in St. Paul, Minnesota, Nord-Amerika.
*688. - Ohrwall in San Francisco (Californien).
689. - Oidtmann, dirig. Arzt in Amsterdam.
*690. - Olshausen, Geh. Med.-Rath und Professor in Berlin, Artilleriestrasse 19.
*691. - Opitz in Stettin.
*692. - Oppel, Stabsarzt in St. Petersburg.
693. - A. Oppenheim in Berlin, Altonaerstr. 8.
694. - Ossent, Assistenzarzt in Halle a. S.
*695. - Pagenstecher in Osnabrück.
*696. - Palmié in Charlottenburg bei Berlin, Leibnitzstr. 87.
*697. - Panse, Stabsarzt in Dar-es-Saalam (Deutsch Ost-Afrika).
*698. - Paradies in Berlin, Bayreutherst. 1.
*699. - Partsch, Professor und dirig. Arzt in Breslau.
700. - Patrzek, Knappschaftsarzt in Königshütte.
701. - Pauli, dirig. Arzt in Lübeck.
702. - Pawloff in St. Petersburg.
*703. - Payr, Assistenzarzt und Docent in Graz.
704. - Pelkmann in Berlin, Schützenstr. 40/42.
*705. - Pels-Leusden, Docent und Assistenzarzt in Berlin, Hessische Strasse 11.
*706. - Pelz, dirig. Arzt in Osnabrück.
707. - Perman, dirig. Arzt in Stockholm.
*708. - Pernice, dirig. Arzt in Frankfurt a. O.
*709. - Alfr. Pers in Kopenhagen.
*710. - Perthes, Docent und Assistenzarzt in Leipzig.
*711. - Ferd. Petersen, Professor in Kiel.
*712. - Walter Petersen, Assistenzarzt in Heidelberg.
713. - H. Petersen, Docent in Bonn.
*714. - Petri, Geh. Sanitäts- und Med.-Rath, dirig. Arzt in Detmold.
*715. - A. Peyser in Berlin, Neue Schönhauserstr. 12.

716. Dr. Pfeil Schneider, dirig. Arzt in Schönebeck a. E.
717. - Pietrzikowski, Docent in Prag.
*718. - Plettner in Dresden.
719. - Plücker, Secundärarzt in Köln.
*720. - Poelchen, dirig. Arzt in Zeitz.
721. - Popp in Regensburg.
722. - Poppert, Professor in Giessen.
*723. - Konrad Port in Nürnberg.
724. - Posner, Professor in Berlin, Anhaltstr. 7.
725. - Praetorius in Antwerpen.
726. - Preindlsberger, San.-Rath u. Primararzt in Serajewo, Bosnien.
727. - Pretzfelder in Würzburg.
*728. - Prutz, Secundärarzt zu Königsberg i. Pr.
*729. - Pupovak in Wien.
*730. - Purrucker in Magdeburg.
*731. - de Quervain in La Chaux-de-Fonds.
*732. - Radike in Berlin, Eisenacherstr. 20.
733. - Rammstedt, Assistenzarzt in Halle a. S.
734. - Heinrich Rausche in Neustadt-Magdeburg.
*735. - Erich Rebentisch in Offenbach a. Main.
*736. - Réczey, Professor in Budapast.
737. - Reerink, Privatdocent und Assistenzarzt zu Freiburg i. Br.
*738. - Ernst Reger, General-Oberarzt in Danzig.
*739. - Wilh. Rud. Reger, General-Oberarzt in Halle a. S. † 1900.
*740. - Rehn, Professor und dirig. Arzt in Frankfurt a. M.
741. - Reich von Rohrwig, Primararzt in Olmütz.
*742. - Reichard, Assistenzarzt in Berlin, Augusta-Hospital.
*743. - Reichel, dirig. Arzt in Chemnitz.
744. - Reinach, dirig. Arzt in Senftenberg.
745. - Reinbach, Assistenzarzt in Breslau.
*746. - Reinhardt, Ober-Stabsarzt in Stuttgart.
*747. - Reisinger, Med.-Rath und Krankenhaus-Director in Mainz.
748. - von Reuss in Bilin.
749. - Renssen in Arnheim, Holland.
750. - Rieder, Professor in Konstantinopel.
*751. - Riedinger, Hofrath Professor in Würzburg.
752. - Riegner, Sanitäts-Rath und dirig. Arzt in Breslau.
*753. - Riese, dirig. Arzt in Britz bei Berlin.
*754. - Rincheval in Elberfeld.
755. - Rindfleisch in Stendal.
756. - Ringel, Assistenzarzt in Hamburg-Eppendorf.
*757. - Rinne, Professor und dirig. Arzt in Berlin, Kurfürstendamm 241.
758. - Ritschl, Professor und Assistenzarzt zu Freiburg i. Br.
*759. - Ritter, Assistenzarzt in Greifswald.
*760. - Robbers in Gelsenkirchen.
761. - Rochs, General-Oberarzt in Darmstadt.

*762. Dr. W. Röttger in Berlin, Städt. Krankenhaus Friedrichshain.
*763. - C. von Rogozinski, Assistenzarzt in Krakau.
764. - Roloff, Assistenzarzt in Halle a. S.
765. - Romm, dirig. Arzt in Wilna.
*766. - Rosenbach, Professor in Göttingen.
*767. - Alfred Rosenbaum in Berlin, Kurfürstenstr. 42.
*768. - Leonhard Rosenfeld in Nürnberg.
*769. - A. Rosenstein in Berlin, Oranienburgerstr. 19.
770. - Rosenstirn in San Francisco.
771. - Roser in Wiesbaden.
772. - von Rosthorn, Professor in Prag.
*773. - Roth in Lübeck.
774. - Rothmann, Sanitäts-Rath in Berlin, Hafen-Platz 5.
*775. - Alfr. Rothschild in Berlin, Lützowstr. 84a.
*776. - Rotter, Professor und dirig. Arzt in Berlin, Oranienburgerstr. 66.
777. - Rovsing in Kopenhagen.
778. - Rudeloff, General-Oberarzt in Freiburg i. B.
779. - Engelbert Rudl in Herrmannshütte (Böhmen).
780. - J. H. Rüschhoff in Altendorf-Essen.
*781. - Rueter in Hamburg
782. - Paul Ruge, Sanitäts-Rath in Berlin, Grossbeerenstr. 4.
*783. - Fritz Ruhr in Berlin, Artilleriestr. 27.
*784. - Rutgers in Haag.
*785. - Rutkowski, Docent in Krakau.
*786. - Rupprecht, Hofrath und dirig. Arzt in Dresden.
787. - Russ jun. in Jassy, Rumänien.
*788. - de Ruyter, Docent und dirig. Arzt in Berlin, Lützowstr. 29.
789. - Rydygier, Professor in Lemberg.
790. - Sachs zu Mülhausen im Elsass.
791. - Sackur, in Breslau.
792. - Sänger, Professor in Leipzig.
*793. - Max Salomon, Sanitätsrath in Berlin, Hafen-Platz 4.
794. - Saltikoff, Oberstabsarzt in Wladikawkas i. Russland.
795. - Saltzmann, Professor in Helsingfors, Finland.
*796. - Salzwedel, Ober-Stabsarzt a. D. in Berlin, Victoriastr. 19.
*797. - von Samson-Himmelstjerna in Pless, Oberschlesien.
*798. - Oscar Samter, Professor zu Königsberg i. Pr.
799. - Paul Samter in Berlin, Schönhauser Allee 45.
*800. - Sarfert in Berlin, Alexanderstr. 43.
801. - Sarrazin in Köslin.
*802. - Sasse, dirig. Arzt in Paderborn.
803. - Sattler in Bremen.
804. - Schaberg, Oberarzt zu Hagen i. W.
*805. - Schacht, San.-Rath in Berlin, Neue Königstr. 74.
806. - Schädel, dirig. Arzt in Flensburg.
807. - Schäfer in Breslau.

*808. Dr. Schaffrath, Oberstabsarzt in Dresden.
*809. - Schanz, in Dresden.
810. - Scharff, dirig. Arzt in Schweidnitz.
*811. - Schede, Geh. Med.-Rath und Professor in Bonn.
*812. - W. Scheffer in Pfungstadt b. Darmstadt.
*813. - Scheuer, Assistenzarzt in Berlin, Am Cirkus 7.
814. - Schinzinger, Hofrath und Professor zu Freiburg i. Br.
*815. - Schjerning, General-Oberarzt in Berlin, Eisenacherstr. 4.
*816. - Schlange, Professor und dirig. Arzt in Hanover.
817. - Schlatter, Professor und Secundärarzt in Zürich.
*818. - Schleich, Geh. Sanitätsrath in Stettin.
*819. - Schleich jun., Professor in Berlin, Friedrichstr. 250.
820. - E. Schlesinger in Berlin, Alexandrinenstr. 105/6.
821. - Schliep, Sanitätsrath in Baden-Baden.
822. - Schloffer, Assistenzarzt in Prag.
*823. - Schlüter in Stettin.
*824. - Arnold Schmidt in Leipzig.
*825. - Fritz Schmidt, dirig. Arzt zu Polzin in Pommern.
826. - Georg Benno Schmidt, Docent in Heidelberg.
*827. - Heinrich Schmidt, Geh. San.-Rath in Berlin, Friedrichstr. 131 d.
828. - Hermann Schmidt, Stabsarzt in Berlin, Alt Moabit 89.
829. - Hermann Schmidt, Stabsarzt in Nürnberg.
*830. - Hugo Schmidt, in Hannover.
*831. - Kurt Schmidt, Oberstabsarzt in Leipzig.
832. - Meinhard Schmidt, Amtsphysikus in Cuxhaven.
*833. - Richard Schmidt, Sanitätsrath in Berlin, Lützow-Ufer 19.
834. - Schmidtlein, Sanitätsrath in Berlin, Tauenzienstr. 9.
*835. - Schmieden in Bonn.
836. - Adolf Schmitt, Docent und Assistenzarzt in München.
*837. - Andreas Schneider in Prag.
*838. - Victor Schneider in Berlin, Martin Lutherstr. 88.
839. - Jul. Schnitzler, Docent und dirig. Arzt in Wien.
840. - Schömann zu Hagen i. W.
841. - Schoenborn, Hofrath und Professor in Würzburg.
842. - Schoetz, Sanitätsrath in Berlin, Potsdamerstr. 20.
*843. - Schomburg, dirig. Arzt in Gera.
*844. - Schrader in Berlin, Kleiststr. 6.
*845. - Justus Schramm, Hofrath und dirig. Arzt in Dresden.
846. - Schreiber, Oberarzt in Augsburg.
*847. - Schröder, Medicinalrath in Berlin, Königgrätzerstr. 48.
848. - Schröter, dirig. Arzt in Danzig.
*849. - Schuchardt, Professor, dirig. Arzt in Stettin.
*850. - Schüller, Professor in Berlin, Motzstr. 92.
851. - Schütte, Oberarzt in Iserlohn.
852. - Schütz, in Berlin, Wilhelmstr. 92/93.
*853. - Schultheis in Wildungen.

*854. Dr. Schultze, dirig. Arzt in Duisburg.
*855. - Eduard Schulz, Sanitätsrath in Stadthagen.
*856. - Schulze-Berge, dirig. Arzt in Oberhausen, R.-B. Düsseldorf.
*857. - Schwalbach, Assistenzarzt in Berlin, Fichtestr. 19.
858. - Schwalbe in Los Angeles, Californien.
859. - Schwarz, Assistenzarzt in Elbing.
860. - Victor Schwarz in Riga.
*861. - Schwerin, dirig. Arzt in Hoechst a. M.
*862. - Schwieger, Ober-Stabsarzt zu Schwerin in Mecklenburg.
*863. - Seefisch in Berlin, Kurfürstenstr. 109.
864. - Selle, General-Ober- und Leibarzt in Dresden.
*865. - Sellerbeck, General-Arzt a. D. in Berlin, Belle-Alliancestr. 104.
*866. - Sendler, dirig. Arzt in Magdeburg.
867. - Senger in Crefeld.
*868. - S. Seo, Dir. d. Chimeidon-Hospital i. Takata, Nügataken (Japan).
*869. - Settegast, Sanitätsrath in Berlin, Alexandrinenstr. 118.
*870. - Severin zu Bad Wildungen.
*871. - Seydel, Ober-Stabsarzt und Docent in München.
*872. - Sick, Oberarzt in Hamburg-Eppendorf.
*873. - Paul Sick, Oberarzt in Kiel.
874. - Siegmund in Porto Alegre (Brasilien).
*875. - Sjöwall, Docent in Lund (Schweden).
876. - Skutsch, Professor in Jena.
877. - Sobolewski, dirig. Arzt zu Königsberg i. Pr.
878. - Söderbaum in Falun, Schweden.
*879. - Sommer, Ober-Stabsarzt in Potsdam.
880. - Sonnenburg, Geh. Med.-Rath, Professor und dirig. Arzt in Berlin, Hitzigstr. 3.
*881. - Speyer in Berlin, Maassenstr. 24.
882. - Hans Spitzy, Secundärarzt in Graz.
*883. - Sprengel, Professor und dirig. Arzt in Braunschweig.
884. - Springorum, Secundärarzt in Magdeburg.
885. - Stabel, Sanitäts-Rath in Kreuznach.
*886. - Stabel jun., Assistenzarzt in Berlin, Mariannen Ufer 2.
*887. - Staffel in Chemnitz.
888. - Stechow, General-Oberarzt in Colmar i. Els.
*889. - Steffann, dirig. Arzt in Gadderbaum-Bielefeld.
890. - Stein in Stuttgart.
*891. - Steinbrück, dirig. Arzt in Züllchow bei Stettin.
*892. - Steiner in Berlin, Friedrichstr. 197.
*893. - Steinthal, dirig. Arzt in Stuttgart.
894. - Stelzner, Geh. Med.-Rath und dirig. Arzt in Dresden.
895. - Stempel in Breslau.
896. - Stenzel, Ober-Stabsarzt in Thorn.
897. - Stern, dirig. Arzt in Düsseldorf.
898. - Stetter, Professor zu Königsberg i. Pr.

*899. Dr. Stettiner in Berlin, Hedemannstr. 16.
900. - Steudel in Ansonia, Conn., Nord-Amerika.
901. - Steudel, Stabsarzt in Karlsruhe, Baden.
902. - Stolte, Stabsarzt in Burg b. Magdeburg.
*903. - Storp, Secundärarzt zu Königsberg i. Pr.
*904. - Strauch in Braunschweig.
905. - Streckenbach in Tarnowitz, Ob.-Schlesien.
906. - Hans Strehl, Assistenzarzt in Königsberg i. Pr.
907. - Stricker in Wiesbaden.
*908. - Strohe in Köln.
*909. - von Stubenrauch, Docent in München.
910. - Subbotic, Primararzt in Belgrad.
*911. - Sudeck, Secundärarzt in Hamburg-Eppendorf.
912. - Sultan, Docent und Assistenzart in Göttingen.
913. - Szigeti-Gyula, Assistenzarzt in Budapest.
*914. - Szuman in Thorn.
915. - Tamm, Sanitätsrath und Hofarzt in Berlin, Kochstr. 70/71.
916. - Tausch in München.
*917. - Tenderich, dirig. Arzt in Wesel.
*918. - Theobald, Ober-Medicinalrath in Oldenburg.
*919. - Thiel in Rheydt.
*920. - Thiem, Professor in Cottbus.
921. - Thilo in Riga.
*922. - Thümmel in Braunschweig.
*923. - Tietze, Docent und dirig. Arzt in Breslau.
*924. - Tilanus, Docent in Amsterdam.
*925. - Tillmanns, Generalarzt und Professor in Leipzig.
*926. - Tilmann, Professor und Oberarzt in Greifswald.
927. - Timann, Generalarzt in Coblenz.
928. - Timmer, dirig. Arzt in Amsterdam.
929. - von Tobiesen in Moskau.
*930. - Toelken in Bremen.
931. - von Török, dirig. Arzt in Wien.
932. - Trachtenberg, dirig. Arzt in St. Petersburg.
933. - Trzebicky, Professor in Krakau.
*934. - Tscherning, dirig. Arzt in Kopenhagen.
*935. - Tschmarke in Magdeburg.
*936. - Tsuruda, Stabsarzt in Tokio, z. Z. Berlin, Invalidenstr. 105.
*937. - Tsutsui in Tokio, z. Z. Berlin, Luisenplatz 8.
*938. - Tucholske, Professor in St. Louis (Amerika).
*939. - Uhthoff, Professor in Breslau.
*940. - Uloth in Bielschowitz, Ob.-Schles.
941. - Unger, Assistenzarzt in Leipzig.
*942. - Unruh, Sanitätsrath und dirig. Arzt in Wismar.
*943. - Urbanik, Assistenzarzt in Krakau.
*944. - Walter Veit in Berlin, Lennéstr. 7.

*945. Dr. Viertel, Sanitätsrath in Breslau.
946. - Volkmann in Dessau.
*947. - H. Vollbrecht, Ober-Stabsarzt in Düsseldorf.
*948. - Voswinckel in Berlin, Motzstr. 9.
*949. - Vulpius, Docent in Heidelberg.
*950. - Wachsmann in Berlin, Yorkstr. 53.
*951. - Wachtel, Primararzt in Krakau.
952. - Waeber, dirig. Arzt in Jekaterinoslaw, Russland.
953. - Aug. Wagner, dirig. Arzt in Beuthen, Ob.-Schles.
954. - H. Wagner, Assistenzarzt in Breslau.
955. - Paul Wagner, Docent in Leipzig.
*956. - Rudolf Wagner in Mühlheim a. d. Ruhr.
*957. - Wahl, Sanitäts-Rath in Essen.
*958. - Waitz, Oberarzt in Hamburg.
*959. - Waldau zu Waren in Mecklenburg.
*960. - Walcker, Assistenzarzt in Berlin, Krankenhaus Friedrichshain.
961. - Waldvogel in Berlin.
*962. - Walzberg in Minden.
963. - Wangemann, Zahnarzt in Aachen.
*964. - Wanscher in Kopenhagen.
965. - Warholm, Docent in Gothenburg, Schweden.
*966. - Weber in Berlin, Krankenhaus Moabit.
967. - Weber in Freiberg.
968. - Wechselmann in Berlin, Lützowstr. 72.
*969. - von Wegner, Generalstabsarzt a. D. in Berlin, Dorotheenstr. 50.
*970. - Wegner, Stabsarzt in Berlin, Unterbaumstr. 7.
971. - Wehr in Lemberg.
972. - Weil, Professor in Prag.
973. - Weigel, Volontärarzt in Elberfeld.
*974. - Aug. Weiss in Düsseldorf.
*975. - Wendel, Docent in Marburg.
*976. - C. Wenzel in Buenos Aires.
977. - Werckmeister in Baltimore.
*978. - Wertheim, Professor in Wien, k. k. Elisabeth-Hospital.
979. - Westerman in Haarlem (Holland).
980. - Westhoff in Münster, Westfalen.
981. - Wiemuth, Stabsarzt in Potsdam.
*982. - Wiesinger, Oberarzt in Hamburg, St. Georg.
983. - Wildt, dirig. Arzt in Cairo, Aegypten.
*984. - Willemer, dirig. Arzt in Ludwigslust.
*985. - Wilms, Docent in Leipzig.
986. - von Winckel, Geheimer Rath und Professor in München.
987. - M. Winkler, Assistenzarzt in Breslau.
988. - von Winiwarter, Professor in Lüttich.
*989. - Winter, Professor zu Königsberg i. Pr.
*990. - Wittkowski in Berlin, Kochstr. 54.

991. Dr. Witzel, Professor in Bonn.
*992. - Wölfler, Professor in Prag.
*993. - Wörner, dirig. Arzt in Schwäbisch Gemünd.
*994. - Wohlgemuth in Berlin, Lessingstr. 37.
*995. - Ernst Wolff, Generalarzt a. D. in Berlin, Lützowstr. 109/10.
*996. - Heinrich Wolff, Assistenzarzt in Berlin, Ziegelstr. 5—9.
*997. - Julius Wolff, Geh. Med.-Rath u. Prof. in Berlin, Neust. Kirchstr 11.
*998. - Max Wolff, Geh. Med.-Rath u. Prof. in Berlin, Potsdamerstr. 134a.
*999. - Paul Wolff in Berlin, Kleinbeerenstr. 21.
*1000. - Wolffenstein in Berlin, Motzstr. 67.
1001. - Wollermann, Kreis-Physikus in Heiligenbeil.
*1002. - Wossidlo in Berlin, Ansbacherstr. 53.
*1003. - Paul Wulff in Berlin, Auguststr. 14—15.
*1004. - Wullstein, Assistenzarzt in Halle a. S.
1005. - Wurfbain, Professor in Arnheim.
1006. - von Wysocki, dirig. Arzt in Pelplin.
1007. - Yamagata in Tokio, Japan.
*1008. - Zabludowski, Professor in Berlin, Karlstr. 8.
*1009. - Heinrich Zaengel, San.-Rath in Radeberg b. Dresden.
*1010. - Eug. Zeile in St. Francisco.
*1011. - Albert Zeller, Professor und dirig. Arzt in Stuttgart.
*1012. - Oscar Zeller in Berlin, Altonaerstr. 17.
1013. - Ziegler, Docent in München.
1014. - Zielewicz, Sanitäts-Rath und dirig. Arzt in Posen.
1015. - Ziemssen in Wiesbaden.
1016. - Zillessen in Völklingen.
*1017. - Zimmer in Berlin, Scharrenstr. 1.
*1018. - Zimmermann in Halle a. S.
1019. - Zinsmeister, Primararzt in Troppau.
*1020. - von Zoege-Manteuffel, Staatsrath und Professor in Dorpat.
*1021. - Zondek in Berlin, Münzstr. 25.
*1022. - Otto Zuckerkandl, Wien I.
1023. - Zühlke in Guben.
*1024. - Zweifel, Geh. Med.-Rath und Professor in Leipzig.
1025. - Zwicke, General-Oberarzt in Trier.

V. Frühere Vorsitzende der Gesellschaft:

von Langenbeck, 1872—1885. † 29. September 1887.
von Volkmann, 1886, 1887. † 28. November 1889.
von Bergmann, 1888—1890, 1896, 1900.
Thiersch, 1891. † 28. April 1895.
von Bardeleben, 1892. † 24. September 1895.
Koenig, 1893. | von Bruns, 1897.
von Esmarch, 1894. | Trendelenburg, 1898.
Gussenbauer, 1895. | Hahn, 1899.

I.

Protokolle, Discussionen

und

kleinere Mittheilungen.

und Radioscopie machten die Chirurgen kühn und sicher. Vollends aber die Einführung des Experimentes in die biologische Forschung — was alles danken wir ihr! Noch Pirogoff durfte das Ausbleiben des Erysipels, der Sepsis und der Pyämie, der Geisseln der Chirurgie, wie er sie nannte, als reines Glück, ganz unabhängig von dem Geschick des Chirurgen ansehen — wir aber sind durch eine vom Experiment geklärte Aetiologie in den Stand gesetzt, zielbewusst dieses Glück an unsere Schnitte zu fesseln.

Welchen Antheil unsere Gesellschaft an diesen Leistungen genommen hat, darüber haben wir versucht uns an unserem 25. Jubel-Congresse Rechenschaft zu geben. Es hat sich an uns das Wort Dieffenbach's bewährt, das er noch kurz vor seinem Tode niederschrieb: „Was die Chirurgie Deutschlands seit ihrem lebendigen Aufblühen durch die gemeinsamen Bestrebungen Vieler geleistet hat, ist so bedeutend, dass es auf einen engen Raum sich nicht zusammendrängen lässt. Das innige Band zwischen den deutschen Chirurgen ist das schönste -- der trennende Raum ist verschwunden — statt der geträumten, kalten Persönlichkeit tritt uns die im ersten Augenblicke befreundete Gestalt entgegen.“

So dürfen wir uns des im verfliessenden Jahrhundert Errungenen freuen und rühmen, denn was dieses Jahrhundert von Ueberlieferungen empfing war gering, was es an Schöpfungen aber hinterliess gross! Besitz und Tradition wollen wir dankbar ins neue Jahrhundert mit uns nehmen — ist es doch, wie Karl Ernest von Bär einst sagte, eine Erfahrungsthatsache, dass, wenn eine Zeit Grosses in der Wissenschaft gebracht, ihr stets eine Periode folgt, welche die Thatkraft und den erfinderischen Geist zu noch Grösserem anspornt.

In dieser Ueberzeugung erkläre ich den 29. Congress deutscher Chirurgen an der Schwelle des neuen Jahrhundert für eröffnet.

Der Tod hat uns am 30. Dec. 1899 unser Ehrenmitglied Sir James Paget geraubt im 85. Jahre seines Lebens. Trauernd heften wir den Flor an sein Bild, das unsere Halle schmückt.

1814 als Sohn eines Schiffers, einer von 17 Geschwistern, geboren, wurde er mit 16 Jahren Heilgehilfe bei einem Arzte, in dessen Dienste er es verstand, sich die für eine academische Bildung nothwendigen Kenntnisse zu erwerben. Seine Studien absolvirte er in demselben Hospitale, dessen späterer chirurgischer Leiter er 50 Jahr gewesen ist, im St. Bartholomews-Hospital. Schon 1834, als 20jähriger Student, entdeckte er die Trichina spiralis im Muskel, ohne freilich deren Beziehungen zur Darm-Trichine und Trichinose zu kennen. Nach Vollendung seiner Studien Docent für Anatomie und Physiologie, entwickelte er eine ausgedehnte schriftstellerische Thätigkeit, wurde aber weltbekannt erst durch seine Vorlesungen über die Pathologie und Chirurgie der Geschwülste. Enthalten doch drei Werke — Paget's, Broca's und Virchow's — die Grundlagen und die Summe unserer Kenntnisse von den Neubildungen und Gewächsen. Zwei chirurgische Krankheiten tragen Paget's Namen: das aus der eczemähnlichen Affection des Warzenhofs sich entwickelnde Carcinom der Mamma und die Ostitis deformans. Seit 1875 Präsident des Council of the Royal College of surgeons, ist er 1881 Vorsitzender des internationalen medic. Congresses in London gewesen, sowie der

Pathological society und seit 1884 Kanzler der Universität London, Dr. honorar. der Universitäten Dublin, Bonn und Würzburg, sowie Ehrenmitglied der deutschen und amerikanischen Gesellschaft für Chirurgie.

Was ihn uns besonders nahe brachte, war seine Theilnahme und sein eifriges Eingehen auf alle deutschen medicinischen Arbeiten. Schon zur Zeit seiner ersten pathologisch-anatomischen Studien hat er sich gesagt: „Vor Allem muss ich deutsch lernen".

Von auswärtigen Mitgliedern verloren wir durch den Tod van der Hoeven, dirigirenden Chirurgen des städtischen Krankenhauses in Rotterdam und Sohn des berühmten Geologen und Besitzers der reichsten Schädelsammlung Jan van der Hoeven. 1834 geboren, und 1857 zum Doctor med. promovirt, erhielt er 1869 die Stelle in Rotterdam, der er bis 1896 vorstand, in welchem Jahre ihn ein Herzleiden zum Niederlegen seines Amtes zwang. Hochangesehen in seiner Vaterstadt und seinem Vaterlande, hat er zweimal die Berufung als Professor der Chirurgie nach Leyden ausgeschlagen.

Den 1. Januar 1900 starb in Gefle in Schweden Carl Axel Bergh, 53 Jahr alt. Seit 1884 dirigirender Arzt des Provinzial-Krankenhauses daselbst, das er mit erbaut hat, der beschäftigtste Chirurg seiner heimathlichen Gegend, hat er Zeit gefunden, sich durch ein umfangreiches Werk über das Thierleben im Kattegat und Skagerak verdient zu machen.

Im März dieses Jahres verschied in Bonn Prof. Dr. Carl v. Mosengeil, bekannt durch seine Arbeiten auf dem Gebiete der mechanischen Therapie und insbesondere der Massage.

Zahlreiche Abhandlungen geben dafür in Langenbeck's Archiv Kunde und umfassend ist seine Darstellung der Krankheiten der Wirbelsäule in Gerhardt's Handbuch der Kinderkrankheiten.

Am 28. Decbr. schied der Obermedicinalrath Dr. Adolph Rudolphi in Neustrelitz aus dem Leben. Ein regelmässiger Besucher unserer Congresse, haben wir den liebenswürdigen Collegen kennen und schätzen gelernt. 1828 geboren, wurde Rudolphi 1851 promovirt und bald darauf Assistent der Provinzial-Irrenanstalt in Halle; 1860 wurde er zum dirigirenden Arzt des Carolinenstiftes in Neustrelitz ernannt, wo er bis zu seinem Tode blieb. Eine Diphtheritis-Epidemie, die längere Zeit in Mecklenburg herrschte, hat ihm Gelegenheit zu Arbeiten über diese Krankheit gegeben und lebhaft hat er sich an der Sammelforschung über die Verbreitung der Echinokokkenkrankheit in seiner Heimath betheiligt.

Am 4. Juni starb in Dresden der Sanitätsrath Dr. Walkhoff, der erst im Alter dort seinen Ruhesitz aufgeschlagen hatte und in seinen letzten Jahren unser Mitglied gewesen ist.

Durch einen plötzlichen Tod inmitten von Kraft und Gesundheit wurde uns unser Mitglied von Steinau-Steinrück im noch nicht vollendeten 52. Jahre entrissen. von Steinau war dirigirender Arzt der inneren Abtheilung des Krankenhauses Bethanien und einer der wenigen inneren Kliniker, die Aufnahme unter uns gewünscht haben. Ein opferwilliger Arzt, allzeit für Jedermann bereit, wurde ihm von Freunden und Patienten am Grabe seine grosse und uneigennützige Hingabe an seine Kranken und seinen Beruf nachgerühmt.

Mit der Chirurgie hatte er sich als Assistent von Wilms bekannt gemacht, nachdem er vorher als Soldat in den Krieg gegen Frankreich gezogen war.

In der Familie von Steinau-Steinrück's hatte sich vom Vater auf den Sohn ein Bild des Oberwundarztes der Charité Mursinna fortgeerbt. So lange ein Arzt in der Familie, sollte dieses Bild auf ihn übergehen. Als Steinrück starb, war er der letzte kinderlose Arzt dieses Namens. Seinen Freunden und seiner Frau hatte er mitgetheilt, dass er das Bild nach seinem Tode, den er aber erst in ferner Zeit erwartete, der deutschen Gesellschaft für Chirurgie vermache, und in Folge dessen hat die Wittwe es uns überlassen.

Im Anfange des Jahres erlag in Kamerun der Regierungsarzt Dr. Thorn einer acuten Lungentuberculose. Scheinbar von blühender Gesundheit, war er noch im Beginne des vorigen Jahres Assistent meiner Klinik und zur Vorbereitung für sein Amt in Afrika mit bacteriologischen und Malaria-Studien beschäftigt. Seine Arbeiten: Ueber die Entstehung der Ganglien und über verkalkte Epitheliome sind im Archiv für klinische Chirurgie veröffentlicht worden.

Ich kann die Liste unserer Todten nicht schliessen, ohne des Verlustes zu gedenken, den die Gesellschaft durch den Tod der beiden bewährten Verleger ihrer Verhandlungen, August Hirschwald's und einige Tage darauf Eduard Aber's, erlitten hat. Nicht würdiger und wahrer kann ihrer gedacht werden, als es der Chef des grossen französischen medicinischen Verlags, Emil Baillière in Paris, gethan hat. „Ich habe – schreibt er — beide während meiner Lehrjahre in Deutschland und auf der Messe der Buchhändler kennen gelernt. Sie haben unser edles Gewerbe in Ehren ausgeübt und mit Klugheit und Sachkenntniss die Werke für ihren Verlag ausgewählt."

Zu Ehren des Gedächtnisses unserer Todten bitte ich Sie sich von Ihren Sitzen zu erheben.

Wir gehen weiter. Ich habe zunächst die Pflicht, den Ausschuss und das Bureau unserer Gesellschaft zu constituiren.

Der Ausschuss vom vorigen Jahre ist gestern versammelt gewesen und schlägt Ihnen vor Herrn Franz König zum Vicepräsidenten.

Der erste Schriftführer und der Kassenführer sind nach § 9 Absatz 3 ständige Mitglieder des Ausschusses. Zur Zeit ist erster Schriftführer Herr W. Körte und Kassenführer Herr Hahn. Zum zweiten Schriftführer ist Herr Wagner vorgeschlagen, während als die 4 anderen Ausschussmitglieder genannt sind die Herren von Angerer, Krönlein, Kümmell und Richter (Breslau). Ich schlage vor, sie Alle durch widerspruchslose Zustimmung zu wählen.

Zum Ausschuss gehören endlich noch die früheren Vorsitzenden — also ausser dem jetzigen Präsidenten, Vicepräsidenten und Kassenführer die Herren v. Esmarch, v. Bruns, Gussenbauer und Trendelenburg — die mit Ausnahme v. Bruns's sämmtlich hier erschienen sind und die ich herzlich im Namen der Gesellschaft willkommen heisse.

Ueber die Einzelheiten im Stande unseres Vereinsvermögens, die Ihnen gedruckt vorgelegt werden sollen, wird zum Beginne der Nachmittagssitzung des nächsten Freitags, des Wahltages für den Präsidenten von 1901, nach erfolgter Kassenrevision berichtet werden.

Zu den zwei Mitgliedern, die diese Prüfung vorzunehmen haben, schlage ich die Herren Helferich und Lauenstein vor.

Unsere Bibliothek ist Dank der unausgesetzten und opferfreudigen Thätigkeit unseres Mitgliedes Herrn Fischer, der durch Herrn Köhler unterstützt wurde, schnell gewachsen von 2607 Büchern auf 2690 und von 1588 Bänden Zeitschriften auf 1686, von 2121 Separatabdrücken auf 2346 und von 2540 Dissertationen auf 2686, so dass die Gesammtzahl unserer Bücher 9408 Bände beträgt.

Bericht der Bibliotheks-Commission für das Vereinsjahr 1899—1901.

I. Die **Bücher-Sammlung** wurde vermehrt um 83 Bücher (von 2607 auf 2690), an Zeitschriften um 98 Bände (von 1588 auf 1686), an Separat-Abdrücken um 225 (von 2121 auf 2346) und an Dissertationen um 146 (von 2540 auf 2686), so dass der Gesammtbestand dieses Theiles der Sammlung sich nunmehr auf 9408 Bände stellt.

Rechnet man die für sich geführte Gurlt'sche Sammlung hinzu, so beläuft sich der Gesammtbestand der Büchersammlung auf 16204 Nummern.

Von Mitgliedern erhielten wir an Büchern, Zeitschriften und Separat-Abdrücken 307 und zwar von den Herren:

E. von Bergmann-Berlin: 1 Band Zeitschriften, 5 Bücher;
Deetz, Nachlass: 12 Bände Zeitschriften;
von Esmarch-Kiel: 1 Separat-Abdruck;
H. Fischer-Berlin: 15 Bücher, 125 Separat-Abdrücke u. 75 Dissertationen;
P. Heymann-Berlin: 1 Buch:
Krönlein-Zürich: 1 Buch;
E. Küster-Marburg: 70 Dissertationen;
Sonnenburg-Berlin: 1 Buch.

Der Herr General-Stabsarzt Dr. von Coler, Excellenz, überwies uns wieder die weiteren Veröffentlichungen und Berichte des Medicinalstabes der Armee.

Von Herrn Hoffa-Würzburg wurden die Zusendungen der „Zeitschrift für orthopädische Chirurgie", von Herrn Thiem-Kottbus die der „Monatsschrift für Unfallheilkunde" gütigst fortgesetzt.

Die Buchhandlung F. C. W. Vogel (Dr. Lampe)-Leipzig lieferte uns die Fortsetzung der „Deutschen Zeitschrift für Chirurgie", die Laupp'sche Buchhandlung in Tübingen die der „Bruns'schen Beiträge zur klinischen Chirurgie", der Verlag von Breitkopf und Haertel in Leipzig die der „Sammlung klinischer Vorträge", die Hirschwald'sche Buchhandlung in Berlin die des „von Langenbeck'schen Archivs".

Aus Philadelphia erhielten wir von der „American Surgical Association“ Vol. 17 der Transactions.

Angekauft wurden 60 gut erhaltene seltene Werke der älteren Chirurgie und 85 Bände Zeitschriften, darunter 50 Bände „Virchow's und Hirsch's Jahresbericht“; 17 Bände Transactions of the Medico-Chirurgical Society of Edinburgh“; Depage's L'année chirurgicale; Hildebrandt's Jahresberichte der Chirurgie und zur Ergänzung 8 Bände von „Medico-Chirurgical Transactions“, sowie 8 diverse Bände.

II. Auch die **Bilder-Sammlung** erfuhr einen erfreulichen Zuwachs und zwar um 14 von

Herrn H. Fischer-Berlin . . .	2
Herrn A. Köhler-Berlin . . .	1
aus Deetz' Nachlass	1
aus Gurlt's Nachlass	6
und anderweitig	4

so dass wir zur Zeit 203 einzelne und 176 in einem Bande vereinigte Nummern haben.

III. Für die **Autographen-Sammlung** wurden geschenkt von Herrn E. von Bergmann-Berlin 1, Herrn W. Körte-Berlin 3 und von Hirschwald's Verlag in Berlin 1.

IV. Die **Röntgen - Sammlung** konnte um 292 Aufnahmen vermehrt werden (33 von Herrn Albers-Schönberg in Hamburg, 40 von Herrn Hoffa-Würzburg, 40 von Herrn Kümmell-Hamburg, 1 von Herrn Lauenstein-Hamburg, 6 von Herrn Schiff-Wien, 5 von Herrn Schuster-München, 28 von Herrn Trendelenburg-Leipzig und 139 von Herrn Wagner-Königshütte. Diese Sammlung besteht jetzt aus 1069 Nummern.

Allen freundlichen Gebern beehren wir uns den herzlichsten Dank auszusprechen und zugleich an die Mitglieder der Deutschen Gesellschaft für Chirurgie unsere oft und — leider! — bisher vergeblich gerichtete dringende Bitte zu erneuern, die Bibliothek durch Zuwendung der von ihnen verfassten und älterer in ihrem Besitz befindlicher Werke bereichern zu wollen. Sie ist im abgelaufenen Berichtsjahre bereits wiederholt benutzt worden. Wir sind auch weiter jeder Zeit bereit, Bücher, die gewünscht werden, im Lesezimmer des Langenbeckhauses für die Mitglieder der Deutschen Gesellschaft für Chirurgie auszulegen, so lange es erforderlich ist. An ein Ausleihen der Bücher kann aber nicht eher gedacht werden, ehe nicht ein gedruckter Katalog vorliegt.

V. **Etat.** Die Einnahmen der Bibliothek bestanden aus 1000 Mk. Etat.

Verausgabt wurden:

für den Ankauf von Büchern . .	1067,95	Mark
„ „ Einband von Büchern .	167,75	„
„ die Catalogisirung . . .	100,—	„
„ kleinere Ausgaben, Porti etc. .	25,14	„
Summa:	1360,84	Mark.

Somit bleibt dieses Mal ein Deficit von 360 Mark 84 Pf., welches durch einen von der Bibliotheks-Commission beschlossenen Ankauf älterer, sehr

theuerer chirurgischer Werke aus einem antiquarischen Lager hervorgerufen ist, da eine so günstige Gelegenheit zu ihrem Erwerbe sich so bald nicht wieder bieten dürfte. Wir bitten daher dieses Jahr um eine ausserordentliche Beihülfe zur Deckung des Deficits.

Berlin, den 9. April 1900.

I. A. der Bibliotheks-Commission
Prof. Dr. H. Fischer, Geh. Medicinal-Rath.

Trotz dieses glücklichen Zuwachses bitten wir die Mitglieder noch eifriger der in Aussicht gestellten Zuwendungen zu gedenken. Namentlich fordern wir die Herren Universitätsprofessoren auf, die an ihrer Wirkungsstelle erschienenen chirurg. Dissertationen uns zuzusenden und jedes andere Mitglied, uns ein Exemplar der von ihm edirten Werke oder einen entsprechenden Separatabdruck zu überweisen.

Allen denen, die das gethan, und besonders aber Herrn Fischer, danke ich an dieser Stelle im Namen unserer Gesellschaft.

Einen weiteren Zuwachs hat der Besitzstand der Gesellschaft in seiner Portraitsammlung erfahren. Wir besitzen z. Z. 203 einzelne und 176 in einem Bande vereinigte Abbildungen hervorragender Chirurgen aller Zeiten und Länder.

Rechnet man dazu noch die für sich zu führende Sammlung von Gurlt's Nachlass, so kommt ein Gesammtbestand von 16 204 Nummern heraus.

Die Buchhandlungen von Hirschwald, Vogel, Laupp und Breitkopf-Härtel sind in dankenswerther Weise fortgefahren uns die bei ihnen erschienen Zeitschriften zu schenken.

Zu diesen Geschenken kommen noch drei überaus werthvolle: Es haben uns die Schüler, Collegen und Freunde unseres unvergesslichen Socin sein Bild aus der künstlerischen Hand eines Baseler Malers, Herrn Jacob, gestiftet. Lebendig tritt der theure Freund in seinem Bilde hervor, wie er im Gedächtniss der deutschen Gesellschaft für Chirurgie allzeit dastehen wird. Durch die Freundlichkeit von Louis Stromeyer's noch jetzt in Karlsruhe als Malerin lebenden Tochter, Frl. Helene Stromeyer, und das Entgegenkommen des Karlsruher Portraitmalers Hoff ist es gelungen das Bild des Mannes zu acquiriren, dessen Arbeiten über die subcutane Durchschneidung der Muskeln und Sehnen ein Markstein in der Geschichte der deutschen Chirurgie sind und dessen Eigenart und Lehrweise in Erlangen, München, Freiburg und Hannover seine Zeitgenossen beeinflusste und bestimmte. Stromeyer hat unsern Langenbeck auf die chirurgische Laufbahn gewiesen und ist unseres Esmarch's Lehrer gewesen. Seine Maximen der Kriegsheilkunde und die Ergänzungen zu denselben vom Jahre 1866 werden unvergessen bleiben.

Das dritte Bild, das Sie heute neu hier sehen, stammt, wie schon erwähnt, aus dem Nachlass unseres dahingegangenen Mitgliedes von Steinau-Steinrück. Es repräsentirt die Zeit der Chirurgen des 7jährigen Krieges und des Ueberganges vom Collegium medico-chirurgicum in das Friedrich-Wilhelms-Institut. Mursinna war bekannt durch seine langjährige Thätig-

keit als Oberwundarzt der hiesigen Charité und seine chirurgisch-medicinischen Abhandlungen, die in 3 Bänden erschienen sind, sowie durch die von der Wiener Academie preisgekrönte Arbeit über die Durchbohrung der Hirnschaale. Aus einer Barbierstube in Stolp in Pommern hervorgegangen, hat er sich zu einer der angesehensten und gefeiertsten Persönlichkeiten Berlins durch eigene Kraft emporgerungen. Wir danken den Stiftern der 3 Bilder und wünschen, dass die Reihe künstlerischer Darstellungen deutscher Chirurgen immer reicher unseren Sitzungssaal ziere.

Der Ausschuss hat ferner in seiner gestrigen Sitzung eine Veränderung der Geschäftsordnung vorgenommen. Bei der grossen Zahl von Vorträgen, die angemeldet werden und deren Anmeldung immer reichlicher fliesst, ist es durchaus nothwendig, dass wir die Zeit, die den einzelnen Vorträgen zugemessen ist, kürzen. Wir kommen sonst um hochwichtige Demonstrationen und Vorstellungen. Es ist das auch deswegen schon gut, weil, je kürzer Einer das widergeben kann, was er erarbeitet hat, desto sicherer er seinen Stoff beherrscht, eine Beherrschung, welche ihm jedwede Modelung seines Vortrages leicht macht. Der Ausschuss hat also beschlossen, nur 20 Minuten den Vorträgen zu widmen und ausserdem dem Präsidenten das Recht zu geben, den Vortrag 10 Minuten länger dauern zu lassen. Dann giebt es keinen Appell mehr an die Gesellschaft. Mit 30 Minuten muss auch der längste Vortrag beendet sein. Die Reden in der Discussion dürfen nur 5 Minuten dauern und mit Zustimmung des Präsidenten ein oder ein Paar Minuten mehr.

Eintritt in die Tagesordnung.

1) Herr Czerny (Heidelberg): „Die Behandlung inoperabler Krebse“*).

Discussion:

Herr Friedrich (Leipzig): M. H.! Wenn mir nach den Worten des Herrn Vortragenden zuerst das Wort zur Discussion ertheilt wird, so darf ich dieses nur auf den Umstand beziehen, dass ich vor mehreren Jahren zum ersten Male von dieser Stelle aus im Auftrage Thiersch's über Heilversuche an inoperablen bösartigen Neubildungen berichtet habe, welche der Herr Vortragende soeben zwar nur gestreift, in einer kürzlich erschienenen Publication**) aber zum Gegenstand eingehender Erörterung, insbesondere was die Erzielung von Heilerfolgen anlangt, gemacht hat.

Die Darlegungen des Herrn Vortragenden haben dort und heute hinsichtlich der genetischen Deutung der bösartigen Neubildungen in der Mittheilung der Auffassung gegipfelt, dass wir bei einer Reihe krebsiger Erkrankungen uns von der parasitären Vorstellung nicht freimachen können, ja dass diese Vorstellung uns in therapeutischer Richtung mehr zu fördern verspricht, als es die Zell- und entwicklungsgeschichtlichen Forschungen bisher vermocht haben. Ich glaube, wir können einem so erfahrenen Kliniker nicht

*) S. Grössere Vorträge und Abhandlungen. Theil II.

**) S. Czerny, Warum dürfen wir die parasitäre Theorie für die bösartigen Geschwülste nicht aufgeben? Beitr. z. klin. Chirurgie. Bd. 25.

dankbar genug sein, dass er dieser seiner klinischen Lebenserfahrung in beredter Begründung Worte geliehen hat, um so mehr, als man bei Zustimmung zur parasitären Theorie sich im Gegensatz zu der gegenwärtig herrschenden Auffassung der meisten pathologischen Anatomen setzt. Gerade darum aber erscheint es mir auch gerechtfertigt bei Gelegenheit der heutigen Discussion einmal darauf hinzuweisen, dass auch Thiersch in den letzten Jahren seines Lebens der Anschauung immer intensiver zuneigte, dass ein Theil der Krebse echt parasitärer Natur sei. Ja er hat mir noch einen Weg angedeutet, wie vielleicht dieser Frage beizukommen sei. Dies geschah schon vor der Zeit, ehe wir die toxische Behandlung inoperabler Neoplasmen in Angriff nahmen. Und zu der Auffassung vom Parasitismus für eine Reihe bösartiger Neoplasmen hatte den Anatomen Thiersch der Kliniker Thiersch gedrängt.

Bei der Kürze der Zeit will ich gänzlich den Versuch unterlassen, auszuführen, welche Formen der parasitären Theorie vielleicht unterzuordnen seien, um so mehr als die Frage der Behandlung heute ausschliesslich Gegenstand unserer Erörterungen sein soll. Alle der Gruppe der Mischgeschwülste zugehörenden Formen kommen jedenfalls a priori für die parasitäre Theorie gar nicht in Betracht.

Wie aber liegt nun die Frage, ob wir den von der parasitären Theorie mehr weniger inaugurirten Weg derjenigen Behandlungsweise, die wir jetzt die toxische zu nennen belieben, als einen gangbaren und erfolgversprechenden betrachten dürfen?

Für die Beantwortung dieser Frage legen wir naturgemäss das grösste Gewicht auf die mikroskopische Analyse, demnächst auf das klinische Bild der behandelten Geschwülste. Jeder skeptische Anatom wird die Bewerthung auch dieses 2. Punktes bei strittigen Fällen nicht unterschätzen. Einwandsfrei muss ferner die Kritik dessen sein, was als Heilung bezeichnet wird; und endlich müssen die Eigenschaften des fraglichen Heilkörpers möglichst controllirbare, möglichst einheitliche in der Hand der verschiedenen Darsteller sein.

M. H.! Ich möchte es ganz besonders betonen, dass ich gegenüber der mikroskopischen Diagnose der in der Heidelberger Klinik behandelten Geschwülste keinen Zweifel auszusprechen wage — da, wo ein Behandlungserfolg eintrat, handelte es sich zweimal um Rundzellensarkom, einmal um „Sarkom" —, wenn auch solche Zweifel gegenüber manchen anderen Heilberichten und Statistiken vielleicht nicht ganz unberechtigt sind. Immer und immer wieder sind mir die Worte von Esmarch's*) dabei in den Sinn gekommen: „Wenn Sie die Fälle (Coley's) durchlesen (welche durch das Injectionsverfahren geheilt worden sind), so werden Sie finden, dass die Geheilten fast sämmtlich zu denjenigen Sarkomen gehören, welche ich als verdächtig (sc. auf Lues) bezeichnet habe."

Noch heute kann ich es Thiersch nicht genug danken, dass er uns nöthigte, selbst jedes exstirpirte Tumorstück der mikroskopischen Unter-

*) v. Esmarch. Zur Diagnose der Syphilome. v. Langenbeck's Archiv. 1895.

suchung zu unterziehen, das chirurgische Handeln vom mikroskopischen Verstehen leiten zu lassen, wie ich es ebenso als einen grossen Gewinn für die chirurgische Ausbildung nach dieser Richtung betrachte, dass damals noch die ganze Syphilisabtheilung des Leipziger Jacobshospitales mit der chirurgischen Klinik verbunden war. Dieses Material war ein grosses und für unsere differentialdiagnostischen Geschwulststudien vielfach recht lehrreiches. Thiersch interessirte sich selbst dauernd sehr für schwerheilbare Luesfälle und nicht zu selten waren die Formen, wo die Therapia ex juvantibus im Stiche liess. Die Behauptung, dass das, was nicht auf Quecksilber oder Jod sich zurückbilde, schwerlich luetischer Genese sein könne, beherrscht ja längst nicht mehr unsere Vorstellungen zur Deutung luetischer Spätaffectionen.

Welche Schwierigkeit haben uns gelegentlich periostale Gummata aber auch abnorme tertiäre Hautformen gemacht! Monate lang, ja über ein Jahr dehnte sich zuweilen die Beobachtung aus; in dem einen Fall folgte dem grossen exulcerirenden, nekrosirenden Periosttumor der Tibia ein weiterer Knoten höheren Sitzes, die Inguinaldrüsen waren derbelastisch infiltrirt; der Argwohn des Neoplasmas stieg immer mehr. Antiluetica versagten, trotz Combination und hoher Dosis, Thiersch blieb bei der Lues-Diagnose und siehe da, mit einem Male vollzog sich nach energischer Sarsaparilla-Decoctbehandlung die Heilung. Eine Puella publica mit multiplen Tertiärerscheinungen zeigte eine hartnäckige knollige Hautaffection am linken Oberschenkel, die allen Behandlungsmitteln trotzte. Sie bekam ein Erysipel, unmittelbar darauf schwand die tumorähnliche Hauterkrankung. Eine andere bekam eine mit hohen Temperaturen einhergehende Bronchitis, deren Secret durch die Massenhaftigkeit des Pyocyaneusbefundes ausgezeichnet war; nach dieser Pyocyaneusbronchitis gingen die bis dahin nicht beeinflussbaren luetischen Erscheinungen zurück. Auch hinsichtlich der Carcinomdiagnose sind doch klinische und anatomische Zweifel nicht selten gerechtfertigt. Noch ist mir in lebhafter Erinnerung ein Mann mit grossem Unterschenkelgeschwür und warzigen Epithelveränderungen des Randes, die carcinomverdächtig waren. Wir konnten bei Betrachtung von Serienschnitten eines excidirten Randtheiles nicht recht schlüssig werden. Die Inguinaldrüsen zeigten die classische „Knorpel"härte; ich sandte ein Präparat zum pathologischen Institut und erhielt die Diagnose: unzweifelhaftes Carcinom. Und nach 10 Wochen waren die carcinomähnlichen Bildungen unter Compressen und Salbenverbänden, sorgfältiger Geschwürsbehandlung geheilt. M. H., solche oder ähnliche Fälle werden Sie Alle beobachtet haben. Und ebenso wie die oben skizzirte klinische, kann die mikroskopisch-anatomische Differentialdiagnose von Lues und manchen Sarkomformen grösste Schwierigkeiten bereiten. Auch der Geübteste wird einräumen, dass er da gelegentlich vor einem Präparate steht, wo die grösste Weisheit ist, zu sagen: Non liquet. Ich bitte um Nachsicht, wenn ich mit diesen casuistischen Andeutungen zu weitschweifig geworden sein sollte. Ich möchte hieraus nur erneut deduciren, dass überall da, wo die mikroskopische und klinische Feststellung des vermeintlichen echten Neoplasmas nicht absolut ausser Zweifel steht, wir mit der Deutung der Heilungsvorgänge nicht vorsichtig genug sein können.

Die Heilung ist in den Fällen der Heidelberger Klinik durch Combination

von Messer und Injection zu Stande gekommen. Es liesse sich da zunächst einwenden, dass diese Beobachtungen sonach für die toxische Behandlung nicht rein seien. Wenn es jedoch gelungen ist, die Kranken zu heilen, so steht der eminente practische Erfolg weit über theoretischen Kriterien. Nur muss ich wiederholen, was ich auf Grund des mikroskopischen Verfolgs der Injectionsbehandlung Ihnen seinerzeit schon detaillirt mitzutheilen die Ehre hatte: wir haben an den excidirten Gewebstheilen Nichts gesehen, was im Sinne von Heilung zu deuten gewesen wäre. Das Injectionspräparat setzt, ebenso wie differente Metallsalze, Zellnekrose im Bereiche der Injection; Bindegewebe und Gefässe übernehmen die Aufgabe, diese Nekrosen zu demarkiren; Theile der nekrotisch gewordenen Geschwulstpartie gelangen vielleicht auch zu unschädlicher Resorption, für den Kranken vollziehen sich Erscheinungen von Veränderung, „Erweichung", ja vielleicht sogar Kleinerwerden der Geschwulst an der Stelle der Injection, aber von specifischer Heilung haben wir uns nicht überzeugen können. Progressiv-regressive anatomische Veränderungen kommen nicht zu Gesicht. Ich habe auch die Kranken, deren Behandlung zur Zeit meines damaligen Berichtes noch nicht abgeschlossen war, noch über $^1/_2$ Jahr weiter verfolgt, soweit sie überhaupt da noch unter den Lebenden waren; alle sind hingesiecht und trotz grosser Mengen der injicirten Substanz liess die Cachexie sich nicht aufhalten. Es gilt dies besonders auch von meinem Kranken L. (No. 2 meiner Tabelle, Lymphosarcoma malignum), bei welchem ich damals bemerkt hatte: „Langsame Weiterentwickelung der Neubildungen, Gewichtszunahme; subjectiv Besserung, noch in Behandlung."

Man kann unseren damaligen Versuchen den Einwand machen:

1. stammte die Erysipelcultur nicht von an Erysipel gestorbenen Kranken,
2. fehlte die Combination mit blutigem Vorgehen,
3. waren es zu viel Carcinome, zu wenig Sarkome; ja und
4. hat man uns von anderer Seite sogar eingewandt, wir hätten zu hoffnungslose Fälle gewählt.

Den letzteren Vorwurf will ich gern ertragen; nur die Rücksicht auf die Kranken, nicht auf die Theorie hat uns bei der Auswahl geleitet.

Nun, m. H., solcherlei Einwänden gegenüber muss zunächst hervorgehoben werden, dass das Erysipelvirus selbst bei der Behandlung ziemlich in den Hintergrund getreten ist. Schon in der damaligen Mittheilung zeigte ich, und andere Forscher nach mir sind dieser Auffassung ganz beigetreten, dass die klinische Virulenz des primären Erysipelprocesses mit dem örtlichen und allgemeinen Ausfall der Wirkung der von ihm auf Coley's Art gewonnenen sogenannten Toxine in gar keinem Correspondenzverhältniss steht. Wer des längeren mit dem Stoffe experimentirt, gelangt zu der Ueberzeugung, dass der Prodigiosuszusatz für den Ausfall der Wirkung der weitaus entscheidendere ist. Es ist kaum mehr gerechtfertigt, von Erysipeltoxinbehandlung zu reden; das könnte die Parallele zu Busch's, Volkmann's und der Anderen klinischer Beobachtung mit lebender Erysipelinfection zu sehr in den Vordergrund stellen; sondern es handelt sich um die Wirkung eines Gemisches vorwiegend saprophytischer Gifte (Prodigiosus) und von Peptonalbumosen. Es erscheint mir daher auch sachgemässer, von einer Be-

handlung mit sterilisirter Prodigiosus-Bouillon, als von einer Erysipeltoxinbehandlung zu sprechen. Sodann umfasst ja überhaupt der Begriff einer virulenten Cultur nur einen ganz relativen Werth; der damit zu überschwemmende Organismus sagt das ω zu dem α der Keimvirulenz als solcher. Ueber die z. Th. recht schweren allgemeinen Begleiterscheinungen dieser Therapie will ich mich nicht wieder verbreiten; ich habe da meinem Berichte von 1895 Neues nicht hinzuzufügen*).

Ich räume ein, dass, da wir nur 4 Sarkome neben 13 Carcinomen der Prüfung unterziehen konnten, mein damaliges Urtheil kein abschliessendes hinsichtlich der Sarkome sein konnte, und dass, bei Combination von Nekrose erzeugenden Injectionen und weiterem Vorgehen mit Glüheisen, Messer, Löffel, Aetzpasten, vielleicht doch noch mancher anscheinend verlorene Fall zu retten ist. Ich wage aber nur anzudeuten, dass da die Injection nur das Präludium sein dürfte, das den Chirurgen zu dem Entschluss bringt, den Hauptsatz doch einmal ausnahmsweise noch zu wagen.

Mit rückhaltsloser Freude würde ich selbst es begrüssen, wenn unsere Warnungen aus dem Jahre 1895 gegenüber den Auslassungen Coley's durch Heilerfolge corrigirt würden.

Denen, die sich über den Stand der Frage an der Hand einer die verschiedensten Berichte umfassenden Zusammenstellung zu orientiren wünschen, empfehle ich die Eschweiler'sche**) Darstellung.

Herr Helferich (Kiel): M. H., ich möchte ein Wort zur Chlorzinkbehandlung sprechen, welche, wie ich glaube, mit vollem Recht von Herrn Collegen Czerny als ein wichtiges Hilfsmittel bei der Behandlung der schweren, im gewöhnlichen Sinne inoperablen Carcinome und überhaupt Neubildungen erwähnt ist. Ich habe auch einige Erfahrungen über diesen Gegenstand und habe gerade in Erinnerung einige Fälle aus meiner Münchener Zeit, in denen ich nach der einfachen Art vorging, welche im Jahre 1870/71, wenn ich nicht sehr irre, von Herrn Koenig uns empfohlen wurde zur Behandlung gegen den Hospitalbrand, die einfache Belegung mit kleinen Mull- oder Charpiebäuschchen, getränkt mit der allerstärksten Lösung von Chlorzink. Das Merkwürdige bei diesen Vorgängen, wenn man mit dem Messer voraussichtlich nicht operable Fälle angreift, namentlich in der Fläche ausgebreitete Geschwülste, ist, dass die Reaction eine so geringe ist, dass die grossen Blutgefässe einfach in dem gebildeten Schorf mit untergehen, und dass von Seiten der Blutgefässe Gefahr drohende Blutungen, wie es scheint, kaum eintreten. Diese Thatsache ist längst bekannt. Aber sie ist für die Anwendung eines derartigen Heilmittels gerade von Wichtigkeit, und ich glaube wohl annehmen zu dürfen, dass Herr Czerny bei seiner vielfachen Anwendung dieses Mittels auch in dieser Hinsicht niemals Gefahren beobachtet hat.

Eine andere merkwürdige Thatsache, die ich erwähnen möchte, ist die, dass ein derartiger Chlorzinkschorf, wenn er nun endlich gelöst wird, bei der

*) Ueber die Fieberform und Herpes-Ausbrüche habe ich nachträglich noch in der Berliner klin. Wochenschrift 1895 Einiges mitgetheilt.

**) Eschweiler, Die Erysipeltoxin- und Serumtherapie der bösartigen Geschwülste. Leipzig, C. G. Naumann.

mikroskopischen Untersuchung ganz exact die histologischen Datails noch zeigt, die man an dem nicht mit Chlorzink geätzten Carcinom auch findet. Ich habe aus derartigen Präparaten durch Färbung mit Bismarckbraun die schönsten Bilder von Carcinom bekommen.

Herr Schüller (Berlin): M. H., ich wollte nur eine kurze Notiz mir erlauben. Ich habe mich in letzter Zeit mit der Untersuchung von Geschwülsten, speciell Carcinomen, Sarcomen u. s. w. beschäftigt und darin etwas gefunden, was ich für einen thierischen Organismus niedrigster Bildung halte.

Vorsitzender: Darf ich unterbrechen. Es wird hier nur über die Behandlung inoperabler Carcinome discutirt und nicht über die Krebslehre im Allgemeinen. Wir müssen bei der Sache bleiben.

Herr Steinthal (Stuttgart): Die Chlorzinkätzungen in der von Herrn Czerny geschilderten Weise habe ich namentlich bei den localen Recidiven nach totaler Entfernung der krebsigen Gebärmutter angewandt. Durch die vorausgeschickte Operation ist die Blase mit den Ureteren hochgeschoben und man kann deshalb sehr energisch bei Recidiven in den Parametrien letztere ausätzen. Die Resultate sind dann nicht schlecht, ja ich verfüge sogar über einen Fall, wo die Patientin ein Jahr nach der vaginalen Totalexstirpation der Gebärmutter mit einem nussgrossen Recidiv im linken Parametrium wiederkam; ich habe ausgekratzt und energisch geätzt und die Kranke ist nunmehr über 3 Jahre recidivfrei.

Man muss aber bei den Chlorzinkätzungen, wenn der Schorf sich löst, auf Nachblutungen gefasst sein, ich habe einige Mal deswegen die A. uterina umstechen müssen.

2) Herr Krönlein (Zürich): „Darm- und Mastdarm-Carcinome und die Resultate ihrer operativen Behandlung“*).

3) Herr Rehn (Frankfurt a./Main): „Die Verbesserungen in der Technik der Mastdarm-Amputation und Resection“ **).

Vorsitzender: Ich möchte noch bekannt geben, dass wir 40 neue Mitglieder aufgenommen haben, und bitte Herrn Dr. Körte, diese Namen zu verlesen.

Herr Körte (Berlin): Neu aufgenommen wurden die Herren: 1. Kugler (San Francisco), 2. Andreas Schneider (Graz), 3. Julius Fertig (Göttingen), 4. Heinrich Dörfler (Regensburg), 5. Hedrich (Mühlhausen i. Els.), 6. Robby Kossmann (Berlin), 7. Schaffrath (Dresden), 8. Hugo Marx (Berlin), 9. Tsuruda (Tokio, Japan), 10. Tsutsui (Japan), 11. Katsura (Japan), 12. Schrader (Berlin), 13. Dürr (Berlin), 14. Foederl (Wien), 15. Dominik Pupovak (Wien), 16. Paul Lazarus (Wien), 17. Braun (Berlin), 18. Wegner (Berlin), 19. Franz (Berlin), 20. Buchbinder (Strassburg i./E.), 21. Alfred Rothschild (Berlin), 22. Max David (Berlin), 23. Zimmermann (Halle), 24. Kohlhardt (Halle), 25. Guradze (Altona),

*) S. Grössere Vorträge und Abhandlungen. Theil II.
**) Desgl.

26. Alfred Pers (Kopenhagen), 27. Tucholski (St. Louis, Amerika), 28. Kroenig (Berlin), 29. Berliner (Berlin), 30. Goldstein (Berlin), 31. Karl Baur (Berlin), 32. Lüders (Berlin), 33. Paul Asmy (Berlin), 34. Heinrich Wolff (Berlin), 35. Blumberg (Leipzig), 36. Ludwig Lukisch (Graz), 37. Blecher (Greifswald), 38. Oppel (St. Petersburg), 39. Joseph Königsberg (Nowgorod-Wolynsk), 40. Bruno Marcuse (Berlin).

Vorsitzender: Ich heisse die Herrn alle herzlich in unserem Kreise willkommen.

Eingegangen ist eine Aufforderung des Germanischen Museums in Nürnberg. Es ist von ihm die Errichtung eines historischen Instrumentariums beschlossen worden, und wir werden aufgefordert, uns der Sache warm anzunehmen. Diejenigen Mitglieder unserer Gesellschaft, die über alte, historisch bekannt gewordene und einst benutzte Instrumente verfügen, darf ich wohl bitten, dieser Sammelstelle sie anzuvertrauen. Es geht manches Interessante im Laufe der Zeit verloren, was, dort aufbewahrt, Jedem zugänglich gemacht werden kann, ein Document deutscher Culturgeschichte.

4) Herr Hochenegg (Wien): „Bericht über 121 eigene sacrale Mastdarmoperationen wegen Carcinom und über die durch die Operation erzielten Resultate."

M. H.! Ich begrüsse die Anregung, die uns der Vortrag Herrn Krönlein's (Darm- und Mastdarmcarcinom und die Resultate ihrer operativen Behandlung) gebracht hat und halte es für sehr zeitgemäss, wieder einmal an dieser geweihten Stätte im gegenseitigen Austausch unserer Erfahrungen fragliche Punkte in der Behandlung eines so häufigen Leidens, wie dies das Darm- und speciell das Mastdarmcarcinom darstellt, der Erledigung näher zu bringen.

Herrn Krönlein's klarer, auf genauer statistischer Verwerthung des bisher in der Literatur niedergelegten diesbezüglichen Materiales basirter Vortrag überhebt mich der Mühe, ebenfalls auf die Erfahrungen anderer Chirurgen einzugehen und ermöglicht mir, mich nur auf meine eigenen Erfahrungen zu beschränken, die ich Ihnen vorführen will, um meinerseits zur Klärung zahlreicher, schon in Herrn Krönlein's Vortrag zum Ausdruck gebrachter strittiger Auffassungen beizutragen.

In diesem Sinne fasse ich meine heutige Aufgabe auf und dies erklärt Ihnen auch das rein persönliche Gepräge meines Vortrages.

Von den Rectumcarcinomen, die mir im Laufe meiner selbstständigen chirurgischen Thätigkeit zur Beobachtung kamen, ging vor allem ein nicht unbeträchtlicher Bruchtheil für die weitere Beobachtung und Behandlung durch mich verloren, indem sich die Patienten nicht zu der von mir empfohlenen Art der Behandlung verstehen wollten, ein weiterer bedeutend grösserer Antheil kam in einer Zeit zur Beobachtung, in welcher wegen der Ausbreitung der Erkrankung nicht mehr an den Versuch einer radicalen Heilung gedacht werden konnte und bei denen deshalb nur palliative Methoden in Anwendung gebracht werden konnten (55 Colostomien nach Maydl, 3 Excochleationen, 4 Versuche mit Dilatation und Tubage). In 129 Fällen wurde die Exstirpation

des Mastdarmkrebses gemacht und zwar bei nur 8 Fällen nach der sogenannten perinealen Methode, bei 121 Fällen jedoch nach der sacralen Methode.

Die Erfahrungen, die ich bei diesen 121 nach der sacralen Methode operirten Fällen zu sammeln Gelegenheit hatte, gaben für mich den Grund ab, um mich zum Worte zu melden, und ich will dieselben Ihnen darlegen, wobei es mich freuen würde, wenn ich neue Anhänger für eine Methode gewinnen würde, der, wie mir Krönlein's Ausführungen aufs neue bewiesen, meiner Meinung nach noch immer zu wenig Bedeutung entgegengebracht wird.

Bevor ich auf mein eigentliches Thema übergehe, erlauben Sie mir einen kurzen historischen Rückblick: Als ich vor mehr als 13 Jahren meinen ersten Fall von Rectumcarcinom nach der sacralen Methode operirte, lag bei uns in Oesterreich wenigstens die Behandlung des Mastdarmkrebses im Argen.

Man machte nur bei ganz tief sitzenden Krebsen den Versuch einer radicalen Heilung. Alle etwas höher sitzenden oder weiter vorgeschrittenen Carcinome wurden mit diversen Palliativoperationen behandelt. Aber auch die unmittelbaren Erfolge bei jenen Fällen, die man überhaupt radical anging, waren keineswegs befriedigende. Die Operationen machten, selbst von Meisterhand ausgeführt, keinen günstigen Eindruck.

Es war mithin der Boden für das Gedeihen einer neuen Methode vorhanden, und es wurde denn auch, nachdem ich die erste Serie unserer Fälle aus der Klinik Albert publicirt hatte, von den meisten unserer Chirurgen die sacrale Methode in ihrer von mir geschilderten Weise oder in irgend einer der zahlreichen angegebenen Modificationen acceptirt.

Aber auch anderwärts war das Bedürfniss nach neuen Methoden in der Therapie des Rectumcarcinoms vorhanden. Dennoch fand zu Anfangs wenigstens die von Kraske im Jahre 1885 auf dem Chirurgencongress publicirte Operationsmethode wenig Anklang, indem binnen 3 Jahren nur 12 Fälle von andern Chirurgen überhaupt operirt wurden und zur Publication gelangten.

Ich erkläre hier die Erscheinung, dass zu Anfang der Vorschlag Kraske's trotz des entschieden bestehenden Bedürfnisses nicht recht Fuss fassen wollte, aus dem Umstande, dass, nach den ersten Berichten zu schliessen, die neue Methode für viel gefährlicher als die bisher in Gebrauch bestandenen perinealen gelten musste.

Für die perinealen Methoden galt auf Grund der Berechnung Esmarch's als Mortalitätsprocent 20 pCt. Die von mir publicirten sacral operirten Fälle hatten aber ein Mortalitätsprocent von fast 30 pCt.

Erst meine Publication von 12 auf der Klinik Albert operirten und sämmtlich in Genesung ausgegangenen Fällen erbrachte den Beweis, dass die Gefahr bei der neuen Operation nicht übermässig gross sein könne, und von nun an fand die Methode rasche Verbreitung und rege Bearbeitung, wie dies aus den seither erschienenen zahlreichen Berichten und Modificationsvorschlägen deutlich hervorgeht. Hierzu den Anstoss gegeben zu haben, glaube ich mir als Verdienst zuschreiben zu dürfen.

Von nun an will ich es vermeiden, die Ansichten anderer Chirurgen kritisch zu beleuchten oder nochmals des längeren das Wesen der sacralen

Methode, die ich ja auf Grund der zahlreichen diesbezüglichen Arbeiten als selbst in ihren Details allgemein bekannt voraussetzen darf, zu schildern. Ich werde mich, wie gesagt, darauf beschränken, Ihnen nur meine persönlichen Ansichten mitzutheilen, Ihnen nur über meine eigenen Operations- und Dauererfolge zu berichten und die Technik nur in jenen Punkten zu skizziren, welche von mir angegebene und noch geübte Modificationen betreffen und meine Art des Operirens von andern unterscheidet.

Schon in der Indicationsstellung für die sacrale Methode unterscheide ich mich sehr wesentlich von so manchen anderm Chirurgen. Da ich von Anfang an der Ansicht war, dass Rectumcarcinome auf sacralem Wege sicherer für den Patienten und bequemer für den Operateur entfernt werden können, als mit den alten perinealen Methoden, da ich ferner auf Grund unserer Operationserfolge die Ueberzeugung gewann, dass diese Form der Exstirpation auch nicht gefährlicher sei, schlug ich schon in meiner ersten diesbezüglichen Publication*), also vor 12 Jahren, vor, die sacrale Exstirpation als Normalverfahren für die Entfernung des krebsigen Mastdarms zu acceptiren und nur bei den an und für sich ziemlich seltenen ganz tief sitzenden Carcinomen der Analportion nach den bisher üblichen perinealen Methoden vorzugehen. Dazu kam in weiterer Verfolgung dieser Auffassung noch als wichtiges Argument für mich in Betracht: ich habe den Eindruck, dass auch die Dauerresultate seither besser geworden sind. Ich kann zwar diese Ansicht nicht mit eigenen Zahlen belegen, da mir selbst Erfahrungen von einer grösseren Anzahl perineal durchgeführter Operationen fehlen, aber der Vergleich meiner Dauerresultate mit den Statistiken der perineal operirten Fälle lässt mich dies doch sicher annehmen, besonders wenn berücksichtigt wird, dass jetzt viel weiter vorgeschrittene Carcinome zur Operation gelangen als früher.

Von vielen und darunter sehr maassgebenden Seiten wurde und wird noch gegen die Verallgemeinerung der sacralen Methode und Normirung derselben zum Normalverfahren energischer Einspruch erhoben, indem hervorgehoben wird, dass die zum Wesen der sacralen Methode gehörige Voroperation einen an und für sich gefährlichen Eingriff darstelle.

Die Gefahr der Blutung, die Schädigung der Nerven, die Gefahr der Eröffnung des Canalis spinalis und endlich nicht näher definirte Beschwerden für die Zukunft wurde von den Gegnern der Methode ins Feld geführt, und ich als Schwärmer hingestellt, der in seinem übertriebenen Enthusiasmus weit über das Ziel schiesst.

Ich verfüge heute über ein Material von 121 sacralen Rectum-Exstirpationen mit 50 diversen anderen sacralen Eingriffen, also zusammen über 171 sacrale Operationen**), und ich habe in keinem einzigen Falle den Eindruck

---

*) Hochenegg. Die sacrale Methode der Exstirpation von Mastdarmcarcinomen nach Prof. Kraske, Wiener klin. Wochenschrift, 1888, No. 11 bis 16, daselbst habe ich auch die Operation in ihren Details genau geschildert und durch Abbildungen erläutert.

**) Folgende Tabelle giebt einen Ueberblick über die Fälle, in welchen sacral operirt ist: sie sind, theilweise wenigstens, publicirt in der „Wiener Klin.

gewinnen können, als ob durch die Voroperation jemals dem Patienten irgend welcher Schaden erwachsen wäre, es war auch in den 18 tödtlich endigenden Fällen niemals auch nur in entfernter Hinsicht die Todesursache mit der Voroperation in Zusammenhang zu bringen.

Auch für den weiteren Lebensverlauf meiner Patienten waren keine wesentlich schädigenden Folgen aus der Voroperation abzuleiten. Die anfänglich häufig zu beobachtenden, übrigens vorübergehenden Schmerzen beim Stehen und Gehen, die ich auf eine Lockerung in der Symphysis sacro-iliaca zurückführe, vermied ich, indem ich die Ligamente in später zu schildernder Weise schonte. Ernstere Störungen in der Harnentleerung finde ich im Ganzen nur 10mal während des Wundverlaufes verzeichnet, dieselben schwanden aber immer vollständig, wenn die Patienten sich aufknieen durften, und selbst auf den Geburtsact hat die Entfernung des Steisskreuzbeines keinen störenden Einfluss, wie die Beobachtung von 3 meiner Patientinnen lehrt, welche nach sacraler Rectumexstirpation anstandslos, die eine sogar 2mal ausgetragene Kinder zur Welt brachte.

Wenn ich Ihnen nun weiter ausführe, dass ich nach meiner letzten Berechnung für die sacralen Rectumexstirpationen eine Mortalität von nicht ganz 5 pCt. erzielte, so werden Sie mir wohl zugestehen, dass ich für meine schon vor 12 Jahren geäusserte Ansicht, dass durch die Voroperation keine Gefahr für unsere Patienten erwächst, auch den Beweis erbracht habe.

Als Grenzen der Operabilität eines Mastdarmcarcinoms gelten für mich neben constatirbaren inneren Metastasen einzig und allein die starre carcinomatöse Fixation im Beckenzellgewebe und weit verbreitete Drüsenerkrankung. Bei Fixation gegen Prostata und Blase, gegen Vagina und Uterus versuche ich noch immer die Exstirpation, indem ich Stücke des secundär erkrankten Organes nach Bedarf mit resecire.

Wochenschr." 1888 No. 11—16, 1889 No. 26—30, 1897 No. 32, 1900 No. 3 und Frank: „Wiener Klin. Wochenschr." No. 43—48.

Indication	Anzahl der Fälle	Geschlecht		Ausgang	
		Männer	Weiber	geheilt	gestorben
Missbildungen des Rectum	5	2	3	3	2
Rectumcarcinome	121	72	47	111	10
Rectumprolaps	1	—	1	1	—
Rectumstrictur	8	1	7	7	1
Retroflexio uteri fixata	1	—	1	1	—
Cystischer Tumor im Parametrium	1	—	1	1	—
Myoma uteri	1	—	1	1	—
Carcinoma uteri	28	—	28	24	4
Sacraltumor	1	—	1	—	1
Beckeneiterung, Perityphlitis	3	1	2	3	—
Dystopie der Niere	1	—	1	1	—
Summe der sacral operirten Fälle	161	77	93	153	18

Ich ging in der Beurtheilung der Operationsmöglichkeit bedeutend weiter als andere Chirurgen nach ihren Publicationen zu thun scheinen. Für mich ist eigentlich nur die einzige Erwägung maassgebend, ob die Entfernung des Neugebildes überhaupt technisch ohne lebensgefährliche Beeinträchtigung der übrigen Beckenorgane durchführbar sei oder nicht.

So operirte ich eine Anzahl von Carcinomen, die nach den gewöhnlich geltenden Regeln nur mehr für Palliativoperationen geeignet gewesen wären, und hatte dabei 2 mal die Freude, an selbst bei der Operation fast aussichtslos erscheinenden Fällen Dauerheilungen zu erzielen, allerdings geschah es mir aber andererseits dreimal, dass ich nach sacraler Freilegung des Tumors und dadurch ermöglichter directer Exploration von der Operation abstehen und eine Palliativoperation machen musste.

Die Indication für Colostomie ist somit wesentlich für mich eingeschränkt und bleibt nur für die absolut unexstirpirbaren Carcinome vorbehalten.

Ich empfahl früher immer den sacralen Rectumexstirpationen, sowie man das auch bei anderen Operationen am Rectum zu thun pflegte, eine möglichst gründliche also energische Entleerungskur vorauszuschicken, damit womöglich durch Abführmittel und Irrigationen die über dem Neoplasma angehäuften Kothmassen zur Erweichung und Ausscheidung gebracht würden. Durch diese Vorbereitungskur verzögerte sich die Operation manchmal auf Wochen, durch die quälenden Proceduren dieser Kur, sowie durch die Angst vor der Operation und durch die geringe Nahrungsaufnahme während der Zeit der Vorbereitung kamen manche Patienten stark herunter und was war meist das Resultat? nach der Operation gingen trotzdem Unmassen von Koth ab. Diese Erfahrung veranlasste mich allmälig ganz von dieser Vorbereitungskur, die bei wandständigen Carcinomen ohne wesentliche Verengerung unnöthig, bei circulären mit stärkerer Stenose unwirksam ist, abzugehen. Seither fand ich denn auch, dass der geformte dicke Koth, den man ohne Abführmittel immer vor der Stenose hier antrifft, für die ganzen Wundverhältnisse viel weniger störend ist, als die künstlich erweichten, dünnflüssigen Massen, die, wenn einmal die Stenose durch die Operation behoben ist, unter lebhafter Peristaltik gegen die Naht getrieben werden, und diese meist zerreissen, worauf dann viel eher durch dieselben eine Wundinfection zu Stande kommt, als durch den eventuell austretenden geformten Koth. Nur bei absoluter Stuhlverhaltung entleere ich per colostomiam den Darm.

Als Voroperation halte ich noch immer mit wenig Abänderungen an den ursprünglich gegebenen Vorschlägen fest und konnte mich für keine der zahlreich vorgeschlagenen Modificationen erwärmen.

Dass ich meine Patienten in der linken Seitenlage operire, dass ich statt des gradlinigen Hautschnittes einen nach rechts convexen Bogenschnitt mache, sind nebensächliche Abänderungen.

In Bezug auf die Knochenoperation wäre zu erwähnen, dass ich mich ganz nach den Verhältnissen richte, unter allen Umständen das Steissbein enucleire, vom Kreuzbein aber nach Bedarf bald mehr, bald weniger ent-

ferne. Beim weiten weiblichen Becken komme ich in der Mehrzahl der Fälle mit einem Abkneifen der freien Antheile des Kreuzbeins aus. Um die Ligamente wenigstens theilweise zu erhalten und die nach der vollkommenen Durchschneidung manchmal beobachtete Lockerung der Symphyse zwischen Becken und Kreuzbein zu vermeiden, dabei aber doch nicht an Manipulationsraum einzubüssen, empfahl sich mir eine bogenförmige Abtragung des Kreuzbeins, wodurch die lateralen Insertionsstellen der Ligamente wenigstens grössten Theils geschont bleiben.

Nach gemachter Voroperation unterscheidet sich, wie Sie wissen, der weitere Operationsverlauf sehr wesentlich nach der Localisation und Ausbreitung des Neoplasmas, je nachdem man nämlich die Analportion mit entfernen muss oder diese mit ihrem Sphincter erhalten kann.

Während die erste Eventualität keine wesentlichen Schwierigkeiten bietet, indem hiebei einfach der Anus umschnitten und der Darm aus seinem Bette von unten nach aufwärts langsam präparirend ausgelöst wird, bildet bei erhaltbarer Analportion und vorzunehmender Continuitätsresection die vollständige Isolirung des Tumors namentlich an der vorderen Wand für mich noch immer den schwierigsten Theil der ganzen Operation.

Ich vollführe dieselbe meist stumpf, indem ich von beiden Seiten um den Mastdarm herum das Gewebe durchtrenne, bis ich einen Canal formirt habe, der die doppelte Abbindung des Darmes ermöglicht. Zwischen diesen Ligaturen durchtrenne ich den Darm ohne fürchten zu müssen, dass irgend etwas von seinem Inhalte gegen die Wundhöhle austreten kann.

Wenn die Isolirung aber gar nicht gelingen wollte, und ich mich fürchten musste in falsche Schichten zu gerathen, so half ich mir so, dass ich das Rectum unter dem Tumor knapp über dem Sphincter durchschnitt, dann das zuführende Darmlumen mit Klemmen abschloss und jetzt unter constantem Zug den Darm, ihn nach hinten und oben verziehend, von unten nach aufwärts bis zur gewünschten Höhe isolirte. Auch schlug ich manchmal bei tieferem Sitz der Neubildung den umgekehrten Weg ein, indem ich zunächst über dem Neoplasma den Darm isolirte, durchtrennte und dann von oben nach abwärts die Auslösung vornahm. Unter allen Umständen wird durch eingelegte Tupfer die Wunde vor jeder Verunreinigung exact geschützt.

Principiell eröffne ich das Peritoneum, da ich den Eindruck gewonnen habe, dass nur nach Eröffnung resp. Abtrennung des peritonealen Ansatzes das obere Darmstück so mobil gemacht werden kann, wie man es braucht, um es dann bequem ohne zu grosse Zerrung nach einer der später zu erörternden Arten versorgen zu können. Nach der vollständig genügenden Mobilmachung des Darmes schliesse ich sofort die Peritoneallücke mit Seidennähten und trage erst dann den carcinomatösen Darm ab.

Von der Peritonealeröffnung erlebte ich nur ein einziges Mal bei den von mir operirten Patienten eine gefährliche Complication. Es war das jener Fall, den ich in der Provinz operirte und nicht selbst nachbehandeln konnte, und bei welchem es infolge heftigen Narkoseerbrechens zur Ruptur der Peritonealnaht, zum Prolaps und zur Incarceration von Dünndarmschlingen im Wundcavum gekommen war. Sonst halte ich die Peritonealeröffnung für belanglos,

den Vortheil durch dieselbe aber für sehr bedeutend, da wie gesagt nur nach dieser der Darm ordentlich vorgezogen werden kann. Vollkommen gleichgiltig ist ferner der bei allen meinen Patienten zu constatirende Lufteintritt in das Peritonealcavum, welches Ereigniss uns das jedesmal constatirbare Verschwinden der Leberdämpfung erklärt. In ein bis zwei Tagen ist die Luft wieder resorbirt, die Leberdämpfung wieder constatirbar.

Ist nun die Analportion mit erkrankt, die Pars sphincterica also nicht zu erhalten, so nähe ich den Darm knapp unter dem abgetragenen Kreuzbein ein. Der so entstandene Anus praeternaturalis sacralis wird nach vollendeter Heilung mit einer von mir angegebenen Pelotte verschlossen oder aber der Verschluss durch einen mittelst Gummiband angedrückten Schwamm bewerkstelligt.

Bei erhaltungsfähiger Analportion, also in Fällen, wo der Operateur mit Continuitätsresection sein Auskommen findet, wird nach vollendeter Resection das obere Darmstück an das untere angenäht, um so womöglich nach erzielter Heilung vollkommene Continenz dem Patienten zu sichern. Dieses ideale Resultat, das mit keiner der früheren Methoden erreichbar war, und uns erst durch die sacralen Methoden ermöglicht wurde, hat so viel Bestechendes, dass es begreiflich erscheint, wenn es, wo überhaupt durchführbar, angestrebt wird. Doch darf man bei der Schonung der Analportion, längs welcher bekanntlich ein grosser Theil der rectalen Lymphgefässe verläuft und auch Lymphdrüsen angetroffen werden, nicht zu weit gehen. Ich verfiel früher häufig in diesen Fehler und habe so manchen Fall von Localrecidiv auf denselben zurückzuführen.

Bisher hafteten aber der Resection mit Naht grössere Gefahren an, als der einfachen Amputation des Darmes. Meist riss durch die nachrückenden Fäcalmassen die Naht irgendwo ein, der Kothaustritt hatte dann Kothinfiltration und stercorale Phlegmone, die in vielen Fällen den Tod herbeiführte, zur Folge. Auch war die Anlegung der Naht sehr schwierig und niemals so exact, wie an andern Darmpartien durchführbar.

Ich erkannte sehr bald, dass hierin ein wunder Punkt der Methode liege, und war seit langem bestrebt, die Naht zu verbessern, um diesen Gefahren und Schwierigkeiten möglichst auszuweichen. Die zahlreichen diesbezüglichen Vorschläge anderer Chirurgen übergehend will ich nur meine eigenen hieher gehörigen Bestrebungen skizziren.

Um zu verhindern, dass Koth gegen die Wunde austreten könne, zog ich einfach den oberen Darm, also meist das untere Ende der Flexur, durch die Pars sphincterica durch und fixirte den Darm aussen vor dem Anus. Zur grösseren Sicherheit legte ich dann von der Wunde aus eine zweite Nahtreihe an. Wenn nun vorzeitig Kothabgang erfolgte, wurde der Koth ohne Gefährdung der Wunde direct nach aussen entleert. Um weiter die Verwachsung im Bereiche des Sphincters hiebei zu einer innigeren zu gestalten, excidirte ich aus dem analen Stück die Schleimhaut: Es berührten sich nun die Wand des vorgezogenen Darmes, also meist Peritoneum, und eine angefrischte Wundfläche, und beide konnten dann direct breit mit einander verwachsen, wodurch auch das Einrollen des durch den Anus durchgezogenen Darmes am besten vermie-

den wird (Vide Figur 1. Erste derartige Operation bei meinem 18. Fall, ausgeführt den 28. 12. 1889.)

Fig. 1.

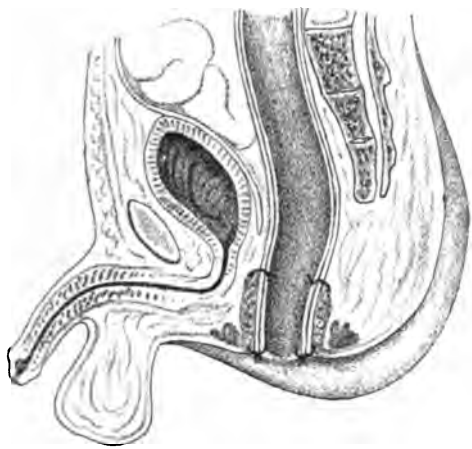

Fig. 2.

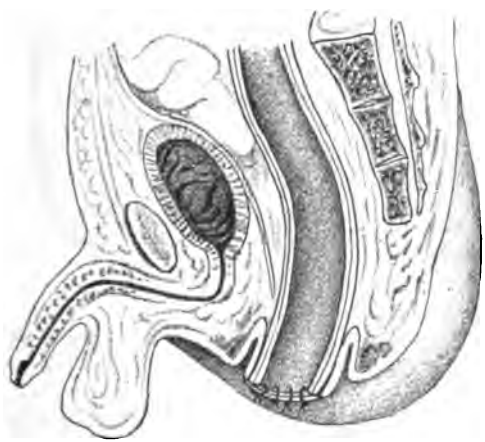

Um ferner die in der Wunde immerhin schwer exact in der ganzen Peripherie anzulegende Naht leichter, sicherer und schneller durchführbar zu machen, ging ich (seit 1891) in Fällen, wo wegen zu starker Spannung die Durchziehmethode unausführbar erschien, so vor, dass ich für die Zeit der Nahtanlegung den Darm allerdings durchzog, nachdem ich vorher den analen Antheil durch Klemmpincetten nach aussen umgestülpt hatte, wodurch also eine Art Invagination erzeugt wurde. Jetzt konnte ich bequem vor dem Anus die exacte circuläre Naht machen, worauf dann wieder der Darm von der Wunde aus zurückgezogen, also die Invagination behoben wurde (vide Figur 2. u. 3).

Nur wenn auch diese Art der Nahtanlegung nicht durchführbar ist, lege ich von der Wunde aus die circuläre Naht an.

Trotz dieser Nahtverbesserungen geschieht es immer noch in einzelnen Fällen, dass die Naht irgendwo einreisst und sich dann Koth gegen die Wunde ergiesst. Meist jedoch trat dieses Ereigniss erst nach einigen Tagen ein, in einem Zeitpunkt, wo die Wunde bereits granulirt und so eine Infection viel unwahrscheinlicher ist. Diesem Umstande schreibe ich es auch zu, dass ich von meinen 62 Resectionsfällen mit Darmnaht nur einen einzigen Fall an stercoraler Phlegmone verlor.

Seitdem ich gelernt habe, die Naht wenigstens für die erste Zeit auf diese Weise zu sichern, habe ich nie mehr das Verfahren der partiellen Naht unter Anlegung eines provisorischen Sacralafters bei meinen Fällen geübt, und habe dadurch die so lästige zweite auf den Verschluss des künstlichen Afters abzielende Operation bis auf wenige Fälle vermieden.

Fig. 3.

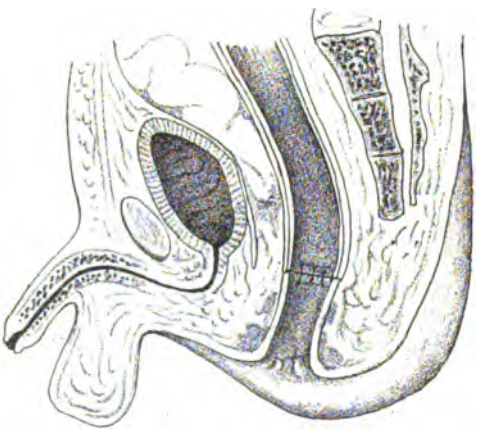

Es dürfte hier am Platze sein, einige ich möchte sagen atypische Formen der Darmversorgung einzufügen, die nur in einigen Fällen durch die Noth dictirt wurden.

Es handelte sich um eine 55jährige Frau mit hohem Rectumcarcinom (op. October 1896), das nach typischer Voroperation leicht isolirt und exstirpirt werden konnte, wobei die ganze Analportion erhalten wurde. Bei dem Versuche aber, das oberhalb des Carcinoms gelegene Darmstück zum Herabziehen mobil zu machen, gelang mir dies absolut nicht. Alte Narbenmassen fixirten das untere Stück der Flexur dermassen fest gegen das Promontorium, dass ich endlich den Versuch, den Darm mobil zu bekommen, aufgeben musste.

Es blieb mir daher nichts anderes übrig als folgendermaassen vorzugehen: Zuerst vernähte ich das Lumen des zuführenden Darms durch Einstülpungsnähte. Nun holte ich durch die Peritoneallücke die Flexur in ihrer freien Schlinge herunter und implantirte den analen Antheil des Rectums in

eine 3 cm lange Incisionswunde der Flexur. Nach Ausheilung einer Kothfistel functionirte die Rectum-Flexurenanastomose ganz leidlich (vide Fig. 4).

Fig. 4.

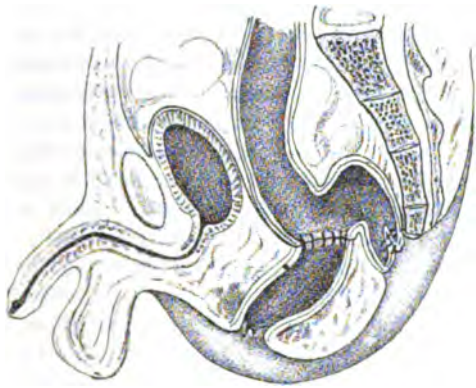

Da ich, wie ich schon Eingangs hervorhob, die Indication für die sacrale Operation sehr weit stecke, kann es einem geschehen, das die nach der Voroperation ermöglichte directe Exploration die Unmöglichkeit der Exstirpation ergiebt. In einem solchen Falle legte ich, wie Fig. 5 demonstrirt, eine sacrale Colostomie an.

Fig. 5.

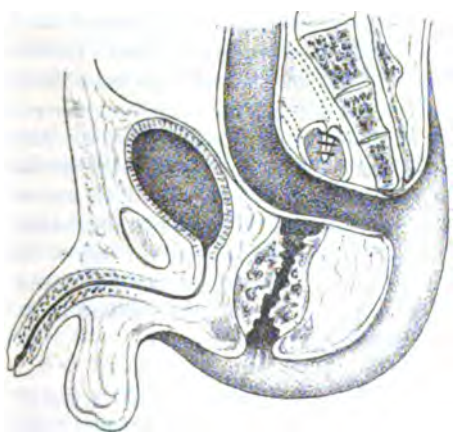

Nach vollendeter Exstirpation mit Einnähung des Darmes an sacraler Stelle oder gemachter Darmnaht vernähe ich die äussere Wunde immer nur in ihrem oberen und unteren Winkel, in der Mitte lasse ich die Wunde weit offen und drainire mit Drain- und Jodoformgaze die ganze Höhle. Dann ver-

binde ich mit einer breiten T-Binde lange nicht mehr so vorsichtig und complicirt, wie ich das früher zu thun gewohnt war.

In der Mehrzahl der Fälle ist nach diesen so ausgeführten Operationen der Wundverlauf ein fast reactionsloser. Die Patienten verbringen in abwechselnder Seitenlage die Zeit, die sie gezwungen sind das Bett zu hüten. Wenn bis zum 4. Tag nicht spontan Stuhl erfolgt ist, was jetzt, wo ich nur ausnahmsweise Opium nach den Operationen reichen lasse, immer seltener wird, erzwinge ich durch ausgiebige Dosen von Ricinusöl breiige Entleerung. Erst nach erfolgter Defäcation wird meist der Verband gewechselt und von nun an ganz nach Bedarf täglich, so oft Beschmutzung dies eben nöthig macht. Nur bei Austritt von Fäcalien in die Wundhöhle wird mit lauem Wasser, also nicht mit desinficirenden Flüssigkeiten irrigirt, sonst aber immer nur die äusseren trockenen Gazelagen nach schonender Reinigung gewechselt.

Der kürzeste Wundverlauf betrug 14, der längste 62 Tage, in der Regel der Fälle sind aber die Patienten doch 3 Wochen spitalsbedürftig. Auf einige Details der Nachbehandlung komme ich übrigens noch später zu sprechen.

Was erreichen wir nun durch die sacrale Operation für unsere Patienten?

Zur Beantwortung dieser Frage können die die Operation zunächst überstehenden Patienten in folgende Gruppen eingetheilt werden.

I. Bei jenen Fällen, die mit Continuitätsresection behandelt wurden, kann, wenn die nach einem der verschiedenen Vorschläge ausgeführte Darmnaht hält und ausheilt, vollständige Continenz erzielt, also ein Resultat erreicht werden, das geradezu ideal zu nennen und vollständig gleichwerthig ist den gelungenen Fällen von Resectionen an anderen Darmabschnitten.

Dabei kann, und das spielt für das zu erstrebende Ziel keine wesentliche Rolle, die Heilung des Darmes per primam erfolgen oder, was wohl oft der Fall ist, an Stelle der Naht eine Zeit lang eine kleine Fistel bestehen, die dann entweder spontan oder nach Cauterisation mit Lapis ausheilt.

Die meisten dieser Patienten sind nach perfecter Heilung körperlich vollkommen gesund und werden durch keinerlei Störungen irgendwie an die überstandene Operation und das durch dieselbe beseitigte Leiden erinnert. Ich habe als in diese Kategorie gehörig zwei Frauen, welche anstandslos reife Kinder, die eine ein über 4200 g schweres, gebaren. Einer meiner Patienten betont mir jedesmal, dass er sich erst seit der Operation überhaupt wohl fühle, indem er früher immer an Defäcationsschwierigkeiten zu laboriren hatte. Ein anderer wieder geht seinem schweren Berufe als Forstmann nach, wieder ein anderer fährt ohne Beschwerden stundenlang Zweirad u. s. w.; ich hebe eben nur besonders markante Fälle hervor.

Vollständige Continenz erzielte ich

in	5	Fällen	nach Naht in der Wunde
„	21	„	„ der Durchziehmethode
„	3	„	„ spontaner Heilung einer Fistel
„	2	„	„ plastischem Verschluss der Fistel.

Allerdings wird dann und wann selbst bei gelungener Darmnaht die Freude am Erfolge durch allerhand Beschwerden getrübt. Solche sind zunächst Incontinenz für dünnen Stuhl trotz vollkommen erhaltenem Sphincter

und vollkommen geheilter Naht. Ich beziehe diese Erscheinung auf meine Gepflogenheit, bei vorzunehmender Darmnaht jedesmal den Sphincter stumpf zu dehnen, ungefähr so, wie man dies früher zur Behandlung von Fissuren und Hämorrhoiden angegeben hat. Ich thue dies, um zu verhindern, dass Kothballen oberhalb des Sphincter sich während der Wundheilung anstauen und so die Naht gefährden. Es hat mir dieser Usus so gute Dienste geleistet, dass ich nicht davon abgehe, trotzdem mir in zwei Fällen über die nur relative Continenz arg geklagt wird.

Eine weitere unangenehme Erscheinung nach gemachter und gelungener Darmnaht wird durch Stenosen an Stelle der Naht erklärt. Der Patient hat dann den quälenden Eindruck, dass er sich niemals vollkommen entleere, der Stuhl wird dabei in kleinen Portionen abgesetzt und solche Patienten werden oft psychisch sehr verstimmt, da sie meinen, dass ihr Carcinom schon wieder in Entwickelung sei. Ich war in solchen Fällen oft erstaunt, im Rectum bei der Digitaluntersuchung nur eine feine circuläre, gegen das Lumen zu vorspringende Leiste zu finden, die den Querschnitt des Darmes scheinbar kaum verändert. Uns wird aber das Unbehagen klar, wenn wir uns vor Augen halten, dass oberhalb des Sphincter externus der Mastdarm normaler Weise ampullenförmig erweiterungsfähig sein soll, und wenn wir die Erfahrungen von anderen gutartigen Stricturen auf unsere Fälle übertragen. Bei solchen Veränderungen sehen wir dann im weiteren Verlaufe, dass oberhalb der Naht sich der Darm stark ausdehnt, was so weit gehen kann, dass selbst eine Dehnung der äusseren Narbe entsprechend der sacralen Wunde zu Stande kommt, die uns eine sacrale Hernie*) vortäuschen könnte. Instinctiv kommen solche Patienten darauf, dass dieser Sack bei der Defäcation mit zu entleeren sei und gewöhnen sich daran, denselben mit ihren Händen zu drücken, um ihn so mechanisch auszuquetschen. Einer meiner Patienten liess sich eine Art Bracterium construiren, um diese lästige Folge der Stenose leichter ertragen zu können. Regelmässige Bougirungen und Nachhülfe mit Irrigationen werden durch die Stenosirung nöthig.

Ein viel unangenehmeres Bild bieten uns jene Patienten, bei denen die Naht versucht, also die Analportion erhalten wurde und bei denen es aus irgend einem Grunde zur breiten Berstung und zu Entwickelung einer hinteren bleibenden, also von Epithel überzogenen Rectalfistel gekommen war (27 Fälle). Bei solchen Patienten bestehen für den Austritt des Stuhles zwei Löcher, der erhaltene After und die neue sacrale Fistel.

Gewöhnlich verengert sich nun letztere im Laufe der Zeit immer mehr und mehr, so dass der Koth nur in dünner bandartiger Form durchgepresst wird; aber auch der Weg durch den Anus leidet, sei es, dass narbige Schrumpfung oder Verziehen mit winkliger Knickung die Durchgängigkeit beeinträchtigt. Für solche Fälle schlage ich die baldige plastische Deckung des hinteren Defectes, eventuell blosse Anfrischung nach Spaltung der Pars sphincterica

*) Dass sacrale Hernien ungemein selten zur Entwicklung kommen, habe ich schon in meiner diesbezüglichen Arbeit (Ueber sacrale Hernien, Wiener klin. Wochenschrift, 1896 No. 47) hervorgehoben.

mittelst hinterem Rapheschnitt vor, was mir in zwei Fällen rasch die Beschwerden behob und selbst gute functionelle Resultate geliefert hat.

II. Die zweite Gruppe von sacral Operirten besitzt nach der Amputation resp. Exstirpation des Rectums einen sacralen After (50 Fälle) oder aber, wenn man den Darm bis in die Gegend des ursprünglichen Afters vorzieht und hier einnäht, hier den incontinenten neuen After (8 Fälle).

In der Regel der Fälle nähte ich den Darm knapp unter der Abtragungsfläche des Os sacrum in die äussere Haut ein, also etablirte einen sacralen After, da es mir den Eindruck macht, dass dieser besser mit Pelotten verschlossen werden kann als der perineale. Die von mir hierfür construirte Pelotte functionirt in manchen Fällen so ausgezeichnet, dass selbst dünnflüssige Kothmassen gut zurückgehalten werden können.

Allmälig kam ich aber, namentlich bei meinen Spitalspatienten, von dieser doch immerhin kostspieligen Pelotte ab und lasse nun folgende einfache Verschlussbandage tragen. Auf das Lumen des sacralen Afters wird ein grösserer, feuchter, aber gut ausgedrückter Schwamm aufgelegt und mit einem breiten Gummiband in Form der T-Binde angedrückt erhalten.

Auch bei den Fällen von sacralem After sah ich, was ich bei den Colostomien immer besonders hervorhebe, welche grosse Bedeutung es hat, nach erfolgter Heilung zuerst eine förmliche Abführkur einzuleiten, um so mit Abführmitteln und Irrigationen alle angehäuften alten Kothmassen zu entfernen, hierdurch den immer mitbestehenden Dickdarmcatarrh zur Heilung zu bringen und dann erst durch Regelung der Diät regelmässig geformte Stühle zu erzwingen. Solche Patienten setzen des Morgens ihren Stuhl ab, der sich allmälig durch ein eigenthümliches Gefühl ankündigt, reinigen sich dann im Sitzbad und bleiben tagsüber selbst ohne Pelotte vollkommen rein und können ungestört ihrem Berufe nachgehen. Die grosse Angst vor Beschmutzung, welche die Patienten nach der Operation mehr quält, als ihr Rectumcarcinom vor der Operation, verschwindet dann allmälig, und ich konnte bei allen meinen Patienten ein förmliches Aufblühen und rapide Gewichtszunahme constatiren.

Natürlich hat die Incontinenz trotz der besten Pelotten immer viel Missliches, und es sind daher alle Bestrebungen, welche dieselbe zu beheben und die Patienten von den Pelotten unabhängig zu machen sich bemühen, vollständig gerechtfertigt und mit Freuden zu begrüssen.

So sehen wir denn auch, dass die Chirurgen in dieser Hinsicht vielfach Versuche angestellt haben: Witzel verlegte den widernatürlichen After in die Glutaealregion und hoffte von der vom Musculus glutaeus maximus dargestellten Muskelklammer eine Art Sphincter zu erzielen. Gersuny torquirt vor der Einnähung den Darm und will, ähnlich wie er es bei der weiblichen Urethra wegen Incontinenz mit gutem Erfolge that, einen Abschluss, der nur den austreibenden Kräften nachgiebt, herstellen.

Ich versuchte beide Verfahren, hatte aber bei beiden Malheur, indem sich bei der Patientin, bei der ich den After in die Glutaealgegend verlegte, der Darm, wahscheinlich beim Umlagern, losriss und hinter die Musculatur zurückzog, wobei Koth in die Wunde entleert wurde; eine zum Verjauchen des ganzen Beckens führende Phlegmone, der die Patientin auch erlag, war die Folge

davon. In dem Falle, wo ich nach dem Rathe Gersuny's die Drehung vornahm, wurde mir das gedrehte Stück bis zum Ansatze des Peritoneums gangränös; Patient kam zwar mit dem Leben davon, doch dauerte es bis zur definitiven Verheilung sehr lange.

Um einen gewissen Grad von Continenz zu erzielen, andererseits durch die Pelotte den Darm sicherer verschliessen zu können, schlug Billroth eine, wie mir scheint, sehr practische Modification vor, die darin besteht, dass der Darm unter der Haut des Kreuzbeines nach aufwärts geschlagen wird, so dass der sacrale After ungefähr in der Mitte des Kreuzbeines zu liegen kommt. Hierdurch kann leicht der Darm gegen den Knochen gedrückt und so verschlossen gehalten werden.

Ich protegirte dieses Verfahren in einigen Fällen, kam aber gerade in letzter Zeit wieder davon ab, da ich Decubitus des Darmes an der Umbeugungsstelle durch Druck des Knochens erlebte.

So bin ich denn auf dem Umwege einiger trauriger Erfahrungen wieder zu der ursprünglichen Form des sacralen Afters angelangt, und habe wie gesagt die Erfahrung gemacht, dass bei einiger Intelligenz und sorgsamer Pflege die Patienten endlich sich ganz gut mit ihren Gebrechen abfinden und selbst ohne Störungen ihrem Berufe nachgehen können.

Eine sehr quälende aber immerhin seltene Folge des sacralen Afters ist der sich manchmal einstellende mächtige Darmvorfall. Ich habe dieses Ereigniss aber nur in Fällen zu beobachten Gelegenheit gehabt, bei welchen weder eine Binde noch eine Pelotte getragen wurde.

Eine fast ausnahmslos zu constatirende Folge sacraler Operationen (dabei bleibt es gleichgiltig, ob Darmnaht oder künstlicher After angelegt wurde) ist eine rapide Gewichtszunahme und ein förmliches Aufblühen unserer Patienten.

Das frische gute Aussehen hält an, so lange die Patienten recidivfrei sind und schwindet sofort, wenn durch Recidive die Defäcationsschwierigkeiten erneuert oder innere Metastasen lebenswichtiger Organe eingetreten sind.

So traurig das Bild ist, unter welchem Recidive zum Ende führen, so unterscheidet es sich doch wesentlich von dem ausnahmslos noch viel qualvolleren Siechthum nach Colostomien. Da in den weitaus meisten Fällen das Recidiv, wenn man als solches überhaupt das Weiterwuchern des Krebses in den regionären Drüsen bezeichnen darf, nicht im Darm, sondern ausserhalb dieses im periproctalen Zellgewebe abläuft, sind Stenosenerscheinungen selten. Meist durchwuchert der Krebs, hauptsächlich nach hinten wachsend, die sacrale Narbe und erscheint vor dieser oft in Form grosser pilzförmiger Geschwülste. Compression der Blase beobachtete ich nur einmal, Perforation in die Blase jedoch niemals. In acht Fällen musste ich wegen Compression des Darmes im späteren Verlaufe colostomiren. In einer auffallend grossen Anzahl von Fällen erlagen die Patienten inneren Metastasen (Leber, Lunge, Wirbel) ohne dass local irgend ein für Recidiv sprechendes Moment aufgefunden werden konnte.

Gänzlich bin ich davon abgekommen, bei Recidiven nach sacralen Operationen den Versuch radicaler Exstirpation zu wiederholen. In den wenigen Fällen, bei welchen ich in früheren Zeiten diese Versuche machte, kam ich

jedesmal nach operativer Freilegung zur Einsicht, dass es ein absolut aussichtsloses Beginnen darstelle, den die ganze Narbenmasse durchsetzenden Krebs zu exstirpiren. Ich gehe eben schon bei der ersten Operation so energisch als möglich vor, so dass eine zweite Operation nichts mehr zu leisten im Stande ist.

M. H.! Ich komme nun zu meiner Statistik. Ich werde bei der Darlegung derselben jedoch nur die Mortalitätsstatistik und die der Dauerresultate entwickeln, indem erst im vorigen Monat einer meiner Schüler eine diesbezügliche genaue statistische Arbeit im Langenbeck'schen Archiv erscheinen liess und ich somit in allen weiteren Punkten auf dieselbe verweisen kann*).

Seit dem 2. Mai 1887 vollführte ich bis zum heutigen Tage, also in einem Zeitraume von fast 13 Jahren, 121 sacrale Rectumexstirpationen.

Dabei will ich noch extra hervorheben, dass ich diese immerhin bedeutende Anzahl von Operationen alle selbst ausgeführt habe, und bin der Meinung, dass dieser Umstand meinen Erfahrungen eine grössere Bedeutung zur Characteristik der von mir geübten sacralen Methode verleiht, als dieselbe Statistiken verdienen, in welchen Operationsresultate verschiedener und verschieden qualificirter Operateure, wie z. B. bei allen klinischen Berichten des Chefs und der Assistenten, niedergelegt sind.

Ich kenne keine Operation, bei der es so wie bei der sacralen Rectumexstirpation auf genaue anatomische Vorstellung und auf chirurgische Erfahrung und Uebung ankommt. Ich kenne aber auch weiter wenige Operationen, bei denen die Nachbehandlung eine so grosse Rolle spielt.

In der Mehrzahl der Fälle ist das Schicksal eines Patienten auf dem Operationstisch entschieden, und die Nachbehandlung hat dann nur die Aufgabe, zu verhindern, dass auf den durch die Operation und Krankheit in seiner Widerstandskraft geschädigten Patienten irgend eine neue Schädlichkeit einwirke.

In unseren Fällen ist das ganz anders. Hier hat der nachbehandelnde Arzt lange Zeit auf gewissenhaftester Wacht zu stehen, damit Nichts zum Nachtheile des Patienten übersehen werde. Nur einige Beispiele: Ich sah einen fremden Patienten an acutester Peritonitis in wenigen Stunden zu Grunde gehen, den der verbindende Arzt beim Verbandwechsel in Knieellenbogenlage gelagert hatte. Die Section zeigte, dass ein zwischen Rectum und Blase zur Entwickelung gekommener Abscess, der sonst wahrscheinlich gegen die Wunde zu durchgebrochen wäre, in dieser fehlerhaften Lagerung gegen das Peritonealcavum geplatzt war. — Bei einigen meiner Patienten kam es zu Fieber infolge Eiterverhaltung nur dadurch, dass der herabgezogene und genähte Darm ampullenartig oberhalb des Sphincters durch Koth erweitert war und so der Abfluss aus dem Wundcavum vollständig verhindert wurde.

Wie eine Darmnaht gegen den anrückenden Stuhl zu schützen ist, ob es besser ist, lieber die Naht nach hinten zu öffnen und so freie Passage zu gewähren, als die ganze Naht zu riskiren, alles das sind Dinge, die genau überlegt sein wollen und auf Erfahrung basirt sein müssen.

---

*) Dr. Josef Pichler, Zur Statistik und operativen Behandlung der Rectumcarcinome. Archiv f. klin. Chirurgie. Bd. 61. Heft 1.

Bei der Beurtheilung meiner Resultate kommt also weiter in Betracht, dass ich in allen Fällen mit Ausnahme eines Falles die Nachbehandlung selbst geführt oder doch wenigstens mit besonderer Aufmerksamkeit überwacht habe.

Von meinen 121 Fällen verlor ich 10 Fälle in zeitlichem Anschlusse an die Operation, was ein Mortalitätsverhältniss von 8,3 pCt. ergiebt.

Betrachten wir aber die Todesursachen in diesen 10 Fällen, so werden Sie mir wohl Recht geben, wenn ich auch bei meiner Berechnung einem allgemein üblichen Usus folge und 4 Fälle ausscheide, da bei diesen die Todesursache in keinem directen causalen Zusammenhange mit der Operation und Wundheilung stand.

Es starben an Sepsis, Peritonitis resp. stercoraler Phlegmone 4 Fälle (2 M., 2 W.).

Bei einer Frau (Fall 43) versuchte ich die Methode nach Witzel. Durch Zurückgleiten des in die Glutaeenmuskulatur eingenähten Darmes war es zu rapid tödtlich verlaufender Beckenphlegmone gekommen. Eine Frau (Fall 44) erlag einer subacuten Sepsis am 22. Tage.

Bei einem stark herabgekommenen anämischen Manne (Fall 36) musste eine Nachblutung aus der A. sacralis gestillt werden, wobei eine Wundinfection stattfand. Bei einem zweiten Manne (Fall 110), einem 62jährigen Herrn, versuchte ich die Darmnaht, wegen Spannung konnte ich dieselbe nur von der Wunde aus machen; es kam zur Berstung und stercoraler Phlegmone.

An Verblutung verlor ich 2 Fälle (2 W., Fall 53 und 105).

Eine Frau erlag am 3. Tage einer innern Verblutung. Das Carcinom war mit der Scheide verwachsen, ich musste ein thalergrosses Stück reseciren, und die daselbst befindlichen enorm varicös dilatirten Venen zahlreich ligiren. Nach einem Verbandwechsel und frischer Lagerung collabirte die Patientin plötzlich, wurde pulslos und starb im Verlaufe einer Viertelstunde, noch bevor ich wieder geholt werden konnte. Eine zweite Frau, bei der ich ebenfalls wegen Uebergreifen auf die Vagina diese reseciren musste, erlag am 2. Tage trotz scheinbar gelungener Tamponade einer Blutung, die, wie die Section uns lehrte, gegen die Bauchhöhle zu durch den geplatzten Peritonealschlitz nach innen zu stattgefunden hatte.

Das sind die Fälle, die unbedingt für die Mortalitätsberechnung in Betracht kommen; ausschalten möchte ich die vier weiteren Todesfälle, nämlich:

1. Einen Fall von capillärer Bronchitis. Fall 20: 58jährige Frau die nach der Durchziehmethode operirt wird. Tod am 15. Tage. Section: Capilläre Bronchitis bei in Heilung begriffener Wunde.
2. Einen Fall (Mann 52 Jahre alt, Fall 71) von Darmblutung in Folge eines Duodenalgeschwüres am 8. Tage.
3. Eine 62jährige Frau (Fall 79) erlag am 18. Tage nach vollkommen reactionslosem Wundverlauf und nahezu geheilter Wunde beim Aufstehen (sie war bereits 3 Tage ausser Bett) einer Hirnembolie, und endlich
4. den Fall 52 von Incarceration gegen die Wundhöhle.

Der Patient erlag am 10. Tage einer Incarceration, die dadurch entstanden war, dass in Folge starken Erbrechens nach der Narkose die Peritonealnaht riss und die Dünndärme gegen die Wundhöhle vortraten und sich hier allmälig einklemmten. Der Fall wurde in der Provinz (22 Stunden Bahnfahrt von Wien) operirt und konnte von mir nicht nachbehandelt werden.

Nach Abzug dieser 4 Fälle gestaltet sich das Mortalitätsverhältniss so, dass ich bei 120 Operationen 6 Todesfälle in zeitlichem und causalem Zu-

sammenhange mit der Operation zu verzeichnen habe. Dies ergiebt eine Mortalität von nicht ganz 5 pCt.

(Also ich habe nicht 20 pCt. Mortalität bei den sacralen Rectumexstirpationen, wie mir fast allgemein und bis in die neueste Zeit, so auch in der jüngst erschienenen statistischen Arbeit aus der Rostocker Klinik, zugedacht werden.)

Für die Beurtheilung der Dauerheilungen, wozu ich jene Fälle rechne, welche über 3 Jahre nach der Operation leben oder gelebt haben und recidivfrei geblieben sind, kommen von meinen 120 Operationen nur 62 Fälle in Betracht, indem 59 Fälle in Abzug zu bringen sind, und zwar die 10 Todesfälle, 22 Fälle, von denen keine Nachricht zu erhalten war und von denen ich nach der Operation nichts mehr erfuhr, ferner die 22 Fälle, die ich seit April 1897 operirte, welche also noch nicht 3 Jahre in Beobachtung sind, und endlich 5 Fälle, die an intercurrenten Krankheiten vor Ablauf des 3. Jahres gestorben sind.

Von diesen 62 Fällen sind ohne Recidiv länger als 3 Jahre 21 Fälle am Leben geblieben resp. leben noch. (Meine 1. Patientin, die ich am 2. Mai 1887 operirte, ist unter diesen, befindet sich vollständig wohl und sieht prächtig aus.) Ich halte es aber keineswegs für gerechtfertigt, so ohne Weiteres diese Zahlen zur Berechnung zu verwerthen, um daraus einen Procentsatz der Dauerheilungen zu bekommen, da unter den 22 Fällen, von denen ich keine Nachricht erhalten konnte, gewiss die meisten an Recidiven gestorben sein dürften, also füglich mit in die Berechnung einbezogen werden müssen. Thut man dies, so erhalte ich 21 Dauerheilungen auf 84 Operationen, was einen Procentsatz von 25 ergiebt.

Abgesehen von dieser Berechnung habe ich den persönlichen Eindruck, dass die Dauerheilungen immer noch viel zu spärlich sind gegenüber der Mühe und Sorge, die uns Chirurgen aus jedem sacral zu operirenden Patienten erwachsen.

Wenn nicht die Totalexstirpation des ganzen unteren Dickdarmstückes (Rectum und Flexur) auf dem combinirten Wege der sacralen Methode und per laparotomiam einen totalen Umschwung in der Therapie der Rectumcarcinome überhaupt hervorzurufen im Stande ist, so können wir wohl annehmen, dass wir an einem Grenzpunkte angelangt sind.

Viel mehr werden wir in nächster Zukunft wohl kaum operativ für unsere Kranken leisten können. Der Fortschritt muss zunächst in der Diagnosenstellung gemacht werden, nur Frühdiagnosen des Rectumcarcinoms würden uns in den Stand setzen, im Berichte über die nächsten 100 Fälle mehr Dauerheilungen zu verzeichnen.

Wenn der Chirurg den Internisten um Frühdiagnosen bei schwierig zu diagnosticirenden, weil fast symptomlos verlaufenden Leiden anderer innerer Organe angeht, so mag das ja in vielen Fällen ein unerfüllbares Verlangen sein. Das können wir aber verlangen, dass bei allen Rectalbeschwerden auch das Rectum digital untersucht werde und dass so verhindert würde, das noch so häufig ohne Untersuchung lange Zeit hindurch unter falscher Diagnose ordi-

nirt wird und hierbei die beste Zeit für die Operation des carcinomatösen Mastdarmes geopfert wird.

5) Herr Schuchardt (Stettin): „Ueber die bei Carcinom, Lues und Tuberculose eintretende Schrumpfung des Mastdarmes und Colons, und ihre Bedeutung für die Exstirpation pelviner Dickdarmabschnitte“*).

(Schluss der Vormittags-Sitzung 1 Uhr 10 Min.)

---

b) Nachmittags-Sitzung 2 Uhr.

6) Herr Körte (Berlin): „Erfahrungen über die operative Behandlung der malignen Dickdarmtumoren“**).

Herr Kraske (Freiburg i. Br.):

M. H.! Da ich an der Entwickelung der neueren Methoden der operativen Behandlung des Mastdarm-Carcinoms einigen Antheil habe, so werden Sie mir wohl gestatten, zunächst meiner Freude hier darüber Ausdruck zu geben, dass die sacrale Methode in den Vorträgen, die wir gehört haben, im Allgemeinen eine günstige Beurtheilung erfahren hat, und ich glaube in der That, dass diese Methode Alles leistet, was man billigerweise heute von einer Methode verlangen kann.

Was sie zunächst in Bezug auf die unmittelbare Mortalität leistet, das geht ja aus den Resultaten hervor, die uns Herr Hochenegg heute mit so beredten Worten mitgetheilt hat. Meine eigenen Erfahrungen, die sich jetzt etwa auf die gleiche Anzahl von Fällen erstrecken — ich habe seit meiner letzten Publication, in der ich 80 operirte Fälle mitgetheilt habe, 40 weitere Operationen gemacht —, zeigen, übereinstimmend mit denen Hochenegg's, dass die Mortalität nach den mit der sacralen Methode ausgeführten Operationen in der That nicht hoch genannt werden kann. Ich kann zwar im Ganzen nicht mit ganz so niedrigen Zahlen aufwarten, wie Herr Hochenegg. Ich würde es aber sicher können, wenn ich nicht in meiner Statistik die ungünstigen Resultate, die ich in meiner ersten Zeit hatte, immer weiter mitschleppen müsste. Das Lehrgeld, das ich habe zahlen müssen — das sollte doch nicht vergessen werden —, ist den anderen Herren, und auch Herrn Hochenegg, erspart geblieben.

Auch was die functionellen Resultate betrifft, die man mit der sacralen Methode erreichen kann, so kann man wohl recht zufrieden sein. Hat man eine Resection des carcinomatösen Theils des Rectums machen und die untere

---

*) S. Grössere Vorträge und Abhandlungen. Theil II.
**) Desgl.

Partie des Mastdarms mit dem Sphincter erhalten können, so gelingt es, wenn auch freilich meist erst auf Umwegen, fast immer, die völlige Continuität des Mastdarmrohrs wieder herzustellen. Diejenigen freilich, die auf die Erhaltung des unteren Mastdarmabschnittes gar kein Gewicht legen, wird auch der Hinweis auf die functionellen Resultate nicht zu Freunden der sacralen Methode machen. Aber ich sollte doch meinen, wenn Jemand auch nur ein einziges Mal die Freude gehabt hat, bei einem Kranken eine vollkommen normale Function wieder herzustellen, so müsste er unter allen Umständen zu der Ueberzeugung kommen, dass die Erhaltung des unteren Mastdarmendes mit dem Sphincter und die Wiederherstellung der Continuität des Mastdarmes das erstrebenswerthe Ziel sein und bleiben muss.

Nur in einer Beziehung leistet die sacrale Methode noch nicht das, was wir wünschen müssen, und das ist in Bezug auf die Recidive. Wenn ich auch eine nicht unerhebliche Zahl dauernder Heilungen nach meinen Operationen gesehen habe, mehr vielleicht, als sie mit anderen Methoden erzielt worden sind, so sind die Recidive doch immer noch so zahlreich, dass man noch nicht zufrieden sein kann, und wenn man die Methode der Exstirpation des Mastdarmcarcinoms verbessern will, so haben sich die Bestrebungen nur nach einer Richtung hin zu bewegen: Wir müssen noch radicaler bei unseren Exstirpationen zu Werke gehen, und ich glaube, da giebt es nur einen Weg, und das ist der Weg der combinirten Operation, einer Combination der sacralen oder perinealen Methode mit der abdominalen Operation. Dieser Gedanke der combinirten Operation ist kein neuer. Vor 20 Jahren ist er schon von meinem Lehrer Volkmann in seinem bekannten Vortrage ausgesprochen worden, und es hat wohl jeder Chirurg, der viele Mastdarm-Exstirpationen gemacht hat, schon solche combinirten Operationen ausgeführt. Es ist vorhin erwähnt worden, dass Herr Czerny eine derartige Operation gemacht hat. Ich selbst habe in meiner letzten Publication ebenfalls einen Fall mitgetheilt, in dem ich mich zu einer combinirten Operation genöthigt sah. Im Jahre 1893 ist mir bei einer Kranken das Unglück passirt, dass ich bei der nach der sacralen Methode begonnenen Operation während des Versuchs, den festsitzenden Tumor ganz hoch oben am Promontorium zu lösen, den Darm quer durchriss, und es war keine Möglichkeit vorhanden, zum Rest des Tumors von hinten her zu gelangen. Ich habe infolgedessen den abdominalen Schnitt gemacht und nur durch ihn die Operation vollenden können. Solche Operationen sind also früher öfter schon ausgeführt worden, aber niemals planmässig, sondern sozusagen in der Noth des Augenblicks. Die Erfahrung in dem erwähnten Falle hat mich aber dazu geführt, mir ein Verfahren der combinirten Operation auszubilden, das ich doch kurz schildern möchte. Ich mache die abdominale Operation zuerst und gehe so vor. Es wird ein Schnitt geführt etwa so, wie zur Anlegung eines Anus praeternaturalis in der Flexur. Wenn man dabei das Becken hoch lagert, so gewinnt man nach der Durchtrennung der Bauchdecken sofort einen guten Einblick in das kleine Becken; schiebt man dann die Eingeweide bei Seite und schliesst die Bauchhöhle nach oben gut durch Tampons, so übersieht man die Verhältnisse sehr gut. Man kann dann sofort entscheiden, ob eine Exstirpation möglich ist oder nicht, was man ja nicht

immer bei der vorausgegangenen Digitaluntersuchung hat thun können, und wenn man zu der Ueberzeugung kommt, dass eine Exstirpation nicht möglich ist, so hat man die Eröffnung des Abdomens nicht umsonst gemacht, denn man kann sie nun dazu benutzen, um den Anus praeternaturalis, der in solchen Fällen doch in naher Aussicht steht, anzulegen. Hält man aber nach Eröffnung des Abdomens die Exstirpation noch für möglich, so geht man oberhalb des Tumors an die Lösung des Darms, wobei man meiner Ansicht nach sehr zweckmässig sofort die Haemorrhoidalis superior aufsucht und doppelt unterbindet. Ich halte das für sehr wichtig, denn dadurch macht man den anderen Theil der Operation fast blutleer. Jedenfalls erspart man sehr viel mehr Blut, als das geschehen würde, wenn man die Haemorrhoidalis superior nicht durchtrennte. Wenn man die Haemorrhoidalis superior unterbunden und das Peritoneum rings um den Darm durchtrennt hat, gelingt es ausserordentlich leicht, mit der Hand um das Rectum herumzugehen und dasselbe bis tief in die Kreuzbeinhöhle auszulösen und auch nach vorn zu genügend tief hinab sehr weit von seinen Verbindungen, von der Blase und Harnröhre und vom Uterus abzuschieben. Durch die Ablösung des Darms aus der Kreuzbeinaushöhlung werden alle in der hinteren Rectumwand und im Mesorectum befindlichen Lymphdrüsen mit abgeschoben. Die grosse Höhle, die man bei der Ablösung des Rectums in der Kreuzbeinaushöhlung macht, stopft man dann durch einen Gazetampon aus, schliesst auch die Bauchhöhle provisorisch durch Gazetampons ab und geht nun an die sacrale Operation. Diese ist durch die vorausgegangene abdominale Operation ganz ausserordentlich leicht. Eine Knochenoperation wird kaum nöthig, man braucht nur einen Schnitt neben dem Kreuzbein herauf zu machen und, die Kreuzsitzbeinbänder durchtrennend, in die Tiefe zu gehen, dann fühlt man schon mit dem tastenden Finger die Höhle, die man von oben her gemacht hat, durch die ausfüllende Gaze, und wenn man diese Höhle eröffnet, so gelingt es ohne Schwierigkeit, den ganzen Tumor herauszunehmen und sozusagen ganz vor der Wunde zu entfernen.

Ich glaube, dass diese combinirte Operation verschiedene Vortheile bietet. Einmal kann man die ganze Operation fast vollständig zu Ende führen, ohne dass man mit dem Darminhalt oder mit der Jauche des Carcinoms in Berührung gekommen ist, und das ist ja ein nicht zu unterschätzender Vortheil. Aber der Hauptvortheil besteht meines Erachtens darin, dass man alle die Lymphdrüsen, die hinter dem Rectum und in dem Mesorectum sitzen, gründlich entfernen kann.

Ich habe diese Operation in einer Anzahl von Fällen zunächst versucht und habe mich nach dem abdominellen Schnitt in vielen Fällen leider überzeugen müssen, dass die Möglichkeit einer Exstirpation garnicht vorlag, habe auch dann davon abgesehen und den Anus praeternaturalis in der Flexur angelegt. Aber in 4 Fällen habe ich die Operation doch auch durchgeführt. Ich kann nicht sagen, dass die Resultate zunächst sehr glänzende sind; die Hälfte von diesen Kranken ist gestorben. Das ist eine zu grosse Mortalität. Aber ich zweifle nicht, dass die Resultate sehr viel besser sein werden, wenn man die Operation nicht allein auf die allerschwersten Fälle beschränkt. Und dass man dahin kommen wird, ist für mich kein Zweifel. Denn die combinirte

Operation bietet eine Reihe sehr erheblicher Vortheile und ich glaube sicher, dass wir von ihr eine weitere Besserung unserer Dauerheilungen erwarten dürfen. —

Discussion über Mastdarmcarcinom:

Herr Henle (Breslau): M. H.! Gestatten Sie mir einige wenige Worte zur Empfehlung des Nicoladoni'schen Verfahrens. Wir haben diese Methode, die ich ja als bekannt voraussetzen kann, in der Breslauer Klinik seit der Publication in etwa 30 Fällen versucht, und sind zu Resultaten gekommen, auf Grund deren ich diese Operation Ihnen sehr empfehlen möchte. Das Princip der Operation beruht ja darauf, dass in der Zeit nach der Operation die Wunde vor den etwa austretenden Kothmassen mit absoluter Sicherheit geschützt wird, und dieser Zweck wird in der bei Weitem grössten Mehrzahl der Fälle erreicht. Der Erfolg der Operation zeigt sich infolgedessen darin, dass die unmittelbaren Resultate der Operation ganz erheblich besser geworden sind; die Gefahr der Sepsis ist durch das Nicoladoni'sche Verfahren sehr herabgesetzt. Wir haben von 30 Fällen keinen einzigen verloren, bei dem wir sagen müssten, dass ein Misslingen der Operation an sich an dem Tode schuld wäre. Es ist zwar ein Fall an Peritonitis zu Grunde gegangen, aber die Section hat hier ergeben, dass diese Peritonitis unmöglich secundär enstanden sein kann; wir können nicht wohl anders, als annehmen, dass in diesem einen Falle die Peritonitis unmittelbar bei der Operation gesetzt war; sonst, wie gesagt, ist uns kein Patient an den directen Folgen der Operation zu Grunde gegangen.

Von sehr grossem Werth ist auch der weitere Verlauf insofern, als die Wundheilung in jeder Beziehung ungestört verläuft; dies äussert sich ganz speciell an den jetzt sehr viel seltener nöthigen Nachoperationen. Wir haben, ehe wir das Nicoladoni'sche Verfahren angewandt haben, in etwa der Hälfte der Fälle Nachoperationen nöthig gehabt, und zwar recht ausgedehnte, in einzelnen Fällen mehrere, um eine etwa entstandene Kothfistel zu verschliessen. Wir haben jetzt allerdings, seit das Nicoladoni'sche Verfahren in Gebrauch ist, noch in etwa einem Drittel der Fälle Nachoperationen, aber diese sind mit den früheren absolut nicht zu vergleichen. Es handelt sich fast ausschliesslich darum, dass das vorgelagerte Darmstück in zu geringem Maasse nekrotisch wurde; es blieb ein zu grosser Rest übrig, und die ganze Nachoperation bestand dann darin, dass wir diesen Rest auf irgend eine Weise abgetragen haben, ganz gleichgiltig, wie. Man kann entweder vorgehen nach Art der Whitehead'schen Hämorrhoiden-Operation, oder man kann mit dem Paquelin das vorstehende Stück abtragen, oder schliesslich, man kann den Darm vorn und hinten längs spalten, nach beiden Seiten Klemmen anlegen, und auf diese Weise den hervorragenden Theil zur Nekrose bringen. In keinem Falle braucht man für diesen Eingriff eine Narcose und derselbe trägt die Gewähr des Gelingens durchaus in sich. Also derartige Operationen haben wir in etwa einem Drittel der Fälle nöthig gehabt.

Wir haben allerdings einige weitere Misserfolge zu verzeichnen, und die sind dadurch zu Stande gekommen, dass der heruntergeholte Darm in zu

weiter Ausdehnung nekrotisch geworden war. Ich glaube, es handelte sich in diesen Fällen um diejenigen Processe, wie sie vorhin von Herrn Schuchardt erwähnt wurden, dass nämlich der Darm sehr fest mit seiner Umgebung verwachsen, dass das Herunterholen infolge dessen sehr schwierig war; wenn wir schliesslich den Darm unten hatten, war er so schlecht ernährt, dass eine zu weit ausgedehnte Nekrose von vornherein zu erwarten war. Aber auch in diesen Fällen war der Wundverlauf ein besserer. Der Darm hat eine Zeit lang seine Continuität bewahrt, und ein Austritt von Koth erfolgte immer erst nach 5 bis 6 Tagen, also zu einer Zeit, wo die Wunde verklebt war und bereits anfing zu granuliren, wo auch die Infectionsgefahr eine erheblich geringere war. In diesen Fällen hat sich dann im Laufe der weiteren Behandlung ein Anus sacralis etablirt, und wir waren schliesslich auch damit zufrieden, zumal es sich um Fälle handelte, bei denen der Sphincter mit exstirpirt werden musste, und wo wir auf einen verschlussfähigen Anus doch nicht hätten rechnen können.

Im Uebrigen ist ja der Einwand, den man erheben könnte, dass man ein noch längeres Stück Colon herunterholen muss, wie bei dem gewöhnlichen Vorgehen, ziemlich hinfällig. Sofern es gelingt, an das Mesosigmoideum heranzukommen, macht es keine Schwierigkeiten, einige Centimeter mehr oder weniger herunterzuholen.

Die Gefahren, welche der sacralen Methode anhaften, beruhen im Wesentlichen auf der Gefahr der Infection, d. h. wenn eine Infection vorliegt, so ist die Gefahr bei der sacralen Methode vielleicht eine etwas grössere, wie bei anderen Methoden. Je mehr man die Gefahr der Infection verringert, um so eher dürfen wir es wagen, die sacrale Methode durchzuführen. Nach den Erfahrungen der Breslauer Klinik kann ich nur sagen, dass die sacrale Methode einen besseren Einblick gewährt wie andere Methoden; wir sind mit der sacralen Methode immer zufrieden gewesen. Wir haben im Allgemeinen die temporäre Resection des Kreuzbeines ausgeführt. Im Uebrigen muss man nach unserem Material mit Rücksicht auf die schlechten Dauerresultate, die das Rectumcarcinom ergiebt, einer Methode den Vorzug geben, welche wenigstens in möglichst kurzer Zeit den Patienten wieder einigermaassen gesund macht, damit nicht von der kurzen Zeit, die ihm noch zu leben gewährt ist, ein grosser Theil auf die Nachoperationen resp. auf die Nachbehandlung verloren geht.

Herr Steinthal (Stuttgart): Die Forderung, auch bei Mastdarmcarcinomen von Anfang an möglichst radical vorzugehen, ist nur zu berechtigt, aber im practischen Leben kann man mit dieser Forderung leicht in Conflict kommen. Jedem Chirurgen sind wohl solche Fälle durch die Hand gegangen, wo man eine eingreifende Operation an dem durch Blutungen heruntergekommenen Patienten nicht wagen kann. Da kann nun ein glücklicher Zufall zu Hülfe kommen.

Ich habe zum ersten Mal im Juni 1895 bei einer 35jährigen sehr erschöpften Patientin nach Anlegung des hinteren Rapheschnittes das Rectum mit der Neubildung zum Prolaps bringen können und habe dann vor dem Anus diesen Prolaps sammt Neubildung in der von Herrn v. Mikulicz angegebenen Weise circulär abgetragen, die Patientin ist seitdem recidivfrei.

Ich habe dann weiter im April 1897 einen 45jährigen Patienten gesehen,

der so ausgeblutet war, dass jede weitere Operation sehr gefährlich erschien; auch hier liess sich nach Anlegung des hinteren Rapheschnittes das Mastdarmrohr mit der Neubildung zum Prolaps bringen. Die weitere Operation gestaltete sich dann sehr einfach, ich habe in den Prolaps einfach ein Dittel'sches Mastdarmrohr geschoben und habe hinter der Neubildung eine elastische Ligatur angelegt. Nach 8 Tagen hatte die Ligatur durchgeschnitten und die Neubildung war damit entfernt; nach 5 Wochen wurde der Kranke mit geheilter Wunde und völliger Functionsfähigkeit des Sphincter entlassen. Erst nach $2^1/_2$ Jahren zeigte sich ein kleines locales Recidiv, das mit dem Thermocauter ausgegraben wurde. Seitdem ist der Kranke wieder recidivfrei.

Ein dritter Fall ist genau in derselben Weise am 8. September 1899 operirt worden.

Es mag ein glücklicher Zufall sein, dass unter 22 Fällen von Rectumcarcinom, die ich in den Jahren 1895—99 beobachtete, mir 3mal Gelegenheit geboten war, in der angegebenen Weise vorzugehen. Es wird ja nicht häufig sein, dass man einerseits so ausgeblutete Patienten, andererseits so leicht verschiebliche Carcinome vor sich hat, dass man sie einfach invaginiren und mit der elastischen Ligatur abbinden kann; gegebenen Falles ist man aber meiner Auffassung nach zu diesem einfachen Vorgehen berechtigt, weil die Dauerresultate in keiner Weise hinter denjenigen ausgedehnter blutiger Eingriffe zurückstehen, dieselben aber an Raschheit und Ungefährlichkeit der Ausführung und augenblicklichem Erfolg weit übertreffen. Die einzige Unbequemlichkeit ist das Liegenlassen des Darmrohres, wenn man jedoch ein zerlegbares Rohr nimmt, wie ich es Ihnen hier vorlege und nach seiner Einführung und der Anlegung der Ligatur die grössere Hälfte abschraubt, so stört das im Darme liegende Stück sehr wenig.

Nun ist auch die combinirte Exstirpation der Mastdarmcarcinome angeführt worden. Ich habe in den ersten Tagen dieses Jahres einen solchen Fall operirt. Es war eine 52jährige Kranke mit einem sehr hochsitzenden Carcinom, also am Colon pelvinum. Ich wollte ursprünglich so vorgehen, wie es Herr Trendelenburg uns vorgeschlagen hat, als ich aber den medianen Bauchschnitt gemacht hatte, fand ich ein so kurzes fettreiches Mesocolon, dass mir eine Invagination nicht möglich erschien. Ich habe deshalb den Darm entsprechend oberhalb der Neubildung quer durchschnitten, das periphere Ende vernäht und versenkt und den centralen Stumpf in den unteren Wundwinkel eingenäht. In einer zweiten Sitzung habe ich dann nach Spaltung der Vaginalwand das Rectum von unten herausgeholt. Ich kann nicht gerade sagen, dass die Operation leicht war, immerhin war die Verwundung dabei keine so grosse, wie bei der dorsalen Methode und war die Reconvalescenz eine entsprechend raschere. Ich glaube, man wird in Zukunft öfter für hochsitzende Mastdarmcarcinome zur combinirten Methode greifen.

Herr Gussenbauer-Wien: M. H., in Ergänzung der sehr instructiven Ausführungen des Herrn Krönlein möchte ich mir in Bezug auf die Tabelle, die er angeführt hat, einige Bemerkungen erlauben. Sie haben gesehen, dass ich unter allen Chirurgen derjenige bin, der am meisten Mastdarmcarcinome operirt hat. Es waren 144 Operationen bei über 256 Fällen. Aufgefallen wird

Ihnen sein, dass in der Tabelle der Dauerheilungen mein Name garnicht vorgekommen ist. (Herr König: Meiner auch nicht!) Zu dieser Thatsache möchte ich folgendes bemerken. In der Publication des Herrn Dr. Funke, auf welche sich diese Darstellung bezieht, sind von Dauerheilungen nur kurz einige angedeutet, einfach deswegen, weil die Nachforschungen im Lande Böhmen — und auf dieses bezieht sich diese statistische Darstellung — ganz resultatlos geblieben sind. Nur von einigen Aerzten und von einigen Privatpatienten konnten wir nach Ablauf von Jahren überhaupt Auskünfte erhalten. Die Zusammenstellung, welche Herr Dr. Funke seiner Zeit publicirt hat, bezieht sich hauptsächlich nur auf die Erfahrungen an der Prager Klinik vom Jahre 1878 an bis zum Jahre 1894, wo ich Prag verlassen habe. Seitdem habe ich in Wien in einer grossen Reihe von Fällen entweder selbst oder durch meine Herren Assistenten die Operation der Mastdarmexstirpation ausführen lassen. Ueber diese Fälle haben wir eine Publication noch nicht erfolgen lassen, einfach deswegen, weil ich glaube, der Zeitraum ist ein viel zu kurzer, um über diejenige Frage, die uns am meisten interessirt, nämlich: Wie viel Fälle von Dauerheilungen erzielt man nach Ablauf von x Jahren? Auskunft zu geben.

In Bezug auf die Frage der Operation bin ich meinen früheren Principien treu geblieben, nämlich die Operation auszuführen, so lange sie überhaupt technisch ausführbar ist, wenn die Patienten dieselbe wünschen und ich keine allgemeinen oder keine localen Contraindicationen finde.

Unter den localen Contraindicationen sind für mich nur der Nachweis von Metastasen in der Leber, ein deutlicher Nachweis von Lymphdrüsen-Metastasen im Bereiche der Aorta bis jetzt Contraindicationen geblieben; alle übrigen Complicationen, die Verwachsungen im Becken waren für mich keine Containdicationen. Konnte ich z. B. deutliche Perforationen in die Harnblase nachweisen, nun, so sind wir von der Operation abgestanden.

In Bezug auf die Wahl der Methode kann ich kurz Folgendes sagen. Beim Weibe halte ich die sacrale Methode in der Regel für überflüssig. Man kann beim Weibe auch so die Exstirpation selbst hochsitzender Mastdarmcarcinome ausführen, dagegen ist beim Manne im Interesse einer radicalen Operation den sacralen Methoden der Vorzug zu geben. Ich wähle die temporäre Resection des Kreuzbeins, wie ich sie seinerzeit hier kurz angegeben habe, und ich kann sagen, wir sind mit dieser Methode im Grossen und Ganzen zufrieden. Es sind auch unsere Resultate in Bezug auf die localen Entzündungen oder wohl gar Infectionen, Peritonitis, Retroperitonitis sehr viel besser geworden.

In Bezug auf die Lymphdrüsenexstirpation, muss ich sagen, gehe ich so weit, als ich überhaupt nur gehen kann. Herr College Rehn hat uns in instructiver Weise die anatomischen Verhältnisse bildlich dargestellt. Ich kenne diese Verhältnisse seit langem, insbesondere die beiden seitlichen Lymphstränge hinauf, wo die Lymphdrüsen sich befinden. Will man aber radical operiren, dann darf man nicht die Lymphdrüsen herausnehmen, sondern man muss sich entschliessen, die Lymphdrüsen sammt den die Blutgefässe enthaltenden Gewebssträngen mit zu exstirpiren. Dann hat man Ernährungsstörungen und wenn man nun auch die beiden Blätter des Mesocolon hoch oben incidirt, die Arterie unterbindet und dort einen grossen Theil

der Flexura sigmoidea herunterzieht, so muss ich doch sagen, nach meinen Erfahrungen habe ich relativ häufig partielle und selbst totale Darmgangrän beobachten müssen. Das will ich nur nebenbei constatiren.

Auf die Frage der Dauerheilungen, muss ich sagen, kann ich nicht eingehen, weil ich eben nur von einem kleinen Theile der Fälle weiss, dass sie auch noch nach Jahren — ich habe Fälle darunter, die über 12 Jahre geheilt und gesund geblieben sind — keine Erscheinungen haben. Ich behaupte nicht, dass z. B. nach einem Zeitraum von 3 Jahren ein symptomloser Verlauf schon eine radicale Heilung bedeutet, denn es sind mir, sowie auch anderen Collegen, Fälle begegnet, in welchen auch nach 5 und 7 Jahren noch Carcinom aufgetreten ist und den Exitus herbeigeführt hat. Diese sind ohne Ausnahme hoch im Lymphdrüsensystem aufgetreten.

In Bezug auf die sogenannten Recidive habe ich folgende Anschauung. Alles was man gewöhnlich Recidiv nennt, ist kein Recidiv, sondern ist die alte Erkrankung, man hat nur nicht das Gewebe erreicht und exstirpirt. Die Fälle von wahren Recidiven, m. H., sind gewiss grosse Raritäten.

Herr Wölfler-Prag: Ich habe mit besonderer Befriedigung vernommen, dass aus den interessanten Auseinandersetzungen Krönlein's und Rehn's hervorgeht, dass bezüglich der Ausführung der Hilfsschnitte zur Blosslegung des Rectums möglichst einfache Methoden gewählt werden sollen; ich selbst vertrete diese Anschauung seit vielen Jahren und ich kann auch noch hinzufügen, dass ich auch bei der von mir zuerst angewandten parasacralen Methode immer kleinere Schnitte ausgeführt habe, sodass ich in der letzten Zeit von der Durchtrennung der Lig. ischio- und tuberoso-sacra vollkommen absehen konnte. Es liegt wohl in den Fortschritten einer jeden sich entwickelnden Technik, dass man von grossen Schnitten zu immer kleineren zurückkehrt. Die Absägung des Kreuzbeins habe ich in den allerseltensten Fällen und da nur beim Manne ausgeführt. Ich begnügte mich fast immer mit der Exstirpation des Steissbeines. Was die Vereinigung der Darmenden nach der Resectio recti anbelangt, so habe ich mich veranlasst gesehen, eine gleiche Vereinigungsmethode der durchtrennten Darmenden auszuführen, wie diese Prof. Hochenegg heute angegeben hat. (S. Zeichnung.)

Es wird das distale Ende des Darmes umgestülpt, das proximale durch das umgestülpte Rohr durchgezogen; dann lassen sich die aneinander liegenden Darmenden in aller Schnelligkeit vereinigen (ähnlich wie bei der Darmvereinigung nach Maunsell). Darauf kommt es aber sehr an, da erfahrungsgemäss die Kranken nach einem solchen, mitunter langdauernden Eingriffe recht collabirt sind. Die Entstehung von Fisteln wird man auch bei dieser Methode nicht vermeiden können. Was schliesslich die Continenz der Operirten anbelangt, so wurde bei der Discussion eine Bedingung für das Vorhandensein oder das Fehlen der Continenz nicht berührt, welche mir von grösster Wichtigkeit erscheint, die der Reflexerregbarkeit der Schleimhäute des herabgezogenen Darmes, denn es ist doch selbstverständlich, dass die Continenz nicht allein von der motorischen Action des Sphincters abhängt, sondern auch davon, bis zu welchem Grade die Rectumschleimhaut re-

flectorisch erregbar ist. Bedenkt man nun, dass der Darm nach der Resection oder Amputation von allen Verbindungen mit den nervösen Centren abgeschnitten ist, so ist es nicht zu verwundern, wenn selbst nach Resectionen mit Erhaltung des Sphincters, infolge mangelnder reflectorischer Erregbarkeit der Schleimhaut, keine Continenz vorhanden ist.

a = Umgestülptes distales Ende des Rectum, b = Vereinigung des distalen Endes mit dem hineingezogenen proximalen Ende, c = Reponirte Nahtstelle.

Sobald wieder während der Heilung die nervöse Verbindung hergestellt ist, bessert sich auch erfahrungsgemäss die Continenz, die nach Resectionen in der Regel auch für dünneren Stuhl und für Winde eine vollkommene wird. Da mir dieser Gegenstand von besonderer Wichtigkeit erscheint, so habe ich bei 30 von mir operirten Kranken nach mehreren Jahren die Continenz geprüft und da ergab sich das auffällige Resultat, dass manche doch relativ gut continent waren bei einfacher Amputation, während andere trotz aller Maassnahmen, wie der Torsion (Gersuny) oder selbst nach Durchziehung des Darmes durch den erhaltenen Sphincter (nach der Methode Hochenegg) relativ oder gänzlich incontinent geblieben sind (für dünnflüssigen Stuhl). Man kann sich diese Verschiedenheit nur dadurch erklären, dass man annimmt, dass bei manchen Individuen die nothwendigen Reflexe sich nicht mehr hergestellt haben. Auch aus diesem Grunde wird es zweckmässig erscheinen, dahin zu trachten, dass die Operationswunde nicht allzu ausgedehnt werde und keine überflüssigen Necrosen entstehen, sodass die Verbindung des herabgezogenen Darmes mit der Umgebung der Wunde eine möglichst unmittelbare sei und nicht erst durch ausgedehnte Narbenbildung vermittelt werde.

(Kranken-Vorstellungen.)

7) Herr von Mangoldt (Dresden): a) Ein durch Uebertragung von Rippenknorpel geheilter Fall von Kehlkopfstenose nach Typhus*).

*) S. Grössere Vorträge und Abhandlungen. Theil II.

8) b) „Die Uebertragung von Rippenkorpel zur Heilung der Sattelnase“*).

Herr von Bergmann: Ich möchte mir die Bemerkung erlauben, dass das Knorpelstück am Kehlkopf doch eine sehr grosse Beweglichkeit zeigt. Man kann es auf die äussere Fläche des Kehlkopfes schieben, so dass es wohl wünschenswerth wäre, einmal bei der laryngoskopischen Untersuchung zu sehen, wieviel Haut man an dem vorderen Umfange des Kehlkopfes von seinem Innern aus etwa erblicken würden.

Herr von Mangoldt: M. H.! Um einem Irrthum zu begegnen, möchte ich noch sagen, dass ich aus Vorsicht 2 Stücke Knorpel eingesetzt habe, und zwar ein Stück unter die Haut neben dem Kehlkopf, das andere unter die Haut über dem Kehlkopf.

Dieses letztere Stück kann man mit der dasselbe bedeckenden Haut emporheben, umgreifen und als beweglich nachweisen.

Dieses ist jedoch nur das Reservestück gewesen, das ich benutzen wollte für den Fall, dass mir bei der Einpflanzung in den Kehlkopf das erstere Knorpelstück verloren gegangen wäre. Da es der Patientin keine Beschwerden macht, ist es bisher noch nicht wieder entfernt worden.

Herr von Bergmann: So erklärt sich das ja ganz befriedigend.

9) Herr von Stubenrauch (München): „Die Veränderungen des wachsenden Knochens unter dem Einflusse des Phosphors“**).

10) Herr Franz König (Berlin): „Wandlungen in der chirurgischen Technik der Gelenkoperationen“.***)

Discussion:

Herr Felix Franke (Braunschweig). M. H.! Der Vortrag des Herrn Geheimrath König hat mir gezeigt, dass eine Arbeit, die ich schon im Jahre 1894 im „Centralblatt für Chirurgie“ veröffentlicht und in der ich dieses letzte Verfahren auf Grund einiger Fälle empfohlen habe, gänzlich unberücksichtigt geblieben ist. Ich habe schon in den Jahren 1892 und 1893 derartige Fälle operirt und daraufhin an obiger Stelle 1894 empfohlen, solche Fälle nicht lange mit Drainage u. s. w. zu behandeln, sondern sofort das ganze Gelenk aufzuklappen, nach allen Seiten freizulegen, mit Jodoformgaze sorgfältig alle Buchten zu tamponiren und, wenn sich die Wunden gereinigt haben, sie wieder zu schliessen, event. unter Resection der Gelenkenden. Dasselbe Verfahren hat später (im Jahre 1896) Herr Wiesinger von Neuem empfohlen. Ich habe es mehrfach wiederholt und kann es nur wieder empfehlen.

Was die Behandlung der Arthritis deformans betrifft, so bin ich in der Lage, Ihnen ein Präparat in Form eines Röntgogramms vorzulegen, bei dem ich auch, wie Herr Koenig, durch Resection des Hüftgelenks die Kranke,

*) S. Grössere Vorträge und Abhandlungen. Theil II.
**) Desgl.
***) Desgl.

eine Frau, von ihren Beschwerden befreit habe. Es handelte sich da auch um eine Tumorbildung, die ziemlich plötzlich entstanden war, vor ziemlich $^5/_4$ Jahren, die aber allmälig noch immer schlimmer wurde, und ich habe auf Wunsch der Frau die Resection, die ich ihr schon im Beginn vorgeschlagen hatte, vorgenommen. Die Frau ist jetzt noch in Behandlung. Es handelte sich da um eine vollständige Schrumpfung bezw. Schwund des Schenkelhalses, und es ist sehr die Frage, ob eine Arthritis deformans oder nicht vielmehr eine besondere Form von chronischer Ostitis des Schenkelhalses, die eine Schrumpfung des Schenkelhalses und des Kopfes hervorgerufen hat, vorliegt.

Dass man aber manche Gelenke auch durch einfache Ausspülungen noch heilen kann, habe ich in einem Falle erlebt, der vielleicht für Sie interessant ist auch als Curiosum. Ein Herr, den ich an Nackencarbunkel behandelt habe, bekam unter Schüttelfrost eine Vereiterung des rechten Schultergelenks, Nierenabscess, eitrigen Urin. Auf seinen Wunsch, da er behauptete, sich absolut nicht legen, auch sich keinem grösseren Eingriffe unterziehen zu können, habe ich diesen Herrn mit seinem Fieber in der Sprechstunde mit mehrmaliger Punction und Ausspülung des Schultergelenks behandelt. Das Gelenk heilte mit vollständiger Wiederherstellung der Function aus. Ebenso habe ich die Blase regelmässig ausgespült und durch gleichzeitige Darreichung von Ac. salicylicum erreicht, dass der Kranke völlig geheilt worden ist. Also man braucht schliesslich nicht jedes vereiterte Gelenk zu öffnen.

Herr Schede (Bonn): M. H.! Ich bin dem Herrn Collegen Koenig ausserordentlich dankbar für den Hinweis, dass man gonorrhoische Gelenke anschneiden soll. Gonorrhoische Gelenke sind bei ihrer colossalen Schmerzhaftigkeit in der That bisher oft eine Crux des Chirurgen gewesen, und die Ergebnisse der üblichen Therapie oft genug wenig befriedigend.

Aber was das Andere anbelangt, dass man inficirte Gelenke nun schon sehr frühzeitig mit grossen Incisionen behandeln soll, da stehe ich doch auf einem anderen Standpunkt, und ich kann die Resultate, über welche der Herr Vorredner berichtete, doch nicht als Ausnahme, sondern bis zu einem gewissen Grade nur als die Regel betrachten und zwar bei einer weit weniger eingreifenden Behandlungsweise. Man kann ausserordentlich viele eitrige Gelenke durch die einfache, energische antiseptische Ausspülung heilen, ohne jede Spur von Drainage, und ohne Incision. M. H., ich habe schon in der Zeit, wo ich hier Director vom Friedrichshain war, eine Anzahl solcher Fälle veröffentlicht und später durch meinen Schüler Hager, etwa im Jahre 1884, in der „Deutschen Medicinischen Wochenschrift" eine ganze Reihe von solchen Fällen zusammenstellen lassen. Die Technik ist sehr einfach. Handelt es sich, wie gewöhnlich, um das Kniegelenk, so stösst man einen dicken Trocart in die Bursa extensorum, lässt den eitrigen oder eitrig-serösen Erguss ablaufen und füllt aus einem Irrigator das Gelenk wiederholt zunächst mit einer sterilen oder antiseptischen Flüssigkeit an, welche das Eiweiss nicht fällt, (Kochsalzlösung, Borwasser, Salicylwasser) während fortwährende mässige Bewegungen dafür sorgen, dass die Flüssigkeit in alle Austaschungen der Gelenkkapsel eindringt. Ist so die eitrige Synovia vollständig entfernt, so wird das gleiche Verfahren eine Reihe von Malen unter Anwendung von 1 prom. Sublimatlösung wiederholt. Würde

man diese von vornherein anwenden, so würde sich eine Menge von Quecksilberalbuminaten im Gelenkinnern niederschlagen und Sublimatvergiftungen veranlassen. Um diese noch sicherer zu vermeiden, wird jeder Rest von Sublimatlösung durch eine nochmalige Ausspülung mit der erst verwendeten ungiftigen Flüssigkeit herausgeschwemmt.

Wichtig ist, dass die Bewegungen nicht bei ganz prall gefülltem Gelenk und verschlossener Trocartöffnung vorgenommen werden, damit nicht etwa einmal durch den zu starken Druck die noch intacte Kapsel gesprengt wird, wie das Billroth passirt ist, bei kleineren Gelenken kommen feinere Trocarts und statt des Irrigators Spritzen zur Verwendung.

Ich versichere Sie, m. H., es giebt nicht viele inficirte Gelenke, die dieser Behandlung widerstehen, — vorausgesetzt immer natürlich, dass die Kapsel noch intact ist. Und gelingt eine genügende Desinfection nicht gleich das erste Mal, so hat man oft bei einer 2. oder 3. Wiederholung des Verfahrens noch den vollsten Erfolg: sofortiger Abfall des Fiebers, Aufhören der Schmerzen, definitive Beseitigung des Ergusses und eine Ausheilung mit voller Beweglichkeit. Meine Resultate sind in der That ausserordentlich schöne und es ist ausserordentlich selten, dass ich auch nur die Drainage anzuwenden genöthigt bin.

Herr Franz Koenig (Berlin): Ich möchte nur bemerken, dass ich mich mit Herrn Schede in voller Uebereinstimmung befinde. Ich habe ja in meinem Vortrag bemerkt, dass ich eine ganze Reihe anderer Behandlungen stattfinden lasse, vor Allem die Drainage mit desinficirenden Ausspülungen. Gott sei Dank, dass ich nicht alle die eitrigen Gelenke, welche das Material der Charité uns bietet, aufschneiden muss. Bei Weitem die grösste Majorität heile ich auf demselben Wege wie Herr Schede. Von diesen Gelenken habe ich nicht geredet, sondern von den schlimmen Gelenken, von den Gelenken, vor denen wir dastehen, wenn wir sie drainirt haben, und nun nicht mehr weiter wissen, den Gelenken, wo die Frage der conservirenden Behandlung gegenüber der Amputation erwogen werden muss.

11) Herr Frhr. v. Eiselsberg (Königsberg): „Ersatz des Zeigefingers durch die zweite Zehe“*). (Mit Demonstration des Kranken.)

12) Herr Bunge (Königsberg): „Demonstration einiger nach der Bier'schen Methode Amputirter“.

M. H.! Einer der Hauptübelstände, der den Amputationsstümpfen, die nach irgend einer der alten Methoden gewonnen waren, anhing, war die Empfindlichkeit des Stumpfendes und die damit bedingte Unmöglichkeit des directen Auftretens, kurz, das Fehlen der Tragfähigkeit der Stümpfe. Vor einer Reihe von Jahren hat Bier eine Methode, seine osteoplastische Amputation angegeben, die diesem Mangel in einwandsfreier Weise abzuhelfen geeignet ist. Das von Bier gewählte Princip — Aufklappen eines Periostknochendeckels auf die Sägefläche des Stumpfes — darf ich wohl als bekannt voraussetzen.

*) S. Grössere Vorträge und Abhandlungen. Theil II.

Es scheint allerdings, als ob die Methode einer ausgedehnten Anwendung sich bisher nicht zu erfreuen gehabt hat. Vielleicht ist die Demonstration zweier nach dieser Methode Amputirter geeignet, einige Bedenken, die man gegen die Operation noch theilweisse geäussert hat, zu zerstreuen und der Methodc weitere Freunde zuzuführen.

Es handelt sich in dem ersten Falle um einen jungen Mann, der vor über 2 Jahren, im Dezember 1897, von der Bahn überfahren wurde und eine Zertrümmerung des Unterschenkels dabei erlitt. Er wurde sofort nach Einlieferung in die Klinik nach der Bier'schen Methode amputirt. Der ausserordentlich leichte und geschickte Gang des jungen Mannes, der eine Prothese trägt, in der er direct auftritt, zeigt Ihnen die Vorzüge der Methode in klarer Weise. Das Stumpfende ist, wie Sie sich überzeugen können, gegen Druck und Schlag völlig unempfindlich.

Bei dem zweiten Kranken wurde wegen schwerer Fussgelenkstuberculose im Februar dieses Jahres die Amputation ausgeführt. Dieser junge Mann geht noch bedeutend ungeschickter als der Erste; er ist aber ziemlich ängstlich und hat sich an sein Kunstbein noch nicht recht gewöhnt; Sie werden sich überzeugen können, dass er mit einer einfachen Gypsprothese bedeutend geschickter und leichter geht.

Dieser Fall zeigt aber gerade auch, wie schmerzlos die Stümpfe schon nach so kurzer Zeit sind. Die Empfindlichkeit der Gehfläche ist schon kurz nach der Operation eine so geringfügige, dass die Kranken meist schon am 10. bis 14. Tage mit Hilfe der einfachen Gypsprothese auftreten und Gehversuche machen können. Wir legen in der Klinik grossen Werth darauf, diese ersten Gehversuch so früh wie möglich vornehmen zu lassen und das Stumpfende auf diese Weise möglichst bald an seine Function als Stützfläche zu gewöhnen. Auffallenderweise gehen die Kranken meist mit den leichten Gypsprothesen viel leichter und geschickter, als mit den für gewöhnlich plumperen und schwereren Kunstbeinen.

Ich hätte Ihnen gern, meine Herren, noch einen Kranken mitgebracht, bei dem die directe Aufstützung auf die Amputationsstelle noch mehr in die Augen springt, als bei den beiden eben demonstrirten Fällen. Der Betreffende wurde wegen Frostgangrän beider Füsse gleich hoch an beiden Unterschenkeln amputirt und geht ohne Prothese in einfachen Schuhen, direct auf die Amputationsflächen auftretend. Ich konnte den Mann leider nicht mitbringen und muss mich begnügen, Ihnen eine Momentaufnahme von demselben bei einem Spaziergang im Garten herum zu geben. Gleichzeitig zeige ich das Röntgenbild von seinen beiden Stümpfen.

M. H., man hat der Methode den Vorwurf gemacht, dass sie die Amputationstechnik zu sehr complicire; ich habe schon an anderer Stelle betont, dass wir diesen Vorwurf nicht als gerechtfertigt anerkennen können. Ich glaube aber, dass man Veranlassung hätte, auch zur Anwendung einer noch complicirteren Methode zu schreiten, wenn man mit Hilfe derselben etwas wirklich Besseres leistet, als mit einer einfachen Methode. Ich will wünschen, dass die hier vorgeführten Fälle Sie überzeugen, dass die Bier'sche Methode thatsächlich Besseres leistet, als die alten Amputationsmethoden.

13) Herr Hirsch (Köln): „Vorstellung eines Unterschenkel-Amputirten mit tragfähigem Stumpf und neuer Prothese“*).

Discussion:

Herr Noetzel (Frankfurt a. M.): M. H., die geringe Verbreitung, die bisher die Bier'sche Methode gefunden hat, veranlasst mich, über unsere Resultate zu berichten, die wir auf der chirurgischen Abtheilung des Herrn Professor Rehn in Frankfurt gehabt haben. Wir üben die Bier'sche Methode nach dem Verfahren, wie es in der v. Eiselsberg'schen Klinik ausgebildet und von dort publicirt ist, als typisches Verfahren, und ich kann die günstigen Erfahrungen, die Herr Bunge mitgetheilt hat, nur vollauf bestätigen. Unsere Kranken konnten alle von der dritten Woche an sehr gut mit der provisorischen Prothese auf den Stumpf auftreten und das Gehvermögen blieb ausgezeichnet. Die Technik ist im Verhältniss zu diesem vorzüglichen Resultat sicher keine allzu complicirte.

Noch nach einer anderen Richtung hin möchte ich dem Herrn Bunge beipflichten, nämlich, dass man die Indicationen zur Bier'schen Amputation erweitern kann. Man kann sie auch unter nicht ganz aseptischen Verhältnissen und auch bei Ernährungsstörungen infolge von Arteriosklerose ausführen. Wir haben einen Fall, bei dem infolge Nekrose der Wundränder die Heilung per secundam erfolgte und trotzdem der Knochendeckel fest anheilte.

Ferner haben wir in einem Fall von diabetischer Gangrän mit schwerer Arteriosklerose die Bier'sche Amputation ausgeführt und Heilung per primam mit festem Anheilen des Knochendeckels erzielt. Wir üben das Verfahren auch bei Oberschenkelamputationen und sind zu der Ueberzeugung gekommen, dass auch hier die Unempfindlichkeit des Stumpfes von grosser Bedeutung für die Kranken ist. Ich glaube daher, dass man meinem Vorredner darin beipflichten muss, dass diese Methode, auch wenn sie wirklich eine complicirtere wäre, doch geübt werden sollte, da sie das Loos der unglücklichen Amputirten doch in einer ganz unvergleichlichen Weise verbessert.

Ich erlaube mir, hier einige Röntgenbilder von unseren Fällen herumzugeben, welche den angeheilten Knochendeckel erkennen lassen.

Herr Bunge (Königsberg): Noch einige Worte über die von uns benutzten Gypsstelzen. Wir legen gerade Werth darauf, mit Hilfe möglichst einfacher Mittel unsere Patienten baldmöglichst auf die Beine zu bringen. Ich glaube, dass vom Standpunkte der Billigkeit und Einfachheit aus unsere Prothese den Vorzug vor der von Herrn Hirsch demonstrirten verdient. Wir machen von Allem mit Hilfe derselben unsere meist sehr armen Patienten vollständig unabhängig von den theuren, häufiger Reparaturen bedürftigen complicirteren Apparaten der Bandagisten. Wir stellen die Stelzen selbst in der Klinik in der Weise her, dass ein mit seitlichen Schienen versehener Holzprügel aus Lindenholz über einen Tricotstrumpf auf den Stumpf aufgelegt und mit Hilfe von Gypsbinden an den Strumpf angegypst wird. Mit Hilfe seitlicher Bänder aus Hosenträgerstoff wird die Gypshülse so durch einen gleichen circu-

*) S. Grössere Vorträge und Abhandlungen. Theil II.

lär oberhalb des Kniegelenks angelegten Streifen aus gleichem Stoff befestigt, dass sie beim Gehen nicht abgeschleudert werden kann. Sie werden sich sofort selbst überzeugen können, wie geschickt die Kranken mit Hilfe einer derartigen einfachen Prothese, die nur ganz geringe Auslagen macht, zu gehen imstande sind.

Der Stumpf, den Herr Hirsch vorgestellt hat, erinnert mich lebhaft an einen Stumpf, den wir bei einem unserer Patienten erhielten. Es handelte sich um einen Mann, dem ebenfalls durch die Eisenbahn der Unterschenkel zertrümmert war. Er wurde sofort nach Bier's Methode im obern Drittel des Unterschenkels amputirt. Der Heilungsverlauf war ein protrahirter durch kleine, durch das Trauma bedingte Hautgangränescirungen. Nach einiger Zeit stellten sich Störungen beim Gehen ein, die Gehfläche wurde so schmerzhaft, dass Patient nicht mehr auftreten konnte. Ich legte daher die Gehfläche des Stumpfes frei, der Knochendeckel war nekrotisch und wurde extrahirt, das Periost abgetragen. Gleichzeitig versuchte ich mich zu überzeugen, was aus der Wundfläche der Tibia geworden war. Es zeigte sich, dass die Markhöhle vollständig abgeschlossen war durch eine glatte, von Buckeln und Zacken freie, in ihrer Festigkeit an Corticalis erinnernde Knochennarbe. Das Interessante an diesem Falle ist, dass der Stumpf tragfähig geblieben ist.

M. H., ich habe in meiner früheren Publication an der Hand dieses Falles schon darauf hingewiesen, dass möglicherweise ein nur kurze Zeit, bis zum Abschluss der Knochenneubildung an der Knochenwundfläche dauernder Verschluss der Markhöhle durch einen Knochendeckel ausreichen kann, um eine glatte, schmerzlose, zum Auftreten geeignete Gehfläche am Knochen selbst zu schaffen. Das, was wir zur Erzielung einer schmerzlosen Knochenfläche anstreben müssen, ist die Vermeidung von periostalen Wucherungen auf der Gehfläche selbst, die immer schmerzhaft sind, und die Vermeidung eines zackigen Markcallus. Es scheint mir möglich, dies eventuell auf einfachere Weise, als bisher, zu erreichen, vielleicht durch circuläre Amputation des Periostes genau in der Höhe, wo die Durchsägung des Knochens erfolgt und durch Entfernung des Markes bis auf eine kurze Strecke oberhalb der Knochenwundfläche. Jedenfalls ist bis jetzt die Bier'sche Methode als die sicherste zur Erzielung eines tragfähigen Stumpfes anzusehen.

Herr Bier (Greifswald): M. H., ich wollte nur einige Worte sagen über die Vorbedingungen, die für irgend einen Stumpf, der tragfähig werden soll, sehr nöthig sind. Sie bestehen in vorsichtiger Uebung. Ich lasse die Amputirten immer sehr bald in Gypsprothesen gehen und lasse ganz vorsichtig, wenn der Stumpf schmerzt, recht vorsichtig, die Uebungen machen. Darin liegt der Hauptgrund für die Tragfähigkeit sehr vieler Stümpfe. So glaube ich zum Beispiel, dass die vielen Misserfolge, die man mit der Gritti'schen Operation erlebt hat, im Wesentlichen daher rühren, dass man gleich zu viel von den Stümpfen verlangt hat. Uebung thut da ganz Ausserordentliches.

Dann möchte ich noch zu dem Stumpfe, den Herr Hirsch vorgestellt hat, bemerken, dass ich in der letzten Zeit auch einen Stumpf nach der Beschreibung und nach dem Vorgange von Hirsch behandelt habe und

dass er in der That tragfähig zu sein scheint. Hirsch erreicht seine Erfolge wohl dadurch, dass er die Knochennarbe widerstandsfähig macht durch Massage, regelmässige Uebungen und dergleichen. Denn darüber giebt es keinen Zweifel, dass der Knochen das Entscheidende für die Tragfähigkeit des Stumpfes ist. Die Breite spielt keine Rolle. Ich habe tragfähige Stümpfe viel spitzer gebildet, als jemals in der Natur Diaphysenstümpfe vorkommen, und die Patienten sind doch darauf gegangen, obwohl ich nur die Markhöhle osteoplastisch verschloss. Ebenso wenig spielt die natürliche Verbindung des Knochens mit den Weichtheilen irgend eine Rolle. Sonst könnten ja die Exarticulationsstümpfe nicht tragfähig sein, und sie sind es doch in hervorragendem Maasse.

14) Herr Reichel (Chemnitz): „Ueber Chondromatose des Kniegelenks“*). (Mit Demonstration von Präparaten.)

Herr von Bergmann: Ich wollte Ihnen noch andere Prothesen zeigen von einem Manne, der sie seit vielen Jahren trägt und der ein künstliches Bein hier ausgestellt hat. Er selbst war hier. Er ist hoch oben am Oberschenkel amputirt. Sein guter Gang fällt auf. Erreicht wird dieses Resultat durch eine eigenthümliche Anpassung einer Lederhülse ans Tuber ischii, und die Befestigung dieser Lederhülse am Holzbein. Das Bein ist in der Ausstellung zu sehen.

Zum Schlusse der Sitzung macht der Vorsitzende noch folgende Mittheilung:

Herr Küster dankt uns in einem Telegramm. Er ist an dem Besuch des Congresses verhindert durch eine Operation, die er sich an der Gallenblase hat gefallen lassen müssen. Wir hatten ihm vom Ausschuss aus einen telegraphischen Gruss übersandt, und er schreibt uns: „Herzlichen Dank für freundliche Grüsse. Wünsche der Gesellschaft glänzende und lehrreiche Verhandlungen, von denen fernbleiben zu müssen mir sehr schmerzlich ist. Küster.“

(Schluss der Sitzung $^1/_2$5 Uhr Nachmittag.)

c) Abend-Sitzung

10 Uhr im Langenbeckhaus.

15) Herr Immelmann (Berlin): „Die bösartigen Geschwülste der Knochen im Röntgenbilde“.

Redner weist auf die Schwierigkeit der differentiellen Diagnose der Knochenaffectionen hin, namentlich im Anfang, so lange die Symptome noch unklar sind. Durch die Vorführung seiner Röntgenbilder zeigt er, ein wie

*) S. Grössere Vorträge und Abhandlungen. Theil II.

grosses Unterstützungsmittel wir in den Röntgenstrahlen bei der Stellung der Diagnose in solchen Fällen haben. Das Bild einer gutartigen Geschwulst, sei es ein Osteom, ein Enchondrom, ein Knochenaneurysma unterscheidet sich von dem eines Sarkoms, von dem eines chronischen Entzündungsprocesses, also Lues und Tuberculose, ganz wesentlich. Im Anschluss an seine Bilder einer Reihe von Sarkomen, Lues, Tuberculose der Knochen führt Vortragender Lungentuberculose mit Cavernenbildung, gichtische Auflagerungen, verkalkte Cysticerken der Haut, sowie noch einige interessante Luxationen und Fracturen vor.

16) Herr G. Joachimsthal (Berlin): „Die angeborenen Deformitäten im Röntgenbilde" (mit Demonstrationen am Projectionsapparat).

M. H. Wenn ich mir erlaube, zum Gegenstand meiner heutigen Demonstrationen eine Reihe von Bildern aus dem Gebiete der angeborenen Deformitäten zu wählen, so geschieht dies mit Rücksicht auf die grossen Vortheile, die gerade die Lehre von diesen Verbildungen aus der Anwendung des Röntgenverfahrens gezogen hat. Unsere bisherigen klinischen Beobachtungen litten gegenüber den spärlichen anatomischen Beschreibungen einschlägiger Fälle an dem empfindlichen Mangel, dass sie uns über die tiefer liegenden Theile, namentlich über die Knochenverhältnisse, völlig im Unklaren liessen und so dazu führten, Vermuthungen nachzugehen, denen später die thatsächlichen Verhältnisse nicht entsprachen. Das Verfahren, über das wir nunmehr verfügen, hilft uns über diese Mängel hinweg, indem es, wie ich Ihnen durch meine Demonstrationen darthun zu können hoffe, auf das Genaueste über Form, Grösse, Gestalt und Articulationsverhältnisse der Knochen orientirt, und da es uns die einzelnen Theile in situ vorführt, vielfach werthvollere Aufschlüsse ergiebt, als die Durchforschung anatomischer Präparate. Leider gestattet es mir die Kürze der heut zur Verfügung stehenden Zeit nur eine geringe Auswahl aus meinen Beobachtungsreihen zu treffen. In vollständigerer Form habe ich den ersten Theil derselben in dem vor Kurzem erschienenen, die oberen Extremitäten behandelnden Ergänzungsheft zu den Fortschritten auf dem Gebiete der Röntgenstrahlen zusammenzustellen vermocht.

Ich beginne meine Demonstrationen mit einer Deformität, auf die erst in neuester Zeit die Aufmerksamkeit der ärztlichen Welt gelenkt worden ist, und die demnach auch noch in vielen Punkten der weiteren Erforschung bedarf, mit dem angeborenen Hochstand des Schulterblattes. Dass bei hochgradigen Rückgratsverkrümmungen die der Dorsal- resp. Cervicalskoliose entsprechende Schulter höher tritt, ist eine alltägliche Erscheinung, dass dagegen unabhängig von jeder ausgesprochenen Deviation der Wirbelsäule ein Hochstand des einen Schulterblattes als angeborene Anomalie sich einstellen kann, haben in Amerika zuerst Mc. Burney und Sands im Jahre 1888, in Deutschland Sprengel im Jahre 1891 zu zeigen vermocht. Sie sehen an diesem 10jährigen Knaben (Bild 1) das typische Krankheitsbild. Der untere Winkel seines rechten Schulterblattes steht um 4 cm höher als der linke und hat sich gleichzeitig bis um $2^1/_2$ cm — im Gegensatz zu 6 cm auf der gesunden Seite — der Mittellinie genähert, während die Spina beiderseits

die gleiche Entfernung von den Dornfortsätzen behalten hat. Einen ähnlich charakteristischen Anblick, wie die Betrachtung des Rückens, bietet die Vorderansicht eines solchen Patienten, dem die rechte Scapula quasi im Nacken zu sitzen scheint (Bild 2). Der vergnügte Gesichtsausdruck des Knaben zeigt Ihnen, wie wenig Sorge ihm bisher der ihm von Geburt an anhaftende Schönheitsfehler verursacht. Die gleiche Anomalie an der entgegengesetzten Seite sehen Sie an dem auf dem folgenden Bilde (Bild 3) dargestellten dreijährigen Mädchen und an einem von demselben gewonnenen Skiagramm (Bild 4). Während auf der rechten Seite nur der äussere Antheil des Scapularrandes zu erkennen ist, soweit bis er sich hinter die zweite Rippe schiebt, sehen wir ihn links in seiner ganzen Ausdehnung vor uns, wie er parallel den obersten Rippen reichlich fingerbreit oberhalb der ersten die Richtung zum fünften Halswirbel einschlägt. Wir übersehen, der elevirten Lage des Schulterblattes entsprechend, im Gegensatz zur Norm, den gesammten oberen und äusseren Antheil desselben. Von einer Exostose, wie sie nach dem klinischen Befunde vielfach angenommen und sogar operativ zu beseitigen versucht wurde, ist hier nichts zu entdecken. Die Wirbelsäule zeigt eher eine geringe Abweichung nach der entgegengesetzten Seite.

Diejenigen angeborenen Anomalien, deren Aetiologie heutzutage am meisten geklärt erscheint, sind die sogenannten fötalen Amputationen, Folgen von Abschnürungen einzelner Theile der Gliedmaassen durch amniotische Bänder, welch' letztere ein förmliches Strickwerk zwischen den mehr oder minder deformirten Theilen bilden können, an denen sie gelegentlich noch bei der Geburt der betreffenden Individuen anhaftend gefunden wurden. Seltener, wie bei diesem 5 Monate alten Kinde (Bild 5) sind alle 4 Extremitäten in der bezeichneten Weise verstümmelt. Meist zeigt nur ein Körpertheil die Folgen der intrauterinen mechanischen Einwirkung, und der restirende Theil gleicht dann, selbst bis auf die Narbenbildung, einem Amputationsstumpf oder ist an seinem distalen Abschnitt noch mit kleinen, zuweilen auch rudimentäre Nägel tragenden, warzenartigen Erhabenheiten bedeckt. Auf dem Skiagramm dieses im oberen Drittel des linken Vorderarms amputirten Knaben (Bild 6 u. 7) ist bemerkenswerth die ulnarwärts concave Schweifung des Radius sowie dessen nach unten sich verbreiternde Gestalt, während die Ulna sich spitz zulaufend dem Nachbarknochen anlagert. Fehlten nicht die unteren Epiphysen, so wäre man versucht, keine Abschnürung, sondern eine abnorme Kürze beider Vorderarmknochen anzunehmen.

Auf dem folgenden Röntgenbilde (Bild 8) ist die Trennung im obersten Abschnitt der linken Mittelhand erfolgt, derart dass nur $^1/_3$—$^1/_2$ cm breite Scheiben, glatt wie mit dem Messer durchtrennt, von den Metacarpalknochen zurückgeblieben sind. Das periphere Ende des Stumpfes trägt 5 lediglich aus Weichtheilen bestehende rudimentäre Finger. Hier hat der abschnürende Strang offenbar keine vollkommene Lösung, sondern lediglich eine Hemmung in der Weiterentwicklung der peripheren Theile bewirkt, welche letztere dann in einem früheren Stadium ihrer Ausbildung stehen blieben. Endlich noch ein Beispiel amniotischer Ab- und Einschnürungen an den Fingern (Bild 9). An dem Skiagramm (Bild 10) erkennt man in dem peripher von der Einschnürung

gelegenen Theil des rechten Zeigefingers noch die Knochenkerne für das zweite und dritte Glied, und ebenso findet sich an dem linken kleinen Finger noch eine Andeutung der nach dem klinischen Bilde scheinbar vollkommen fehlenden 2. Phalanx.

Von ausgedehnteren Defecten an den langen Röhrenknochen zeige ich Ihnen hier zunächst ein Beispiel von der oberen Extremität, einen 10jährigen Knaben, dem der rechte Ober- und Vorderarm fehlt, während die Hand zwar verkleinert, aber doch in allen Theilen ausgebildet ist (Bild 11). An dem Röntgenbilde (Bild 12) erkennt man deutlich die fast vertical verlaufende Spina scapulae, während der übrige Theil dieses Knochens zu fehlen scheint. Eine Gelenkpfanne ist nicht zur Ausbildung gekommen, dagegen besteht eine Andeutung des Processus coracoideus.

Von den entsprechenden Bildern der unteren Extremität wähle ich dasjenige eines 6jährigen Kindes mit einem Defect des obersten Antheils des rechten Oberschenkels zur Demonstration (Bild 13). Der obere Theil des Femur überragt hier die Roser-Nélaton'sche Linie, und zwar nicht nur auf der Seite der Verkürzung, sondern auch auf der entgegengesetzten Seite. Wenn man das Kind von hinten her betrachtet, so gewährt die starke Prominenz der Trochanterengegend mit der beträchtlichen Neigung des Beckens nach vorn und der Lordose der Lende durchaus den Eindruck, als ob wir es mit einer doppelseitigen Hüftverrenkung zu thun hätten. Auch hier enthüllt erst das Röntgenbild die genaueren Verhältnisse des Skeletts (Bild 14). Es zeigt zunächst an der rechten Seite die beträchtliche Verkürzung des Oberschenkels; es zeigt ferner, dass der oberste Theil des Femur, der der Kopfepiphyse entspricht, vollkommen fehlt. Da der Oberschenkel durch den erwähnten Mangel seinen Halt an dem Becken verliert, ist er nach oben luxirt. Sehr merkwürdig ist auch das Verhalten der linken Seite. Hier sehen wir, dass der Kopf sich in der Pfanne befindet, dass sich dagegen der Schenkelhalswinkel von seiner normalen etwa 125° betragenden Grösse auf etwa 80° verkleinert hat. So hat sich zu dem rechtsseitigen Defect links, offenbar infolge der stärkeren Beanspruchung, eine Coxa vara gesellt, der wir, da sie die Ungleichheit beider Beine in gewissem Sinne ausgleicht, eine functionelle Bedeutung nicht absprechen können.

Bei dem 12jährigen Knaben, den ich Ihnen nunmehr im Bilde (Bild 15) zeige, hat das Röntgenverfahren gleichfalls schätzenswerthe Aufschlüsse gegeben. Linkerseits waren Pro- und Supination im Ellbogen aufgehoben, der Vorderarm stand in starker Pronations- und leichter Beugestellung fixirt. Alles, nicht zum mindesten das gleichzeitige Fehlen des Daumens und seines Metacarpale, schien darauf hinzudeuten, dass ein Defect des obersten Antheils des Radius bestände. Das Skiagramm (Bild 16) zeigt, wie irrthümlich diese Diagnose war. Wie Sie sehen, ist der oberste Abschnitt der Speiche vorhanden, in ähnlicher Weise aber wie in einer von Kümmell mitgetheilten Beobachtung, bei der erst gelegentlich eines operativen Eingriffs die Verhältnisse aufgedeckt wurden, auf eine Strecke von 3 cm knöchern mit der Ulna verwachsen.

Auch von den Defecten einzelner Finger und entsprechender Theile der Hand kann ich der Kürze der mir zur Verfügung stehen-

den Zeit wegen nur wenige Beispiele auswählen, die Ihnen den Werth des Röntgenverfahrens vor Augen führen. So zeige ich Ihnen hier die rechte, nur aus drei Fingern bestehende Hand eines hervorragenden Violinvirtuosen (Bild 17). Bei der Deutung des medialen Fingers begegnen wir auch ohne die Hülfe des Röntgenverfahrens keinen Schwierigkeiten. Er ist unzweifelhaft ein durchaus normaler Daumen. Für die Klassificirung der beiden anderen Finger müssen uns dagegen die X-Strahlen aushelfen. Auf Grund der am Skiagramm (Bild 18) ermöglichten Formenanalyse entpuppen sie sich als dritter und vierter Finger und die entsprechenden Mittelhandknochen als durch Verschmelzung einerseits des zweiten und dritten, andrerseits des 4. und 5. Metacarpale entstanden.

Recht interessante diesbezügliche Aufschlüsse ergab mir auch die Durchleuchtung eines Kranken, der in gleicher Weise wie seine beiden einzigen Kinder an den Händen ausgedehnte Defecte und an den Füssen die Bildung von nur je einer Zehe aufwies. Sie sehen hier die Hände des Vaters (Bild 19). Beide Vorderarmknochen, und ebenso auch die erste Handwurzelreihe sind normal. Der zweite Abschnitt des Carpus wird durch einen einzigen polyedrisch gestalteten Knochen repräsentirt, an den sich zwei Mittelhandknochen anschliessen. Auf sie folgt dann ein einziger Finger. Wir sehen demnach das normale Verhalten einer nach der Peripherie hin zunehmenden Verbreiterung und Gliederung der Knochen der Hand durch das gegentheilige Bild, eine Verschmälerung und Verwachsung der einzelnen Glieder, ersetzt. Linkerseits sind nicht nur der 4. und 5. Finger, wenn auch untereinander syndaktyl verbunden, sondern auch eine Andeutung des dritten Metacarpale an der medialen Seite des vierten vorhanden.

Wenden wir uns hiernach der Betrachtung der Hände der 11jährigen Tochter zu (Bild 20), so lassen Sie mich einen Augenblick hier an der linken Seite verweilen, an der uns das Röntgenverfahren ein Bild vor Augen führt, wie es niemals in der Thierreihe wiederkehrt. Die beiden äusseren der drei vorhandenen Metacarpalia divergiren in einem Winkel von 45° und schliessen mit ihren unteren Enden einen querliegenden Knochen zwischen sich, mit welchem sie somit ein vollkommen geschlossenes, fast gleichseitiges Dreieck bilden, dessen einander berührende Theile gelenkig mit einander verbunden sind. Der die beiden Mittelhandknochen verbindende Knochen trägt weder den Charakter eines Metacarpale noch den einer Phalanx; denn er besitzt an seinen beiden Enden — im Gegensatz zu den normalen Röhrenknochen der Hand — Epiphysenkerne.

Das jüngste Familienmitglied, ein 8jähriger Knabe, zeigt beiderseits (Bild 21) in der Mittelhand zwei Knochen, und je einen ulnarwärts gelagerten Finger mit drei Gliedern. Das an dem vorigen Bilde demonstrirte merkwürdige Zwischenglied fehlt hier vollkommen.

Der Anomalie, die Sie im folgenden Bilde (Bild 22) sehen, ist der Name „Spalthand" gegeben. Sie ist charakterisirt durch einen vollkommenen Ausfall des Mittelfingers und seines Metacarpale, von welch' letzterem nur der Proc. styloideus wie in seltenen Fällen als selbständiges Carpale übrig ge-

University of California LIBRARY

blieben ist. Indem die Hand durch den entstehenden Spalt in zwei gegeneinander bewegliche, einander opponirbare Hälften zerfällt, resultirt ein eigenthümliches, an eine Krebsscheere erinnerndes Aussehen.

Leider gestattet es mir die Zeit nicht mehr, auf andere, nicht minder interessante Arten der Extremitätenmissbildungen, namentlich die verschiedenen Formen der Polydactylie, Syndactylie und Hyperphalangie einzugehen. Ich beschränke mich daher darauf, Ihnen zum Schluss noch eine angeborene Skoliose (Bild 23) vorzuführen. Der extrauterin gelagerte durch die Laparotomie gewonnene Fötus hatte eine Verwachsung des linken Oberschenkels mit dem Rumpf, der Hand mit ihrer Schulter davongetragen. Hierdurch ist es zu einer Schiefstellung des Beckens und zu einer Verkrümmung der Wirbelsäule gekommen, die mit ihrer nach links gerichteten Lenden-, ihrer nach rechts gerichteten Dorsalabweichung sich in nichts von dem gewöhnlichen Bilde der habituellen Skoliose unterscheidet.

M. H.! So sehr ich auch die Zahl der Ihnen heute vorzuführenden Bilder angeborener Deformitäten einschränken musste, so glaube ich Ihnen doch damit den Nachweis erbracht zu haben, dass wir in der Anwendung des Röntgenverfahrens ein neues vortreffliches Hülfsmittel zur Aufklärung der morphologischen Verhältnisse dieser noch so vielfach dunklen Bildungen gewonnen haben.

Herr Joachimsthal (Berlin): „Zur diagnostischen Verwerthung des Röntgen-Verfahrens".

M. H.! In einer zweiten Bilderreihe möchte ich mir erlauben, Ihnen eine Anzahl von Skiagrammen vorzuführen, die die diagnostische Bedeutung des Röntgen-Verfahrens darthun und mir von Mitgliedern der Gesellschaft zum Zwecke der heutigen Demonstration freundlichst zur Verfügung gestellt sind. Um auch den noch folgenden Rednern zu ihrem Rechte zu verhelfen, werde ich mich hier ganz kurz fassen.

Herr Kümmell (Hamburg) hat zunächst eine Anzahl von Bildern übersandt, die den Werth der Jodoforminjectionen mit nachträglicher Durchleuchtung der betreffenden Patienten zum Zwecke der Feststellung des Ursprungs fistulöser Eiterungen darthun. Herr Geh. Rath von Bergmann hat auf der Münchener Naturforscherversammlung (1899) das Bild einer Patientin mit einer Fistel demonstrirt, als deren Ursprung man Jahre lang die Organe des Beckens angenommen hatte. Eine Reihe von operativen Eingriffen war auf Grund dieser fehlerhaften Annahme vergeblich zur Ausführung gebracht worden. Nach Einführung einer Sonde in den Fistelgang gelang es, vermittelst der Radiographie zu zeigen, dass nicht im Becken, sondern im 4. Lendenwirbel die kranke Stelle lag, von welcher der hartnäckige Eiterungsprocess ausging und unterhalten wurde. In ähnlich überzeugender Weise hat auch das von Herrn Kümmell angewandte, auf der schweren Durchlässigkeit des Jodoforms für X-Strahlen beruhende Verfahren einen diagnostischen Irrthum aufgeklärt. Die Patientin, von der Bild 1 gewonnen ist, litt an einer fistulösen Eiterung in der Ileocoecalgegend, als deren Ursprung man eine Erkrankung des Blinddarms ansah. Die Injection des Jodoforms in die Fistel mit nachfolgender Herstellung eines Röntgenbildes zeigt die Jodoformpartikelchen bis in die Gegend der rechten

Niere hinaufreichend. Es hatte sich demnach um einen paranephritischen Abscess gehandelt.

An dem 2. Bilde zeigt nach einer Empyemoperation mit zurückgebliebener Fistel das Skiagramm die Ausdehnung der mit Jodoform gefüllten Höhle. Es befindet sich in derselben ein noch nicht geschmolzener Jodoformgelatinestift.

Endlich hat man (Bild 3) an einem mit Jodoformglycerininjectionen behandelten Fall von Caries der Lendenwirbelsäule versucht, durch das Röntgen-Verfahren eine Controlle über den Verbleib des Jodoforms zu üben.

Von Herrn Bogatsch (Breslau) stammen zwei Bilder von Fracturen des zweiten resp. dritten Metacarpalknochens, die namentlich wegen der grossen Aehnlichkeit mit den analogen Brüchen der Mittelfussknochen, die als Ursache des Schwellfusses erkannt worden sind, unser Interesse beanspruchen (Bild 4 und 5).

Herr Hoffa (Würzburg) hat an den beiden folgenden Skiagrammen (Bild 6 u. 7) versucht, die schädliche Wirkung fehlerhaft gebauten Schuhwerks auf die Lage der Zehen vor Augen zu führen. Bild 9 zeigt ein extremes Beispiel der auf dem bezeichneten Wege entstandenen Verunstaltungen.

Aus der inneren Abtheilung des Hamburger Allgemeinen Krankenhauses stammt ein Röntgogramm eines 8 Stunden post partum verstorbenen Kindes (Bild 9) mit abnormer Weichheit des Skelets und einer Reihe von theils intrauterin geheilten, theils frischen Fracturen an sämmtlichen Knochen des Körpers (Osteogenesis imperfecta).

Von der grossen Anzahl von Bildern mit Projectilen im Schädel, die aus der chirurgischen Abtheilung desselben Krankenhauses übersandt wurden, mögen nur die drei folgenden Bilderpaare (Bild 10—12), die mit grösster Schärfe sowohl bei der Aufnahme von vorn als auch bei derjenigen von einer Seite die Kugel erkennen lassen, zur Demonstration dienen.

Den Abschluss sollen zwei Bilder von Ostitis deformans infolge von Lues congenita bilden. Die Deformirung und Verlängerung des Knochens hat in dem ersten (Kümmell'schen) Falle (Bild 13) wie gewöhnlich die Tibia befallen und die characteristische Säbelscheidenform hervorgerufen. An dem zweiten aus meiner eigenen Sammlung stammenden Bilde (Bild 14) sehen Sie ausschliesslich den Radius beiderseits betroffen, während die Ulna ihre normale Form und Länge behalten hat. Die Folge davon war eine starke Abweichung beider Hände nach der ulnaren Seite (Manus valga).

17) Herr C. Lauenstein (Hamburg): „Demonstration von Röntgenbildern des Skelettes einer 54jährigen Frau", die am 3. Nov. 1899 wegen Spontanfractur des linken Oberschenkels an der Grenze zwischen mittlerem und oberem Drittel amputirt wurde, da das Bein sehr geschwollen und schmerzhaft war.

An der Fracturstelle fand sich keine Spur von Callus. Das amputirte Bein zeigte in Femur und Tibia multiple Tumoren, die sich mikroskopisch als Riesenzellensarkome erwiesen, und eine hochgradige Osteoporose, Brüchigkeit und Verminderung der Kalksalze sämmtlicher Knochen. Das Mark der Dia-

physen zeigte ferner eine ausgesprochene lymphoide Beschaffenheit, während die Epiphysen deutliches Fettmark boten.

Pat. stammt aus einer Familie, in der zahlreiche Glieder an Tuberculose und an Nervenleiden gestorben sind. Bevor die Spontanfractur eintrat, hatte sie mehrere Jahre schon an umherziehenden Schmerzen in Armen und Beinen, Rücken und Schultern gelitten, derentwegen sie wiederholt mit Bädern, Abreibungen, Elektricität und Massage behandelt worden war, ohne dass dadurch ein merklicher Erfolg erzielt worden wäre.

Die Amputationswunde ist jetzt geheilt, wenn auch der Oberschenkelstumpf sehr stark geschwollen ist. Das Allgemeinbefinden ist nicht schlecht. Doch bestehen noch die alten, wechselnden Schmerzen in den übrigen Extremitäten.

Die Röntgendurchleuchtung hat nun in verschiedenen Skeletttheilen multiple Tumoren nachgewiesen (Tibia, Radius, Ulna, Rippen, Mittelhand- und Fingerknochen), die theils central, theils mehr cortical liegen und wahrscheinlich denselben Bau haben werden, wie die untersuchten Geschwülste des amputirten linken Beines. Difformitäten des Skelettes bestehen nicht, Weichtheiltumoren, Organerkrankungen, Blutveränderungen und Lymphdrüsenschwellungen fehlen. Im Harn nur spärlicher Eiweissgehalt und vereinzelte Cylinder, aber keine Albumosereaction und kein Nachweis des Bence-John'schen Körpers. Deutliche Abhängigkeit der Beschwerden der Patientin von der Witterung, ferner grosse Druckempfindlichkeit an verschiedenen Punkten des Skelettes.

Es scheint sich hier um eine Erkrankung zu handeln, die in die Kategorie der „multiplen Myelome", auf die man erst in den allerletzten Jahren aufmerksam geworden ist, gehört.

18) Herr Sudeck (Hamburg): „Ueber Knochenatrophie".

Herr Sudeck (Hamburg) demonstrirt mit dem Projectionsapparat eine Reihe von Röntgenbildern betreffend die Atrophie der Knochen. Nach einleitenden Demonstrationen von Bildern, die die Inactivitäts- und Altersatrophie zeigen, werden Präparate von entzündlicher Atrophie besprochen. Diese ergreift die Knochen fast acut (innerhalb einiger Wochen) bei acuten Entzündungen und zwar werden nicht nur die unmittelbar entzündeten Knochen atrophisch, sondern auch die benachbarten. Es werden mehrere Händebilder demonstrirt, bei denen eine phlegmonöse Entzündung des Handgelenks vorlag. Hier sah man in den ca. 2 Monate nach Beginn der Erkrankung aufgenommenen Bildern einen bedeutenden Knochenschwund in den spongiösen Theilen sämmtlicher Metacarpalknochen und Phalangen. — Die Atrophie geht langsam wieder zurück, wenn die acuten Entzündungserscheinungen verschwunden sind. Oft bleibt jedoch Steifigkeit in den Fingern zurück.

19) Herr Poelchen (Zeitz): „Röntgenbild eines Oesophagus-Divertikels".

Herr Poelchen zeigt Präparat und Röntgenbild eines Oesophagus-Divertikels, das er am 3. April 1900 einer 47 Jahre alten Frau entfernt

hat. Das Bild ist gewonnen, nachdem in die Speiseröhre bis nahe an die Cardia eine Aluminiumsonde eingeführt und das Divertikel durch Quecksilber, welches ein Schlundrohr und daran befestigten Condomsack füllte, markirt war. Nach dem gewonnenen Bild musste das Divertikel von der Speiseröhrenwand links hinten ausgehen um sich mit seinem Grunde bis auf die rechte Seite der Wirbelsäule zu erstrecken; dem entsprach auch der Operationsbefund. Der Schnitt wurde an der inneren Seite des linken Kopfnickers angelegt, ohne jede Unterbindung gelang es unschwer, den Sack zu isoliren. Die primäre Naht, wie sie von Bergmann zuerst ausgeführt hat, wurde angestrebt, aber nicht ausgeführt, da der Sack beim Isoliren an der hinteren Wand derartig abriss, dass die Anlegung der Naht ausserordentlich unbequem gewesen wäre; daher Einführung eines Schlundrohres durch die Wunde in den Magen und Tamponade der Wunde. Ein Liegenlassen des Rohres ertrug die Patientin nicht, daher musste dasselbe täglich zur Fütterung mehrere mal eingeführt werden. Der Magen wurde gleich nach der Operation aufgebläht, war ausserordentlich klein, nur nach längerem Zuwarten gelingt es, 100 ccm Milch in ihn einfliessen zu lassen. Die Heilung war gestört durch eine 2tägige Temperatursteigerung, bis über 38°, veranlasst durch Aspiriren von erbrochener Milch bei vorhandener linksseitiger Recurrenslähmung. Vom 8. Mai an, also 5 Wochen nach der Operation, schluckte die Operirte in normaler Weise, und wurde am 29. Mai geheilt in ihre Heimath entlassen.

Bemerkenswerth dürfte noch sein, dass die erwähnte Recurrenslähmung durch Sondirungsversuche 2 Tage vor der Operation veranlasst worden ist, sie heilte ohne alle Behandlung nach 3—4 Wochen.

20) Herr E. Holländer (Berlin): „Resultate der Heissluftbehandlung bei Angiomen und Lupus". Projectionsdemonstration.

Die Vielgestaltigkeit des anatomisch-pathologischen Bildes der meist angeborenen Gefässveränderungen (Angiome, Angiocavernome, diffuse Venengeschwülste, substituirende und plexiforme Teleangiectasien) stimmt überein und wird noch übertroffen durch die Unzahl der im Laufe der Jahre angegebenen Behandlungsmethoden. Konnte man dieser Neubildungen mit dem Messer nicht Herr werden, so erstrebten alle diese Methoden eine Vereiterung und secundäre narbige Schrumpfung des veränderten Gewebes oder eine Coagulirung der in den neu gebildeten Bluträumen circulirenden Blutmenge an. Alle diese Methoden waren mehr oder weniger gefahrvoll, langwierig, schmerzhaft und das kosmetische Endresultat meist ein wenig befriedigendes. Ich beschränke mich darauf, Ihnen aus meinen bisherigen Erfahrungen heraus die Indicationsstellung der modernen Behandlungsmethoden anzugeben und verweise des Näheren auf eine in der nächsten Berliner klinischen Wochenschrift erscheinende Abhandlung.

Wenn wir ganz allgemein diese grosse Gruppe von Blutgefässneubildungen vom therapeutischen Standpunkt in zwei Gruppen theilen, so soll die Möglichkeit der Messer-Exstirpation das trennende Princip sei. Die Frage, wann man diese Veränderung mit dem Messer angreifen kann, ist leicht zu beantworten: Alle diejenigen Formen, bei denen die Neubildung circumscript ist und sich

in etwas einer Geschwulstform nähert. In diesem Falle bei der Möglichkeit der Deckung oder Schluss durch Naht ist die Messeroperation als indicirt anzusehen. Eine Contraindication besteht nur dann, wenn das Angiom sich an einer kosmetisch wichtigen Gesichtsstelle localisirt hat. Sitzt z. B. diese Neubildung am Ohr, an den Augenlidern oder gar an der Nase, so wird sich kein Operateur zu einer Exstirpation dieser Stellen entschliessen.

In allen andern Fällen, wenn man keine Messer-Operation ausführen kann wegen der enormen Verbreitung der diffusen Gewebssubstitution und des

Fig. 1.

eben erwähnten Sitzes an einer kosmetisch wichtigen Gesichtsstelle, halte ich nach meinen Erfahrungen die Heissluft-Cauterisation für die normale Methode. Principiell unterscheidet sich diese rein thermische Methode, die ja bereits für Lupus und andere Hautaffectionen anerkannt ist, von den bisher üblichen zu ihrem Vortheil in folgenden Punkten:

1. Statt der häufig nothwendigen qualvollen Einzel-Operationen führt eine einzeitige Operation zum Ziel.

2. Die Operation verläuft nicht nur ohne jede Blutung, sondern die Natur des Eingriffes führt zu einer absoluten Blutleere, sodass dem kindlichen Körper auch das in den Angiomen circulirende Blut erhalten bleibt.

3. Die Narbenbildung ist eine vorzügliche, bei geringer Ausdehnung kaum wahrnehmbare.

4. Die Methode ist an allen Körperstellen, auch in den Höhlen anwendbar.

Contraindicirt ist die Methode bei ausschliesslich subcutanem Sitz und wenn eine totale capillare Substitution bis auf die Mucosa Platz gegriffen hat.

Bei den kleinen Blutschwämmen rivalisirt die Methode mit der Behandlung der Salpetersäure.

Fig. 2.

In den Fällen, in denen es darauf ankommt, Teleangiectasien aus dem Antlitz kleiner Kinder unter kaum sichtbarer Narbenbildung zu entfernen, wird man gut thun, zur Luftcauterisation zu greifen, sonst kann der Praktiker ruhig bei der erprobten Aetzmethode bleiben.

Von den 10 im letzten Jahre von mir behandelten Fällen sehen Sie auf dieser projicirten Photographie den Zustand eines extremen Falles vor und nach der Operation. Die das Kind verunstaltende blaurothe Geschwulst der rechten Gesichtshälfte, welche beim Schreien zu einer Monstrosität sich entwickelte, ist durch zweimaliges Cauterisiren in eine glatte weisse und verschiebliche Narbe verwandelt worden. Bei kleineren plexiformen Angiomen an der Nase, an den Ohren und auch tiefer gehenden Cavernomen an der

Schulter erzielten tadellosen Resultaten stehen keine Misserfolge gegenüber. Nur gelingt die endgiltige Beseitigung bei ausgedehnteren Formen nicht bei bei der ersten Operation. Ich empfehle Ihnen die Methode auf das angelegentlichste. Im Anschluss an diese Demonstration, gestatte ich mir Ihnen im Lichtbilde eine Serie von Dauerresultaten ausgedehnter Lupusfälle zu demonstriren*).

(Schluss der Sitzung 11 Uhr Abends.)

Zweiter Sitzungstag

am Donnerstag, den 19. April 1900.

a) Vormittagssitzung.

(Eröffnung der Sitzung 9 Uhr Vormittags.)

Vorsitzender Herr von Bergmann. Ich ersuche den ersten Schriftführer, die Liste der heute neu aufgenommenen Mitglieder zu verlesen.

Herr Körte (Berlin): Neu aufgenommen wurden die Herren: 41. Niehues (Bonn), 42. Conrad Brunner (Münsterlingen), 43. Heubach (Graudenz), 44. Muskat (Berlin), 45. Mankiewicz (Leipzig), 46. Wertheim (Wien), 47. Hanel (Neisse), 48. Victor Schneider (Berlin), 49. Paul Sick (Kiel), 50. Gerstenberg (Berlin), 51. Albert Aschoff (Berlin), 52. Thümmel (Braunschweig), 53. van den Berg (Groningen), 54. N. H. Frank (Zwolle, Holland), 55. Thiel (Rheydt), 56. Drobe (Krakau), 57. Friedenheim (Berlin), 58. Rutkowski (Krakau), 59. Wachtel (Krakau), 60. Rogozinski (Krakau), 61. Chlumsky (Breslau), 62. Urbanik (Krakau), 63. Lundgren (Lidköping, Schweden), 64. Liebert (Halle), 65. Franke (Halle), 66. Jacob Frank (Fürth, Bayern), 67. Kranz (Elbing), 68. Honsell (Tübingen), 69. G. Hoffmann (Düsseldorf), 70. Werner Röttgen (Berlin), 71. Kronacher (Berlin), 72. Appel (Leipzig), 73. Brückner (Glauchau), 74. Albert Kempermann (Witten a. R.), 75. Engels (Hamburg), 76. A. G. Ahrens (Hamburg), 77. Paul Wulff (Berlin), 78. Carl Helbing (Berlin), 79. Arthur Götzl (Prag), 80. Erich Rebentisch (Offenbach a. Main), 81. Franz Hansy (Baden bei Wien), 82. Berner (Fürstenberg i. N.), 83. Schmieden (Berlin), 84. Peter Jansen (Berlin), 85. von Langsdorff (B.-Baden), 86. Auerbach (B.-Baden), 87. Anton Ceci (Pisa), 88. G. Wolfenstein (Berlin).

*) Die Reproduction dieser ist wegen Raummangel fortgelassen.

Vorsitzender: M. H.! Die Liste der Mitglieder betrug 930, von denen durch Tod uud Austritt 10 in Abzug kommen; das wären 920. Dazu 88 neu aufgenommene Mitglieder. Die Gesellschaft besteht also im Augenblick aus 1008 Mitgliedern. In 28 Jahren von 130 des ersten Congresses auf 1008 des neunundzwanzigsten.

21) Herr James Israel (Berlin): „Ueber Operation bei Nieren- und Uretersteinen"*).

Discussion:

Herr Czerny (Heidelberg): Wenn man die Zeit mitgemacht hat, wo man in der Indicationsstellung und Operation der Nierensteine bloss langsam tastend vorgehen konnte, so muss man sich freuen, dass Herr Israel auf Grund seiner ausgedehnten Erfahrungen in so klarer Weise uns die Indicationen und die Technik präcisiren konnte. Allerdings wird ja dem Kundigen dabei klar sein, was er zum Theil zwischen den Zeilen lesen liess, dass die Schwierigkeiten der Aufgabe es sind, welche im einzelnen Falle dem Operateur unter Umständen bange Zweifel verursachen.

Was mich bestimmt, das Wort zu ergreifen, war seine Liebenswürdigkeit, mich zu citiren als denjenigen, der in Deutschland die Pyelotomie für die Steinoperationen eingeführt hat.

Ich möchte feststellen, dass ich ebenfalls von der Pyelotomie abgekommen bin, zum Theil durch eine Erfahrung, die ich selbst machte, als ich eine Pyelotomie vornahm und es mir bei der Palpation des Nierenbeckens passirte, dass ich den Rand des Nierenbeckens vom Parenchym der Niere zipfelförmig abriss und dadurch eine dauernde Nierenbeckenfistel erzeugte, und dann auf Grund der Tuffier'schen Untersuchungen. Ich halte jetzt die Nephrotomie für das einzig richtige Verfahren zur Entfernung der Steine. Die Schwierigkeiten der Indicationsstellung liegen darin, dass man ausserordentlich schwer dem Patienten klarmachen kann, dass, wenn er sich früher operiren lässt, er einer grossen Reihe von Störungen entgehen dürfte. Es unterliegt gar keinem Zweifel, dass die frühzeitige Incision der Niere, bevor noch secundäre Störungen da sind, für den Patienten bei Weitem das Günstigste wäre. Aber es liegt in der menschlichen Natur, dass man lieber eine unbestimmte Zukunft vor sich hat, von unbestimmter und unbegrenzbarer Dauer, als dass man sich dem momentanen Entschluss unterziehen will, wenn er auch nur 5 pCt. Mortalität in sich bergen sollte. Theoretisch müssen wir zugeben, dass, wenn die Diagnose für Nierenstein besteht, es dann zweckmässig sein dürfte, denselben zu entfernen, und bei den Fortschritten, welche die Technik der Operation gemacht hat, ist zweifellos die Indication auch eine vollständig berechtigte. In mehreren Fällen, wo ich Gelegenheit hatte, die Incision zu machen, bevor noch secundäre Störungen eintraten, hatte ich den Eindruck, dass die Reconvalescenz eine vollkommene gewesen ist.

Viel schwieriger wird die Aufgabe, wenn es sich um die Beseitigung der

*) S. Grössere Vorträge und Abhandlungen. Theil II.

secundären Störungen handelt, und da werden wir, wie ich glaube, in nicht allzu seltenen Fällen genöthigt sein, solche Nieren secundär zu entfernen, wenn auch die Desinfection des Nierenbeckens durch den Ausfluss des Urins und durch die Ausschwemmung der Bacterien eine ziemlich gründliche ist.

Uretersteine, die am unteren Theile des Ureters eingekeilt waren, hatte ich zwei Mal Gelegenheit bei Frauen zu entfernen. In einem Falle gelang es mir, durch Erweiterung der weiblichen Harnröhre und durch mühsames Herauskratzen des Steines aus dem Ureter mit dem Fingernagel und scharfen Löffel, den Stein aus der Uretermündung heraus zu bekommen, während im zweiten Falle diese Methode nicht zum Ziele führte, so dass ich gezwungen war, die Epicystotomie zu machen, um den Stein heraus zu bekommen. Wie schwierig es ist, den richtigen Moment zu erfassen, und zu sagen, wann man bei Anurie nicht mehr operiren soll, erkannte ich erst vor ein paar Wochen wieder, wo ein 50jähr. Patient, der starker Alkoholiker war, mit 10tägiger Anurie in meine Behandlung kam. Von beiden Seiten waren früher schon Steine abgegangen. Der Kranke war zu elend, als dass man noch auf beiden Seiten hätte operiren können. Ich entschloss mich, die linke Niere aufzuschneiden, weil dieselbe grösser und bei Druck schmerzhaft war. Bei der Incision entfernte ich einen hakenförmigen vielzackigen Stein und hoffte, damit den Patienten über die Anurie hinauszubringen. Der Kranke entleerte auch eine ganze Menge von Urin aus der Nierenfistel, allein er ging dennoch an Urämie zu Grunde, und bei der Section fand sich auf der entgegengesetzen Seite ein Stein, welcher den Ureter verstopfte, und ausserdem noch ein vielzackiger grosser Stein im Nierenbecken.

Herr Krönlein (Zürich): M. H.! Ich möchte nur 3 Punkte hier hervorheben, auf welche mich der Vortrag des Herrn Collegen Israel gebracht hat. Ich hätte einmal gern von ihm erfahren, wie er über die Bedeutung der Radioskopie denkt. Der Herr College hat diese Frage zwar etwas gestreift, aber ich glaube doch, es wäre für uns Alle von grossem Werth — für mich ganz besonders — wenn wir etwas genauer wüssten, welche Erfahrungen gerade er darüber gemacht hat. Ich meinerseits lege der Radioskopie gerade für die Diagnose von Uretersteinen und Nierensteinen eine grosse Bedeutung bei.

Dann wollte ich zweitens hervorheben, dass man in der That ja, wie das die Herren Vorredner gesagt haben, in Fällen acuter Anurie ausserordentlich grossen Schwierigkeiten begegnen kann bei der Frage, ob die eine oder die andere Niere der Sitz der zur Anurie führenden Affection sei. Sie haben gehört, dass Herr College Israel und Herr Czerny sich in einem solchen unklaren Falle so geholfen haben, dass sie erst eine Niere blossgelegt haben, und nachdem die Seite sich nicht als krank erwies, dann auf die andere Niere losgegangen sind, und zwar extraperitoneal, so viel ich verstanden habe. Ich habe in einem solchen Falle von completer neuntägiger Anurie, in welchem ich absolut keinen Anhaltspunkt für die topische Diagnose hatte, mir etwas anders geholfen. Ich habe nämlich zunächst die Laparotomie gemacht, lediglich zu dem Zwecke, um festzustellen, wie sich die beiden Nieren verhielten; dabei habe ich constatiren können, dass die rechte Niere vollständig fehlte, dass der Patient also nur eine linke Niere hatte; so schloss ich denn die Laparotomiewunde und drang nun extraperitoneal auf die linke Niere vor.

Nachdem ich sie blosgelegt und aus ihrer Fettkapsel ausgehülst hatte, konnte ich trotz sorgfältiger Abtastung nichts von Nierensteinen im Nierenbecken entdecken, die Niere erschien etwa doppelt so gross wie eine normale, war sehr prall und ich war in Verlegenheit, was weiter zu thun sei. Ich entschloss mich aber, nicht weiter zu gehen und gestehe jetzt, dass ich bei diesem Entschluss wohl zu ängstlich gewesen bin. Allein ich überlegte mir: der Mensch hat bloss eine Niere, vielleicht liegt da irgend eine Affection vor, die ich durch die Nephrotomie nicht heben kann; wenn ich aber in diesem Falle die Niere incidire, so schaffe ich einen Zustand, der an sich tödtlich ist. Ich gebe zu, dass ich diese Sorge heute nicht mehr hätte. Der Patient ging nach 2 Tagen an Anurie zu Grunde und bei der Section zeigte sich in der That, einmal, dass die Diagnose einer einseitigen Niere richtig war, und ferner, dass die Ursache der Anurie in der Verstopfung des Ureters durch einen Stein lag, der entfernbar gewesen wäre, wenn ich den Muth gehabt hätte, die Nephrolithotomie zu machen, wie ich sie heute sicher machen würde, in der Weise, wie Herr College Israel es uns gesagt hat. Denn bei der Section zeigte sich, dass der Stein in der That nur etwa 4—5 cm unterhalb des Abgangs des Ureters lag und sehr leicht von aussen in das Nierenbecken hinaufgeschoben werden konnte.

Dann wollte ich drittens noch bemerken, dass bei Uretersteinen im letzten Abschnitt des Ureters, also unmittelbar vor der Ausmündung des Ureters in die Blase, da, wo der Ureter anatomisch eine Art Ampulle besitzt, Steine sich auch von der Blase aus entfernen lassen. Ich habe das bei einem jungen Candidaten der Medicin in diesem Jahre ausgeführt — eine Cysto-Ureterotomie analog der Duodeno-Choledochotomie bei tiefsitzenden Choledochussteinen.

Das sind die paar Punkte, die ich erwähnen wollte.

Herr Kolaczek (Breslau): Zu Herrn Israel's erschöpfendem Vortrage möchte ich einige Bemerkungen machen, weil ich glaube, dass jeder Beitrag zu der noch in lebendigem Flusse begriffene Nierenchirurgie dankenswerth ist.

Zunächst die Mittheilung einer Beobachtung, welche zeigt, dass selbst unter den schwierigsten Verhältnissen die den Stein bergende Niere bestimmt werden kann. Vor etwa 9 Jahren kam ich in die Lage, auf dem Lande wegen einer bereits zehn Tage bestehenden Anurie bei dem tief comatösen Kranken eine Lithotomie zu machen. Bei kräftigem Druck auf die Nierengegend linkerseits reagirte der bewusstlose Kranke unverkennbar durch eine Schmerzäusserung, so dass ich mit aller Wahrscheinlichkeit die linke Niere als Sitz des obturirenden Steins ansprechen konnte. Demgemäss ging ich operativ vor, legte die linke Niere frei, schnitt das Nierenbecken an und es gelang mir, mit dem Finger zwei schon im Anfangstheile des Harnleiters sitzende Steine zu fühlen. Ich extrahirte die etwa mandelgrossen Steine, schloss aber die Nierenbeckenwunde nicht. Leider starb der noch im kräftigen Mannesalter stehende Kranke drei Tage darauf, da das Coma trotz freien Harnabflusses durch die Wunde nicht zurückgegangen war. Bei der Operation fiel mir auf, dass die Niere ungewöhnlich gross war und fast zur Hälfte schon auf der Beckenschaufel sass. Ich schloss aus diesem

Befunde, dass der Kranke wahrscheinlich nur eine Niere hatte, in der dazu noch die Steinbildung vor sich ging.

Der zweite Fall, den ich hier mittheilen möchte, scheint mir zu beweisen, dass man mit dem jetzt so sehr in Aufnahme kommenden Sectionsschnitte der Niere nicht zu freigebig zu sein braucht. Vor ungefähr vier Wochen wurde in mein Krankenhaus eine 23 Jahre alte Kranke eingeliefert, die, seit vier Monaten verheirathet, zwei Wochen vorher plötzlich unter hohem Fieber, angeblich an Blasenkatarrh, mit heftigen Schmerzen in der linken Lumbalgegend erkrankt war. Da die Kranke früher an kolikartigen Schmerzen, auch an Nierenblutung nie gelitten, so glaubte ich das Vorhandensein eines Nierensteins ausschliessen zu dürfen. Ausserdem hatte die Kranke einen ovalen, fast kindskopfgrossen, fluctuirenden, aber durchaus unempfindlichen Tumor im linken Hypogastrium, der auf Grund wiederholter Untersuchung, auch von specialistischer Seite, mit Wahrscheinlichkeit auf eine extrauterine Schwangerschaft bezogen werden musste. Es lag also ein etwas complicirter Fall vor. Nachdem ich die Kranke eine Zeit lang beobachtet hatte, kam ich zu dem Schlusse, dass es sich bei ihr wahrscheinlich um eine Pyelitis suppurativa handelte. Schon die leiseste Berührung der linken Nierengegend wurde schmerzhaft empfunden. Der frischgelassene Urin erschien klar, setzte aber beim Sedimentiren zahlreiche Eiterkörperchen, Blasen- und Nierenbeckenepithelien ab.

Da die Kranke unter dem Einflusse des continuirlichen Fiebers, erratischer Schüttelfröste, der knappen Nahrungsaufnahme immer mehr verfiel, so glaubte ich auch unter den gegebenen schwierigen Umständen nicht länger mit einem operativen Eingreifen zuwarten zu dürfen. Die Nephrotomie wurde ausgeführt, die Niere, da sie vergrössert war, nicht ohne Schwierigkeit entwickelt. Sofort fiel an etwa zehn erbsengrossen Stellen der Oberfläche eine röthlich-gelbe Verfärbung ins Auge. Es konnte keinem Zweifel unterliegen, dass dies multiple aus Infarcten entstandene Abscesse waren. Ueber die Herkunft dieser embolischen Eiterung war ich in dem Momente nicht im Klaren, zumal da anamnestisch wie klinisch eine gonorrhoische Infection auszuschliessen war. Darauf eröffnete ich durch kleinen Schnitt zunächst das Nierenbecken in der Annahme, dass vielleicht eine Pyelitis suppurativa vorlag. Es floss aber keine Spur von Eiter ab; ebensowenig war mittels Sondirung weder im Nierenbecken, noch im Ureter etwas von Concrementen zu entdecken. Wie sollte ich nun unter diesen Umständen weiter vorgehen? Ich konnte mich nicht entschliessen, zwecks einer genaueren Untersuchung der Niere den Sectionsschnitt auszuführen, weil ich bei dem offenbar septischen Zustande des Organs einen solchen Eingriff für bedenklich und eine Heilung der Spaltwunde per primam für ausgeschlossen hielt. Ich beschränkte mich auf die Eröffnung aller erkennbaren Abscesse und das Auswischen der Höhlen mit 5proc. Chlorzinklösung. Nach Verschliessung der Nierenbeckenwunde durch genaue Naht und Einhüllung der Niere in eine dünne Lage von Jodoformgaze wurde die Reposition gemacht. Ich hatte wenig Hoffnung, dass dieser Eingriff einen nennenswerthen Heileffect haben würde. Um so grösser war meine Ueberraschung, als bald nach der Operation das Fieber und die Schmerzhaf-

tigkeit verschwanden und das Allgemeinbefinden der Kranken sich zusehends besserte.

Da seitdem kaum drei Wochen verflossen sind, so ist der Fall noch nicht als abgelaufen anzusehen, zumal da noch die extrauterine Schwangerschaft gegebenenfalls einem operativen Eingriffe zu unterwerfen sein wird.

Herr Zondek (Berlin): Herr Israel hat bereits mitgetheilt, dass er die Nephrolithotomie nicht wie früher im Sectionsschnitt, sondern durch einen Schnitt etwas dorsalwärts davon ausführt. Ich möchte darauf hinweisen, dass ich im vorigen Jahre als ideale Aufgabe hingestellt habe, den Schnitt im Raum der natürlichen Theilbarkeit auszuführen; ich habe dann gleichzeitig die Schnittrichtung angegeben, mit welcher man die meisten Chancen haben dürfte, denselben zu treffen.

Wenn ich nun im vergangenen Jahre gesagt habe, der Schnitt ist im mittleren Drittel der lateralen convexen Oberfläche, etwa $^2/_3$—$^3/_4$ cm dorsalwärts vom Sectionsschnitt auszuführen, so möchte ich dies jetzt auf Grund einer grösseren Untersuchungsreihe dahin erweitern, dass man bei Nieren mit starkem Dickendurchmesser — die Dicke der Nieren ist verschieden — besonders bei pathologisch stark verdickten Nieren den Schnitt noch bis $^1/_2$ cm weiter dorsalwärts legen soll. Entsprechend der allmäligen Dickenabnahme der Niere nach den beiden Polen hin wird der Schnitt nach oben und nach unten hin sich der Mittellinie etwas nähern müssen. Der Schnitt ist etwas schräg ventralwärts auf das Nierenbecken hin zu führen. Auf diese Weise dürfte man die meisten Chancen haben, den Raum der natürlichen Theilbarkeit zu treffen, d. h. die wenigsten arteriellen Aeste zu durchschneiden, die arterielle Blutung auf ein Minimum zu reduciren und möglichst viel von dem Nierengewebe zu erhalten.

Eine Reihe von Präparaten, in welchen gleichzeitig das Becken und die Kelche ausgegossen sind, ferner eine grössere Zahl auf andere Weise behandelter Nieren, worüber ich bei einer späteren Gelegenheit berichten werde, haben ergeben, dass das Nierenbecken zum grösseren Theil dorsalwärts gerichtet ist und dass man mit dem oben angegebenen Schnitt auch am günstigsten das Nierenbecken trifft.

Bezüglich der Tuffier'schen Untersuchungen will ich nur bemerken, dass sich das arterielle Gefässsystem der Säugethiere, der Quadrupeden, anders verhält als beim Menschen. Während bei der menschlichen Niere die dorsale Gefässschale die schwächer entwickelte ist, ist es u. a. bei den Quadrupeden gerade die ventrale Gefässpartie.

Herr Alsberg (Hamburg): M. H.! Da von Ureterverstopfung bei Vorhandensein nur einer Niere die Rede war, möchte ich einen Fall erwähnen, den ich operirt habe. Ich hatte bei einer Frau eine rechtsseitige Steinniere entfernt, und anderthalb Jahre nachher erkrankte die Frau an completer Anurie. Ich wurde 3 Tage später von dem behandelnden Arzte zugerufen und diagnosticirte eine Verstopfung des anderen Ureters durch einen Stein, habe an demselben Tage die Patientin operirt und die Niere gespalten. Da sass ein Stein wie ein Pfropfen im Anfangstheil des Ureters. Ich konnte ihn nur mit

Mühe mit dem Finger etwas lüften und mit der Zange extrahiren. Die Patientin ist vollständig ausgeheilt.

Herr Lauenstein (Hamburg): Bis vor Kurzem glaubte man, dass die Röntgenstrahlen nur Oxalatsteine entdecken könnten. Schon vor anderthalb Jahren habe ich einen kohlensauren Kalkstein in der Niere nachweisen können, welchen ich präcise an der Stelle fand, wo ihn das Bild ergab. Vor Kurzem ist es Herrn Dr. Albers-Schönberg gelungen, an einer Patientin von mir Steine von phosphorsaurem Kalk und kohlensaurem Kalk zu entdecken und ganz deutliche Schatten auf dem Röntgenbilde zu erzeugen. Ich glaube, dass diese Möglichkeit, andere Steine wie Oxalatsteine mit Röntgenstrahlen zu finden, im Wesentlichen auf die Verbesserung der Technik zurückzuführen ist. In Hamburg ist erstens nicht nur der elektrische Unterbrecher in Thätigkeit, sondern es ist auch zweitens eine Patentröhre mit Wasserkühlung von dem Fabrikanten Müller construirt worden nach den Angaben von Dr. Walter, Assistenten am physikalischen Institut in Hamburg. Mit Hülfe dieser Röhre, die nur eine ganz kurze Expositionszeit hat — 30 bis 45 bis 60 Secunden — erzielt man fast so gute Bilder, wie früher in 15 Minuten.

Was die Indication zur primären Entfernung der Steinniere angeht, auf die Herr Israel hier eingegangen ist, so möchte ich darauf hinweisen, dass die primäre Entfernung der Steinniere unter Umständen nöthig werden kann, wenn die Steine sich in einer mobilen Niere entwickelt haben. Mir steht eine Erfahrung zu Gebote, in der die Steinniere unterhalb des Nabels, nach innen vom Colon ascendens dicht oberhalb der Crista ileum lag und in der Gegend mehr oder weniger fixirt war. Sie war erheblich atrophirt, ganz mit Steinen gefüllt, und ich entschloss mich dazu, primär die Niere zu entfernen, indem ich das hintere Peritoneum parietale spaltete und so die Niere ohne irgendwelche Blutung exstirpiren konnte. Dieser Ausnahmefall bestätigt aber selbstverständlich nur die Regel, die Herr Israel aufgestellt hat.

Herr Kümmell (Hamburg): M. H.! Nur ein Wort zur Frage der Drainage der Nieren. Wir machen einen ausgiebigen Gebrauch von der retrograden Drainage und zwar verfolgen wir den Zweck, den Urin von der durch die Spaltung eröffneten und durch die Naht wieder geschlossenen Niere nach Möglichkeit fernzuhalten, indem wir denselben von der Wundfläche fernhalten und durch den Ureter ableiten. Ich bin dabei so verfahren, dass ich einen Ureter-Katheter nach Spaltung der Niere und Freilegen des Nierenbeckens durch dieses in die Blase eingeführt habe, ihn dann mit dem Lithotriptor oder unter Leitung des Auges mit einem cystoskopischen Instrumente gefasst und nach aussen geleitet, dann auf dem Ureteren-Katheter ein dünnes Gummidrain befestigt und durch Ureter, Blase und Urethra durchgeführt habe und zwar derart, dass das Ende des Schlauches im Nierenbecken liegen blieb. Darüber haben wir dann die Niere geschlossen und so den Austritt des Urins in die Wunde verhindert. Selbstverständlich wird man das nur in den Fällen thun können, wo es sich um einen nicht eitrigen Process handelt.

Was die Resultate der Röntgen-Durchleuchtung anbetrifft, so wird man im Grossen und Ganzen doch wohl auf dem Standpunkte stehen bleiben müssen,

dass es von der Art des Steines abhängt, ob man gute Bilder bekommt. Oxalatsteine geben zweifellos die besten Resultate, dann die Uratsteine. Man kann aber auch Phosphatsteine, und wie eben Herr Lauenstein erwähnte, auch Kalksteine zuweilen auf der Platte deutlich machen. Sehr viel hängt dabei von der Dicke des Bauches und der Bauchdecken des Patienten ab und von der Dicke der den Stein umgebenden Nierenmasse. Handelt es sich z. B. um eine sog. Steinniere, um einen oder mehrere grosse Steine, um die das Nierengewebe fast vollständig zerstört ist, dann werden die Bilder recht gut; ferner ist die Röhre von Wichtigkeit. Mit sogenannten schwachen Röhren kommt man oft soweit, dass man den Nierenschatten sieht, und in diesem Nierenschatten, wenn es sich auch um Phospatsteine handelt, einen deutlich abgegrenzten intensiveren Schatten, der uns den vorhandenen Stein zeigt.

Herr Israel (im Schlusswort): Ich habe zunächst die Frage des Collegen Krönlein bezüglich meiner Erfahrungen über die Radioskopie dahin zu beantworten, dass dieselben ausserordentlich gering sind. Ich habe meistens ganz unbrauchbare Bilder bekommen, und nur in einigen Fällen von oxalsauren und von nicht näher zu definirenden Steinen im Ureter habe ich deutliche Bilder gesehen, und noch dazu war eins von diesen in Hamburg angefertigt. Das liegt nun offenbar daran, weil die Technik der Nierendurchleuchtung bei den meisten unserer Radiographen lange nicht soweit gediehen ist, wie in Hamburg. Diejenigen, welche die grössere Technik besitzen, sind unnahbar wegen Ueberhäufung mit Arbeit. Also darüber kann ich nicht viel sagen.

Dagegen möchte ich mich gegen das intraperitoneale Vorgehen meines Freundes Krönlein in dem von ihm mitgetheilten Falle aussprechen, denn abgesehen davon, dass die doppelseitige extraperitoneale Incision in keiner Weise ein grösserer, vielleicht ein kleinerer Eingriff ist, als die intraperitoneale plus einer einseitigen extraperitonealen, so wird thatsächlich, wie sich Jedermann an der Leiche überführen kann, durch die intraabdominelle Abtastung der Niere recht wenig erreicht, wenn es sich nicht um ganz grosse Veränderung der Form, Grösse und Consistenz handelt, sondern um feinere Anomalien der Niere, welche ebenso ins Gewicht fallen bezüglich der Beurtheilung ihrer Functionsfähigkeit. Ueber die Fühlbarkeit eines Steines ist von der Bauchhöhle in den allerseltensten Fällen etwas auszumachen, während bei der Freilegung einer Niere von der extraperitonealen Seite her man nicht bloss eine Niere in die Hand nehmen, auslösen, abtasten, sondern auch ungestraft incidiren kann.

Was nun die Furcht vor der Incision einer Solitärniere betrifft, so kann ich die auf Grund eigener Erfahrungen nicht theilen, denn ich habe zweimal bei Solitärniere mit Erfolg operirt, einmal wegen Nierenstein, einmal wegen Anurie, in Folge von Durchsetzung des Organs mit multiplen Miliarabscessen. Ich glaube, dass die Annahme einer Solitärniere Herrn Krönlein à plus forte raison dazu hätte auffordern müssen, die Niere zu incidiren. Es handelt sich in jedem Falle von Anurie um eine deletäre Spannungszunahme in der Niere, sei es durch acute diffuse Nephritis oder in Folge von pyelonephritischer Durchsetzung des Organs mit Miliarabscessen, oder durch occludirende Steinbildung.

In allen diesen Fällen ist die Herabsetzung des intrarenalen Druckes eine Indicatio vitalis.

Dasselbe habe ich auch dem zweiten Herrn Redner zu entgegnen bezüglich seines Planes, eine mit Abscessen durchsetzte Niere durch Eröffnung des Nierenbeckens zu behandeln. Ich glaube, dass in einem solchen Falle es sich vielmehr empfiehlt, die Parenchymspaltung zu machen, da diese die weitaus grösseren Chancen der Rückbildung des Processes giebt, während die Eröffnung des Nierenbeckens nur in dem Falle einen Einfluss ausübt, wenn es sich um Steinocclusion des Ureters handelt. Im Uebrigen würde ich bei Schwangerschaftspyelonephritis die Behandlung zunächst einmal mit der Einleitung der Frühgeburt oder der Beseitigung der Extrauteringravidität beginnen, welche mir ganz ausgezeichnete Resultate gegeben haben.

22) Herr Kümmell (Hamburg): „Die Feststellung der Functionsfähigkeit der Nieren vor operativen Eingriffen"*).

23) Herr Barth (Danzig): „Zur Frage der diagnostischen Nierenspaltung."

M. H.! Der von Tuffier 1889 in die Praxis eingeführte Convexrandschnitt der Niere erfreut sich einer so allgemeinen Beliebtheit, dass es als ein müssiges Beginnen erscheinen kann, heute über denselben noch etwas zu sagen. Für viele Chirurgen gilt er nicht nur als der Normalschnitt zur Entfernung von Nierensteinen, sondern als das billigste Verfahren, zweifelhafte Nierenkrankheiten sicher zu erkennen. Es besteht ja auch gar kein Zweifel, dass dieser Schnitt, besonders in der von Zondek angegebenen Verbesserung, an sich die relativ geringste Schädigung des Nierenparenchyms herbeiführt, es fragt sich nur, ob diese Schädigung auch absolut so geringfügig ist, dass eine so breite Indicationsstellung, wie sie heute für diesen Schnitt gilt, gerechtfertigt ist. Und da glaube ich, ähnlich wie es Braatz**) kürzlich gethan, auf Grund meiner Erfahrung zur Vorsicht mahnen zu müssen.

Ich demonstrirte vor 7 Jahren dem Congress dieser Gesellschaft eine Niere aus der Praxis meines Lehrers Küster, die im Anschluss an eine probatorische Spaltung einen überwallnussgrossen Ausfall von Nierengewebe infolge von Nekrose durch Gefässverletzung aufwies, eine Schädigung, die für manche Menschen nicht ganz gleichgültig sein dürfte, und besonders bedauerlich ist, wenn dadurch nicht ein Heilerfolg, sondern lediglich ein diagnostischer und noch dazu ein negativer erkauft wird. Nun musste ich vor einem Jahr mit der diagnostischen Nierenspaltung eine Erfahrung machen, die mir noch mehr zu denken gab.

Es handelte sich um einen 43jährigen fettleibigen Herrn, der seit fünf Jahren mit Hämaturie einhergehende Nierenkoliken gehabt hatte, welche Anfangs die linke, später die rechte Niere heimsuchten. Der Urin war sauer, ge-

*) S. Grössere Vorträge und Abhandlungen. Theil II.

**) E. Braatz, Zur operativen Spaltung der Niere. Deutsche med. Wochenschrift 1900. No. 10.

trübt, von einem spec. Gewicht von 1011 und wurde in einer täglichen Menge von 1500—2200 abgesondert. Er enthielt etwas Eiweiss, reichlich Leukocyten und in wechselnder Menge rothe Blutzellen, Epithelien verschiedener Art, keine Cylinder und keine Tuberkelbacillen. Palpatorisch und cystoskopisch waren besondere Befunde nicht zu erheben. Wegen Verdachtes auf Nephrolithiasis wurde am 25. 3. 99 die rechte Niere freigelegt, mit einigen Schwierigkeiten ausgehülst und hervorgezogen und in Ausdehnung von 5 cm vom Convexrand her gespalten. Ein Stein war weder in der Niere noch im Harnleiter vorhanden, es handelte sich vielmehr, wie die mikroskopische Untersuchung eines excidirten Nierenstücks später erwies, um eine hochgradige interstitielle Nephritis. Die Blutung aus der Nierenwunde war sehr gering, und nachdem letztere durch einige Catgutnähte geschlossen war, wurde die Niere reponirt und mit einem Tampon bedeckt. Der Wundverlauf war zunächst ein günstiger und die Schmerzen, welche den Patienten vor der Operation ausserordentlich gequält hatten, hörten vollkommen auf. Am 20. Tage traten plötzlich unter hohem Fieber die Erscheinungen einer schweren Lungenembolie auf, und als sich diese Erscheinungen nach 3 Tagen wiederholten, legte ich die Niere durch Erweiterung der gut aussehenden Wunde wieder frei. Der untere Pol der Niere war völlig gangränös, missfarben, und, um das bedrohte Leben des Kranken zu retten, entschloss ich mich zur Entfernung des ganzen Organs.

Nach langem Krankenlager genas der Patient, wenigstens von der Operation, denn die andere Niere war auch krank und der Urinbefund hat sich wenig geändert. Am 27. 5. 99 wurde Pat. nach Hause entlassen. Subjectiv geht es ihm z. Z. gut, vorübergehend hat er Schmerzen in der linken Niere gehabt, stärkere Blutungen haben sich aber nicht wieder eingestellt.

Es unterliegt wohl keinem Zweifel, dass die für den Patienten recht folgenschwere Gangrän des unteren Pols der gespaltenen Niere die Folge einer unbeabsichtigten Gefässverletzung war. Vielleicht lag eine Gefässanomalie vor. Nach Zondek*) wird bekanntlich der untere Pol der menschlichen Niere bisweilen von einem besonderen Arterienaste versorgt. Ich bemerke dabei, dass ich die Niere genau median gespalten habe, die Zondek'schen Untersuchungen waren damals noch nicht bekannt. Es ist mir aber zum Mindesten doch sehr fraglich, ob durch die Befolgung der Zondek'schen Vorschriften das Unheil vermieden worden wäre, wenn eben jene Gefässanomalie vorlag.

Wie dem auch sei, unser Fall zeigt, dass die diagnostische Nierenspaltung ein ganz harmloser Eingriff sicherlich nicht ist, und die spärliche Literatur, welche über diesen Gegenstand existirt, unterstützt meine Auffassung.

Sprengel musste eine Niere, aus der er 8 Tage zuvor vermittelst des in Rede stehenden Schnittes einen kleinen Stein entfernt hatte, wegen gefahrdrohender Blutung exstirpiren. Der Fall ist von Deneke**) veröffentlicht.

*) Zondeck: Das arterielle Gefässsystem der Niere und seine Bedeutung für die Nierenchirurgie. Verh. d. Deutsch. Ges. f. Chir. 1889. S. 442.

**) Deneke, Ein Fall von schwerer Nierenblutung nach Nephrolithotomie. Festschrift Braunschweiger Aerzte 1897. S. 83.

Der Autor steht dabei so sehr unter dem herrschenden Eindruck von der Gefahrlosigkeit der Nierenspaltung, dass er das üble Ereigniss eher einigen zum Zwecke der Probepunction vorgenommenen Nadelstichen, als der Nierenspaltung selbst zur Last zu legen geneigt ist.

Dies wären allerdings meines Wissens bisher die beiden einzigen Fälle, in denen die Exstirpation der gespaltenen Niere während des Heilungsverlaufes zur Erfüllung einer Indicatio vitalis nothwendig wurde.

Dagegen beweist die jüngste Mittheilung von Braatz, dass das Schicksal der gespaltenen Niere nach erfolgter Wundheilung sich keineswegs so ideal gestaltet, wie bisher angenommen wurde. Er fand in einem Falle nach $4^1/_2$ Jahren, in einem anderen nach 7 Monaten die gespaltene Niere erheblich geschrumpft, und auch in den Fällen von Greiffenhagen*) wurden 5 resp. 7 Monate nach der Nephrotomie ausgedehnte interstitielle Entzündungsherde nachgewiesen, wenn sie auch von dem Autor wiederum nicht dem Sectionsschnitt als solchem zur Last gelegt werden. Nur in dem Falle von Israel**), welcher wegen chronischer Ureteritis zur Nephrectomie kam, wurde die zwei Monate zuvor gespaltene Niere, wenigstens makroskopisch, als normal befunden.

Nach alledem glaube ich, dass die Gefahren der Nierenspaltung grösser sind, als im Allgemeinen angenommen wird, und wir werden gut thun, unsere Indicationen für die diagnostische Nierenspaltung auf das Möglichste zu beschränken. In vielen Fällen genügt die Freilegung der Niere mit oder ohne Eröffnung des Nierenbeckens durch Pyelotomie und eine Verletzung der Niere selbst ist entbehrlich. Das gilt namentlich für die Diagnose der Nephrolithiasis. Finden wir hier ein äusserlich normales Organ ohne Stein, so wissen wir heute, Dank der zahlreichen diagnostischen Nierenspaltungen, die unter solchen Verhältnissen ausgeführt wurden, dass es sich zumeist um eine interstitielle Nephritis handelt, und zur Beseitigung der nephralgischen Beschwerden genügt hier, wie zahlreiche Fälle beweisen, die Aushülsung des Organs. Ich selbst konnte mich hiervon in einem Falle schlagend überzeugen. Mehr dürften wir aber auch durch die Spaltung der Niere bei chronischer Nephritis nicht erreichen. Dass die Krankheit selbst hierdurch zur Heilung gebracht werden kann, ist bislang nicht erwiesen, und pathologisch-anatomisch ist es auch schwer zu verstehen, wie die anatomischen Veränderungen einer solchen Niere durch die Spaltung rückgängig gemacht werden sollten.

24) Herr Krönlein (Zürich): „Demonstration eines seltenen (teratoiden) Nierentumors."

M. H.! Im vorigen Jahre hatte ich mir erlaubt, Ihnen einen überaus seltenen und durch seine enorme Grösse ausgezeichneten Nierentumor zu demonstriren, welchen ich auf Grund der klinischen und anatomischen Unter-

*) Greiffenhagen, Ueber die Nephrolithotomie vermittelst des Sectionsschnittes. Archiv f. klin. Chir. Bd. 48. S. 932.

**) J. Israel, Ueber einen Fall von Nierenexstirpation wegen Ureteritis. Berl. klin. Wochenschr. 1893. No. 27.

glaube, dass, wenn der Wundverlauf ein ganz glatter ist, dann die Nierennaht auch hält, während in anderen Fällen, wenn eine Eiterung der Wunde entsteht, secundär auch Blutungen entstehen können, wie dies wohl auch in meinem Falle gewesen ist. Es wäre wohl besser gewesen, obwohl ich nur wenig Eiter im Nierenbecken fand, wenn ich überhaupt von der Naht abgesehen und die Tamponade gemacht hätte.

Ferner möchte ich noch erwähnen, dass unter Umständen die Nierenspaltung auch sehr schwer sein kann infolge von Entzündungen, die in den umgebenden Geweben stattgefunden haben, die besonders bei Nierensteinen so ausgedehnte Verwachsungen verursachen können, dass man unter Umständen die Niere überhaupt nicht auslösen kann. In einem meiner Fälle war dies sogar bei der Section nicht möglich, während in einem zweiten Falle mir die Exstirpation nicht gelang, selbst nicht, nachdem ich unter die Tunica propria gegangen war. Es kamen solche Blutungen, dass ich von der Auslösung absehen musste.

Weiter wollte ich noch im Anschluss an die Untersuchungen von Herrn Kümmell, die ich nicht gemacht habe, auf die Frage eingehen, ob man in denjenigen Fällen, in denen eine Erkrankung der zweiten Niere nachgewiesen ist, stets von der Exstirpation absehen soll. Ich hatte in einem Falle das zu entscheiden, in dem es sich um ein Carcinom der einen Niere handelte, während die zweite Niere ganz bedeutende Mengen von Eiweiss ausschied.

Bei der Ureterenkatheterisation hatte sich gezeigt, dass die beiden Nieren secernirten, auch diejenige, in welcher das Carcinom vorhanden war, und zwar, dass dieselbe sogar doppelt so viel secernirte, wie die andere Niere und dass auch Methylenblau von ihr mit ausgeschieden wurde. Ich kann Ihnen momentan die Zahlen nicht ganz genau geben, wieviel Cubikcentimeter auf der einen Seite, wieviel auf der anderen Seite in derselben Zeit ausgeschieden wurden, weil ich nicht wusste, dass ich den Fall hier mittheilen würde; aber jedenfalls wurde nachgewiesen, dass auf der anderen Seite sehr viel Eiweiss noch vorhanden war. Da nun dieser Mann hauptsächlich infolge von Blutverlust sehr elend war, so habe ich doch bei ihm die Nierenexstirpation gemacht, da er ohne dieselbe sicher verloren war. Anfangs waren allerdings die Erscheinungen sehr bedenkliche; der Mann hatte fortdauerndes Schlucksen und Erbrechen bekommen, so dass er eigentlich garnichts bei sich behielt; dies dauerte etwa 6—7 Tage, in dieser Zeit nahm auch die Secretion des Harnes ganz bedeutend ab, sie sank einmal in 24 Stunden bis 200 ccm. Aber auf einmal ging die Secretion wieder in die Höhe und der weitere Verlauf war ein ganz guter. Der Mann wurde geheilt, erholte sich vollständig und nahm an Gewicht 40 Pfund zu, so dass er seine Beschäftigung als Kaufmann wieder aufnehmen konnte und sich vollkommen gesund fühlte. Etwa $^1/_2$ Jahr nach der Exstirpation der Niere bekam er in Folge von Influenza eine Pneumonie mit sehr hohem Fieber, welcher er erlag. In den letzten Tagen vor dem Tode sollen urämische Zufälle eingetreten sein, so dass also möglicher Weise der Tod doch noch mit der Nierenexstirpation in Verbindung stand; jedenfalls hatte der Mann aber noch Monate lang in voller Gesundheit gelebt.

25) Herr Enderlen (Marburg): „Experimentelle Blasenplastik."

Im Jahre 1899 berichtete Rutkowski über einen Fall von Blasenplastik, bei welchem er ein ausgeschaltetes Dünndarmstück in die Blase transplantirt hatte. Er führte die Operation mit Glück bei einem mit Blasenectopie behafteten Patienten aus. Der Erfolg war insofern nicht als ganz günstig zu bezeichnen, als die neugebildete Blase wenig Urin fasste und ausserdem die Qualität des Harns zu wünschen übrig liess. Im Anschluss an den Fall berichtet Rutkowski über Experimente, welche er an Hunden angestellt hatte. Er kam dabei zu demselben Resultat wie vor ihm Rosenberg. Beide Autoren fanden, dass das Darmepithel zu Grunde geht und durch Blasenepithel ersetzt wird. Um dieselbe Zeit veröffentlichte Mikulicz eine Beobachtung, in welcher er ebenfalls den Dünndarm zur Bildung des Blasencavums verwandt hatte. Genauere Angaben über die Ausführung der Operation fehlen, es ist aus der Mittheilung nur ersichtlich, dass Mikulicz zweizeitig vorging, um sicher zu sein, dass das ausgeschaltete Darmstück erhalten blieb.

Ich habe an Hunden die Methode von Rosenberg*) versucht und verfüge über Präparate von 4—110tägiger Versuchsdauer. Auf genauere Mittheilung der histologischen Verhältnisse darf ich wohl verzichten. Ich möchte nur anführen, dass die degenerativen Vorgänge, welche sich nach dem Eingriffe einstellen, verhältnissmässig rasch ablaufen. Nach 4 Tagen sind Blase und Darmlappen fest verbunden. Darm und Blasenepithel stossen mit scharfer Grenze an einander. Es hat um diese Zeit nicht den Anschein, als ob das Darmepithel zu Grunde gehen werde. Präparate von 1- und über 3monatlicher Versuchsdauer beweisen entgegen Rosenberg und Rutkowski, dass das Darmepithel nicht nur erhalten, sondern leider auch functionsfähig bleibt. In der Muscularis der transplantirten Schlinge stellen sich manchmal Zeichen von Atrophie ein.

Ich glaube, dass das Verfahren nur in wenigen Fällen anwendbar ist. Es muss eine genügend grosse Wundfläche der Blase vorliegen, sonst wird nur ein kleines Blasencavum geschaffen. Ein weiterer Nachtheil ist, dass die Fäden leicht nach der Blase hin durchschneiden und sich dort incrustiren.

In einer zweiten Reihe habe ich nach Abtragung eines Theiles der Blase zwischen dem Blasenrest und der ausgeschalteten Schlinge eine Anastomose hergestellt und zwar entweder eine seitliche oder Ende zu Ende nach entsprechender Vernähung der Darmlumina. Die histologischen Verhältnisse sind dieselben wie in der vorhergehenden Versuchsreihe.

Als Vorzug erscheint es mir, dass man eine beliebig lange Schlinge verwenden kann, doch wird bei der seitlichen Anastomose ein mehr oder weniger grosses Divertikel mit all seinen Nachtheilen geschaffen. An die Einpflanzung des einen Endes der ausgeschalteten Schlinge könnte man bei der Blasenectopie denken, wenn die Blasenwandung nach Anfrischung der Ränder ventral vereinigt ist.

---

*) Abtragung des Blasenscheitels, Ausschaltung einer Dünndarmschlinge und Transplantation derselben in den Blasendefect nach Eröffnung gegenüber dem Mesenterialansatz.

Auf die Continenz haben die genannten Verfahren natürlich keinen Einfluss. Ferner ist zu erwägen, dass es leicht zu Cystitis kommt, in deren Folge sich Nierenherde einstellen können. Letztere sah ich in 2 Versuchen. Mit der Infection der Nieren muss man aber auch bei den anderen Methoden der Blasenplastik rechnen, auch bei der jetzt vielfach mit Glück geübten Einpflanzung der Ureteren in die Flexur.

(Ausführliche Publikation erfolgt in der Deutschen Zeitschrift für Chirurgie. Der Autor.)

26) Herr Anschütz (Breslau): „Ein Fall von Blasen-Ectopie“*).

Herr Trendelenburg (Leipzig): Ich glaube auch nicht, m. H., dass es häufig nöthig ist, dieses ingeniöse, aber recht complicirte Verfahren zur Heilung der Blasenspalte anzuwenden. Mir ist unter sehr vielen Fällen nicht ein einziger vorgekommen, wo die Blase, wenn sie auch noch so klein aussah, sich nach der von mir angegebenen Operation der seitlichen Anfrischung und directen Vereinigung nicht allmälig ausgedehnt und so ein genügendes Receptaculum für den Urin abgegeben hätte, genügend zum Zurückhalten des Urins für $1\frac{1}{2}$—2 Stunden. Ein solches Resultat ist von mir bisher noch immer erreicht worden. Auch in dem auf Seite 411 im 43. Bande des Archivs für klinische Chirurgie erwähnten Falle (G. G. aus D. in Russland), bei dem es mir damals unwahrscheinlich zu sein schien, „dass sich eine einigermaassen geräumige Blase schaffen lassen würde“ (l. c. S. 412) hatte sich diese Befürchtung als unbegründet erwiesen. Jetzt hat der junge Mann eine ganz geräumige Blase. Also die auch scheinbar sehr kleine Blase dehnt sich nach gelungenem Verschluss immer allmälig aus. Ich habe seitdem noch niemals einen Fall gesehen, wo ich Veranlassung gehabt hätte, daran zu denken, einen Theil der Blase etwa in der von Mikulicz angegebenen Weise zu ersetzen. Ich habe von meinen in früherer Zeit operirten Knaben 3 unter Augen behalten und gelegentlich wiedergesehen. Der eine ist der Knabe in Breslau, über den College Tietze referirt hat und bei dem in der That ein ausgezeichnetes Resultat erzielt worden ist (vgl. Arch. f. klin. Chir. 43. p. 408. E. B. aus Königsberg). Er hat bis zu gewissem Grade Continenz, keine vollständige, aber eine unvollständige Continenz, so dass er einige Zeit — ich weiss nicht genau, wie lange und wie es jetzt ist — den Urin halten kann.

Ich habe mir erlaubt, photographische Abbildungen von zwei Patienten mitzubringen, über die ich vor Jahren berichtet habe (G. G. aus D. in Russland, operirt 1886 und K. K., operirt 1890, vgl. l. c. S. 414). Ich würde sie gern einmal hier vorstellen, aber es geht nicht gut, da es Söhne aus gebildeten Familien sind. Beide sind jetzt etwa 16 Jahre alt. Auch in diesen Fällen haben wir einen vollständigen Verschluss erreicht, und, wie die Herren aus den Photographien, die ich herumgeben werde, ersehen werden, ist die Form des Penis eine ganz ausgezeichnete. Die Blase ist geschlossen und die Knaben können mit Hilfe eines Compressoriums, das ganz ähnlich ist, — nicht wie diese Penis-Quetsche, die ich meinen Patienten, glaube ich, nicht em-

*) S. Grössere Vorträge und Abhandlungen. Theil II.

pfehlen würde — sondern ähnlich dem anderen Apparate, der eben hier gezeigt worden ist, den Urin ganz gut zurückhalten. Ein Urinal können die Patienten bei Benutzung des Compressoriums entbehren, sie gehen alle 2 Stunden zum Pissoir oder nehmen einen Topf und lassen nach Lüftung der kleinen Feder, was sehr leicht zu machen ist, den Urin im Strahl abfliessen, bleiben im Uebrigen vollständig trocken. Der eine Knabe (G. G.) kann allerdings seinen Apparat leider nicht dauernd tragen, weil er durch den Druck des Compressoriums auf den hinteren Theil der Urethra Schmerzen in dem einen Hoden bekommt.

Ich gebe hier zwei Photographien in mehreren Copien herum, welche sich auf diese Kranken beziehen; ich habe dann hier noch eine Photographie von einem Patienten, der noch von Thiersch nach seiner Methode operirt worden ist. Wie die Herren sehen, ist da auch der Schluss erfolgt, aber das Bild ist ein ganz anderes. Der Penis ist ganz kurz, besteht eigentlich nur aus der Eichel, und Sie sehen eine förmliche Geschwulst unter dem grossen Lappen, welcher den bestehen gebliebenen Prolaps der Blase deckt. Eine wirkliche absolute Continenz habe ich bisher noch niemals erzielt. Aber ganz sicher ist es ja, dass sie zu erzielen sein muss.

Also ich glaube nicht, dass man Veranlassung hat, von dem alten Verfahren im Wesentlichen irgendwie abzugehen. Ich habe jetzt gerade wieder 4 Patienten in Behandlung, die aber noch nicht soweit sind, dass ich etwas Bestimmtes über den Enderfolg sagen kann. Im Princip mache ich die Operation immer noch so, wie ich es vor Jahren angegeben habe, also Spaltung der Synchondrosen, dann Zusammendrängung der beiden Beckenschaufeln, dann seitliche Anfrischung und Naht, und eventuell wird zuletzt die kleine Fistel, die übrig bleibt, an der Stelle, die man zunächst offen lässt, um den Urin durch ein Drainrohr abzuleiten, durch einen Hautlappen gedeckt. Sie sehen hier in den Bildern immer diesen Hautlappen, der über der bezeichneten, zunächst offen gelassenen Stelle der Blase sitzt. Im Uebrigen ist die Höhle mit Schleimhaut ausgekleidet und die Blase vollständig in sich geschlossen.

Die Gefahr der Synchondrosenspaltung ist durchaus nicht so gross, wie in verschiedenen Veröffentlichungen behauptet worden ist, zumal wenn man gleich die Hautwunden über den Synchondrosen vernäht und mit Collodium abschliesst. Die Wunden heilen fast immer ganz per primam, und man kann die Asepsis noch mehr dadurch sichern, dass man, während der Knabe auf dem Rücken liegt, in dem Apparat, durch welchen die Beckenschaufeln zusammengedrängt werden, mit Hülfe der Bunsen'schen Wasserstrahlpumpe, welche von Perthes in die Chirurgie eingeführt worden ist — wie sie hier sehen, ein sehr einfaches Instrument — immer den Urin, der aus der Blase herauskommt, absaugen lässt. Das Bett wird in die Nähe der Wasserleitung gestellt, die kleine Pumpe wird an dem Hahn der Wasserleitung angebracht, und saugt nun mit Hülfe eines Gummischlauches, dessen Ende vor der Blasenspalte mit Heftpflaster befestigt wird, jeden Tropfen Urin, der hier heraustritt, in ein neben dem Bette stehendes Gefäss ab. Auf diese Weise kann man die Benetzung der Wunden an den Synchondrosen mit Urin verhindern, der Knabe bleibt überhaupt trocken und bekommt daher auch nicht so leicht Decubitus.

Die Annäherung der Beckenschaufeln gegen einander hat in der That einen ganz überraschenden Erfolg. Wir haben statt des grossen Defectes nur einen schmalen Spalt, und wenn wir den Knaben bei der Operation in Beckenhochlagerung bringen, geht ganz von selbst die Blase herein und man kann sehr leicht eine directe seitliche Vereinigung erzielen. Allerdings muss man zugeben, dass die Schaufeln nachher wieder auseinander gehen, und wenn man die geheilten Knaben untersucht und ein Röntgenbild anfertigt, so überzeugt man sich, dass die Schaufeln wieder sehr wesentlich auseinander gegangen sind, wenn sie auch nicht so weit auseinanderstehen, wie bei einem Patienten, bei dem die Synchondrosenoperation überhaupt nicht gemacht worden ist. Immerhin weichen sie wesentlich auseinander, zum Theil durch Narbenretraction und zum Theil durch Störungen des Wachsthums, aber das ist ganz gleichgültig, an dem Gang macht das garnichts aus. Alle 3 Patienten gehen genau wie ein normaler Mensch. College Mikulicz wird das bestätigen von dem Patienten in Breslau, der in Bezug auf den Gang keine Veränderungen darbietet. Aber von üblen Folgen ist es, dass die auseinanderweichenden Beckenschaufeln die Urethra, die eine runde Oeffnung bilden soll, in eine quere Spalte ausziehen. Denn dies ist gewiss der Grund, weshalb eine vollständige Continenz bisher noch nicht zu erzielen gewesen ist. Könnten wir also das Wiederauseinanderrücken der Beckenschaufeln vermeiden, so wäre es ein grosser Gewinn und aus diesem Grunde habe ich es versucht, nun statt der Einschneidung der Synchondrose durch Osteotomie eine Fractur der Beckenschaufel zu machen dicht neben der Synchondrose, auf diese Weise statt der Narbe einen Callus zu erzielen und dadurch ein Auseinanderweichen der Beckenschaufeln zu hindern. Meine Versuche in dieser Richtung sind noch nicht abgeschlossen. Ich muss noch einmal wiederholen, vollständige Continenz ist in keinem Falle erreicht, aber die Operation ist eine durchaus ungefährliche. Dass mir einmal in der ersten Zeit ein Patient an Jodoformvergiftung gestorben ist, kann doch nicht immer die Beurtheilung der Operation beeinflussen und für eine Statistik ist die Zahl der operirten Fälle überhaupt viel zu klein. Die Operation ist eine relativ ungefährliche; man kann sicher sein, bei einigermaassen günstigen Verhältnissen vollständige Heilung zu erzielen. Das Einzige, was noch fehlt, was aber auch jedenfalls zu erreichen sein wird, wenn man die Technik modificirt, ist die vollständige Continenz.

Herr von Mikulicz-Radecki (Breslau): M. H., dass ich eine warmer Anhänger der Trendelenburg'schen Methode bin, haben Sie aus den Ausführungen des Herrn Anschütz entnommen. Ich darf deshalb zwei Worte hinzufügen, die sich auf Dinge beziehen, die mir bei der Trendelenburgschen Methode doch nicht so ganz vollkommen zu sein scheinen. Erstens glaube ich, dass der Vortheil der Durchtrennung der Synchondrose, der Versuch, das Becken wieder zu vereinigen, doch nicht ein so grosser ist, wie Herr Trendelenburg meint. Ich weiss nicht, ob er über einen Fall verfügt, in dem die Vereinigung der Symphyse vollständig gelungen ist. Ich habe Herrn Trendelenburg die Röntgenphotographie seines ersten, sonst so glänzenden Falles gezeigt, bei dem trotz dieser Voroperation ein sehr breiter Symphysenspalt besteht. Ich glaube, dass wir diese immerhin nicht ganz gleich-

gültige Operation doch ausführen, ohne einen wesentlichen Nutzen zu erreichen, namentlich auch, ohne die Continenz der Blase zu fördern.

Dann möchte ich hervorheben, dass es mir nicht zweckmässig erscheint, die Operation an der Blase selbst in derselben Weise auszuführen in den meist seltenen Fällen, in denen die Blase so klein ist, dass nur von einem Rudiment gesprochen werden kann. Ein Fall, wie er Ihnen eben hier vorgestellt wurde, ist, glaube ich, zu diesem einfachen Trendelenburg'schen Verfahren, das ich sonst immer üben würde, nicht geeignet. Ich darf hier an einen Punkt erinnern, über den wohl die Meisten von Ihnen auch böse Erfahrungen gemacht haben. Die Patienten mit sehr kleiner Blase haben nach gelungenem Verschluss derselben eine grosse Neigung zu Cystitis und aufsteigender Pyelitis. Selbst in dem angeführten Falle des Herrn Trendelenburg, der schliesslich so glänzend verlaufen ist, hatten wir Jahre lang eine unglaubliche Mühe, die bestehende Cystitis und Pyelitis zu beherrschen. Es bilden sich sehr leicht in solchen Fällen selbst Concremente in der Blase, die dann mit grosser Mühe entfernt werden müssen. Ich kenne mehrere derartige Fälle, die später an Pyelitis zu Grunde gegangen sind. Diese schweren Complicationen wird man, wie ich hoffe, grade durch die Implantation eines Stückes Darm verringern oder ganz vermeiden. Ich glaube, es handelt sich da nicht nur darum, das Reservoir zu vergrössern und damit die Continenz zu vermehren; ich glaube, dass hier das Darmsecret — denn die Darmwand bleibt ja functionell erhalten — auch eine gewisse antiseptische Wirkung entfaltet. Wir wissen ja, dass der Dünndarm relativ arm an Bakterien ist. Das Dünndarmsecret besitzt zweifellos bakericide oder wenigstens in hohem Grade bakterienentwickelungshemmende Eigenschaften und das kommt der zu Cystitis neigenden Blase sicher zu Gute. Bei unserem Patienten wenigstens ist es auffallend, dass er in der Zeit der Beobachtung in der Klinik eine schwere Cystitis nicht bekommen hat, auch keine nachweisbare Pyelitis, eine Complication, die wir, wie gesagt, bei den bisher beobachteten Fällen so oft gesehen haben.

Herr Rehn (Frankfurt a. M.): Ich möchte nur eine ganz kurze Bemerkung machen. Die von Herrn Mikulicz empfohlene Penisplastik, die auch eine wirklich sehr gute ist, Spaltung der Corpora cavernosa und Umklappen ist nicht von Küster angegeben, sondern von Passavant.

Herr Trendelenburg (Leipzig): Nur noch ein paar Worte. Die Vereinigung der Symphyse habe ich ja niemals versucht, ich habe niemals die Knochennaht an der Symphyse angelegt. Die Spaltung der Synchondrosen soll ja nur die Ränder der Spalte einander nähern, für die erste Zeit die Spannung vermindern und so eine directe Vernähung der Spalträndер ohne Spannung ermöglichen. Also ich glaube, die Frage ist damit erledigt.

Was dann die antiseptische Wirkung des Darmsaftes betrifft, so muss ich allerdings sagen, dass ich mir davon in Bezug auf die Verhütung einer Cystitis absolut nichts versprechen kann. Eine Cystitis wird bei jeder Methode der Operation eintreten können; ob sie eintritt oder ausbleibt, hängt von Zufälligkeiten ab, und vor Allem davon, ob es gelingt, Operation und Nachbehandlung ganz aseptisch durchzuführen oder nicht.

Der Patient in Breslau (E. B.), über den Tietze vor einigen Jahren

wieder berichtete, hatte lange Zeit eine Cystitis, die Operirten, deren Bilder hier circuliren, haben ganz klaren Urin und haben ihn, so weit ich mich erinnere, immer gehabt. Die Behauptung, dass mein Verfahren leichter zu Cystitis führe als ein anderes, wäre eine ganz willkürliche und unbegründete.

27) Herr Olshausen (Berlin): „Zur conservativ-chirurgischen Behandlung der Myome".

Aehnlich wie mit der Fortnahme der ganzen Schilddrüse hat man auch mit der Fortnahme beider Ovarien bei jüngeren Frauen schlechte Erfahrungen gemacht. Solche Frauen leiden oft an Ausfallserscheinungen in hohem Grade lange Zeit hindurch. O. nimmt aus diesem Grunde bei der Amputatio uteri myomatosi supravaginalis immer nur ein Ovarium mit fort, was für die Kranken sehr erspriesslich ist.

Bei einem grossen Myom der Cervix (1250 g), welches die ganze Cervix bis zum Orific. int. einnahm, hat O. die Cervix ausgeschält und das intacte Corpus uteri, an dem die Adnexe völlig erhalten waren, auf die Scheide aufgenäht, so dass fast normale Verhältnisse hergestellt wurden.

Von dem gleichen Gesichtspunkt des möglichst conservativen Vorgehens aus ist auch die Enucleation wieder mehr zu empfehlen. Man soll diese Operation, bei der functionsfähige Genitalien zurückbleiben, bei Frauen in den vierziger Jahren nicht auf solitäre Myome beschränken. O. hat in den Jahren 1897 bis 1899 unter 207 abdominalen Myomoperationen 29 mal Enucleationen gemacht.

Die Myomoperationen sollen überhaupt nur in einer beschränkten Zahl von Fällen stattfinden. In 320 Fällen von Myomen der Jahre 1897—99 hat O. in der Privatpraxis nur 53 mal operirt, d. h. in 16,6 pCt. der Fälle.

(Der Vortrag ist ausführlich veröffentlicht in der Zeitschr. f. Gebh. und Gyn., Bd. 43, S. 1.)

Vorsitzender: Wir danken unserem Mitgliede, dass es uns wieder in das gynäkologische Gebiet geführt hat, über das wir doch gewiss Alle orientirt sein möchten.

28) Herr Lexer (Berlin): „Vorstellung eines Patienten mit Nasenspalte".

M. H., die Missbildung, welche dieser 20jährige Mann zeigt, gehört in das seltene Kapitel der medianen Nasenspalte, obgleich hier eigentlich sehr wenig Aehnlichkeit mit der Doggennase, nach Witzel's Bezeichnung, besteht. Während in den bisher bekannten Fällen sich die Entwickelungsstörungen fast nur auf das Gebiet des mittleren Nasenfortsatzes beschränkten, macht hier das ganze Gesicht den Eindruck, als sei es auf einer frühen Entwickelungsstufe stehen geblieben, besonders wenn Sie den Patienten von der rechten Seite betrachten und er den Mund öffnet. Die ganze Nase sammt der Glabellagegend ist breit gebildet. Die Nasenlöcher stehen weit auseinander, durch einen fingerbreiten Saum von einander getrennt; während die Nasenflügel sammt ihrem Knorpel gut entwickelt sind, fehlt die Spitze und der breite, flache Nasenrücken wird von einer dicken Haut bedeckt, die in der

Mitte eine Längsfurche aufweist. Das Riechvermögen des Patienten ist nur wenig gestört. Von dem knöchernen Skelett der Nase finden wir den linken Processus frontalis schwach entwickelt in mehr frontaler Richtung, der rechte dagegen springt scharf vor und ist mehr in sagittaler Richtung entwickelt. Zwischen beiden fühlen wir den breiten vorderen Rand des Septum narium und die Nasenbeine, ein Defect in der Glabellagegend ist nicht nachzuweisen. Von den fötalen Gesichtsspalten sind bei unserem Patienten dann noch Spuren der queren und der schrägen Gesichtsspalte vorhanden; denn der Mundwinkel rechts ist nach aussen verlagert, und am linken Auge besteht ein kleines Colobom des inneren Lidwinkels. Ein ähnliches Colobom am rechten Auge ist schon in der Kindheit operirt worden, um das Auge zu schützen, das noch andere congenitale Veränderungen aufweist. Alle anderen Abnormitäten dieses Gesichts sind wahrscheinlich für die Entstehung dieser Spaltbildungen und vorzugsweise die Entwickelungsstörung des mittleren Stirnfortsatzes von Bedeutung. Man hat ja bekanntlich erstens innere und zweitens äussere Ursachen unterschieden. Ich glaube, Nasse war der Erste, welcher für die mediane Spaltnase nach dem Befunde seines Falles die Vermuthung aussprechen durfte, dass amniotische Verwachsungen innerhalb der medianen Furche des Nasenfortsatzes die äussere Ursache darstellen, zumal ja auch die congenitalen Fisteln und Dermoide am Nasenrücken durch Verklebung mit dem innig aufliegenden Proamnion entstehen. Uebrigens ist dieser Annahme auch Kredel in seinem Falle gefolgt, um das in der medianen Nasenspalte sitzende Teratom erklären zu können. In unserem Falle lässt sich vielleicht die ganze Missbildung auf äussere Schädigungen von Seiten des Amnion zurückführen, obgleich diese Einwirkung nicht so unmittelbar gewesen sein dürfte, wie in den beiden erwähnten Fällen von Nasse und Kredel. Wir sehen an der rechten Wange und vor beiden Ohren Reste amniotischer Verwachsungen; ferner war die rechte Hornhaut mit dem Amnion verklebt. Von hier aus ging ein Strang zur Stirn und hat in dem rechten oberen Augenlid eine Lücke hinterlassen. Dann oberhalb der weit nach unten gezerrten Haargrenze finden sich einige haarlose Partien, die wohl auch durch Verklebung mit dem Amnion hervorgerufen sein können. Wir können uns demnach die Verhältnisse so vorstellen, dass an allen diesen beschriebenen Stellen das Amnion nicht bloss durch Zug und Druck den normalen Zusammenfluss der einzelnen Gesichtsfortsätze hinderte, die Haargrenze oder die Kopfhaut nach unten verschob und auch den rechten Unterkiefer sammt der ganzen rechten Wangenpartie in seiner Entwickelung etwas zurückbleiben liess, sondern auch in straffer Spannung über das ganze Gebiet des mittleren Stirnfortsatzes hinwegzog. Infolgedessen konnten von diesem die meisten Theile nicht zusammenrücken und sich aufstellen, weshalb sie sich in mehr frontaler Richtung entwickelten. Der Nasenwall konnte sich nicht zur Spitze formen, und die Längsfurche des mittleren Nasenfortsatzes ist bestehen geblieben. Der somit breit gebliebene mittlere Stirnfortsatz hat weiterhin das Zusammenrücken der beiden Orbitae verhindert.

Es ist interessant, dass diese Einwirkung des Druckes von Seiten des Amnion auch am Oberkiefer des Patienten zu sehen ist, namentlich hier am

Gypsabgusse wird das deutlich, denn der harte Gaumen ist sehr hoch gewölbt und der Alveolarbogen unsymmetrisch. Dadurch, dass die rechte Hälfte des Alveolarbogens etwa fingerbreit nach innen verrückt ist, war der ganze Alveolarbogen für den Zwischenkiefer zu eng geworden, der sich infolgedessen dachförmig nach vorn aufgestellt und entwickelt hat.

(Veröffentlichung des Falles erfolgt nach Operation im Archiv für klin. Chirurg.)

29) Herr Schultheis (Bad Wildungen): „Ungewöhnlich grosser, durch hohen Steinschnitt entfernter Blasenstein".

M. H.! Im Januar dieses Jahres hatte ich Gelegenheit, einen sehr grossen Blasenstein durch Sectio alta zu entfernen. Die gewiss seltene Grösse des Steines, sein Alter und die vor der Operation gewonnenen Röntgenbilder veranlassen mich, denselben heute hier zu demonstriren.

Es handelt sich um einen 39jährigen Landwirth R. aus der Hildesheimer Gegend, der noch im letzten Sommer sein 4 Hectar grosses Gütchen selbstständig ohne fremde Hülfe bewirthschaftet hat und die damit verbundenen anstrengenden Körperbewegungen ohne wesentliche Schmerzen und Beschwerden ertragen konnte. Im Januar 1899 hat er zum ersten Male ärztliche Hülfe in Anspruch genommen, im December wurde der Stein diagnosticirt und der Patient nach Wildungen geschickt.

Anamnestisch ist noch von Interesse, dass sich Patient im 19. Lebensjahr, also vor 20 Jahren, eine Feldbohne in die Harnröhre gesteckt hat, die er nicht wieder herausbekommen konnte. Tage und Wochen nachher hat er dann kleine Bröckel ausurinirt, die er für Bohnenbestandtheile angesprochen hat. Zwei Jahre später ist Bettnässen aufgetreten und soll nach Aussage des Arztes Blasenkatarrh bestanden haben.

Bei der Aufnahme am 20. Januar 1900 hat der Kranke nur wenig Beschwerden trotz eines übelriechenden, jauchig-eitrigen, ammoniakalischen Urines, der einen fingerdicken zähen Bodensatz im Uringlas absetzt. Dem Eiter entspricht der vorhandene Eiweissgehalt, der ammoniakalischen Zersetzung die alkalische Reaction. Er hat am Tage wie in der Nacht Urinpausen von 3—4 Stunden, Schmerzen bei Bewegung und in Ruhe so gut wie nicht. Blutung soll nur einmal nach einer Fusstour aufgetreten sein.

Die Sondenuntersuchung ist sehr einfach; man fühlt, dass es ein enorm grosser Stein ist, erhält aber keine genaue Grössenvorstellung. Vom Rectum aus ist der Stein deutlich fühlbar, bei bimanueller Untersuchung bekommt man den Stein zwischen die Finger und man hat den Eindruck, als ob er die Blase völlig ausfülle. Genauen Aufschluss über Lage und Grösse giebt das Röntgenbild (Fig. 1).

Obwohl wir Wildunger Aerzte als eifrige Vertreter der Steinzertrümmerung mit nachfolgender Aspiration die Grenzen für diese schöne und schonende unblutige Steinoperationsmethode bezüglich der Steingrösse, vermuthlich infolge der Häufigkeit der Fälle, weiter zu stecken gewohnt sind, als dies theoretisch und praktisch gewöhnlich zu geschehen pflegt, so war doch dieser Stein ein für die Lithotripsie ungeeignetes Object.

Fig. 1.

Blasenstein im Röntgenbild.

Fig. 2.

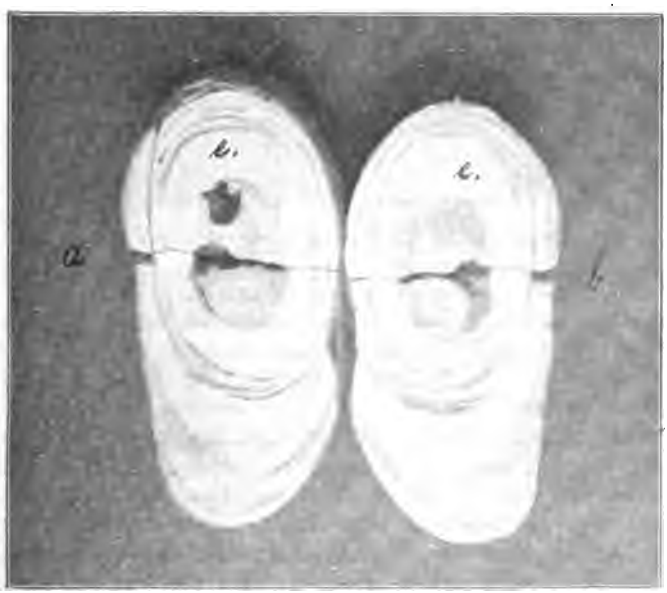

Ich nahm deswegen zur Entfernung des Steines am 24. Januar den hohen Steinschnitt vor. In Beckenhochlagerung wurde dicht über der Symphyse ein ausgiebiger querer Bauchdeckenschnitt gemacht, die Mm. rect. abdom. völlig durchtrennt, das Peritoneum, welches vermuthlich infolge des lange bestehenden Reizes durch den grossen Stein der vorderen Blasenwand fest adhärent war und mit seiner Umschlagsfalte unter die Symphyse reichte, vorsichtig lospräparirt, dann die Blase in querer Richtung breit eröffnet.

Fig. 3.

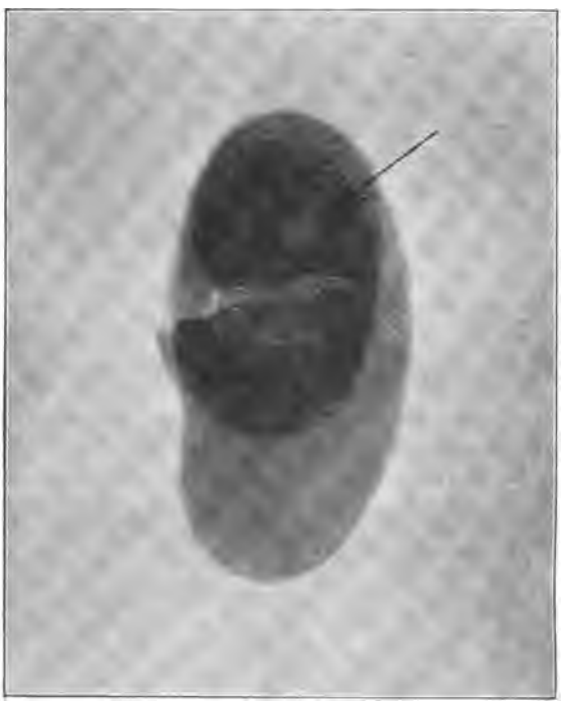

Blasenstein im Röntgenbild nach der Operation.

Der nun zu Tage tretende Stein lag unbeweglich sowohl für Instrumente wie Finger da; nach unten wurde er festgehalten von der Symphyse und dem Beckenboden, nach oben von der sich dicht an ihn anschmiegenden Blasenschleimhaut; nur um seine Längsaxe war er etwas drehbar. Da auf diese Weise eine Entfernung desselben nicht möglich erschien, theilte ich den Stein mittels breitem Knochenmeissel und vier kräftigen Hammerschlägen in zwei Theile. Dann gelang durch seitliche Verschiebung zunächst die Extraction des unteren und dann die des oberen Steinstückes. Bei der Extraction des letzteren wurde die demselben fest anhaftende Blase gewissermaassen eventerirt. Die Blasenwunde wurde durch Catgutnähte wasserdicht geschlossen,

die Bauchdeckenwunde tamponirt, in die Harnröhre vom normalen Wege aus ein Verweilkatheter gelegt.

Der Heilungsverlauf war zunächst ein guter. Beim Verbandwechsel am 5. Tage nach der Operation zeigte sich eine erbsengrosse gangränöse Stelle in der Blasenwunde, aus der Urin herausquoll. Von nun an wurde die Urinableitung mittelst von Dittel'scher Heberdrainage von dieser Stelle aus bewirkt.

Der weitere Heilungsverlauf war bezüglich der Operationswunde ein normaler, das Allgemeinbefinden wurde aber durch Influenzaanfall und dann noch einmal durch rechtsseitige Epididymitis gestört. 15 Tage nach der Operation konnte R. das Bett verlassen. Der Blasenkatarrh besserte sich unter regelmässigen Spülungen wesentlich, der Urin wurde aus der Harnröhre allerdings unter sehr mässigem Drucke entleert.

Am 26. März reiste R. ab. Die Blasenwunde war damals noch nicht verheilt, sondern es bestand noch eine kleine Fistel, aus der im Liegen Urin abging.

Die Grösse des Steines veranschaulichen die beigefügten Photographien und Röntgenbilder.

Der Längsdurchmesser	beträgt	. . .	13 cm,
„ Querdurchmesser	„	. . .	7 „
„ Längsumfang	„	. . .	32 „
„ Querumfang	„	. . .	20 „

Das Gewicht des Steines ist 500 g. Chemisch besteht er aus phosphor- und kohlensaurem Kalk und birgt in einem kleinen Hohlraume seines Innern eingetrocknete Schalenreste einer Feldbohne, kann also auf ein Alter von 20 Jahren Anspruch machen.

30) Herr Reisinger (Mainz): „Zur Behandlung der Hydronephrose“*).

31) Herr Bessel-Hagen (Charlottenburg): „Demonstration von Patienten, denen die Milz exstirpirt worden, ist ein Beitrag zur Splenectomie“**).

32) Herr Brentano (Berlin): „Vorstellung eines geheilten Falles von Pankreas-Nekrose“***).

---

*) S. Grössere Vorträge und Abhandlungen. Theil II.
**) Desgl.
***) Desgl.

(Schluss der Sitzung 1 Uhr 5 Min.)

b) Nachmittagssitzung.

(Eröffnung der Sitzung um 2 Uhr.)

Die Nachmittagssitzung wird von Herrn Franz König (Berlin) eröffnet.

33) Herr Gluck (Berlin): „Geheilter Radius-Defect mit Klumphand“*).

34) Herr Bessel-Hagen (Charlottenburg): „Zur operativen Behandlung der Pankreas-Cysten“**).

35) Herr Kehr (Halberstadt): „Wie verhält es sich mit den Recidiven nach Gallenstein-Operationen“***)?

Discussion:

Herr Löbker (Bochum): M. H., seitdem ich über meine Erfahrungen auf diesem Gebiete auf der vorletzten Naturforscherversammlung in Düsseldorf gesprochen habe, sind wesentliche Wandlungen in meiner Stellungnahme nicht eingetreten. Es mag dies wohl darin begründet sein, dass ich von vornherein mit etwas weniger Enthusiasmus gearbeitet habe, trotzdem ich ja, wie Sie wissen, eine sehr grosse Anzahl von Gallensteinoperationen ausgeführt habe. Ich vertrete auch heute noch die Ansicht, dass nicht die Anwesenheit von Gallensteinen an sich eine absolute Indication für die operative Behandlung abgeben kann, sondern dass in erster Linie die Complicationen beseitigt werden müssen, da sie für eine interne Therapie unzugänglich sind. Auf Grund dieser Erwägung habe ich auch von Anfang an, und zwar damals im Gegensatz zu den meisten übrigen Collegen, der Cystectomie überall den Vorzug gegeben, da es sich in den von mir operirten Fällen meist um schwere Veränderungen der Gallenblase, namentlich der Gallenblasenschleimhaut, handelte. Diese Veränderungen sind, wie Sie wissen, theils entzündlicher Natur — ich brauche das nicht weiter auszuführen; der College Kehr hat diese Ihnen soeben noch geschildert. Ich gewann aber auch frühzeitig eine reichliche Erfahrung über das primäre Gallenblasen-Carcinom. Ich verfüge jetzt aus wenigen Jahren über mehr als 30 Fälle primären Gallensteincarcinoms, und habe keinen Fall gesehen, wo das Carcinom nicht auf Grund von Gallensteinbildung gewachsen wäre. Ich bin daher geneigt, anzunehmen — und ich befinde mich da ja in Uebereinstimmung mit anderen Forschern — dass das primäre Gallensteincarcinom immer als eine Folge alter Steinbildungen aufgefasst werden muss. Wenn das der Fall ist, und wenn andererseits, wie ich Ihnen versichern kann, nicht allein ich selbst bei der Prüfung des Befundes während der Operation,

*) Der Herr Vortragende hat das Manuscript nicht eingesandt. D. Red.
**) S. Grössere Vorträge und Abhandlungen.
***) Desgl.

sondern auch der geübte Pathologe bei einzelnen Präparaten, die ich ihm übersandte, lange zweifelhaft gewesen ist, ob es sich noch um einfach entzündliche Veränderungen an der Gallenblasenschleimhaut handle, oder ob die Veränderung bereits als Carcinom angesprochen werden müsse, so muss man der Cholecystectomie im Allgemeinen den Vorzug geben, wenn schwere Gewebsveränderungen der Gallenblase gefunden werden. Und das wird verhältnissmässig häufig der Fall sein, wenn man, wie ich, die allgemeinen Indicationen zur chirurgischen Behandlung der Cholelithiasis einschränkt. — Auch ich habe Recidive der Anfälle nach der Operation beobachtet, und es ist mir lieb, dass College Kehr dieses Thema heute besprochen hat, da dies ja der Punkt ist, an welchem unsere internen Collegen mit Vorliebe die Angriffe gegen uns einsetzen. Ich stimme mit Herrn Kehr darin vollständig überein, dass die meisten angeblichen Recidive keine echten Recidive sind. Das ist auch von vorn herein das wahrscheinlichere, da Naunyn nach meiner Meinung Recht hat, wenn er lehrt, dass im Allgemeinen die Gallensteinbildung nicht beständig stattfindet. Bei der Betrachtung der Steine in der geöffneten Gallenblase gewinnen wir sofort vielmehr fast immer den Eindruck, dass sie alle „aus einem Wurf" sind, wie Naunyn sagt. Die sogenannten Recidive nach der Operation sind also in der That grossentheils Erscheinungen der nicht beseitigten Entzündung. Diese muss aber fortbestehen und zu acuten Anfällen führen, wenn man eine schwer kranke Gallenblase bei der Operation nicht entfernt, sondern wenn man sie nach Extraction der Steine sofort wieder verschliesst und versenkt, oder wenn sie sich nach einer längeren oder kürzeren Fistelbildung schliesst. Ich kann nicht annehmen, dass die Gallenblase sich anders verhalten soll, als der Wurmfortsatz. Wenn wir bei der Operation der Appendicitis Stenose oder vollständige Obliteration oder sonstige Veränderungen am Wurmfortsatz finden, so wird jeder von uns denselben fortnehmen. Genau so verfahre ich bei der Gallenblase, weil durch die Entfernung der Steine allein bei relativer oder totaler Stenose im Gallenblasenhalse keine vollständige Heilung der Gallenblasenentzündung herbeigeführt werden kann. Wir finden ja auch bei manchen Operationen, die wegen heftiger Anfälle nothwendig werden, keine Steine mehr, sondern nur das Empyem, während die Steine schon durchgebrochen oder auf natürlichem Wege abgegangen sind. Will ich daher möglichst sicher vor diesen sogenannten Recidiven sein, so muss ich also wesentlich gegen die entzündlichen Veränderungen der Gallenblase vorgehen. Echte Recidive, d. h. die Bildung von neuen Gallensteinen, die zur Zeit der Operation nicht da gewesen sind, habe ich nach sorgfältiger Prüfung meiner Fälle gleichfalls nicht erlebt. Dagegen kann ich mittheilen, dass ich in der That auch nach der Operation echte Steinkoliken mit Abgang von Steinen beobachtet habe. Ich hatte aber sicher diese Steine zurückgelassen — nicht in der Gallenblase, weil ich ja, wie Sie eben gehört haben, dieselben meist entferne. Es betrifft vielmehr diejenigen Fälle, bei denen durch die Anamnese hatte nachgewiesen werden können, dass schon in früherer Zeit, oft schon weit zurückliegend, Icterus aufgetreten, wo also der Choledochus mitbetheiligt war. Um keine Steine zu übersehen verwerfe ich das zweizeitige Operiren, weil man dabei niemals in der Lage ist, genau festzustellen, wie es im Choledochus, überhaupt in den Gallenwegen aussieht. Und doch ist dies

in allen Fällen von der grössten Wichtigkeit, da bei der Dilatation oder Divertikelbildung des Choledochus oder des Hepaticus sehr leicht Steine übersehen werden können. Einen ganz typischen Fall möchte ich hier kurz schildern. Sie Alle kennen die schematische Abbildung des Herrn Riedel von dem Occlusionsstein im Gallenblasenhals, der den kleineren Steinen im Gallenblasenkörper den Abgang durch den Cysticus versperrt. Das kommt zweifellos häufig vor — ich glaube allerdings nicht so häufig, wie College Riedel annimmt. — Wenn aber ein grösserer Stein im unteren Theile des Choledochus stecken bleibt, so ist dies von grösster Wichtigkeit. Wenn ein stärkerer Stein den Choledochus an der Papille verstopft und nur durch Gallenstauung die Erweiterung der Gallenwege zu Stande kommt, so können um so leichter die übrigen Steine aus der Galfenblase in den Choledochus hineingerathen. Hier bleiben sie oberhalb des Occlusionssteines liegen, füllen ev. den Choledochus ganz aus, und die nachfolgenden Steine wandern, wie ich mehrfach beobachtet habe, aus dem Cysticus nach aufwärts in den Hepaticus und ev. bis in die Lebergänge hinein. Ich habe noch vor wenigen Wochen in einem derartigen Falle aus dem Hepaticus und aus den erweiterten Lebergängen 8 haselnussgrosse Gallensteine entfernt. Bei einer anderen Patientin fand ich nach Extraction des Occlusionssteines 5 kleine Concremente im Hepaticus. Ich zog auch diese heraus und schloss den Schlitz im Hepaticus sofort wieder durch die Naht. Nachdem die Patientin sich längst vollständig erholt hatte, ging unter einem einzigen Anfall, weil nur der Durchtritt in das Duodenum frei war, ein Stein ab, der genau so aussah, wie die 5 andern, die ich aus dem Hepaticus extrahirt hatte. Er konnte nur aus der Leber selbst stammen, war aber dort gewiss nicht gebildet, sondern in dieselbe hineingewandert. Diese Aufwärtswanderung von Steinen gegen die Leber hin halte ich bei Vorhandensein eines Occlusionssteines im Choledochus für nicht ganz selten, und wir müssen sie kennen, wenn wir die Steinbildung in den Lebergängen, aber auch die Recidive nach der Operation richtig beurtheilen wollen. Wenn ich solche Fälle jetzt operire, so verfahre ich folgendermassen: die Gallenblase wird entleert, exstirpirt, falls sie entartet ist. Es folgt die breite Eröffnung und die Sondirung der Gallenwege sowie die Extraction der im Choledochus befindlichen Steine, während der Hepaticus mit dem Finger comprimirt wird, damit bei den Manipulationen im Choledochus kein Stein aus diesem in den Hepaticus geräth. Sodann wird der Hepaticus sondirt und die in ihm vorhandenen Steine durch Fingerdruck oder mit einem geeigneten Löffel hervorgezogen. Hierbei muss man aber vorsichtig den Löffelrand immer längs der Wand des Hepaticus aufwärts führen, denn sonst schiebt man die Steine leicht mit dem Löffel nach oben in die Lebergänge. Sie würden allerdings recht bald wieder herunterkommen, nachdem der Occlusionsstein im Choledochus entfernt ist. — Schliesslich wird der Hepaticus drainirt, wie das auch von Herrn Kehr angegeben ist. Wenn nun noch ein Stein hoch oben zurückgeblieben ist, so kann er leicht nach aussen gelangen. Bei der Hepaticusdrainage ist mir kein Unglück passirt, die Patienten sind sämmtlich genesen. Man muss nur durch Tampons ringsum die Bauchhöhle ordentlich abschliessen. Diesen Eingriff halte ich nicht für eine schwere Complication der bisherigen Operationsmethode. Die Drainage des Hepaticus hat namentlich auch grossen

Werth, wenn die Verstopfung der Gallenwege nicht durch Steine sondern durch einen Kitt aus Schleim, eingedickter Galle und Gries verursacht wird. Wir sind garnicht in der Lage, derart unwegsame Gallenwege bei der Operation sofort vollständig zu reinigen. Legen wir aber nach möglichster Säuberung derselben einen Drainageschlauch in den Hepaticus und leiten denselben aus der Bauchhöhle heraus, so zerfällt die schmierige sehr zähe Masse und entleert sich leicht nach aussen.

Was die Adhäsionen nach Gallensteinoperationen anlangt, die sicher eine grosse Anzahl von Pseudo-Recidiven ohne Icterus verursachen, so können wir sie leider nicht immer vermeiden, oder wenn sie schon vorher bestanden, durch Trennung bei der Operation nicht immer unschädlich machen. Bestehen sehr ausgedehnte Verwachsungen zwischen Leber, Pylorus und Darm, die die Weiterbeförderung des Speisebreies schwer behindern, so macht man am besten gleichzeitig die Gastroenterostomie. — Der Bauchbruch ist bei mir zur Seltenheit geworden, seitdem ich nicht mehr lateral operire — mit wenigen Ausnahmen wenigstens — sondern in der grossen Mehrzahl der Fälle von der Mittellinie aus arbeite.

Herr Petersen (Heidelberg): Die Erfahrungen der Heidelberger Klinik stimmen im Allgemeinen mit den hier von Herrn Kehr und Herrn Löbker mitgetheilten überein. Erstens darin, dass die wirklich nachweisbaren echten Recidive wirklich selten sind; unter den jetzt etwa 260 Gallensteinoperationen unserer Klinik konnte ein derartiges Recidiv nur zweimal sicher nachgewiesen werden. Auf der anderen Seite stimmen die Erfahrungen ebenso darin überein, dass die unechten Recidive doch wohl häufiger sind, als man früher im Allgemeinen zugegeben hat.

Ich möchte nun vielleicht empfehlen, bei einem unechten Recidiv doch schärfer zu trennen zwischen den wirklichen Steinrecidiven und den Beschwerderecidiven, und bei den Steinrecidiven auch wieder zu unterscheiden zwischen verschuldeten Steinrecidiven und unverschuldeten. Verschuldete nenne ich solche, wo Steine zurückbleiben, deren Entfernung wohl noch technisch möglich gewesen wäre; unverschuldete solche, wo nach der ganzen Lage des pathologischen Processes, infolge sehr ausgedehnter Verwachsungen oder infolge Vorhandenseins von Steinen in den höheren Hepaticusgängen oder in der Leber eine Entfernung technisch unmöglich war. Diese Unterscheidung ist nicht gleichgültig, weil ja natürlich gerade die Zahl dieser unverschuldet unvollkommenen Operationen maassgebend dafür ist, wieviele Patienten uns hätten früher zugewiesen werden müssen. Ich glaube also, man könnte dem Herrn Kehr dankbar sein, wenn er versuchen würde, nach dieser Richtung hin noch seine Recidive in Gruppen zu sondern.

Auch noch in einer anderen Beziehung ist diese von mir empfohlene Unterscheidung wesentlich. Es scheint mir doch in der Empfehlung der Cystectomie als Normaloperation, zur besseren Verhütung von Recidiven, ein gewisser Widerspruch zu liegen. Wir Alle stimmen darin überein, dass die Steinrecidive, die wir beobachten, zumeist unechte sind, d. h. wir haben Steine zurückgelassen. Aber, wie Herr Löbker vorhin schon so scharf hervorhob, es sind Steine, welche nicht in der Gallenblase und nicht im Cysticus liegen,

sondern in den tieferen Gängen. Wenn wir also hier wirklich die Cystectomie machen, so sind hier natürlich die unechten Recidive ebenso gut möglich, als wenn wir keine Cystectomie gemacht hätten. Dazu kommt nun, dass wir uns in diesen verwickelten Fällen, wenn nun einmal die in den tiefsten Gängen zurückgebliebenen Steine Beschwerden machen, durch die Cystectomie einer sehr werthvollen Handhabe für die eventuelle Anastomose beraubt haben. Aus den letzten Jahren erinnere ich mich auf der Heidelberger Klinik an etwa 4 oder 5 Fälle, wo wir nach einer solchen unverschuldet unvollkommenen Operation nachträglich die Cholecystenterostomie machten, und wo wir doch in grosser Verlegenheit gewesen wären, wennwir nicht an der zurückgelassenen Gallenblase diese Handhabe gehabt hätten.

Ferner darf ich vielleicht noch daran erinnern, dass die Drainage der Gallenblase, welche doch nach der Cystostomie erheblich einfacher zu machen ist, als nach der Cystectomie, nach den Beobachtungen auf der Heidelberger Klinik für die Asepsis der Gallenwege von nicht zu unterschätzender Bedeutung ist. Nach unseren bakteriologischen Untersuchungen, wie ich sie vor 2 Jahren hier mittheilen konnte, und die wir seitdem ziemlich regelmässig weitergeführt haben, lässt sich durch eine längere Zeit fortgeführte Drainage fast stets die vorher stark bakterienhaltige Galle bakterienfrei machen.

Was schliesslich noch — um darauf kurz zurückzukommen — die Hernien nach der Gallensteinoperation betrifft, so möchte ich doch hervorheben, dass es, um hier vergleichbare Zahlen zu gewinnen, nicht genügt, zu sagen: so und soviele Hernien habe ich gesehen, sondern dass man doch dann auch ungefähr ebensoviel Fälle genau nachuntersucht haben muss, wie der Andere. Die 15 pCt. Hernien, die ich seinerzeit aus der Heidelberger Klinik mitgetheilt habe, beziehen sich auf ca. 100 Patienten, die wir bis auf 2 entweder selbst nachuntersuchten oder von denen durchaus zuverlässige Nachrichten vorlagen. Wenn z. B. Herr Poppert mittheilte, er habe bisher bei Gallensteinen noch keine Hernie gesehen, so wäre doch nöthig gewesen, hinzuzufügen, wie viele seiner Patienten er überhaupt wieder gesehen hat oder von sachverständiger Seite hat nachuntersuchen lassen.

Herr Körte (Berlin): M. H., ich halte es für sehr wichtig, dass von dieser Stelle aus einmal offen ausgesprochen ist: Es kommt vor, dass Beschwerden nach Gallenblasenoperationen zurückbleiben bezw. wieder auftreten. Ich habe mir erlaubt, vor einigen Jahren (Chir. Congr. 1896, Verhandlgn., S. 92—94) schon einmal diese Bemerkung hier zu machen, damals aber vereinzelt. Diese Nachbeschwerden können von sehr verschiedenen Ursachen herrühren. Woran die Leute leiden, ob sie Schmerzen von Adhäsionen haben, oder Gallenblasenentzündung oder neue Steine, das ist dem Patienten, wie Herr College Kehr ganz richtig sagte, vollkommen egal; aber wir müssen uns unserer Grenzen da bewusst sein, und wissen, dass trotz der Entfernung der Gallensteine in einem gewissen Procentsatz Beschwerden bleiben.

Ich habe übrigens einen ähnlichen Entwicklungsgang bezüglich der Operationsmethoden durchgemacht, wie Herr College Kehr. Für das Wichtigste halte ich die genaue Abtastung und Untersuchung der Gallengänge, und wenn sich Concremente darin finden, die Incision mit nachfolgender Drainage.

Ich habe die Gallenblasen seit 1892 stets drainirt, und zwar in ähnlicher Weise wie es Herr Poppert hier 1898 beschrieb. — In letzterer Zeit bin ich, wie Herr Kehr, mehr und mehr dazu gekommen, entzündlich veränderte Gallenblasen zu exstirpiren. Uebrigens habe ich es bei meinen zahlreichen Drainagen der Gallenblase und des Choledochus fast nie erlebt, dass mir ein Stein den Gefallen gethan hätte, durch dieses Drainrohr nachträglich abzugehen. Wenn ich einmal einen Stein zurückgelassen habe, — und das ist hauptsächlich passirt bei starken Eiterungen und Entzündungen — dann ist er ruhig in seinem Winkel oder Divertikel solange sitzen geblieben, bis ich ihn durch eine zweite Operation herausgeholt habe.

Die Erfahrung, die wir im Allgemeinen machen, dass nachträgliche Beschwerden bleiben können, führt uns einmal zu einem etwas radicaleren Vorgehen bei der Operation, nämlich zu der häufigeren Incision und Drainage der Gallengänge und zur häufigeren Entfernung der erkrankten Gallenblase. Auf der anderen Seite, glaube ich, müssen wir eine gewisse Einschränkung der Indication daraus folgern. Ich glaube, ich würde mich jetzt nicht mehr für berechtigt halten, beim Vorhandensein von Gallensteinen, die nur gelegentlich Beschwerden machen, wo aber kein Fieber, keine Entzündung, kein Zeichen von tiefer gehenden krankhaften Erscheinungen da ist, einzugreifen, weil ich keine genügende Garantie habe, dass nicht nach Entfernung der Steine auch noch Beschwerden bleiben. Natürlich kommt es auf den Grad der Belästigung an, welche die Gallensteine machen, und auf äussere Verhältnisse der Patienten. Deswegen bin ich dazu gekommen, dass man die Indicationen zur Operation etwas einschränken muss auf diejenigen Fälle, wo entzündliche Veränderungen der Gallenblase oder Gallengänge vorliegen, die direct oder indirect das Leben des Patienten zu gefährden geeignet sind. Ich habe auch von verschiedenen Aerzten gehört, auch von solchen, die sich selbst mit dem Gegenstande sehr intensiv beschäftigt haben, dass sie nicht gleich nach dem ersten Anfall sich haben operiren lassen. Ich würde es auch nicht thun.

Bezüglich des Falles von mir, welchen Herr Kehr aus der Schrift von Hermann (Mitth. aus den Grenzgebieten, Bd. 4, S. 240) erwähnte, möchte ich noch Folgendes anführen. Die Patientin kam am 27. Nov. 1895 mit schwerem Icterus und hochgradigen Beschwerden in Folge von Choledochussteinen seit dem Frühjahr 1895 bestehend, in meine Behandlung. Es wurden zwei sehr grosse, und ein kleiner Stein aus dem Choledochus entfernt. Es trat danach schnelle Heilung ein. Im November 1898 sah ich die Dame wieder, sie war kaum wiederzuerkennen, sah wohl aus, war stark geworden. Nach ihren Angaben waren im Sommer 1898 wieder Schmerzen aufgetreten, gegen welche sie eine Cur in Carlsbad brauchte. Sie brachte in einer Schachtel eine ganze Anzahl sehr kleiner Körner mit, welche als abgegangene Gallensteine angesehen wurden. Die mikroskopische Untersuchung ergab mit Evidenz, dass es sich um „Mohnkörner" handelte (vom Frühstücksgebäck herstammend!). Als „Recidiv" kann dieser Fall nicht aufgefasst werden, sondern als erneute entzündliche Vorgänge in den Gallenwegen. — Die Angabe von Hermann (l. c.) ist ganz ungenau, nur nach den Angaben der Patientin verfasst.

Herr Franz König (Berlin): M. H., ich will nicht zur Sache reden,

sondern zur Person. Ich habe in den Jahren 1866/67 die schwersten Anfälle von Gallensteinkoliken gehabt, die ein Mensch haben kann, und hätte man damals schon Gallenblasen herausgeschnitten — meine existirte gewiss nicht mehr. Seit 1867 bin ich kerngesund, vollkommen frei von den alten Beschwerden und habe niemals mehr auch nur die leisesten Anfälle von Gallensteinkolik gehabt.

Herr Troje (Braunschweig): M. H., nur ein paar Worte! Ich möchte einen Fall erwähnen, der, glaube ich, dafür spricht, wie doch die Cystectomie der Cysticotomie überlegen sein kann, und wie wichtig es unter Umständen ist, die Cystectomie gleich zu machen. Es handelt sich um einen Fall, den Herr Kehr vor etwa 2 Jahren mittelst der Cysticotomie operirt hatte. Er hatte dem betreffenden Herrn Gallensteine entfernt. Dieser ist nach seiner Rückkehr nach Braunschweig von einem praktischen Arzt dann weiter behandelt worden und hatte eine Gallenblasenfistel zurückbehalten. Wie er vor 2 Monaten zu mir kam, fand ich aus dieser Fistel herauswuchernde papilläre Excrescenzen. Es liess sich von hier aus ein mit der Leber in Zusammenhang stehender Tumor palpiren. Ich verfolgte ihn operativ und fand ein Carcinom, das von der Gallenblase ausgegangen war und in die Leber hineinwuchs. Ich habe die Gallenblase exstirpirt und ein grosses Stück der Leber mittelst Paquelin mit abgetragen. Es ist während der Nachbehandlung ein Verschluss des Pylorus entstanden, so dass noch eine Gastroenterostomie nothwendig wird. M. H., dieser Fall legt uns wohl nahe, dass wir von vornherein radical vorgehen und eine schwerer entartete Gallenblase lieber gleich exstirpiren sollen.

Ein zweiter Fall, den ich in Behandlung bekommen habe, spricht wieder dafür, wie gefährlich ein lange bestehendes Gallensteinleiden für den Kranken werden kann, wenn er nicht rechtzeitig zur Operation kommt. Es war der einzige Fall unter meinen 27 Fällen, die ich wegen Gallensteinen operirt habe, der mir gestorben ist, und bei diesem Falle habe ich gar nichts weiter thun können, als eine Peritonitis, die durch Durchbruch von Gallensteinen aus dem Choledochus in die freie Bauchhöhle entstanden war, durch Bauchschnitt und ausgiebige Drainage zu behandeln. Es handelte sich um trübe, das Bacterium coli in Reincultur führende Galle, die frei in die Bauchhöhle sich ergossen und zu einer diffusen eitrigen Peritonitis Veranlassung gegeben hatte.

Ich habe alle meine Fälle, da sie sämmtlich aus der Stadt Braunschweig stammen, persönlich in Beobachtung behalten und habe nur in 3 Fällen das Wiederauftreten von geringfügigen Koliken erlebt, die stets bald wieder vorübergegangen sind. Ich meine, diese Koliken dürften doch wohl als Adhäsionskoliken aufzufassen und kaum als Moment zu verwerthen sein, das vor einer operativen Behandlung des Gallensteinleidens zurückschrecken könnte.

Im Uebrigen bin ich mit meinen Erfolgen sehr zufrieden gewesen und meine Patienten jedenfalls durchweg, so dass ich glaube, wir thun den Gallensteinleidenden doch einen grossen Gefallen, wenn wir sie operiren, und zwar so radical wie möglich, sobald wir hören, dass sie ihr Leiden Jahre hindurch tragen und trotz sorgfältiger interner Behandlung von demselben dennoch grosse Beschwerden haben.

Meine Sammlung von Gallensteinen besteht fast nur aus grossen Gallensteinen und das ist wohl ein Zeichen, dass es sich bei den von mir operirten Fällen fast nur um schwere Fälle gehandelt hat. Bei uns in Braunschweig sind die Collegen noch nicht so operationslustig wie in Halberstadt, und führen Einem die Patienten erst in späteren Stadien der Erkrankung zu. Für diese wird das operative Verfahren heutzutage aber wohl allseitig als indicirt angesehen.

Bauchbruch habe ich nur einmal erlebt.

Herr Rehn (Frankfurt a. M.): M. H., ich möchte mich sehr dem Herrn Collegen Körte anschliessen und das billigen, was Herr König gesagt hat. Ich glaube, ich bin wohl der Erste gewesen, der eine Gallenblasen-Exstirpation und eine Cholecystotomie in einer Sitzung gemacht hat. Das Resultat war ausgezeichnet. Die Pat. ist seit fünfzehn Jahren geheilt. Diese günstige Erfahrung führte mich sehr früh zu dem Gedanken, man müsse radicaler vorgehen und öfter die Gallenblase fortnehmen. Ich muss aber bemerken: Knüpfen Sie auch daran nicht zu grosse Hoffnungen! Ich habe nach Gallenblasen-Exstirpationen erlebt, dass nach längerer anfallsfreier Zeit kleine Concremente wieder abgingen, was mir natürlich sehr peinlich war. Es kommt eben darauf an: wo entstehen die Steine? Sie entstehen vorzugsweise in der Gallenblase, sie können aber meiner Ansicht nach auch in den Gallengängen entstehen.

Herr Kehr: Ich verzichte.

36) Herr Freudenberg (Berlin): „Zur Statistik und Technik der Bottini'schen Operation bei Prostatahypertrophie mit Demonstration eines gemeinsam mit Bierhoff construirten kystoskopischen Prostataincisors“*).

37) Herr Wossidlo (Berlin): „Incisionskystoskop zur Ausführung der Bottini'schen Operation bei Prostatahypertrophie unter Controle des Auges.“

M. H., die meisten von Ihnen, welche die galvanokaustische Incision der hypertrophischen Prostata nach Bottini mit den bisherigen Instrumenten, dem Original-Bottini oder dem verbesserten Freudenberg'schen Incisor ausgeführt haben, werden während der Operation ein gewisses unheimliches Gefühl empfunden haben in dem Bewusstsein, im Dunkeln mit einem glühenden Messer in der Blase zu operiren. Wenn man sich auch durch eine vorhergegangene cystoskopische Untersuchung ein Bild des Operationsterrains gemacht hat und während der Operation selbst durch festes Anhalten der Prostata mit dem Incisor der Ausführung des Schnittes eine gewisse Sicherheit geben kann, so kann man doch nie wissen, ob der Schnitt wirklich die Stelle der Prostata und diese allein treffen wird, welche wir incidiren wollen.

Es lag deshalb der Gedanke nahe, den Versuch zu machen, den Bottini'schen Incisor mit dem Kystoskope zu verbinden. Ich habe bereits vor

*) S. Grössere Vorträge und Abhandlungen. Theil II.

einigen Wochen das erste Modell eines solchen Instrumentes, das ich nach Analogie des Operationskystoskopes „Incisionskystoskop" genannt habe, in der Berliner medicinischen Gesellschaft demonstrirt. Es ist mir interessant, dass heute Herr Freudenberg ein ähnliches Instrument vorgeführt hat, nachdem er sich bei der Demonstration meines ersten Modells ziemlich energisch gegen die Idee der Combination des Incisors mit dem Kystoskope ausgesprochen hatte.

Das Instrument, welches ich Ihnen heute vorlege, ist gegen das erste, früher publicirte Modell durch wesentliche technische Veränderungen verbessert worden. Das Incisionskystoskop besteht aus einem Kystoskop, neben welchem der Bottini'sche Incisor läuft. In einem weiblichen, katheterförmig gebogenen Theile mit kurzem Schnabel läuft in einer nach oben offenen Rinne das Platinum-Iridium-Messer mit einem den Strom leitenden Stabe. Dasselbe wird mittelst einer Schraube vorwärts bewegt, sodass es aus dem Schnabel hervortritt und ebenso durch Rückwärtsdrehung der Schraube in demselben wieder verschwindet. Die Schraube selbst läuft auf einer Skala, auf der man die Länge des zu machenden Schnittes nach Centimetern ablesen kann. An der Schraube befinden sich zwei Ansätze für die Schläuche der Wasserkühlung, mittelst deren das ganze Instrument während der Operation abgekühlt wird. Es befindet sich ferner an der Schraube ein Zapfen für den einen Pol des stromleitenden Kabels. Am vorderen Ende des weiblichen Theiles des Instrumentes ist zur besseren und sichereren Handhabung desselben ein abschraubbarer Handgriff angebracht. Dieser Handgriff fehlte z. B. an dem ersten Modell. An ihm befindet sich der Unterbrecher für den das Messer zum Glühen bringenden Strom, sowie ein Zapfen für den zweiten Pol des stromleitenden Kabels.

In einem neben dem Incisor gelegenen Canal liegt das herausnehmbare Kystoskop, welches in der gewöhnlichen Weise mit einer Lichtquelle verbunden wird, während der Incisor natürlich seinen eigenen Accumulator hat.

Nur dadurch, dass das Messer und das Kystoskop neben einander gelegt sind, ist es möglich, die Bewegung des Messers, sein Einsetzen an der gewünschten Stelle des Prostatawulstes mit dem Auge zu controliren.

Stellt man sich die zu incidirende Stelle mit dem Kystoskope ein und bewegt dann die Schraube des Incisors nach sich zu, so erscheint das Messer im Gesichtsfelde, sobald die Schraube auf No. 0 der Skala steht. Wenn man nun sieht, dass das Messer sich gegen die Prostata anlehnt, so stellt man den Contact mit dem Accumulator her und sieht nun, wie das Messer allmälig weissglühend wird. Bei der weiteren Vorwärtsbewegung der Schraube kann man das Eindringen des glühenden Messers in den Prostatawulst mit dem Auge verfolgen. Es ist an dem jetzigen Modell ein Mechanismus angebracht, der eine gleichzeitige Bewegung des Kystoskopes mit dem Incisor nach vorn gestattet und es so ermöglicht, die galvanokaustische Incision eine Strecke weit zu beobachten. Der Schnitt wird bei absolut ruhiger Haltung des Instrumentes ausgeführt, was durch den festen Handgriff ermöglicht ist, schliesslich wird das Messer wieder aus dem Schnitte herausgebracht und nach Unter-

brechung des Stromes in seine Nische zurückgeschraubt. Man kann alsdann die gemachte Incision mit dem Kystoskope deutlich sehen.

Sollte es während der Operation bluten, so dass man für die Ausführung des zweiten Schnittes nichts sehen kann, so wird das Kystoskop schnell herausgezogen und an seine Stelle nach Art des Gueterbock'schen Kystoskopes ein Metallkatheter eingeführt, mittelst dessen man, ohne das ganze Instrument entfernen zu müssen, die Blase wiederum spülen kann, während gleichzeitig ein Assistent das etwa beschmutzte Kystoskop reinigt. Nach Reinigung der Blase wird der Metallkatheter schnell wieder mit dem Kystoskop vertauscht und man kann dann den weiteren Schnitt machen.

Sollte aus irgend einem Grunde die Fortsetzung der Operation unter Controle des Auges unmöglich sein, z. B. durch zu starke, nicht zu stillende Blutung, wie sie, nebenbei gesagt, wohl nur selten vorkommt, oder sollte es wünschenswerth sein, die Operation zu beeilen und man genöthigt sein, aus diesem Grunde auf die Ausspülung der Blase bei einer Blutung nach dem ersten Schnitte zu verzichten, so steht dem nichts im Wege, nunmehr mittelst Anhakens der Prostata, wie bei dem Bottini-Freudenberg'schen Instrumente die weiteren Schnitte zu machen. Der bei dem heute demonstrirten Instrumente angebrachte feste Handgriff, den das erste Modell noch nicht besass, ermöglicht das feste Anhaken der Prostata. Es wird aber im gegebenen Falle zu überlegen sein, ob man nicht lieber in einer zweiten Sitzung die Operation unter Controle des Auges wird beenden wollen. Meist wird man jedoch in einer Sitzung, wie gesagt, sämmtliche Schnitte unter kystoskopischer Controle ausführen können.

Das Instrument lässt sich ganz auseinandernehmen und, mit Ausnahme des Kystoskopes, durch Auskochen seiner einzelnen Theile sterilisiren, während das Kystoskop mittelst des Nitze'schen Sterilisationsapparates ebenfalls sterilisirt werden kann.

Um jedoch ein stets steriles Instrument zur Hand zu haben, haben Herr Kollmann in Leipzig und ich Desinfectionshülsen angegeben, in welchen jedes Kystoskop und so auch das eben demonstrirte Incisionskystoskop beständig durch Formalindämpfe sterilisirt wird. An dem einen Ende der Desinfectionshülse befindet sich ein aufschraubbarer kleiner Behälter für die Aufnahme von Formalintabletten, über welche dann eine siebförmig durchbohrte kleine Metallplatte aufgelegt wird. Der Verschluss der Hülse nach oben wird bei dem Incisionskystoskope durch eine Gummiplatte gebildet, die sich fest um das eingeführte Instrument schliesst und so das Entweichen der Formalindämpfe verhindert. In dieser Desinfectionshülse wird das Instrument beständig aufbewahrt, so dass man jederzeit ein steriles Instrument zur Hand hat.

Für Kystoskope ist ein anderer Verschluss der Desinfectionshülse angegeben. Das Kystoskop trägt einen an dasselbe befestigten Schlussdeckel, der auf die Desinfectionshülse fest aufgeschraubt wird. Man kann jedes Kystoskop für diese Desinfectionshülse einrichten lassen. Die Instrumente sind von dem Mechaniker Herrn C. G. Heynemann in Leipzig angefertigt worden.

Ich habe bei einem Patienten zweimal mit dem Incisionskystoskope

operirt. Es gelang mir dabei nicht nur selbst die Thätigkeit des Messers zu controliren, sondern auch einigen anwesenden Collegen zu demonstriren. Der Patient wurde vollständig von seinen Harnbeschwerden befreit.

Herr von Frisch (Wien): M. H.! Herr Freudenberg hat uns eine ganz überraschend günstige Statistik über die Erfolge der Bottini'schen Operation vorgelegt; 88 pCt. Heilungen, das ist bedeutend mehr, als er bei seinen eigenen genau beobachteten Fällen herausbringt. Er hatte bei seinen Fällen nur 50 pCt. Heilungen.

Ich möchte Sie bitten, m. H., sich durch diese glänzende Statistik nicht zu der Meinung verleiten zu lassen, dass die Resultate der Bottini'schen Operation gar so rosig sind. Ich habe auch in einer Reihe von Fällen geradezu verblüffende Resultate gehabt, ich muss aber der Operation einen schweren Vorwurf machen. Sie ist absolut unzuverlässig, d. h., ich weiss in keinem einzigen Falle: Wird die Operation gelingen oder wird sie nicht gelingen oder, was noch schlimmer ist, ich weiss nicht, warum die Operation misslungen ist und das Resultat ausbleibt. Herr Freudenberg schlug vor, man solle 2- und 3mal die Operation zu machen. Der Patient lässt sich das in der Regel nicht gefallen. Der kommt und sagt: Ich kann nur mit dem Katheter uriniren, und fragt: Kann ich den Katheter loswerden? Ich habe nicht das Herz, zu sagen: Ja! Ich sage: Ich will es versuchen! Aber ihm zu sagen: Ich werde vielleicht 2- oder 3mal operiren müssen, das ist doch recht schwer.

Der Grund, weshalb die Operation so verschieden ausfällt, ist der, dass wir in keinem Falle im Stande sind, zu sagen, wo das Hinderniss für die Harnentleerung eigentlich liegt. Das ist ja auch gar kein Wunder, m. H., wenn wir Prostatectomien machen, also bei eröffneter Blase operiren, ist es ja auch nicht anders. Wir sind nicht im Stande, mit Sicherheit zu bestimmen, wo das Hinderniss liegt. Man hat nach der Sectio alta durch die Prostatectomia suprapubica die schönsten Mittellappen entfernt, und war überzeugt, dass der Patient dann uriniren könne, und doch konnte er nach wie vor seine Blase nicht spontan entleeren. Ebenso geht es mit der Prostatectomia perinealis. Man hat die beiden Operationsmethoden combinirt, und trotzdem ist der Erfolg der Operation ausgeblieben.

Ich will Ihnen ganz kurz einen drastischen Fall anführen, aus welchem die Unsicherheit unseres Vorgehens gegen prostatische Hindernisse, selbst wenn wir unter Leitung des Auges operiren, mit voller Evidenz hervorgeht. Patient, der seit 4 Jahren an completer Harnverhaltung litt, wurde in England wegen Lithiasis durch Sectio alta operirt. Bei dieser Gelegenheit findet sich ein Mittellappen der Prostata, welcher abgetragen wird. Nach einem Jahre wieder Sectio alta wegen Recidive des Steinleidens; hierbei werden abermals in die Blase vorspringende Theile der Prostata entfernt; ein Jahr später dritte Recidive. Es wird Sectio perinealis und Prostatectomia lateralis gemacht und alle diese Operationen erweisen sich in Bezug auf die Möglichkeit der spontanen Harnentleerung als resultatlos. Der Mann kommt nun nach Wien und will noch die Bottini'sche Operation, von der er gehört hat, versucht haben. Ich sage, ich kann ihm nichts versprechen, will aber den Versuch machen. Ich gehe mit dem Instrument ein, kann mich aber an der hinteren Wand nicht

anhaken, das Instrument rutscht durch die Urethra hinaus, also Platz ist genug da. Ich mache 2 Seitenschnitte und den von mancher Seite verpönten Schnitt nach vorn gegen die Symphyse. Die unmittelbare Folge davon war, dass Patient incontinent gewesen ist durch ganze 14 Tage, er hat nicht einen Tropfen Urin halten können, dann hat die Incontinenz aufgehört, und der Fall ist complet geheilt; der Patient entleert seine Blase seither spontan in vollständig normalen Pausen. Ich glaube, m. H., dass wir da mit gewissen Contractionszuständen im Sphincter rechnen müssen, und dass wohl ein ganz wesentliches Moment bei der Operation nach Bottini die Durchtrennung des Sphincter internus ist. Wir sind in sehr vielen Fällen garnicht im Stande, den Sphincter, wenn er durch die Hypertrophie der Drüse auseinander geworfen ist oder seine Lage verändert hat, zu durchschneiden. Deshalb bleibt dann der Effect aus.

Was die Recidive betrifft, so giebt Bottini an, dass er kaum je eins gesehen hat, und Herr Freudenberg hat nur 2 gesehen. Ich habe unter 25 Fällen 2 Recidive gesehen, also verhältnissmässig viel; in beiden Fällen haben die Patienten nachher Steine bekommen. Einer von diesen Fällen war in Bezug auf das vollkommene und unmittelbare Operationsresultat einer meiner glänzendsten. Der Patient kommt nach $1^1/_2$ Jahren wieder in meine Behandlung wegen eines Blasensteins. Er entleert seine Blase nicht mehr vollständig, hat 300 ccm Residualharn. Ich mache Sectio alta, untersuche die Prostata, soweit sie von der eröffneten Blase aus zugänglich ist, genau und finde in den von der Bottini'schen Incision herrührenden Schnittfurchen vielfache harte, dicke hypertrophische Narben, welche offenbar die Ursache der neuerdings eingetretenen chronischen incompleten Retention waren.

Ein zweiter Fall, den ich auch wegen eines Steines durch Sectio alta operiren musste, hat sich ganz analog verhalten.

Nun, m. H., die Instrumente, die jetzt angegeben worden sind, um mit dem Kystoskop die Schnittführung bei der Bottini'schen Operation zu controliren, halte ich, aufrichtig gesagt, für ziemlich werthlos. Wir können höchstens den Anfang des Schnittes sehen; aber was weiter mit dem Messer geschieht, können wir mit dem Kystoskop nicht verfolgen. Der Schnitt kann auch, wenn wir ihn mit dem Kystoskop controliren könnten, nicht lang genug sein, er kann nicht tief genug sein, das Kystoskop giebt uns da gar keine Hülfe, um die Operation so auszuführen, dass sie ein vollkommenes Resultat hat. Wir sind ja manchmal in der Lage, die Bottini'sche Operation bei offener Blase auszuführen. Ich habe zwei Mal die Bottini'sche Operation bei offener Blase gemacht, jedesmal in unmittelbarem Anschluss an einen Steinschnitt. Trotzdem bekam ich in die Schnittführung keinen Einblick. Ich habe nicht gewusst, m. H., was ich mit dem Instrument mache. Ich habe überhaupt die Empfindung, dass es gar keine Operation giebt, bei der wir so im Dunklen operiren und nicht wissen, was wir anrichten, wie die Bottini'sche Operation. Es ist auch bis heute noch nicht klar, worauf der Effect der Bottini'schen Operation eigentlich beruht. Ich glaube, die Hauptursache unserer Unsicherheit liegt in der wenig geeigneten Form des Instrumentes. Wenn wir ein anderes Instrument construiren werden nach einem ganz anderen

Princip, dann werden wir vielleicht mit der Bottini'schen Operation sichere und dauernde Erfolge erzielen.

Her Max Jaffé (Posen): M. H.! Die Prostata ist ja auch früher schon von dem hinteren Harnröhrenabschnitt aus oft durchschnitten worden, besonders in Frankreich. Die jetzige Methode soll sich hauptsächlich dadurch auszeichnen, dass sie Blutung und Infection vermeidet. Ich habe nun gerade nach diesen beiden Richtungen nicht sehr gute Erfahrungen gemacht. In Bezug auf die Blutungen spreche ich nicht von den acuten Blutungen, die gleich nach der Operation eintreten, sondern ich habe gesehen, dass Blutungen vorkamen in der Zeit der Abstossung der Schorfe. Die Abstossung der Schorfe zieht sich sehr lange hin und tritt nach Ablauf von etwa 10—20 Tagen ein. In dieser Zeit kommen Blutungen vor, die garnicht unbedeutend sind. Ich habe in 2 Fällen solche Blutungen gesehen, im ersten Falle wiederholten sie sich sehr häufig und im zweiten Falle war die Blutung sehr stark.

In Bezug auf die Infection wäre Folgendes zu sagen. Ich spreche auch hier nicht von denjenigen Infectionen, die sich direct an die Operation anschliessen; solche lassen sich wohl vermeiden, seitdem die Instrumente sterilisirbar sind. Aber es können Infectionen auch wieder in der Zeit der Abstossung der Schorfe vorkommen. Wenn man weiss, wie vorsichtig wir sein müssen bei der Behandlung der Prostatahypertrophie in Bezug auf die Vermeidung der Infection, so lässt es sich wohl denken, dass das längere Vorhandensein von Schorfen in der Blase die Infectionsmöglichkeit sehr erleichtert; und das ist doch ein sehr grosser Nachtheil, wenn wir Prostatahypertrophien behandeln und im Laufe der Behandlung eine Infection eintritt.

In Bezug auf die Indication der Operation will ich nur sagen, dass man vorher alles von Behandlungsmethoden vorhandene angewandt haben muss, was sonst gang und gäbe ist. Wenn man das nicht thut, so verfällt man in den Fehler, Fälle durch die Operation zu heilen, die auch auf einfachere Weise hätten geheilt werden können.

Nun möchte ich von manchen nach der Bottini'schen Methode operirten Fällen meinen, dass solche darunter sind, die meiner Ansicht nach nicht genügend mit den gewöhnlichen Behandlungsmethoden vorher behandelt waren, welche letzteren doch, wenn sie sehr sorgsam, lange und gut durchgeführt werden, ziemlich gute Prognosen geben. Ich für meinen Theil habe bloss solche Fälle mit der Bottini'schen Operation behandelt, deren Behandlung nach der gewöhnlichen Methode gut und sorgsam durchgeführt worden war und dabei keinen Erfolg gegeben hatte. In diesen Fällen muss ich allerdings sagen, dass auch die Bottini'sche Operation keineswegs so gute Resultate mir gegeben hat, wie wir von dem ersten Herrn Redner hier gehört haben. Ich kann höchstens von $^1/_4$—$^1/_5$ der Fälle constatiren, dass ein leidlich gutes Resultat erzielt worden ist.

In Bezug darauf, in welchen Fällen ein günstiges Resultat erzielt werden kann, in welchen nicht, stimme ich mit dem letzten Herrn Redner überein. Es ist wirklich vorher garnicht zu bestimmen, wann man etwas erreichen kann, und wann nicht. Es liegt ja allerdings sehr nahe, dass nur diejenigen Fälle

verbesserbar sind, in denen nicht diffuse Wülste in die Blase hineinragen, sondern wo es sich um Faltenbildung und dergleichen handelt.

Herr Troje (Braunschweig): Ich habe vielleicht Glück gehabt. Ich habe nur 4mal nach Bottini operirt, aber ich bin mit meinen Erfolgen recht zufrieden. Besonders ein Fall ist so eclatant, wie er nicht eclatanter gedacht werden kann. Bei diesem war doppelseitig mit ganz vorübergehender Besserung castrirt worden. Der Mann konnte spontan keinen Tropfen Urin lassen — er hatte putriden Urin —, stellenweise musste er sich wegen quälenden Harndranges alle 10 Minuten Tag und Nacht über catheterisiren. Er war Beamter, sollte pensionirt werden, war psychisch total deprimirt, war überhaupt ein Bild des Jammers, und der Herr ist, Dank der vor etwa 2 Jahren von mir an ihm vorgenommenen Bottini'schen Operation wieder gesund, vollkommen wohl und frisch und versieht seinen Dienst. Er schrieb mir noch vor wenigen Wochen, dass er sich absolut normal fühle und das Einzige, worüber er zu klagen hätte, wäre — alle 2 Stunden urinirt er, sein Urin ist vollkommen klar, vor einem halben Jahre hat er sich mir vorgestellt, und da habe ich das selbst constatiren können —, dass es ein klein wenig nachträufelte, aber auch nur für ein paar Minuten, und dann wäre er mit dem Akt zu Ende.

Die 3 anderen, von mir nach Bottini operirten Fälle sind auch verhältnissmässig sehr befriedigend verlaufen. Wenn sie auch von ihrer Cystitis noch nicht befreit sind, so können sie doch jetzt von selbst uriniren, und sind mit dem Erfolge durchaus zufrieden.

Herr Kümmell (Hamburg): M. H.! Für sehr erfreulich halte ich es, dass nach nunmehr 25 Jahren, während deren Bottini für seine Operation gekämpft und gerungen hat, dieselbe doch mehr und mehr Anerkennung gefunden hat, und das, glaube ich, verdient sie vollkommen. Selbstverständlich wird die Operation nicht Alles leisten und absolut normale Verhältnisse schaffen, aber wir müssen auch den Zustand der Blase berücksichtigen, in der wir operiren, und wir müssen den bestehenden Verhältnissen Rechnung tragen. Wenn wir es mit schlaffen Blasen, in denen der Detrusor fast vollständig gelähmt ist, zu thun haben, so können wir auch nicht erwarten, dass nach Wegräumung des mechanischen Hindernisses stets ein eclatanter Erfolg eintritt. Bei vielen Fällen sind jedoch die Erfolge der Bottini'schen Operation sehr auffallend, besonders, wenn man die Technik mehr und mehr erlernt hat und energischer vorgeht. Man muss auch hierbei, wie bei so manchem zu Erlernenden Lehrgeld zahlen. Ich habe mich seit Jahren mit der Operation beschäftigt und mit der fortschreitenden Uebung gute Erfolge erzielt, so dass ich mich verpflichtet fühle, bei diesen so lästigen Leiden der späteren Lebensjahre, wo es irgend indicirt ist, die Operation vorzunehmen. Dieselbe ist relativ leicht auszuführen, wenigstens was die Anforderungen betrifft, die man an den Kranken stellt. Man braucht keine Narkose, meist auch keine locale Anästhesie, in wenigen Minuten ist die Operation ausgeführt. Führt sie nicht zum Ziele, kann man sie wiederholen. Dass mit dieser, wie mit jeder anderen Operation selbstverständlich Gefahren verknüpft sind, auch Todesfälle eingetreten sind, ist bei einer Operation, die ja meistens im Dunkeln ausgeführt wird und dazu oft bei sehr elenden Patienten, nicht zu vermeiden. Die letzten 10 Fälle, die wir aus-

geführt haben, sind mit einer Ausnahme alle von gutem Erfolge begleitet gewesen; wir haben stets, um Zufälle auszuschliessen, vor jeder Operation einige Zeit einen Dauerkatheter eingelegt, dann denselben enfernt, und die Patienten versuchen lassen, ob sie spontan Urin lassen konnten. Erst bei der Unmöglichkeit spontaner Urinentleerung haben wir die Bottini'sche Operation ausgeführt. Soll dieselbe von Erfolg begleitet sein, so müssen grosse und tiefe Incisionen gemacht werden. Man muss mit Weissgluthhitze arbeiten. Von dem guten Functioniren des Instrumentes überzeugen wir uns durch ein einfaches Mittel: wir auscultiren die Blase und hören ein deutliches und lebhaftes Zischen, sei es mit dem aufgesetzten Stethoscop oder auch aus einiger Entfernung. Dies ist das sicherste Zeichen, dass das Messer wirkt. Ich glaube, dass viele der Misserfolge vielfach auf nicht genügender Technik beruhen. Wir informiren uns vorher durch das Kystoskop, wie sich etwa die Prostatalappen verhalten, und richten danach die Schnittführung ein. Sieht man später mit dem Kystoskop, dass noch Hindernisse da sind, dass die Incisionen nicht gross genug sind, dann kann die Operation von Neuem wiederholt werden. Vor der Operation wird die Blase mit Höllensteinlösung ausgespült. Operirt wird bei leerer Blase.

Herr Zuckerkandl (Wien): M. H.! Auch ich glaube, dass das Instrumentarium für Bottini's Operation, wie auch Herr v. Frisch angedeutet hat, noch der Verbesserung bedürftig wäre. Es ist nicht gut denkbar, dass das kurze Messer für alle Typen von Prostatahypertrophie genügen soll, um entsprechend tiefe Kerben in die Substanz der Prostata zu schneiden. Durch die Anbringung optischer Apparate am Incisor wird im Principe nichts geändert. Die Leistungsfähigkeit der Instrumente dürfte dadurch kaum eine Steigerung erfahren.

Ich bin in der Lage, Ihnen einen klassischen Beleg dafür zu liefern, dass der Incisor Bottini's auch bei sachgemässer und gründlicher Ausführung der Operation nicht immer die gewünschte Formveränderung der Prostata hervorrufen kann. Ich hatte gewissermaassen am Lebenden Gelegenheit, die Autopsie zu machen in einem Falle, in welchem Bottini selbst ein Jahr vorher drei Incisionen in die Prostata gemacht hatte. Aus anderer Indication musste ich bei diesem Manne die Blase eröffnen, und war sehr erstaunt, an der grossen, weit in die Blase hereinragenden Prostata so gut wie keine Spuren der stattgefundenen Operation nachweisen zu können.

Der Fall zeigt, dass auch bei sachgemäss ausgeführter Operation nicht immer die gewünschten Formveränderungen der Prostata sich erzielen lassen.

Herr A. Freudenberg (im Schlusswort): Ich will nur berichtigen, dass Herr von Frisch im Irrthum ist, wenn er meint, ich hätte nur 50 pCt. gute Resultate in meiner eigenen Statistik angegeben. Ich habe 50 pCt. Heilungen und 26 pCt. Besserungen, das sind 76 pCt. gute Resultate, aufgeführt. Im Uebrigen glaube ich, wenn hier eine Reihe von ungünstigen Erfahrungen mitgetheilt worden sind, dass in der That Herr Kümmell Recht hat: auch bei dieser Operation muss man Lehrgeld geben. Ich glaube, dass Mancher von den Herren nur sein Lehrgeld vorgetragen hat, und dass seine Erfolge mit der Zeit bessere sein werden. Ich darf dies sagen, ohne den Herren zu nahe

zu treten; denn auch ich habe im Laufe der Zeit ein gutes Theil lernen müssen, und zweifellos sind auch meine Erfolge mit der zunehmenden Erfahrung immer bessere geworden.

(Schluss der Sitzung $4^1/_2$ Uhr.)

Dritter Sitzungstag

am Freitag, den 20. April 1900.

a) Vormittags-Sitzung.

Eröffnung der Sitzung um 9 Uhr.

Vorsitzender Herr von Bergmann: M. H.! Ich eröffne die Sitzung.

Es ist in meine Klinik ein Fall von Mastdarm-Carcinom aufgenommen. Mein Wunsch, dass College Hochenegg ihn uns voroperiren möchte, ist von ihm bereitwilligst acceptirt worden. Sie wissen aber, wie es mit unserer Zeit steht; eigentlich haben wir gar keine. Indessen geht es vielleicht, dass die Operation morgen bald nach 7 Uhr früh beginnt und dass sie dann bis zum Beginn unseres Congresses um 9 Uhr beendet ist.

Zweitens theile ich Ihnen mit, dass hier in den Räumen der Bibliothek heute eine Sammlung von Photographien und Präparaten ausgestellt wird, die Herrn Wullstein aus Halle gehört und die die Wirkung des gewaltsamen Redressements in Fällen von Skoliose illustriren soll.

38) Herr von Angerer (München): „Ueber Operationen wegen Unterleibs-Contusionen"*).

Vorsitzender: M. H., Ihre Majestät die Kaiserin, die so oft ihr Allerhöchstes Wohlwollen für unsere Arbeiten documentirt hat, hat 12 Chirurgen aus Ihrer Mitte heute Vormittag zu sich befohlen. Dazu gehören auch Ihr Vorsitzender und der stellvertretende Vorsitzende. Ich muss also den Vorsitz statutengemäss an den Vorsitzenden des vorigen Jahres abgeben und bitte Herrn Hahn, den Vorsitz zu übernehmen. (Geschieht.)

39) Herr von Bergmann (Riga): „Ueber Darmausschaltungen beim Volvulus."

M. H. Trotz der vielen hervorragenden Arbeiten über den Ileus, welche namentlich der Chirurgencongress gebracht hat, ist auch heute noch die Sach-

*) S. Grössere Vorträge und Abhandlungen. Theil II.

lage so, dass auf einer Seite behauptet wird, die exspectative Behandlung des Ileus erziele Resultate, welche noch nicht schlecht genug sind, und die operative Behandlung solche, welche noch nicht gut genug sind, um eine Ueberweisung der Ileusfälle an den Chirurgen zu rechtfertigen.

Auf der anderen Seite werden Statistiken ins Feld geführt, welche an dem stetig zunehmenden Procentsatz der Geheilten das chirurgische Können beweisen wollen. Allein ganz einwandsfrei sind diese Statistiken nicht, da sie die prognostisch viel günstigeren Operationen wegen Carcinom, Tuberculose etc. zusammenstellen mit den wegen rein mechanischer Darmverschlüsse und diese dadurch in ein günstigeres Licht stellen, als es ihnen einstweilen noch zukommt.

Wir werden zu einer exacten Scheidung zwischen exspectativer und operativer Behandlung nicht eher gelangen, als bis wir den Vorschlag Nothnagel's annehmen, den Krankheitsbegriff Ileus völlig über Bord werfen, dagegen unsere Diagnose auf den anatomischen Befund gründen und sie dementsprechend benennen.

Dieser Vorschlag enthebt uns aller Schwierigkeiten in Bezug auf die Beurtheilung, ob im gegebenen Fall ein dynamischer oder mechanischer Ileus vorliege, er macht es aber auch andererseits unmöglich, dass man, in Passivität gehüllt, einen von vornherein für die Operation bestimmten Fall exspectativ anschaue, weil sich das klassische Bild des Ileus noch nicht aufgerollt habe.

Wir müssten 2 Hauptgruppen hinstellen, die eine hat neben dem Verschluss des Darmes auch noch eine mehr oder weniger intensive Betheiligung des Mesenteriums zur Grundlage, bei der anderen geht die Verstopfung des Darmlumens von der Beschaffenheit seines Inhalts oder der Erkrankung der Darmwand aus. Dieses wären die Obturationen, jenes die Occlusionen des Darmes. Diese Eintheilung würde dem Obturations- und Strangulations-Ileus von Zoege von Manteuffel entsprechen. Jedoch ist zu betonen, dass sie ein vorwiegend theoretisch-ätiologisches Interesse hat.

In praktisch therapeutischer Beziehung existirt ein solcher Unterschied nicht, sobald wir uns bemühen, von der Hauptgruppe der Obturationen die Einzelgruppen derselben unter ihrer Specialdiagnose: Koprostase, Carcinom, Actinomycose, Lues etc. etc. abzuzweigen und vom Standpunkt ihrer klinischen Besonderheit und speciellen Therapie zu betrachten.

Die übrigbleibenden Fälle der Obturationsgruppe unterscheiden sich weder in Bezug auf ihre klinischen Symptome noch auch hinsichtlich der Indication zur Operation von den Darmocclusionen; auch ihnen gegenüber giebt es nur die eine für die Darmocclusionen geltende Therapie: möglichst früh zu operiren und die Wegsamkeit des Darmes wiederherzustellen, bevor die Darmwand derart gelitten hat, dass zur Laparotomie als schwere Complication nun auch noch die Darmresection kommt.

Ist die Erfüllung dieser Forderung immer realisirbar? Unbedingt nein!

Es giebt eine Anzahl von Darmocclusionen — namentlich sind das die Dünndarmvolvuli und die mit Verknotung combinirten Axendrehungen — bei denen so rasch die ausgedehntesten Veränderungen der Darmschleimhaut und

des Mesenteriums Platz greifen können, dass auch die innerhalb der ersten 12 Stunden nach dem Eintritt der Katastrophe vorgenommene Laparotomie zu spät kommt.

Bei den weniger schweren Fällen lässt aber leider — auch heute noch oft genug — eine übermässig lang ausgedehnte Opiumbehandlung die günstigste Zeit für die operative Hülfe vorübergehen.

Die Zweifel darüber, welche Form des Ileus vorliege, welcher Art der Verschluss sei, welche Deutung den vorhandenen Localsymptomen zu geben seien — sie werden nicht beseitigt, wenn man zur Literatur seine Zuflucht nimmt oder die Gelegenheit gehabt hat, persönlich die Meinungsverschiedenheiten der Autoren kennen zu lernen. Auf der einen Seite wird die ganze Bedeutung nur der local meteoristisch geblähten Schlinge zugesprochen, während von der anderen Seite die Aufblähung, die peristaltische Steifung einer bestimmten Darmschlinge als Indication für den Eingriff angesehen wird. Hier wird behauptet: die meteoristisch geblähte Schlinge zeige die Tendenz nach vorn zu treten, sie stelle sich somit der Palpation; dort wird betont: dass selbst maximal geblähte Schlingen nicht palpirt werden können, weil sie an der hinteren Bauchwand fixirt sind, ja dass „fast ausnahmslos" die Strangulation einer Darmschlinge an der hinteren Bauchwand stattfinde. Selbst in der Auffassung des Gesammtbildes der Erkrankung stehen sich die Ansichten gegenüber. Zur Beseitigung des Dilemma kann die Anamnese eine gute Handhabe geben, sie braucht es aber nicht zu thun.

Der palpatorische Befund des aufgetriebenen und gespannten Leibes kann trotz sorgfältiger Untersuchung ein derart negativer bleiben, dass wir durch die Narkose die Spannung des Leibes erst ausschalten müssen, um eine Differentialdiagnose zu ermöglichen.

Die Entscheidung, ob eine local meteoristisch geblähte Darmpartie vorhanden ist, kann nur bei den Dickdarmocclusionen durch die Inspection und Palpation festgestellt werden, jedoch selbst in diesen Fällen nicht immer; so berichtet Leichtenstern über einen Fall von Flexurvolvulus, wo die vorherrschend Blut, keine Gase und nur spärlich Kothbröckel enthaltende Flexur grösstentheils im kleinen Becken, also der Palpation unzugänglich lag.

Von 15 Axendrehungen der Flexur eigener Beobachtung habe ich einmal erst durch Zuhilfenahme der Narkose die colossal geblähte Schlinge von der allgemeinen mächtigen Auftreibung des Leibes abgrenzen können. Zweimal gelang es überhaupt nicht, die Flexur als solche zu erkennen, da sie unter das Diaphragma nach links oben resp. nach links hinten (in diesem Falle handelte es sich um einen Kyphotischen) verlagert war. Gelten derartige Abweichungen vom Schema für den Dickdarm, so liegen sie für den Dünndarm in noch viel zahlreicheren Mittheilungen vor.

Der Untersuchungsbefund wird ferner complicirt je nach dem Verhalten, das der oberhalb der Occlusion befindliche Darm einhält, ob er die Erscheinungen der Stauung, Dilatation und Lähmung oder der verstärkten Peristaltik erkennen lässt.

Dass die strangulirte Schlinge allein meteoristisch geblähl bleibt, ist relativ selten.

So ist in meinen 15 Fällen von Flexurvolvulus 10 mal der ganze Dickdarm und namentlich das Coecum stark gebläht, einmal ist durch eine derartige intensive Blähung des Querdarms eine Gangrän dieses Darmtheils und nicht der torquirten Flexur zu Stande gekommen.

Die Blähung setzte sich in einem anderen Fall sogar auf den Dünndarm fort, welcher sonst in normaler Spannung, oder sogar auffallend contrahirt gefunden wurde.

In Bezug auf die Dünndarmocclusionen gilt, dass nur die als Tumor sich präsentirende local meteoristisch geblähte Schlinge direct zur Orientirung über den Sitz der Occlusion verwerthbar ist — eventuell ist dieser Tumor aber erst nach Zuhülfenahme der Narkose aufzufinden. Die peristaltisch sich steifenden, oder die als meteoristisch gebläht palpirbaren Schlingen haben keine auf den Sitz der Occlusion hinweisende Bedeutung, wenn sie nicht in der Narkose an Resistenz gewinnen. Das Plätschergeräusch in der gelähmten, weil dilatirten Darmpartie über der Occlusion ist nur mit Reserve für die Localisation des Verschlusses zu verwerthen, da dieses Geräusch auch in entfernteren dilatirten Darmabschnitten zu Stande kommen kann.

Unsere Diagnose soll also — um es kurz zusammenzufassen — geleitet werden durch das v. Wahl'sche Symptom, welches, gestützt auf die grundlegenden Kader'schen Untersuchungen, von Zoege von Manteuffel in einen klinischen Lehrsatz gefasst worden ist; dieser erhält aber seine volle Bedeutung erst nach der neuesten Modificirung durch den Autor selbst und nach Hinzunahme des wichtigen Amendements von Schlange. Auf die vier Fälle meiner Beobachtungsreihe, in denen es fraglich ist, ob sie unter den Gesichtswinkel des Enterospasmus fallen oder auf einen arterio-mesenterialen Verschluss im Sinne Rokitansky's u. A. zurückgeführt werden sollen, kann ich hier wegen Kürze der Zeit nicht mehr eingehen.

Ebenso nicht auf 15 Fälle, die wegen ihrer Ileuserscheinungen der Abtheilung zur Operation zugingen und die bei exspectativer Behandlung sämmtlich mit wieder wegsam gewordener Darmpassage entlassen worden sind. Hoffentlich wird daraus von keinem Statistiker eine Heilungsziffer von 100 pCt. für die exspectative Behandlung des Ileus gefolgert werden.

Und nun die Therapie!

Der Ausspruch Naunyn's, dass er vom rein statistischen Standpunkt aus keinen Enthusiasmus für die Frühoperationen hat gewinnen können, kann auch vom Chirurgen bestätigt werden, insoweit er sich auf die Fälle von Verknotung und bileptischem Verschluss bezieht. Trotzdem diese Fälle — infolge ihrer intensiven Schmerzen — sich am frühesten zur Operation entschliessen, hat diese meist nur einen palliativen Erfolg, sie beseitigt die Schmerzen, aber ist in den allermeisten Fällen nicht im Stande, den tödtlichen Ausgang abzuwenden.

Soll der durch die Intensität der Strangulation schwer alterirte gelähmte Darm resecirt werden?

Auch die hochgradige Veränderung der Schleimhaut reicht mitunter hinauf bis ans Duodenum, wir können also garnicht im Gesunden operiren. Und wollten wir den Darm bloss entleeren, so gelingt das an dem total ge-

University of California LIBRARY Medical Department

lähmten Darm auch nicht, da die angeschnittene Schlinge nur so viel entleert, als rein mechanisch aus ihr selbst herausfliesst.

Sollen wir den Darm nach Zeidler multipel punktiren, um so wenigstens die Gasspannung zu verringern?

Sollen wir endlich den Vorschlag von Péan und Obalinski befolgen und durch Enteroanastomose eine partielle oder, richtiger gesagt, temporäre Ausschaltung der gelähmten Darmstrecke herbeiführen?

Welche von diesen operativen Maassnahmen wir wählen sollen, muss von Fall zu Fall entschieden werden. Im Princip steht fest, dass die Resection des gelähmten und in seinem Aussehen veränderten Darmes — wo sie rationell ausführbar — noch die meisten Chancen giebt. Dieses gilt auch für den Dickdarm und speciell für den Volvulus der Flexur. Wo sich jedoch die meteoristische Blähung über den ganzen Dickdarm erstreckt, zudem durch mesenteriale Schrumpfung Verhältnisse geschaffen worden sind, wie sie Riedel auf dem Chirurgen-Congress 1898 in anschaulicher Weise geschildert hat, — da ist es zu empfehlen, eine Anastomose zwischen der Flexur und dem Coecum herzustellen. Wollten wir hier reseciren, so müssten wir den ganzen Dickdarm fortnehmen — ein Eingriff, den wohl nur der allerkleinste Theil unserer Kranken überstehen würde.

Ich habe in diesen Fällen den Volvulus zurückgedreht, die Flexur durch ein per anum eingeführtes Rohr, und da diese Manipulation allein sich als ungenügend erwies, auch noch durch directe Incision gründlichst entleert und nun mittelst Murphyknopf das Coecum mit dem Rectalschenkel der Flexur möglichst tief vereinigt. Es geht das ohne besondere Spannung ganz gut, liegt doch schon unter normalen Verhältnissen die Flexur nicht selten am Coecum, um wie viel leichter ist es daher bei abnorm langem Mesenterium und dilatirtem Darm die Vereinigung dieser beiden Darmtheile herzustellen. Ist die Spannung zu stark, so wählt man die tiefste Ileumschlinge zur Anastomose.

Der Murphyknopf garantirt die sofortige Entleerung des ins Coecum hinabrückenden Dünndarminhalts, ebenso ist anzunehmen, dass er den Dickdarm vor einer übermässigen Gasspannung bewahrt. Ihm haftet nur der Uebelstand an, auf den durch Prutz aus der Königsberger Klinik aufmerksam gemacht worden ist, dass er nämlich eventuell nicht hält.

Ich habe einen Todesfall zu beklagen, der 6 Tage nach der Operation dadurch herbeigeführt wurde, dass der Murphyknopf eine Nekrose der Darmwand verursacht hatte und ausgerissen war. Ich hatte nicht tamponirt, weil mir bei der ausgezeichneten Adaptation der Darmwände durch den Knopf und einer Versicherung desselben durch eine Reihe Serosanähte ein Unglücksfall ausgeschlossen erschien. Mit der bei der Veränderung der Darmwand immerhin möglichen Nekrose wird man also zu rechnen haben und daher lieber jedesmal die Anastomose durch sorgfältige Tamponade sicher stellen.

In einem zweiten Fall habe ich die Flexur mit einer Ileumschlinge anastomosirt, wie das Schultén bereits ausgeführt hatte, allein der Kranke, der in desolatem Zustande unter Schleich'scher Anästhesie operirt wurde, überlebte die Operation nur um eine Stunde.

Zwei weitere Fälle von Anastomose zwischen dem Coecum und der Flexur (einer combinirt mit einer Resection des gangränösen Quercolon), haben die Operation um 14 resp. 12 Stunden überlebt und während dieser Zeit ausgiebigste Stuhlgänge gehabt. Die Indication der Darmentleerung wurde durch die Anastomose voll erfüllt.

Zwei Fälle sind genesen, von denen der erste — ein 76jähriger Mann — auch heute noch (2 Jahre nach der Operation) lebt und sich einer durchaus normalen Darmthätigkeit erfreut.

Bei dem zweiten Fall hat noch durch eine secundäre Resection die Flexur nachträglich entfernt werden müssen. Der Kranke, der sehr stark hustete und sehr unvernünftig presste, hatte trotz zweietagiger Naht sich die Laparotomiewunde gesprengt und war infolge dessen die Flexur vorgefallen. Der Kranke verliess bei bestem Wohlsein das Hospital, spätere Nachrichten habe ich jedoch über ihn nicht erhalten können.

Mein Material, das dieser Mittheilung zu Grunde liegt, betrifft 81 Fälle, davon sind 15 exspectativ behandelt worden. Von den übrigen 66 Fällen sind 10 in Abzug zu bringen, weil sie in derart desolatem Zustande eintrafen, dass sie entweder garnicht mehr zur Operation kamen oder unmittelbar nach derselben in längstens 1—3 Stunden zu Grunde gingen. Es blieben somit 56 Fälle, von denen 14 — also 25 pCt. — geheilt sind.

Dieses Resultat ist kein glänzendes, allein dass diese 14 Menschen leben, verdanken sie doch nur der Operation.

Fraglos kann das Resultat ein besseres werden, je mehr Erfahrungen der Operateur in der Technik dieser Operationen sammelt, noch mehr aber je besser wir es lernen, den mechanischen Darmverschluss zu erkennen und mit dieser Erkenntniss ihn früh zu operiren.

Einen wesentlichen Fortschritt in dieser Richtung wird die Emanzipirung vom Ileus als Krankheitsbegriff bringen.

40) Herr Credé (Dresden): „Die Vereinfachung der Gastro- und Enterostomie“*).

Herr Hahn (Berlin): Es wäre von Wichtigkeit zur Beurtheilung des Werthes der Methode, wenn Herr Credé noch angeben wollte, wie viele Kranke nach seiner Methode operirt und wie die Resultate gewesen sind.

Herr Crédé (Dresden): Ich habe nach der Methode 18 Gastroenterostomien gemacht mit 2 Todesfällen. Der eine Todesfall betraf einen vollständig verhungerten Menschen, der von auswärts zugeführt war und sich fest in den Kopf gesetzt hatte, operirt zu werden. Ich habe mich in dem Falle breitschlagen lassen. Er wurde mit 34,2° Temperatur aufgenommen. Nachdem wir ihn etliche Tage gut gefüttert hatten, brachten wir seine Temperatur auf 35,3. Der Mann ist an Inanition am 4. Tage zu Grunde gegangen, ganz fieberlos, hat nicht ein einziges Mal in den ersten zwei Tagen erbrochen. Die Section ergab absoluteste Reactionslosigkeit des Peritoneum, gutes Liegen der

*) S. Grössere Vorträge und Abhandlungen. Theil II.

Platten, keine Perforation aber typische Hungerleiche, die Milz z. B. war auf $^1/_4$ geschrumpft.

Ein zweiter Fall, der vor 14 Tagen gestorben ist, war ein kleiner Beamter, der 5 Jahre krank war, die Erscheinungen allgemeiner Sepsis darbot, an sehr reichlichem, kaffeesatzähnlichem Erbrechen litt. Ich beabsichtigte eine Probelaparotomie, machte aber doch die Gastroenterostomie, weil trotz der grossen, verjauchten Krebsgeschwulst sich in andern Organen noch keine Metastasen fanden. Während der Operation hatte der Kranke, bevor der Magen eröffnet wurde, wieder eine sehr starke Magenblutung. Trotz grosser Verwachsungen liess sich die Operation leicht und rasch zu Ende führen. Die ersten 48 Stunden nach der Operation waren sehr befriedigend.

Der Kranke war fieberfrei, der Leib schmerzlos, doch stellten sich Magenblutungen noch mehrfach ein, sodass der Kräftezustand wenig gut war. Am dritten Tage trat plötzlicher Verfall ein, der am Beginn des vierten zum Tode führte. Die Section ergab ein verjauchtes Carcinom des Pylorus mit frischem und altem Blut bedeckt, welches an einer ein-pfenniggrossen Stelle frisch in die Bauchhöhle perforirt war, so dass sich etwa 100 g Mageninhalt frei im Peritoneum in der Duodenalgegend befanden. Peritonitis war nicht vorhanden, die Operationsgegend war absolut intact.

Beide Fälle können der Methode absolut nicht zur Last gelegt werden. Jeder Chirurg wird eben mal in die Lage kommen Fälle zu operiren, die an der Grenze der Ausführbarkeit stehen und von diesen immer etliche verlieren.

41) Herr Steinthal (Stuttgart): „Zur Resection der Flexura sigmoidea bei Volvulus mit intacter Darmwandung".

Alle Beobachter stimmen darin überein, dass nach glücklicher Aufdrehung der verschränkten Flexura sigmoidea die Achsendrehung sehr leicht wiederkehren kann, weil nach einfacher Aufdrehung die anatomische Ursache eben weiter besteht. Schon Braun hat darauf hingewiesen, dass schrumpfende Vorgänge im Mesenterium die Fusspunkte der Flexura sigmoidea einander nähern und damit eine günstige Gelegenheit zum Umkippen der Schlinge gegeben sei. Auf der Münchener Naturforscher-Versammlung im verflossenen Herbst hat von Eiselsberg ein sehr instructives derartiges Präparat gezeigt und als sicherstes Mittel, um einer Wiederkehr der Achsendrehung vorzubeugen, die Resection des erkrankten Darmes vorgeschlagen.

Sehr bald nach dieser Versammlung kam ein Fall von Volvulus der Flexura sigmoidea in unser Krankenhaus.

Es handelte sich um ein blühendes 21jähriges Mädchen, das von Jugend auf an unregelmässigem Stuhlgange gelitten hatte. Seit dem 15. Lebensjahre steigerte sich die habituelle Verstopfung und seit 3 Jahren kam es öfter vor, dass nur alle 8 Tage eine Entleerung eintrat, wobei ein langsam sich steigernder Stuhldrang zunächst erfolglos blieb. Frühjahr 1899 hatte sogar eine dreiwöchentliche Verstopfung bestanden. Nun sei wieder seit 10 Tagen der Stuhlgang ausgeblieben, aber dieses Mal bestehe starkes Kollern im Leibe ohne Abgang von Blähungen, der Leib habe sich langsam aufgetrieben und von der linken Unterbauchgegend sollen Schmerzen über den ganzen Leib ausstrahlen.

bekamen. Schmerzhaft ist bei solchen Fällen der Leib auch manchmal und die Pulsverhältnisse sind bei Leuten mit allgemeiner Körpererschütterung sehr wechselnd und leider nach dem gegenwärtigen Stande unseres Wissens nicht so gut analysirbar, wie wir das wünschen müssten. In solchen Fällen von spinalem Meteorismus liegt der Gedanke an Perforation des Darmes ungemein nahe. Nun können, wie Sie Alle wissen, bei frisch Verletzten mit schwerem Shock Erscheinungen, besonders bei Verletzungen der Wirbelsäule und des Rückenmarks, in der ersten Stunde nach dem Unfall sehr leicht übersehen werden, besonders in solchen Fällen, wo die Erscheinungen seitens des Abdomens unsere Aufmerksamkeit vollständig absorbiren.

Ich möchte mir erlauben, Ihnen kurz über 2 Beispiele dieser Art zu berichten, die interessanter Weise auch durch die Nekroskopie verificirt sind. Ich habe die anatomischen Präparate gelegentlich in Breslau auch demonstrirt, aber nicht in dem Zusammenhang mit dem heutigen Thema von der Unterleibs-Contusion.

Ein Selbstmordcandidat spingt aus dem Fenster des zweiten Stockwerks, wird bei vollem Bewusstsein ins Krankenhaus gebracht und hat, wie der Kliniker alsbald erkennt, eine Compressionsfractur beider Fersenbeine und wie sich dann nachher erst bei der Section auch zeigt, eine Compressionsfractur mehrer Brustwirbelkörper erlitten. Ich schicke voraus, dass sich auch am Rückenmark eine starke Querschnittsquetschung und oberhalb derselben mehrfache, theils central, theils lateral sitzende Blutungen im Rückenmark fanden, so viel leider, dass man hieraus einen Localisationsschluss bezüglich der Darmlähmung nicht machen konnte. Dieser Verletzte wurde, und zwar nach reiflicher Ueberlegung, laparotomirt, weil sich bald nach der Einlieferung ins Hospital -- die Stunde kann ich momentan nicht genau angeben — ein starker Meteorismus rasch entwickelte, der grosse Dyspnoe hervorrief. Der Leib war schmerzhaft, der Puls ging ausserordentlich schwach und bei der Laparotomie, die schliesslich nur durch Entleerung der Darmgase wieder zum Verschluss gebracht werden konnte, fand sich das Peritoneum absolut intact, nichts von einer Darmruptur. Die Section des bald nach der Operation Verstorbenen bestätigte diesen Befund des Chirurgen vollauf. Ob hier eine spinale Darmlähmung, ob eine solche durch Blutdurchsickerung des Splanchnicus — es fanden sich, wie das häufig bei solchen schweren Quetschungen und besonders bei Wirbelsäulenverletzungen ist, ausgedehnte subseröse, hinter dem Peritoneum gelegene Blutungen in das Fettgewebe — ob ein solche spinale oder eine Splanchnicuslähmung vorlag, das lässt sich bei den vielen Befunden am Rückenmark und am Splanchnicus eben nicht sagen. Jedenfalls, eine Quetschung der Bauchdecken hat nicht vorgelegen, das konnte man nach dem Befunde — wir suchten nach einer solchen — annehmen. Es fanden sich keine Blutungen der Musculatur, der Bauchdecken oder überhaupt Quetschungen.

Ein zweites Beispiel. Eine geisteskranke Frau springt aus dem Fenster. Sie wird in die Irrenanstalt eingeliefert. 4 Stunden nach dem Trauma meldet die Wärterin dem Arzt, dass es der Frau, die bis dahin keine somatischen Beschwerden geäussert hatte, schlecht gehe; sie habe starke Athemnoth. Der

Arzt constatirte hochgradigen Meteorismus, der unter den Augen wächst, Schmerzhaftigkeit des Abdomens. Ich bemerke hierbei: Ich kann mir denken, dass hochgradige Auftreibung die tonische Spannung der Bauchdecken, die nach Herrn von Angerer in der Regel das Ausschlaggebende für die Diagnose ist, verdecken kann. Die Aerzte der Irrenanstalt kamen zu der Ansicht, es müsse eine Damruptur vorliegen. Sie überwiesen die Patientin sofort dem Chirurgen. Aber siehe da! nach dem etwa einstündigen Transport im Krankenwagen war der Meteorismus erheblich zurückgegangen, man wartete deshalb weiter ab und die anfänglich so bedrohlichen Erscheinungen waren schon am nächsten Tage völlig beseitigt. Die alte Dame starb indess nach etwa 2 Wochen an Pneumonie und ich fand bei der Section hier eine intra vitam nicht beachtete Wirbelsäulenfractur mit geringer Rückenmarksquetschung.

Es giebt also — das möchte ich zum Schluss hervorheben — eine acute Darmlähmung, einen acuten Meteorismus, der mit Perforations- bezw. Peritonitissymptomen einhergehen kann, bei Rückgratsverletzungen, an die man sich bei allgemeinen Körperquetschungen stets erinnern sollte. Wir haben deshalb alle Veranlassung, den Details des Verletzungs-Mechanismus in solchen Fällen genau nachzugehen. Es sollte die Diagnose „Darmruptur" durch Bauchcontusionen nur gestellt werden, wenn der Nachweis möglich ist, dass eine Contusion der Bauchdecken wirklich stattgefunden hat, welche auch geeignet war, eine Darmruptur hervorzurufen.

Herr Eichel (Strassburg i. E.) Bei der bescheidenen Zahl meiner Eigenbeobachtungen will ich mich kurz fassen.

Ich befinde mich, um das gleich vorauszuschicken, meinen Herren Vorrednern gegenüber allerdings in einer besonders günstigen Lage dadurch, dass ich meine Bauchverletzten verhältnissmässig sehr früh in Behandlung bekomme. In meiner Garnison von praeter propter 15 000 Mann aller Waffengattungen ist der Sanitätsdienst derartig geregelt, dass sich jede schwere Verletzung innerhalb der nächsten 3 Stunden post trauma auf meiner Station befindet.

Nun, meine Herren, ich halte dies frühe Verbringen in ein Krankenhaus gerade bei Leuten mit subcutanen Bauchverletzungen für ausserordentlich wesentlich.

Erstens deshalb, weil gleich von der ersten Stunde der Verletzung an die richtige Therapie eingeschlagen werden kann, zunächst in der Prophylaxe. Das erste Princip bei Kranken, die ein Trauma des Abdomens erlitten haben, muss das sein, alle Schädlichkeiten von ihrem Darmcanal fern zu halten, und dazu gehört in erster Linie, dass sie auf absolute Diät gesetzt werden. Meine Patienten erhalten per os nichts, nicht einmal Eisstückchen. Ich vermeide in den ersten Stunden auch eine Ernährung per rectum; zunächst aus dem Grunde, weil durch Einführung von Flüssigkeitsmengen ins Rectum die Peristaltik auch höher gelegener Darmabschnitte angeregt werden kann und wir auf diese Weise das Zustandekommen etwaiger Verklebungen um eine verletzte Darmschlinge stören könnten; sodann weil durch Nährklystiere und Kochsalzeinflüsse ins Rectum das Krankheitsbild verschleiert werden kann, namentlich

wenn es sich um intraperitoneale Blutergüsse handelt. Das Characteristische für derartige Fälle ist ja gerade, dass sich die Leute, die eine stärkere oder schwächere Dämpfung in der Bauchhöhle haben, von dem Traumashock nicht erholen, dass im Gegentheil der Shock zunimmt; führen wir derartigen Patienten in den ersten Stunden reichlich Flüssigkeit per rectum zu, so kann es sich ereignen, dass zeitweise sich das Befinden zu bessern scheint, dass sich der Puls hebt und dass man im Zuwarten auf eine weitere Besserung die richtige Zeit zum operativen Eingriff vorübergehen lässt. Ich meine, es ist in den Fällen besser, man wartet mit den Rectumeinläufen, bis man zu einer bestimmten Diagnose gekommen ist und giebt sie dann in reichlichem Maasse vor und während der Operation. Der zweite Vortheil, den das frühe Verbringen der Bauchverletzten auf eine chirurgische Abtheilung hat, ist der, dass derselbe Arzt den Kranken stündlich überwachen und den geeigneten Moment zur Operation bestimmen kann. Gerade auf die wiederholte Untersuchung derartiger Kranker ist das grösste Gewicht zu legen, durch die erste Untersuchung kann man nur ein allgemeines Bild gewinnen, erst bei der zweiten und dritten wird man im Stande sein, sich nähere Aufschlüsse über die Natur der vorliegenden Verletzung zu verschaffen; man wird vor allem den Eindruck gewinnen, ob der Zustand des Kranken derselbe geblieben ist oder sich verschlechtert hat.

Die Frühdiagnose einer subcutanen Zerreissung des Magendarmcanals ist, wie ja Herr Professor v. Angerer hervorgehoben hat, sehr schwer; sie wird sich je nach der Menge des Kothaustrittes in die Bauchhöhle und nach der Reaction des Bauchfelles auf diesen Austritt verschieden gestalten. Sichere Anzeichen für eine subcutane Darmzerreissung giebt es nicht.

Den grössten Werth möchte ich nach meinen persönlichen Erfahrungen auf das Verhalten des Pulses legen; steigt derselbe über 100 und wird deutlich gereizt, so halte ich eine beginnende peritoneale Infection für höchst wahrscheinlich, auch wenn keine Dämpfung im Abdomen vorhanden und die Temperatur noch keine Erhöhung erfahren hat. Ich würde in einem derartigen Falle, nach Ausschluss aller für die Pulssteigerung heranziehbaren Möglichkeiten, unbedenklich laparotomiren. Mein erster Fall ist allein auf dies Verhalten des Pulses hin operirt und gerettet und später ist ein zweites Mal in der Klinik des Herrn Professor Madelung, wie ich durch mündliche Mittheilung weiss, auf das gleiche Symptom hin mit demselben Erfolg vorgegangen.

Die von Herrn Professor v. Angerer angeführte starre Contraction und Schmerzhaftigkeit der Bauchwand ist, wie der folgende Fall beweist, unter Umtänden nur mit Vorsicht zu verwenden. Es handelte sich um einen Mann, der einen starken Bajonettstoss etwas links unterhalb des Nabels bekommen hatte. Der Mann war sofort umgefallen, er kam mit allen Zeichen des Shocks ins Lazareth. Er erholte sich aus dem Shock, doch trat Erbrechen auf, in der linken Unterbauchgegend war eine geringe Dämpfung. Etwa handbreit unterhalb und nach links vom Nabel befand sich eine handtellergrosse Stelle der Bauchwand, die auf Druck äusserst schmerzhaft schien und bei deren Berührung die Bauchmuskeln sich bretthart contrahirten. Ich war bei dem Erbrechen, der Dämpfung auf dies Symptom der starren Contraction hin halb und halb entschlossen zu laparotomiren, trotz der Abwesenheit von Pulsbeschleunigung.

Ich stellte dem Manne vor, da die Stelle so schmerzhaft sei, dass er bei ihrer Berührung zusammenzucke und sein Leib ganz fest werde, so werde wahrscheinlich etwas in der Bauchhöhle verletzt sein und man müsse nachsehen, da or sonst in schwere Lebensgefahr komme. Als ich den Patienten eine halbe Stunde später untersuchte, war von der Contraction der Bauchmuskeln keine Spur mehr zu fühlen. Bei weiterer Beobachtung stellte sich heraus, dass der Mann hyterische Stigmata hatte. Man muss also auch an derartige Hyperästhesien denken.

Wenn ich schliesslich noch mit wenigen Worten auf den Mechanismus der subcutanen Magendarmzerreissungen eingehen darf, so ist es für mich nach meinen zahlreichen Thierversuchen, die ich im physiologischen Institute der Universität Strassburg anstellen durfte, zweifellos, dass bei Hunden derartige Verletzungen nur durch directe Quetschung des Darmes zwischen einwirkender Gewalt und Wirbelsäule zu Stande kommen. Und auch für den Menschen dürfte dieser Mechanismus der directen Quetschung, wie die Beobachtungen der letzten Jahre lehren, der gewöhnliche sein, während für die ja theoretisch mögliche Sprengung der Darmwand von innen her durch plötzliche Verdrängung des Darminhaltes und Aenderung seines Volumens eine sichere Beobachtung mir nicht bekannt ist.

Herr Szuman (Thorn): M. H., ich habe einen ähnlichen Fall, wie ihn Herr Professor Rehn geschildert hat, beobachtet.

Er betraf einen Patienten, der eine weite Reise per Wagen und per Bahn machte, bis er zu mir kam. Er kam mit Symptomen von Ileus, die etwa drei Tage andauerten, und hat noch unmittelbar vor der Operation, bevor die Laparotomie ausgeführt wurde, gebrochen. Sein Leib war colossal aufgetrieben, das Erbrechen recht häufig, der Puls sehr miserabel. Es deutete Alles darauf hin, dass acuter Darmverschluss vorliege. Bei Eröffnung des Darmes fanden wir zuerst (Demonstration an der Zeichnung) einige stark aufgeblähte Darmschlingen. — Unterhalb einer sehr stark aufgeblähten Darmschlinge fanden wir ein etwa 20 cm langes Darmstück, wo der Darm ganz undurchgängig und wie ein Strang zusammengepresst war. Als ich nun den Darm in die Hand nahm und untersuchte, habe ich keine Ursache für die vorhandene Compression finden können. Es war keine Knickung, kein Pseudoligament, kein Tumor, keine Intussusception vorhanden.

Während des Untersuchens und Manipulirens wurde der Darm von selbst durchgängig, mit deutlichem Geräusche gingen Gase aus der oberen, stark aufgeblähten Darmschlinge durch das strangförmig comprimirte Darmstück in die periphere normale Darmschlinge hinein. Das strangförmig verengt gewesene Stück füllte sich in einigen Minuten und erreichte bald die normale Darmweite.

Es war in diesem Falle nicht ganz klar, was die Ursache dieses doch drei Tage andauernden Ileus gewesen sein könnte. Wir können aber doch mit grosser Wahrscheinlichkeit an Invagination denken, die sich während der langen Bahn- und Wagenreise von selbst reponirt hat, und als wir den Patienten operirten, haben wir als Folge der gewesenen Intussusception nur noch die Compression des invaginirt gewesenen Stückes beobachtet.

Ich glaube auch, dass die Lockerung der Invagination in diesem Falle nicht erst während der Narcose erfolgt ist, sondern dass sie schon während der Reise spontan sich vollzogen hat, also wahrscheinlich schon einige Viertelstunden bis wenige Stunden vor der Operation eingetreten ist, so dass wir den Strangulationsring an dem invaginirten Stück nicht mehr bemerken konnten. Die Durchgängigkeit des invaginirt gewesenen, strangförmig comprimirten Darmstückes aber ist erst während der Operation, während das comprimirte Stück durch die Hände des Operateurs bewegt wurde, erfolgt.

Ich glaube, dass derartige Fälle nicht nur als Folgen von Darmspasmus, sondern auch als Folgen von Darminvaginationen mit spontaner Lösung des Invaginatum aus dem Invaginans gedeutet werden können, während die Undurchgängigkeit des comprimirten im entzündlichen Reizungszustand befindlichen Invaginatum zunächst bestehen geblieben, und erst durch die Manipulationen am Darm während der Operation beseitigt worden ist.

Die Heilung des obigen Falles nach der Operation verlief glatt und ungestört.

Herr Hahn (Berlin): Ich möchte mir eine kurze Bemerkung zu dem Vortrage des Herrn von Angerer in Bezug auf die Behandlung erlauben. Ich bin nach meinen Erfahrungen der Ansicht, dass man in jedem Falle bei Ruptur des Darmes, bedingt durch eine Contusion, eine typische Resection machen muss. Wenn Sie sich vergegenwärtigen, wodurch Darmrupturen entstehen, so werden Sie immer auf sehr schwere, gewaltige Verletzungen stossen; meistens ist es eine Deichsel, die mit grosser Kraft gegen den Leib fährt, oder ein Hufschlag, oder ein Kranker fällt auf einen feststehenden Stab. Durch diese Gegenstände wird gewöhnlich der Darm gegen die Wirbelsäule gepresst und in geringerer oder grösserer Ausdehnung nekrotisch. Je früher Sie operiren, desto weniger deutlich können Sie sehen, wie weit die Wandung des Darmes geschädigt ist. Wenn man nicht typisch resecirt, wenn man sich mit einer Uebernähung begnügt, wie es Herr von Angerer für einige Fälle vorgeschlagen hat, dann, wird man, wenn auch nicht immer, aber unter vielen Fällen doch einmal den traurigen Fall erleben, wie es mir passirt ist, dass der Darm etwas entfernt von der übernähten Stelle nekrotisch wird und zur Perforation führt. — Ich würde daher rathen, die ganze blutig imbibirte Stelle um die rupturirte Darmpartie vollständig zu resecciren.

Herr Lauenstein (Hamburg): M. H., ich glaube auch, dass wir Herrn von Angerer sehr dankbar sein müssen dafür, dass er die Bauchcontusionen und die Frage der Operation bei Bauchcontusionen hier dargelegt hat, und namentlich die Schwierigkeiten der Diagnose und der Indicationsstellung. Ich bin in einer ähnlich günstigen Lage wie der Herr College vom Militärlazareth. Das Hospital, in dem ich meine Verletzungen seit 20 Jahren behandle, liegt am Ufer der Elbe, unmittelbar im District des Hafens und der grossen Schiffswerften, auf Steinwerder und Reiherstieg, von wo alle die Verletzten binnen ganz kurzer Zeit, in $1—1^1/_2$ Stunden spätestens — es sind sehr gute Transportverhältnisse da durch Dampferverbindungen — in meine Behandlung gelangen. Ich glaube, dass man principiell garnichts erreicht durch statistische Erwägungen in dieser Frage. Ich glaube, darin werden wir Alle über-

einstimmen, dass man diejenigen Kranken, die schon Peritonitis zeigen, nicht mehr laparotomiren kann, in dem Sinne, dass man den gesammten Darmcanal ordentlich übersehen resp. absuchen kann. Diese Kranken mit bereits bestehender Peritonitis vertragen eigentlich sehr wenig, und die wird man in der Regel verlieren. Ich bin der Meinung, principiell, soweit man davon sprechen kann, mit Herrn von Angerer, dass, wenn man überhaupt laparotomiren will, man primär und ganz frühzeitig laparotomiren muss; spätere Laparotomieen in diesem Sinne, den Darmcanal abzusuchen, haben keinen Zweck mehr. Ich bin im Beginn meiner Thätigkeit erst abwartend verfahren, überhaupt im Wesentlichen muss ich sagen, individualisirend vorgegangen, und da habe ich denn erlebt, dass Patienten, denen der untere horizontale Schenkel des Duodenums auf der Wirbelsäule quer abgequetscht war, erst am vierten, fünften Tage so dringende und schwere Erscheinungen boten, dass man veranlasst war, sie zu laparotomiren, und dann war es natürlich zu spät. Dann habe ich also primär laparotomirt, und ich muss sagen, dass meine Resultate in der Beziehung noch schlechter sind, wie die von Herrn von Angerer, der unter 9 Fällen nur zweien das Leben gerettet hat. Ich bin dann wieder von dem Standpunkt der primären Laparotomie abgekommen und habe da ganz eigenthümliche Erfahrungen gemacht, die zum Theil auch von meinen Assistenten in der Literatur niedergelegt worden sind. Ich habe z. B. Patienten, die so schwer verletzt worden sind, wie Herr Hahn eben schilderte — einen Mann, der in einen Fahrstuhl gerathen war und der darin etwa 10 Minuten bis eine Viertelstunde eingeklemmt war —, nicht primär laparotomirt. Dieser Mann hat eine schwere Peritonitis durchgemacht, und es ist nachher nach 10, 12 und 20 Tagen zu Abscessbildungen zwischen den Darmschlingen gekommen. Diese Abscesse sind incidirt und der Mann ist vollkommen genesen, trotz eines relativ langdauernden Krankenlagers von mehreren Monaten. Aehnliche Beispiele habe ich auch sonst beobachtet.

Diese Fälle sind insofern interessant, als, wenn man sie primär laparotomirt, man dann keine Darmruptur findet. Ich glaube, dass in diesen Fällen unter Umständen eine von den Verletzungen vorliegt, die Herr von Angerer auch angezogen hat, eine Quetschung der Darmwand, Thrombosirung der Gefässe des Mesenteriums, in denen die Darmwand erst nachträglich ihre vitalen Eigenschaften verliert, wo erst nachträglich die Darmwand zur thierischen Membran wird und es dann allmählich durch den Inhalt des Darmcanals zur Peritonitis mit ausgedehnten Verklebungen kommt. Wenn man diese Kranke unmittelbar nach der Verletzung laparotomirt, dann findet man ja eigentlich garnicht eine Unterlage für das, was man thun soll: Man kann doch einem Manne nicht hämorrhagisch suffundirte Darmpartieen in ausgedehntem Maasse wegschneiden, und so glaube ich, dass wir immer darauf hinweisen müssen, mehr oder weniger zu individualisiren, d. h. auf das Sorgfältigste den Mechanismus der Gewalteinwirkung und die individuellen Verhältnisse des Patienten zu berücksichtigen. Manche Fälle liegen aber so, dass wir trotz des gewissenhaftesten Individualisirens und trotz gewissenhafter Berücksichtigung alles dessen, was in Frage kommt, sie nicht werden retten können. Wir stehen da eben an dem Grenzgebiet der Chirurgie, ich meine nicht in der

Richtung nach der inneren Medicin zu, sondern nach der Richtung ihrer Leistungsfähigkeit.

Was Herr Stolper sagt über Meteorismus bei schweren Wirbelverletzungen, kann ich im Wesentlichen bestätigen. Ich möchte aber hinzufügen, dass dieser Meteorismus niemals bei den schweren Bauchcontusionen vorkommt. Man kann eigentlich daraus schon einen Rückschluss ziehen, dass eine schwere Bauchcontusion nicht vorliegt.

Herr Perthes (Leipzig): M. H.! Gestatten Sie mir auf Grund von Erfahrungen in der Leipziger chirurgischen Klinik zu der Frage der Unterleibscontusionen zwei Bemerkungen.

Ich habe wegen Darmruptur in den letzten 4 Jahren in Vertretung des Herrn Geheimrath Trendelenburg selbst 6mal die Operation ausgeführt und dabei allerdings auch nur 2 Heilungen erzielt. Diese beiden geheilten Fälle waren aber deshalb interessant, weil sie zeigten, dass es bei einer Darmruptur schon sehr frühzeitig zu greifbaren peritonitischen Veränderungen kommt. Ein Patient wurde operirt 9 Stunden nachdem er den Hufschlag eines Pferdes und dadurch eine Ruptur des Dünndarmes erlitten hatte, und er hatte schon nach 9 Stunden ausgedehnte fibrinös-eitrige Beläge. Also schon am ersten Tage tritt die Peritonitis ein. Der zweite Fall wurde 3 Stunden nach dem Eintritt der Darmruptur operirt. Es handelte sich um eine Contusion des Bauches mit Beckenfractur durch eine Hobelmaschine. Da waren schon nach 3 Stunden im kleinen Becken alle Darmschlingen hochroth injicirt, und auch da konnte man in 3 Stunden schon den Beginn der Ausbildung fibrinöser Beläge, also einen sehr frühzeitigen Eintritt der Peritonitis constatiren. Trotzdem sind diese beiden Kranken geheilt.

Klinisch charakterisirte sich nun der zweite Fall ebenso wie der erstgenannte durch die brettharte Spannung der Bauchdecken. Als der Kranke zuerst zu uns hereinkam war die Spannung noch nicht vorhanden. Sie entwickelte sich erst im Verlaufe der nächsten 2—3 Stunden. Wir glaubten, daraus schliessen zu können, dass diese Spannung, dieses so besonders wichtige Symptom, ein Zeichen der beginnenden Peritonitis ist. Gerade, weil es als Zeichen der beginnenden Peritonitis aufgefasst werden muss, soll es dazu drängen, die Operation möglichst schleunig zu unternehmen.

Der zweite Punkt betrifft die Diagnostik der intraabdominellen Blutungen nach Bauchcontusion. Es gehört das ja nicht grade zur Frage der Darmruptur, aber Herr Geheimrath Hahn hat mir gestattet, hier das kurz zu berühren. Es gilt ja, wie Ihnen Herr Geheimrath von Angerer schon hervorgehoben hat, die Diagnostik der intraabdominalen Blutungen nicht für besonders schwierig und wir haben ja als werthvolle diagnostische Zeichen die Symptome der allgemeinen Anämie auf der einen Seite, die physikalischen Symptome des Flüssigkeitsergusses im Abdomen auf der anderen. Aber, m. H., diese Symptome bewähren nur dann ihre Kraft, wenn bereits ein beträchtlicher Bluterguss in die Abdominalhöhle hinein erfolgt ist; im Beginn der Blutung, wenn noch weniger Blut als etwa 1 Liter in die Abdominalhöhle hinein verloren gegangen ist, dann lassen sie im Stich, dann haben wir keine allgemeine Anämie und keine deutliche Dämpfung am Leibe.

Ich glaube nun, dass wir für die Diagnostik der intraabdominellen Blutungen ein Hilfsmittel gewinnen können in der Bestimmung des Blutdruckes, ein Hilfsmittel, das nicht allein zu Rathe gezogen werden soll, das aber doch wesentlich im Stande ist, auch die anderen Zeichen und anderen Symptome mit zu unterstützen. Wenn eine Blutung erfolgt, die irgendwie Bedeutung hat, dann sinkt der Blutdruck. Ich glaube, dass wir aus dem Absinken des Blutdruckes nach Bauchcontusionen besonders dann mit Sicherheit einen Rückschluss machen können auf das Vorhandensein einer intraabdominellen Blutung, wenn die Blutdruckbestimmung, mehrmals nacheinander ausgeführt, successive immer kleinere Werthe ergiebt. Können wir nun den Blutdruck beim Menschen so sicher bestimmen, dass sich damit etwas anfangen lässt? Ich glaube, ja. Die interne Medicin verfügt ja schon lange über die Apparate von v. Basch, von Mosso, von Hürthle. Im letzten Jahre ist in Wien von Gärtner ein Tonometer erfunden und bereits in der chirurgischen Klinik von Albert in Wien chirurgischen Zwecken dienstbar gemacht worden. Als der einfachste und zweckmässigste Apparat erscheint mir jedoch das Sphygmomanometer von Riva-Rocci, auf das wir in Leipzig vor etwa 3 Jahren durch den jetzigen Würzburger Physiologen, Professor von Frey, aufmerksam gemacht worden sind. Es ist das ein recht einfacher Apparat, der sich mit wenigen Strichen skizziren lässt. Er besteht aus einem mit Quecksilber gefüllten Gefäss, in welches eine Glasröhre eintaucht, die als Manometerröhre dient. Auf der einen Seite steht dieses Gefäss in Verbindung mit einem Gummi-Gebläse, wie wir es an unseren Paquelins haben, auf der anderen Seite steht es in Verbindung mit einem Schlauch, welcher um den Oberarm des Patienten herumgelegt wird. Es soll dies hier der Oberarm des Patienten sein (Demonstration). Es wird um diesen ein bandartiger Schlauch herumgelegt, welcher mit diesem Gefässe hier durch einen zweiten Gummischlauch in Verbindung steht. Blase ich nun durch dieses Gummigebläse Luft in das Glasgefäss hinein, so steigt natürlich der Luftdruck, es steigt entsprechend das Quecksilber in der Manometerröhre in die Höhe, und es wird der Schlauch, der um den Arm des Patienten geschlungen ist, aufgeblasen. Dadurch wird die Arteria brachialis comprimirt, und wenn ich nun hier den Puls an der Arteria radialis controlire, so kommt der Moment, wo dieser Puls verschwindet. Lasse ich dann etwas Luft hier durch das Ventil aus dem Apparat heraus, so sinkt die Spannung in dem Schlauch, und es kommt der Puls bei derselben Druckhöhe natürlich in der Arteria radialis wieder. Kurzum, ich bin im Stande, mit diesem Apparat von Riva-Rocci zu constatiren, bei welcher Druckhöhe die Arteria brachialis vollständig comprimirt wird. Dieser Apparat thut also nichts Anderes, als was der Arzt macht, wenn er beurtheilt, ob der Puls leicht oder schwer zu unterdrücken ist. Wir haben seit dem Herbste 1898 bei sehr vielen chirurgischen Patienten damit Bestimmungen ausgeführt. Man bekommt als mittlere Höhe des Blutdruckes Werthe von 13—16 cm Hg und bei starker Blutung beobachtet man ein Absinken des Blutdruckes auf 11, 10, 9, ja 8 cm Hg. Es ist aber gleichgiltig, aus welchem Gefäss die Blutung erfolgt. Das Absinken muss also auch erfolgen bei intraabdominellen Blutungen. Nun wissen ja allerdings die Physiologen, dass sich der Blutdruck nach einer stärkeren Blutung relativ

rasch auf die ursprüngliche Höhe wieder erhebt durch Flüssigkeitsresorption aus dem übrigen Organismus, jedoch ändert das nichts an der Thatsache, dass der Blutdruck sinkt, so lange die Blutung im Gange ist. Als wir nun an die Thierversuche und die klinischen Beobachtungen herangingen, schien es wahrscheinlich, dass auch bei Bauchcontusionen ohne Blutung der Blutdruck sinken würde. Das ist aber, wie Messungen am Thier und am Menschen ergeben haben, nicht der Fall, denn geringfügige Blutdrucksenkungen, die man da beobachtete, verschwanden relativ rasch wieder. Kurzum, ich glaube, wir sind im Stande, damit ein differential-diagnostisches Hilfsmittel zu gewinnen zur Unterscheidung der Bauchcontusionen mit innerer Blutung von denen, die keine solche zur Folge haben.

Die beiden Fälle, in welchen wir die intraabdominelle Hämorrhagie auf Grund der Blutdrucksenkung diagnosticirten, liessen in der That bei der Laparotomie eine intraabdominelle Hämorrhagie erkennen. Ich muss aber selbst sagen, dass diese Fälle nicht beweisend sind, weil noch weitere Verletzungen, die möglicher Weise die Herzthätigkeit alterirten, mit vorhanden waren. Immerhin glaube ich, dass die Grundlagen der Methode gesichert genug sind, um darauf hinweisen zu können, dass man aus der Blutdruckbestimmung ein Hilfsmittel für die unter Umständen praktisch so bedeutungsvolle Diagnose der intraabdominellen Blutungen gewinnen kann.

Dieses ist der Apparat.

Herr Samter (Königsberg): Ich hatte im letzten Winter 3mal in der städtischen Krankenanstalt Gelegenheit, schwere Unterleibscontusionen zu behandeln, und bei der letzten stand ich unter dem Eindruck, den wir durch durch die Mittheilungen aus der Leipziger Klinik erhalten haben. Ich will über diesen Fall zuerst berichten. Es war ein Mann von einer gefrorenen Erdwand verschüttet worden und hatte eine linksseitige Beckenfractur erlitten. Am zweiten Tage Abends Meteorismus, am dritten Tage entwickelten sich die schulmässigen Erscheinungen einer Peritonitis (wir wir das in früheren Jahren immer gelernt haben, doch verhältnissmässig so selten zu sehen bekommen): sehr starker Meteorismus, Erbrechen und unstillbarer Singultus, starke Schmerzhaftigkeit, Collaps; dabei nur geringe Temperatursteigerung (38,2). Am dritten Tage Abends Laparotomie. Es fand sich die Flexur und das Ende des Colon descendens in sehr ausgedehntem Maasse und stark contusionirt, besonders auch das Mesenterium der Flexur. Da das Peritoneum aber überall spiegelnd war, konnte ich mich nicht entschliessen, besonders an dieser Stelle des Darmtractus eine Eröffnung vorzunehmen. Es wurde ein Tampon zu beiden Seiten des Mesenteriums eingelegt. Der Kranke wurde gesund, nachdem in den ersten Tagen bedrohliche Erscheinungen von der Lunge vorhanden waren.

In dem zweiten Falle lag die Verletzung auf der anderen Seite des Unterleibes. Der Kranke war 3 Stock hoch heruntergefallen, hatte nicht die Erscheinungen einer Beckenfractur, sondern bloss einer starken Contusion der betreffenden Beckenhälfte. Es entwickelten sich streng halbseitig auf der rechten Bauchhälfte Schwellung, verstärkte Resistenz, Dämpfung und ein mässiges Fieber. Dieses Fieber wurde aber unterbrochen am 4., 5., 9. und 13. Tage von Schüttelfrösten und hohen Temperatursteigerungen bis zu 41,1.

Peritonitische Erscheinungen fehlten. Unter solchen Umständen machte ich am 15. Tage die Laparotomie, und es zeigte sich hier gleichfalls eine starke Contusion des Colon ascendens. Der Darm schien verletzt zu sein. Immerhin aber war das Peritoneum an keiner Stelle durchbrochen. Auch hier Tamponade und Ausgang schliesslich in Heilung.

Der dritte Fall zeigte uns das von der Trendelenburg'schen Klinik hervorgehobene Symptom der starken Spannung der Bauchdecken. Der Fall ging ohne Operation unter den Erscheinungen der Perforationsperitonitis zu Grunde, und zwar in 36 Stunden. Ich kann auch nicht weiter auf ihn eingehen, weil eine Section nicht gestattet war.

Herr Sprengel (Braunschweig): M. H! In den ausführlichen Mittheilungen des Herrn von Angerer möchte nur ein Punkt vielleicht nicht vollständig erwähnt worden sein, nämlich diejenigen Fälle, bei denen es sich zwar nicht um die Verletzung des Darmes selbst handelt, sondern bei denen infolge von Verletzung oder Ablösung des Mesenteriums später secundär die gleichen Veränderungen eintreten, wie bei einer primären Darmverletzung, d. h. eine Eröffnung des Darmlumens infolge von Gangrän. Diese Fälle machen ihre schädigenden Einflüsse erst nach einigen Tagen geltend. Die Beobachtungen, die ich bei mehreren derartigen Fällen gemacht habe, bestimmen mich, noch etwas weiteres hervorzuheben, nämlich das Moment der Blutungen infolge von Verletzungen des Mesenteriums. In einer Arbeit, die ich in der Deutschen Aerzte-Zeitung vor einiger Zeit veröffentlicht habe, habe ich mir erlaubt, vorzuschlagen, dass man dieses Moment mehr in den Vordergrund drängen sollte, als bisher geschehen ist. Man sollte nach meiner Ansicht die Fälle von schweren Bauchcontusionen nach dem Vorhandensein oder Nichtvorhandensein schwerer oder leichter Blutungen eintheilen und unterscheiden erstens Fälle von reiner Blutung im Abdomen, zweitens Fälle von Blutungen mit Beimischung eines aseptischen Materials — dahin würden z. B. gehören Verletzungen der Gallenblase, Verletzungen der Blase — und endlich Fälle von Blutungen mit Beimischung eines septischen Materials. Ich glaube, man kann in der Diagnostik diese 3 Gruppen von Fällen ziemlich gut auseinanderhalten, und ich wollte mir erlauben, das ganz kurz zu erwähnen.

Ich halte es für einen Hauptvorzug, dass wir heute gelernt haben, was übrigens schon Madelung vor längerer Zeit betont hat, dass der Shock keine Indication gegen die Operation ist. Nach meinen Erfahrungen, die sich im Ganzen auf 6 operativ behandelte Fälle von schweren Bauchcontusionen beziehen, ist der Shock allerdings keine Gegenindication. Ich habe mich durchweg überzeugen können, dass der Shock in diesen Fällen durch die Blutung hervorgerufen war, und dass er geringer wurde, wenn wir die Blutung beseitigen konnten.

Was die Frage anbelangt, ob wir eine breite Incision bei solchen Fällen machen sollen, oder eine kleine Incision, so stehe ich auf dem Standpunkt, dass man lieber gleich breit incidiren soll, und zwar deswegen, weil, sobald wir eine Blutung durch eine schmale Incision festgestellt haben, die breite Incision doch unbedingt folgen muss, denn die Blutung bedeutet eine Verletzung des Mesenteriums oder des Darms und wenn wir eine solche Verletzung einmal

constatirt haben, müssen wir nach meiner Ansicht breit incidiren, denn wir können nur durch breite Incision die Blutung und Verletzung des Darmes beseitigen. Um in solchen Fällen, wo die Diagnose nicht ganz klar ist, dieselbe möglichst schnell zu vervollkommnen, verfolge ich das Princip, jeden Kranken mit schweren Bauchcontusionen, wenn ich mich nicht entschliessen kann, die Operation vorzunehmen, doch alle Stunden zu untersuchen und jede Stunde einen genauen Status des Kranken zu notiren. Wenn dann nur in einer Beziehung der spätere Status sich von dem vorhergehenden nach der schlimmeren Richtung unterscheidet, so mache ich die Operation.

Herr Körte (Berlin): M. H., was es uns so schwer macht, uns bei den subcutanen Bauchverletzungen schnell zu entscheiden, ob zu operiren sei oder nicht, das ist die Unsicherheit der Diagnose, ob eine Organverletzung vorliegt. Ich lege — ebenso wie auch Herr von Angerer — den grössten Werth auf eine Spannung der Bauchmuskeln, falls nicht die Bauchwand selbst an der Stelle eine sehr starke Blutsuffusion zeigt; dann sind die Bauchmuskeln manchmal gespannt, auch ohne dass ein inneres Organ verletzt ist. Neben dieser reflectorischen Spannung der Bauchmuskeln, die manchmal ganz einseitig ist, lege ich Gewicht auf ein leises, aber doch deutliches Schlechterwerden des ganzen Zustandes in den ersten Stunden nach der Verletzung. Bis zu sechs Stunden kann man, glaube ich, unter sorgfältiger Controlirung des Verletzten, abwarten — Irrthümer sind auch dann möglich. Ich habe einem Patienten mit schwerer Bauchcontusion, bei dem ich Organverletzung annahm, auf das Dringendste zugeredet, er solle sich den Bauch aufmachen lassen — es war ein obstinater Berliner, er sagte: Ick lasse mir nicht operiren! — und er wurde auch so gesund. Ein Patient, den ich nach einer subcutanen Darmzerreissung durchgebracht habe, hatte eine Zerreissung der Flexura sigmoidea, die ich erst circa 30 oder 36 Stunden nach dem Unglück in Behandlung bekam und dann sofort operirte. Es war das Glück gewesen, dass sich da Adhäsionen gebildet hatten, welche den zerrissenen Darm abkapselten. In diesem Falle habe ich die seitliche Naht angewandt. Aber dieselbe Erfahrung, wie Herr Hahn, musste ich zum Schaden eines anderen Patienten auch machen. Derselbe kam etwa zwölf Stunden nach einem Hufschlage gegen den Leib ins Krankenhaus. Der Dünndarm war seitlich eingerissen und Koth in die Bauchhöhle ausgetreten. Ich habe den Darmriss seitlich genäht und die Bauchhöhle ausgewaschen. Der Kranke lebte 8 Tage. Wir waren Alle sehr hoch erfreut, er wurde allen Besuchern des Krankenhauses gezeigt. Nach 8 Tagen trat eine acute Peritonitis ein, die schnell zum Tode führte. Bei der Section fand sich, dass die stark gequetschte Dünndarmschlinge gangränös geworden war. Hätte ich in diesem Falle die ganze Schlinge primär resecirt, so wäre der Mann wahrscheinlich durchgekommen.

Ferner habe ich auch die Beobachtung gemacht, dass retroperitoneale Blutergüsse infolge von Wirbelfracturen oder anderen Verletzungen an der Vorderfläche der Wirbelsäule entstehen und im retroperitonealen Gewebe heruntergehen, dieselben Erscheinungen machen können, wie eine beginnende Peritonitis, nämlich die Erscheinungen der Darmlähmung. Ich habe einen solchen Fall auch intra vitam diagnosticirt. Bei einer Patientin, welche

durch Sprung aus dem Fenster eine Wirbelfractur und andere Verletzungen erlitten hatte, bot sich einige Tage nach der Verletzung das Bild der Darmlähmung dar, so dass man an eine Darmverletzung dachte; ich operirte jedoch nicht und bei der Section wurde meine Annahme bestätigt: eine Darmverletzung war nicht vorhanden, aber ein ausgedehntes retroperitoneales Hämatom.

Noch während des Congresses machte ich wieder die Beobachtung, dass ein durch Hufschlag gegen den Bauch entstandenes retroperitoneales Hämatom die prägnanten Symptome einer Darmverletzung machte. Trotz dieser bestehenden Unsicherheit der Diagnose sind wir doch gezwungen, in den Fällen von Bauchcontusion, wo wir eine Organverletzung als wahrscheinlich annehmen, den Bauchschnitt thunlichst bald zu machen, denn nur so kann es gelingen, bei Darmverletzungen Hülfe zu bringen.

Herr Fritz König (Berlin): M. H., aus einem grossen Material von operirten Fällen von Bauchcontusionen aus der Königlichen Klinik hier bitte ich nur einen Fall anzuhören. Ich habe vor etwa $1^1/_2$ Jahren Gelegenheit gehabt, 6 Stunden nach der Verletzung mit einer stumpfen Wagendeichsel den 10jährigen Sohn eines Arztes zu laparotomiren, und zwar ausser wegen der übrigen Symptome, auf die ich nicht näher eingehen will, wegen einer Temperatur, die sich bereits 6 Stunden nach der Verletzung auf über 39° erhob. Ich habe am Colon transversum eine etwa zweimarkstück-grosse gequetschte Stelle gefunden, die mit eitrig-fibrinösem Belag bedeckt war und um diese herum die Serosa sämmtlicher Därme, so weit man sehen konnte, injicirt.. Ich habe die Bauchhöhle an der Stelle offen gelassen und tamponirt, und der Knabe ist geheilt.

Ich wollte das nur anführen, einmal zum Beweise dafür, wie früh eine Peritonitis durch Durchwandern von Bakterien durch die Darmwand eintreten kann; dann zweitens, weil ja doch zweifellos dies der Weg ist, auf dem man bei schwerer Quetschung der Darmwand die Heilung herbeiführen kann, auch für den Fall, dass später eine Gangrän des Darmes an der Stelle eintritt.

Herr Perthes (Leipzig): M. H.! Nur eine ganz kurze Bemerkung, um auf eine Frage von Herrn von Mikulicz zu antworten. Ich wurde gefragt: Wie steht es mit dem Blutdruck bei Peritonitis? Nach meinen bisherigen Messungen ist der Blutdruck bei der Peritonitis, wenigstens bei der beginnenden Peritonitis, nicht erheblich gesunken. Erst ganz zum Schluss, wenn die Patienten beinahe moribund sind, erfolgt eine erhebliche Blutdrucksenkung. Auch bei einer Darmperforation und dadurch beginnender Peritonitis war der Blutdruck nicht oder jedenfalls nicht irgendwie erheblich herabgesetzt.

43) Herr Kehr (Halberstadt): „Ein zweiter Fall von dreimaliger Gastroenterostomie an einer Kranken und ein zweiter Fall von erfolgreicher Gastroenterostomie wegen angeborener stenosirender Pylorushypertrophie an einem 9wöchigen Säugling."

Von meinen sämmtlichen 89 Gastroenterostomien, die ich bisher ausgeführt habe, verdienen besonders 2 Fälle hervorgehoben zu werden, bei

denen es mir erst nach dreimaliger Gastroenterostomie gelang, ein schweres Magenleiden zur Heilung zu bringen.

Ueber den ersten Fall habe ich bereits Ende des vorigen Jahres in der Münchener med. Wochenschrift (No. 49, 1899) berichtet. Ich will deshalb die damals ausführlich mitgetheilte Krankengeschichte nicht wiederholen, sondern nur mit ein paar Worten die Einzelheiten des Falles in Ihr Gedächtniss zurückrufen. Es handelte sich um ein 20jähriges Mädchen, bei dem ich im Juli 1898 wegen eines alten Ulcusleidens, Gastrectasie und Gastroptose eine Gastroenterostomia retrocolica posterior nach von Hacker ausführte. Da sich infolge Spornbildung zwischen zu- und abführender Schlinge der berüchtigte Circulus vitiosus einstellte, musste 6 Wochen nach dieser Operation eine Entero-Enterostomie nach Braun mit dem Murphyknopf hinzugefügt werden. Der Erfolg war indess mangelhaft, das Erbrechen dauerte an, so dass Patientin in einer andern chirurgischen Klinik Hülfe suchte. Dort wurde im Januar 1899 die Gastroenterostomia antecolica anterior nach Wölfler ausgeführt mit anfänglich gutem Erfolge. Aber schon 3 Monate später bekam Patientin wieder Erbrechen, so dass ich mich veranlasst sah, im November 1899 zum vierten Male die Bauchhöhle zu eröffnen. Ich fand die angelegte Wölfler'sche Anastomose vollständig verödet, von einem Loch zwischen Magen und Darm war keine Spur mehr zu entdecken. Ich resecirte die schwer beschädigte, der Serosa beraubte Wölfler'sche Schlinge und wandte nun die Methode von Wölfler-Roux an, indem ich die abführende Schlinge möglichst tief in die vordere Magenwand einfügte, während die zuführende ca. 20 cm unterhalb der neuen Magen-Darmanastomose in die abführende Schlinge eingenäht wurde. So ging ich einem eintretenden Circulus mit Sicherheit aus dem Wege und hatte, wie Sie aus der Vorstellung der nunmehr Geheilten ersehen werden, auch einen guten Erfolg. Patientin hat seitdem, also in 6 Monaten, 20 Pfund an Körpergewicht zugenommen und fühlt sich vollständig wohl. Die Magenfunctionen sind in jeder Beziehung normal. Im März d. J. überstand die Operirte eine schwere Influenza, doch machten sich von Seiten des Magens keinerlei Beschwerden bemerkbar.

Der zweite Fall, bei dem es mir ebenfalls erst nach dreimaliger Gastroenterostomie gelang, die erwünschte Heilung herbeizuführen, betrifft ein 24jähriges Fräulein aus Quedlinburg, welches ebenfalls wegen hochgradiger Insufficienz des Magens und Pylorusstenose — wahrscheinlich infolge von Ulcus — von mir operirt wurde. Die Kranke kam in sehr elendem Zustand im Februar 1898 in meine Klinik. Sie war bis dahin von dem behandelnden Arzte, Herrn Steinbrück, ein halbes Jahr lang täglich mit Magenausspülungen behandelt worden. Weil die Schmerzen und das Erbrechen nicht aufhörten, rieth der Arzt zur Operation. Am 4. Februar 1898 wurde von mir mittelst Murphyknopf die Gastroenterostomie nach v. Hacker vorgenommen; die Operation war leicht und dauerte im Ganzen 20 Minuten. Es war meine achte mit dem Murphyknopf ausgeführte Gastroenterostomie. Der Erfolg der Operation war schlecht, schon nach zwei Monaten klagte die Patientin wieder über Magendrücken, Appetitlosigkeit und Erbrechen, so dass der Arzt wieder zur Magensonde seine Zuflucht nahm. Da sich trotzdem die motorischen

Functionen des Magens nicht besserten, wurde von mir am 2. September 1898 eine Gastroenterostomia antecolica nach Wölfler ausgeführt. Der Schnitt im Magen resp. Darm wurde ca. 5 cm lang gemacht, die Schleimhaut wurde fortlaufend genäht und die Serosa durch Knopfnähte vereinigt. Bei der nicht versäumten Abtastung des Mageninnern stellte sich heraus, dass die hintere Anastomose sich ausserordentlich verengert hatte, eine gewöhnliche Uterussonde liess sich aber noch durchführen. Die zuführende Schlinge wurde eine Strecke lang am Magen befestigt, bei der abführenden wurde diese Naht nicht ausgeführt. Weil ich diese Naht unterliess, entwickelte sich — wie ich gleich vorausbemerken will — nach der zweiten Gastroenterostomie zwischen zu- und abführender Schlinge infolge der Spornbildung der Circulus vitiosus.

Bemerken will ich noch, dass die Besichtigung der hinteren Gastroenterostomie weder eine Spornbildung noch eine Abknickung der abführenden Schlinge ergab.

Die zweite Gastroenterostomie hatte anfangs einen guten Erfolg: das Körpergewicht nahm um 7 Pfd. zu, aber schon Ende October — also 8 Wochen nach der Operation — stellte sich unter Nachlassen des Appetits grosse Uebelkeit ein. Das Körpergewicht ging von 116 auf 103 Pfd. zurück. Die Zeichen stärkster Insufficienz machten sich wieder geltend. Beim Ausspülen zeigten sich zu jeder Tageszeit im Magen grosse Mengen gallig gefärbten Inhalts. Zuletzt verweigerte die Patientin jede Nahrungsaufnahme per os, sie wurde durch Nährklystiere möglichst bei Kräften erhalten, aber das Körpergewicht sank dabei auf 90 Pfd. Der Leib blähte sich auf und man konnte feststellen, dass besonders die zuführende Schlinge der vorderen Gastroenterostomie stark ausgedehnt war. Spülte man den Magen eine halbe Stunde lang aus, so gelang es, die aufgeblähte Schlinge zum Verschwinden zu bringen und man sah dann in ihr deutlich lebhafte peristaltische Bewegungen. Man spülte eben nicht nur den Magen, sondern auch die zuführende, wie ein Sack am Magen hängende Darmschlinge aus. Ich nahm eine Spornbildung zwischen der zu- und abführenden Schlinge an und schlug der Patientin eine neue Operation vor, in welche sie und ihre Angehörigen gern einwilligten, weil sie wohl einsahen, dass ohne einen neuen Eingriff das Leben unrettbar verloren war. Am 12. December 1899 schritt ich unter Chloroformnarkose zur Operation. Der Magen wird eine Stunde vor derselben gründlich ausgespült, aber die Spülflüssigkeit blieb bis zuletzt gallig gefärbt. Die Bauchhöhle wird durch einen Hakenschnitt — wie ihn umstehende Figur zeigt — eröffnet. Der Schnitt wird im Musc. rect. abd. geführt, beginnt am Rippenbogen und endigt ca. drei Finger breit unterhalb des Nabels. Auf diesen Längsschnitt wird ein Querschnitt gesetzt, welcher beide Mm. rect. trennt und ebenso lang ist wie der Längsschnitt. Der so gebildete Bauchwandlappen wird mit 2 dicken Haltezügeln versehen und nach oben umgeklappt. Die Verwachsungen in der Bauchhöhle sind sehr ausgedehnt, besonders der abführende Theil der Wölfler'schen Schlinge ist breit an der vorderen Bauchwand adhärent. Nur schwer gelingt es, die Trennung der Verwachsungen ohne Verletzung des Darmes zu vollenden. Die Wölfler'sche Schlinge ist in grosser Ausdehnung der Serosa be-

raubt, der zuführende Theil hochgradig erweitert, gewiss dreimal stärker wie der abführende, seine Wandungen mässig hypertrophirt. Die Anastomosenöffnung ist erheblich weit, für 2 Fingerkuppen durchgängig. Zwischen zu- und abführender Schlinge ist eine scharfe Abknickung vorhanden. Bei der Lösung der Wölfler'schen Schlinge von der Bauchwand war der Darm da, wo er am Magen fixirt war, etwas eingerissen, so dass galliger Inhalt austritt. Das Loch ist nicht sehr gross, aber in Anbetracht der schlechten Serosabeschaffenheit wird auf eine Verschliessung verzichtet und die Schlinge vollständig vom Magen abgelöst. Das Loch im Magen ist kreisrund, gross wie ein 2 Markstück. Es wird umschnitten und dann für sich durch eine fortlaufende Schleimhautnaht und eine Serosa muscularis-Knopfnaht vernäht. Die Schlinge wird in

Fig. 1.

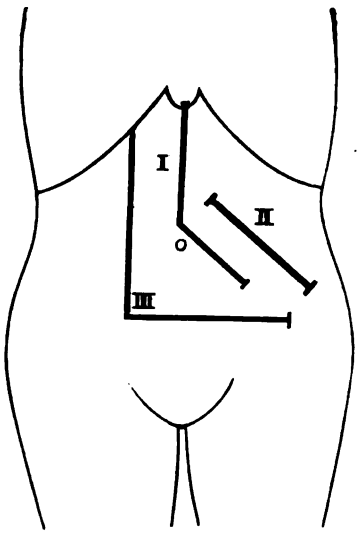

einer Ausdehnung von ca. 20 cm resecirt. Ihr abführendes Ende wird nach Spaltung des Ligamentum gastrocolicum in die hintere Magenwand eingefügt und zwar ca. 3 cm oberhalb der grossen Curvatur, die zuführende ca. 15 cm unterhalb der neuen Magen-Darm-Anastomose in die abführende eingenäht (Methode Wölfler-Roux). Die ganze Operation hatte etwas über 2 Stunden gedauert. Die Patientin sieht am Ende derselben collabirt aus und bekommt, weil der Puls klein und beschleunigt ist, eine physiologische Kochsalzlösung subcutan in die Brusthaut injicirt.

Der Verlauf war in den ersten 3 Tagen fieberfrei. Vom 13.—15. December wurde der Magen täglich 2 mal ausgespült, wobei sich immer reichliche Mengen geronnenen Blutes entleerten. Erbrechen trat nur in den ersten 24 Stunden ein. Der Leib blieb weich, Blähungen gingen spontan nach Application von Glycerin ab. Der Puls war anfangs 100, am dritten Tage betrug die Frequenz Abends 120; er war aber dabei kräftig. Durch das eingelegte

Darmrohr entwichen viele Gase. Der Leib ist weich, gut eindrückbar, nicht schmerzhaft. Pat. fühlt sich ganz wohl dabei, trinkt reichlich Milch mit Cognak und Kaffee. Kein Erbrechen, kein Aufstossen. Im Stuhlgang einige Blutgerinnsel.

16. 12. In der Nacht zuvor fühlt Patientin grosse Völle im Leib und Uebelkeit. Der Magen wird ausgespült. Er war nicht übermässig gefüllt, aber es kommen wieder alte Blutgerinnsel zum Vorschein. Temperatur früh 38,5, Puls 110, Abends 39, Puls 110. Subjectives Wohlbefinden. Leib weich, nicht empfindlich. Auf den Lungen nichts nachweisbar.

17.—18. 12. Status idem. Morgens 38,4, Abends 38,8, Puls 110, kräftig, keine Schmerzen. Guter Appetit und Schlaf. Pat. fühlt sich ausgezeichnet trotz des Fiebers, welches bei dem Mangel peritonealer Symptome auf einen

Fig. 2.

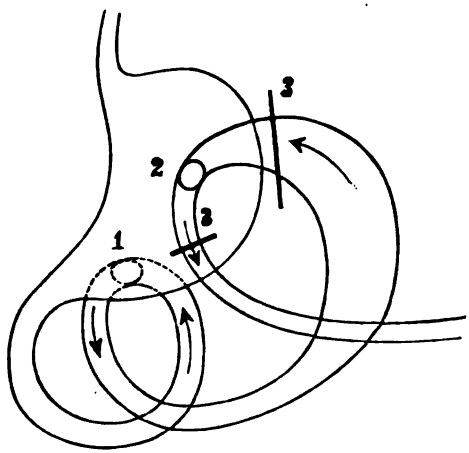

Bauchwandabscess hindeutet. Um den Nabel herum macht sich eine schmerzhafte Resistenz bemerkbar.

19. 12. Entfernung der Nähte, vollkommen prima intentio. Die Härte um den Nabel herum hat zugenommen; es wird die Naht im Winkel der beiden Schnitte mit der Kornzange stumpf auseinandergezogen, wobei sich grosse Mengen Eiter entleeren. Drainage, Verband. Temp. Morgens 38,5 (120 Pulse), Abends 39, 124 Pulse. In der Nacht tritt plötzlich eine grosse Schwäche ein. Pat. stöhnt, athmet sehr frequent und klagt über Völle im Leib. Sie macht ganz dabei den Eindruck, als ob eine Perforation in die Bauchhöhle stattgefunden hätte. Puls kaum zu zählen (160—170). Schon nach einer Stunde fällt er auf 130 Schläge. Temp. 38,5.

20. 12. Temp. Morgens 37,8, Puls 110. Pat. sieht sehr gut aus, hat spontan Stuhlgang und zeigt vorzüglichen Appetit. Die Athmung ist langsam und regelmässig. Abends 37,8, Puls 105.

Von da an war die Temperatur bei einem noch immer etwas beschleu-

nigten Puls stets normal. Der Bauchwandabscess heilte ziemlich rasch, so dass Pat. am ersten Weihnachtstag (14 Tage nach der Operation) zum ersten Mal aufstehen konnte. Das Körpergewicht nahm jede Woche ca. 1 Pfund zu. Mit fast geschlossener Wunde wurde die Operirte am 12. 1. 1900 in ihre Heimath entlassen.

Der vor der Operation colossal geblähte Leib ist mehr und mehr eingefallen, über dem Magen ist kein Plätschern mehr zu erzeugen. Die motorischen Functionen des Magens kehrten zur Norm zurück. Die Zunahme des Körpergewichts betrug 2 Monate nach der Operation 12 Pfund. Eine Anfangs März überstandene Influenza brachte die Operirte in ihrem Allgemeinbefinden wieder etwas zurück, doch blieb Appetit und Stuhl ganz gut. Einige Klagen hysterischer Natur (Zittern in den Händen, Schwäche in den Beinen), die schon

Fig. 3.

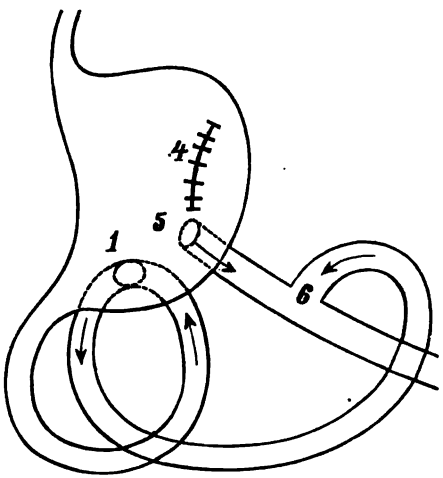

vor der Operation die Kranke häufig vorbrachte, hörte ich auch nach derselben dann und wann wieder. Doch hoffe ich, dass bei weiterer Besserung des Allgemeinbefindens auch in dieser Beziehung eine vollständige Heilung eintreten wird. Jedenfalls ist das früher hinfällige und enorm abgemagerte Mädchen gar nicht wieder zu erkennen, so sehr hat sich ihr Aussehen gebessert.

Bei meinem Bericht über den ersten Fall von dreimaliger Gastroenterostomie in der Münchener med. Wochenschr. habe ich die Gründe auseinandergesetzt, die mich veranlassten, die auch bei dem heute mitgetheilten Fall geübte Schnittführung anzuwenden: ich kann also auf das dort Gesagte verweisen.

Auch die Ursachen des Circulus nach den verschiedenen Gastroenterostomien — Spornbildung zwischen zu- und abführender Schlinge, Verengerung und Obliteration der Anastomosen, Abknickung des Darmes durch Adhäsionen — habe ich damals besprochen. Es bleibt mir deshalb heute nur

übrig, die Frage zur Discussion zu stellen, ob es nicht gerathen ist, bei einigermaassen widerstandsfähigen Kranken mit gutartigen Magenaffectionen principiell zu jeder Gastroenterostomie entweder eine Braun'sche Enteroenterostomie hinzuzufügen, oder aber die von Wölfler angegebene, von Roux in zahlreichen Fällen erprobte Methode der Einpflanzung der zuführenden in die abführende Schlinge vorzunehmen. Allerdings ist diese Methode technisch nicht leicht. Sie erfordert ungefähr 60 Minuten Zeit, während man die uncomplicirte Gastroenterostomie bei einiger Uebung in 30—40 Minuten vollenden kann. Ich habe in der letzten Zeit die Gastroenterostomie en Y öfters ausgeführt und bin mit den Erfolgen sehr zufrieden. Im Allgemeinen eignet sich aber die Wölfler-Roux'sche Methode nur für solche Kranke, die noch in einem einigermaassen guten Zustande auf den Operationstisch kommen. Meistentheils werden wir Chirurgen indess von den Magenkranken erst dann um Hülfe angerufen, wenn sie ihr letztes bischen Kraft zugesetzt haben. Aus diesem Grunde werden wir wohl uns in Zukunft mit den bisher am meisten üblichen uncomplicirten Methoden, wie sie Wölfler und v. Hacker lehrten, begnügen müssen.

Die beiden mitgetheilten Fälle mahnen uns schliesslich, gleich bei der ersten Operation dafür zu sorgen, dass der Circulus vitiosus nicht zur Entwicklung kommt. Die Spornbildung vermeidet fast sicher die Kappeler'sche Aufhängemethode, die ich bei der einfachen Gastroenterostomie jetzt immer anwende. Wer ganz sicher gehen will, bediene sich der Roux-Wölfler'schen Operation, oder der gleichzeitigen Braun'schen Enteroenterostomie. Vor zu kleinen Oeffnungen und ihrer Verödung können wir uns durch den Nichtgebrauch des Murphyknopfes, durch Anlegung gehörig langer Schnitte und einer exacten Schleimhautnaht schützen. Das Loch, welches der Murphyknopf erzeugt, ist nach meinen Erfahrungen häufig nicht gross genug, um die gestörten Magenfunctionen zur Norm zurückzuführen. Ich habe in meinem Fall die richtige Grösse gewählt, den Knopf auch, wie ich glaube, gut eingesetzt, trotzdem wurde die Oeffnung mit der Zeit so eng, dass kaum eine Uterussonde passiren konnte. Ich bin deshalb trotz der guten Resultate, welche Czerny bei der Anwendung des Murphyknopfes in zahlreichen Fällen gesehen hat, wieder zur Naht zurückgekehrt und würde den Murphyknopf nur ganz ausnahmsweise, z. B. bei sehr grosser Schwäche des Carcinomkranken, benutzen, unter keinen Umständen aber bei benignen Magenaffectionen zur Anwendung bringen.

Was endlich die Adhäsionen anlangt, so wird es uns nicht immer gelingen, dieselben vollständig zu verhüten. Aber sie werden um so geringer ausfallen, je aseptischer, zarter und schneller wir operiren. Darauf hat besonders von Mikulicz hingewiesen. Unter allen Umständen sollen wir aber bei eintretendem Circulus die Flinte nicht gleich ins Korn werfen resp. unsere scharfen aseptischen Messer nicht sofort bei Seite legen. Nützen Magenausspülungen nichts, so vermag die Braun'sche Enteroenterostomie Abhülfe zu schaffen. Ist eine Gastroenterostomie nicht im Stande Heilung herbeizuführen, so muss man versuchen durch eine zweite dem Uebel zu steuern. Sind beide erfolglos, so zeigen meine zwei Fälle, dass man sich auch nicht

vor einer dritten zu fürchten braucht. Meine Kranken waren so elend und hinfällig, dass man schier an dem glücklichen Ausgang verzweifeln musste. Sicher wären sie bei weiterem Abwarten zu Grunde gegangen. Und doch wurden sie, trotzdem jede Operation zwei Stunden dauerte und die Beseitigung der Hindernisse grosse Schwierigkeiten verursachte, geheilt und diesen Erfolg verdanke ich weniger, wie ein College meinte, „der Toleranz des menschlichen Organismus", als vielmehr der Asepsis, die unsere chirurgische Kunst zu solch' herrlicher Blüthe entfaltete.

44) Herr Kehr (Halberstadt): „Gastroenterostomie an einem halbjährigen Kinde mit Pylorusstenose".

Ich zeige Ihnen schliesslich noch das Kind, bei dem ich Ende October vorigen Jahres, als es 8 Wochen alt war, wegen angeborener stenosirender Pylorushypertrophie eine Gastroenterostomie ausgeführt habe. Es ist jetzt 8 Monate alt und kann wohl für sich den Ruhm beanspruchen, das jüngste Menschenkind zu sein, welches eine gut functionirende Anastomose zwischen Magen und Darm aus dem alten in das neue Jahrhundert mit hinübergenommen hat. Es erfreut sich des besten Befindens, ist ein dicker Bub' und kugelrund; es hat nie gebrochen und verdaut vorzüglich. Ich war damals bei der Operation — ich hatte von vornherein die Gastroenterostomie geplant — durch einen Längsschnitt am äusseren Rand des linken Musc. rect. abd. in die Bauchhöhle vorgedrungen, es zeigte sich aber, dass ich bei dieser Schnittführung den Pylorus, den ich natürlich gern besichtigen und befühlen wollte, nicht recht untersuchen konnte, weil er bei der colossalen Magenerweiterung weit nach rechts hinüber verschoben ward. Ich machte deshalb noch einen Querschnitt durch beide Recti. Es wäre sicherlich besser gewesen, wenn ich durch einen Schnitt in der Linea alba die Bauchhöhle eröffnet hätte. Die Heilung ist übrigens glatt von statten gegangen und die verständige Mutter hat den Bauch des Kindes immer gut gewickelt, so dass wohl die Ausbildung einer grösseren Hernie nicht zu befürchten ist.

Noch ein zweites Kind könnte ich Ihnen zeigen, bei dem ich wegen derselben Affection eine erfolgreiche Gastroenterostomie ausgeführt: aber seit der Operation ist erst so kurze Zeit verflossen, dass ich dem Kinde die immerhin angreifende Reise nicht zumuthen wollte. Die Thatsache, dass ich im Verlauf von 6 Monaten zwei derartige Fälle zur Operation bekam, ist allerdings noch kein Beweis, dass die angeborene Pylorusstenose nicht so selten ist, als man allgemein annimmt, aber ich möchte doch glauben, dass die Krankheit häufiger vorkommt, als man bisher glaubte. In beiden Fällen handelte es sich um Kinder, die bei der Geburt gut entwickelt waren, vier Wochen lang zeigte ihr Appetit und ihre Verdauung keine Anomalien. Dann trat täglich Erbrechen ein. Der Arzt ist in solchen Fällen gern geneigt, die Ursache der Magenaffection auf schlechte Milch zu schreiben und denkt kaum an eine Pylorusstenose, um so mehr als die Untersuchung eines so winzigen Abdomen sehr schwierig ist und anfangs auch keine positiven Anhaltspunkte ergiebt. Die meisten Kinder werden zu Grunde gehen, ehe die richtige Dia-

gnose gestellt wird und selten wird ein Arzt bei solchen Störungen von der Magensonde Gebrauch machen oder gar den Mageninhalt untersuchen. Mein zweiter Fall betraf das Kind eines Collegen, der mit rührender Vaterliebe nichts unterliess, um den drohenden Verfall des Organismus aufzuhalten: er verwandte so lange subcutane Kochsalzinfusionen, spülte so häufig den Magen aus, bis er einsah, dass eine Operation unumgänglich nöthig sei. Gerade deshalb ist der Fall so interessant, als er zeigte, dass eben eine sehr intensive medicinische Behandlung vollständig ergebnisslos war. Noch im letzten Augenblick gelang es mir das äusserst abgemagerte Kind zu operiren, ehe der letzte Rest Lebenskraft aus dem kleinen Organismus entschwunden war.

Bei der Mittheilung des ersten Falles in der Münch. med. Wochenschrift hat schon Herr Stabsarzt Abel, der damals an meine Klinik commandirt war, die einschlägige Literatur berücksichtigt, so dass ich heute mich darauf beschränken kann, die sehr lehrreiche Krankengeschichte wiederzugeben. Die Anamnese stammt von dem Vater des kleinen Patienten, dem Herrn Dr. Morgenroth in Wernigerode, und halte ich es für wichtig, sämmtliche Einzelheiten derselben bekannt zu geben.

Anamnese:

Albrecht Morgenroth stammt aus gesunder Familie aus Wernigerode. Am 2. 2. 1900 wurde er als Erstgeborener geboren und war bei der Geburt 3300 g schwer, 53 cm lang. Er entwickelte sich in den ersten 4 Wochen völlig normal. Als Nahrung bekam er ausschliesslich die Mutterbrust, 7 mal in 24 Stunden, Nachts mit einer grösseren, bei Tage mit 3stündigen Pausen. Die Zunahme des Körpergewichts war eine constante, etwas geringer vom 11. 12.—17. 2. weil er vom 15. 2. an wegen beginnender Mastitis auf die eine Brust beschränkt werden musste. Im Uebrigen war die Zunahme eine gleichmässige.

Auffallend war von vorneherein die überaus grosse Ruhe und Zufriedenheit des Kindes, das niemals Hunger durch Schreien verrieth. Vom 16. 2. an schlief das Kind fast jede Nacht ohne irgend eine Unterbrechung und musste sogar morgens zum Trinken eigens geweckt werden. Des weiteren fiel auf, dass einige Male noch 3 Stunden nach dem Trinken kleine Reste ausgespieen wurden und dass der Stuhlgang meist dünn und grünlich, häufig auch schaumig war.

Vom 2. 3. an wurde das Speien nach dem Trinken häufiger, vom 7. an wurde fast nach jeder Mahlzeit, häufig sehr reichlich, gespieen. Dabei wurden häufiges Aufstossen, sowie reichliche Blähungen beobachtet. Nach der Regel „Speikinder — Gedeihkinder“ wurde dem Speien zuerst keine Bedeutung beigemessen. Erst als die regelmässige wöchentliche Wägung nach der Woche vom 3. 3.—10. 3. statt der erhofften Gewichtszunahme eine Abnahme von 70 g ergab, wurde das Speien als Krankheitssymptom erkannt.

Eine Beschränkung der Nahrungszufuhr hatte augenblickliche Besserung zur Folge, doch hielt dieselbe nur 24 Stunden an. Der Stuhl war spärlich, grün und roch stark sauer. Auf Anrathen von Herrn Dr. Holfelder, Wernigerode, kam therapeutisch neben der weiteren Verminderung der Nahrung Calomel zur Anwendung (Calomel 0,1, Calc. carbon. 3,0, Pulv. gummos. 6,0

3 × tgl. 1 Messerspitze). Wärend 4 Tagen dieser Behandlung trat eine Besserung nicht auf, hingegen machten sich in dem Erbrochenen feine dunkelbraune Fasern bemerklich. Der Stuhlgang blieb ganz aus. Darreichung von Fenchelthee vor dem Trinken an der Brust, in der Absicht, die Muttermilch dadurch zu verdünnen und so verdaulicher zu machen, hatte zwar einen augenblicklichen, aber ebenfalls nur 1tägigen Erfolg. Der Stuhlgang wurde durch Anwendung von Klystieren erst kühlen, später lauwarmen Wassers erzwungen, an Menge blieb er stets spärlich, gefärbt war er meist dunkelbraun, ab und zu grünlich.

In besorgnisserregender Weise mehrten sich in dem Erbrochenen die dunkelbraunen Fetzen. Ein kleines Klümpchen geronnenen Blutes wurde darin gefunden, sonst gelang der Nachweis von Blutfarbstoff nicht.

Am 17. 3. consultirte ich Herrn Dr. W. Lenz, Specialarzt für Kinderkrankheiten in Halberstadt. Er gab die Möglichkeit einer congenitalen Pylorusstenose zu. Bei der für diesen Fall so überaus ernsten Prognose verlangte aber auch eine andere Auffassung des Krankheitsbildes Berücksichtigung. Es konnte sich auch um eine Dilatation des Magens handeln, hervorgerufen durch zu selten, aber auf einmal in zu grossen Massen zugeführte Nahrung, complicirt durch eine chronische Stagnationsgastritis (Atonie). Entsprechend letzterer Annahme bestand die Therapie, von dem Gesichtspunkte ausgehend, das erkrankte Organ zu schonen, in gänzlicher Entziehung der Brust für 18 Stunden. Statt dessen wurden stündlich wenige Theelöffel eines eiskalten Aufgusses von schwarzem Thee gereicht. Auf den Leib wurden heisse Leinsamenmehlumschläge gemacht und zur Erzielung von Stuhlgang Pulvis Magnesiae cum Rheo gegeben. Eine Besserung war sehr bald zu bemerken. Es wurde reichlich braungrüner Stuhlgang, ohne Beimengung von Blut, entleert. Das Erbrechen wurde geringer, schwand jedoch nicht ganz und waren noch 20 Stunden nach der Darreichung Spuren des Kinderpulvers in dem Erbrochenen zu erkennen. Die Brust wurde wieder mit Appetit genommen und nahm mit dieser höheren Anforderung an die Leistungsfähigkeit des Magens das Erbrechen sofort wieder zu. In dem Gedanken, dass ausser in der Quantität vielleicht auch in der Qualität der Muttermilch ein schädigendes Moment liegen könnte, wurde das Kind abgesetzt und erhielt die Flasche (1 Kuhmilch, 3 Wasser), daneben kalten Thee stündlich.

Bei einer am 20. 3. vorgenommenen Untersuchung des Kindes fand Dr. Lenz nichts Abnormes, bis auf die Dilatation des Magens. Der stark in die Breite gedehnte Magen reichte bis zum Nabel herab. Die Spülung des Magens ergab reichlichen Inhalt säuerlicher, gekäster, weisser Massen (Milchgerinnsel), untermischt mit feinen braunen Fetzen. An die Spülung des Magens wurde noch Massage angeschlossen. Nach 2 Stunden der Ruhe wurde wieder mit der Darreichung von Nahrung begonnen, alle $2\frac{1}{2}$ Stunden 45 g eines Gemisches von 1 Milch, 3 Thee und etwas Zucker. 4 Mahlzeiten wurden so vertragen, dann begann wieder nach jeder Nahrungsaufnahme heftiges und reichliches Erbrechen. Zur Anregung der sinkenden Herzkraft wurde ein Kinderlöffel starker Thee mit 3 Tropfen Spiritus aethereus gegeben. Trotzdem kam es zu starkem Collaps, der durch Injection einer Spritze Aether und durch die sub-

cutane Infusion von 200 ccm einer 0,6proc. Kochsalzlösung in beide Unterbauchgegenden mit Erfolg bekämpft wurde. Die sofort angeschlossene Magenspülung förderte reichliche Massen stagnirenden Mageninhalts zu Tage. Von nun an (22. 3.) wurde regelmässig täglich prophylaktisch eine Magenspülung gemacht. Jedesmal wurde Speisebrei meist mit sehr viel Schleim zu Tage gefördert. Der Erfolg der Spülung, die Coupirung des Erbrechens hielt jedoch meist nur 10—12 Stunden vor. Um die Verdauung der Milch zu befördern, wurde nach jeder Mahlzeit ein Theelöffel Salzsäuremixtur gereicht (Mixt. acidi muriat. diluti 0,5 : 80,0, Pepsin. 1,0, Syr. Rubi Idaei ad 100,0). Als Spülflüssigkeit für den Magen wurde warme physiologische Kochsalzlösung, verschiedentlich mit einem Zusatz von Natr. bicarbonic. benutzt. Der Nahrung wurde verschiedentlich zur besseren Lösung des Schleimes $^1/_2$ Emser Pastille zugesetzt. Seit dem 23. 3. bekam das Kind ausser der verdünnten Kuhmilch 2mal, vom 3. 4. an täglich 3mal die Brust von einer kräftigen gesunden Frau. Ein Unterschied nach dem Genuss der Brust- oder Flaschenmilch war nicht vorhanden; bald wurde die eine, bald die andere vertragen oder gespieen, je nachdem kürzere oder längere Zeit seit der Magenspülung verstrichen war. Wegen drohenden Collapses wurden noch verschiedentlich subcutane Injectionen von Aether und Campheröl, sowie noch weitere 5mal Kochsalzinjectionen von je 200 g abwechselnd in beide Brust- und Unterbauchgegenden gemacht. Tiefes Einsinken der grossen Fontanelle, sowie Ausbleiben der Urinsecretion über 24 Stunden lang wurden als directe Indication zur Kochsalzinfusion betrachtet. Das früher leicht säuerlich riechende Erbrochene hatte jetzt einen penetranten Geruch nach Milch- und Buttersäure angenommen. Darreichung von Kreosot (Kreosot Gtt. IV, Aq. 80,0, Syr. Alth. ad 100,0) $^1/_2$ theelöffelweise brachte diese Gährung in kürzester Zeit zum Schwinden. Nach einer längeren Pause war nunmehr im Erbrochenen freie Salzsäure nachzuweisen. Eine am 28. 3. am linken Oberschenkel zu oberflächlich gegebene Aetherspritze führte zur Necrose eines 5pfennigstückgrossen Hautstückes. Da das Erbrechen nach der Milch immer mehr zunahm, wurde am 29. und 30. 3. ein Versuch mit ganz dünnem Haferschleim (Knorr), am 31. 3 und 1. 4. mit Kufeke's Kindernahrung gemacht. Der Widerwille, der sich zuletzt schon gegen die Kuhmilch bemerkbar gemacht hatte, nahm hierbei zu, so dass, abgesehen von der Brust, die mit wechselndem Appetit genommen wurde, dem Kinde nur noch gewaltsam Nahrung eingeflösst werden konnte. Am 2. 4. wurde ein Versuch mit Biedert's Rahmgemenge 1:15 Wasser gemacht. Dazu wurde Massage des Unterleibes in Anwendung gezogen. Zwei hohe Einläufe von je 500 ccm warmen Wassers förderten wenig Stuhl zu Tage. Blähungen waren schon seit langer Zeit nicht mehr beobachtet worden. Am 3. 4. kam ich in Uebereinstimmung mit den Herren Dr. Holfelder und Dr. Lenz zu der endgültigen Diagnose einer relativen Stenose des Pylorus oder des oberhalb der Papille gelegenen Theiles des Duodenum. Herr Kehr, Halberstadt, bestätigte die Diagnose und erklärte sich im Hinweis auf einen vor wenig Monaten mit Glück operirten Zwillingsfall zur Vornahme der Gastroenterostomie bereit. Die durch stündliche Massage und die hohen Einläufe neu angeregte Darmperistaltik förderte einen noch etwas reichlicheren Stuhl zu Tage und liess mit

der Operation bis zum 7. 4. zögern. Nach der Massage des Unterleibes wölbte sich unter dem linken Rippenbogen ein gummiballartiger Tumor hervor. Derselbe rückte langsam nach rechts, um dort unter dem Rippenbogen zu verschwinden; er hatte tympanitischen Percussionsschall.

Bei dem in den letzten Tagen stark zunehmenden Kräfteverfall wurde als letzte Möglichkeit, das Leben zu erhalten, am 7. 4. zur Operation geschritten. Im Ganzen war der Magen 17 mal ausgespült worden und 6 Kochsalzinfusionen applicirt worden. Am 3. 3. betrug das Körpergewicht noch 4070, am 3. 4. nur 3020 g.

Befund: Stark abgemagertes, äusserst elendes Kind. Leib in den unteren Partien eingesunken. Magen erweitert, Pylorustumor nicht sicht- und tastbar. Da die Operation drängte und nach dem bisherigen Verlauf an der Diagnose „Pylorusstenose" kein Zweifel sein konnte, wurden genauere Untersuchungen des Mageninhalts nicht angestellt.

Operation 1. 4. 1900. Vorher wird der Magen ausgespült. Die Milch, die das Kind $4^1/_2$ Stunden vorher zu sich genommen hat, ist noch im Magen. Es dauert sehr lange, bis die Spülflüssigkeit klar abfliesst.

Chloroformnarcose, vielleicht 60 Tropfen. Eröffnung der Bauchhöhle durch einen Längsschnitt zwischen Proc. ensif. und Nabel, von da aus schräger Querschnitt durch den linken Musc. rect. abdom. Magen sehr gross und dilatirt, Wandungen erheblich hypertrophisch. Pylorus gross wie eine Wallnuss, hypertrophisch und hart; nirgends Verwachsungen. Leichte Gastroenterostomia retrocolica posterior nach v. Hacker. Kurze zuführende Schlinge. Schleimhautnaht und Serosa-Muscularisnaht. Aufhängemethode nach Kappeler. Bauchdeckennaht nach Spencer-Wells mit doppelt armirten Seidenfäden. Dauer der Anastomose noch nicht 20 Minuten, der ganzen Operation 40 Minuten. Puls nach der Operation gut zu fühlen. Verband mit steriler Gaze und Heftpflaster.

Verlauf: Das Kind schläft 2 Stunden und schreit beim Erwachen mit lauter Stimme. Erhält darauf 3 Theelöffel heisser Milch (1 : 3 Wasser). Das Kind erhält weiter $^1/_2$ stündlich 3 Theelöffel heisser Milch, gegen Abend fängt es an, nach jeder Nahrungsaufnahme etwas grünen Mageninhalt zu erbrechen, so dass von der eingeführten Milch nicht viel zur Resorption kommt. Das Erbrechen dauert die ganze Nacht hindurch an.

Temp. 37,9° C. Abends Puls 140.

8. 4. In der Nacht ist etwas Stuhl abgegangen, auch hat das Kind Urin gelassen, keine Blähungen. Die Nahrungseinführung, aber auch das Erbrechen die ganze Nacht hindurch. Gegen 3 Uhr Morgens sieht es collabirt aus, Puls klein, 160. Kochsalzinfusion. Etwas Campheröl subcutan. Danach erholt es sich, die Stimme wird lauter, der Gesichtsausdruck frischer, der Blick freier. Gegen Morgen reichlicheres Erbrechen, Magenausspülung. Kochsalzinfusion.

Temp. 37,8. Puls 144. Temp. 38,1° C.

Mittags wieder Kochsalzinfusion, Magenausspülung und Eingiessung von ca. 30 ccm Milch. Das Kind schläft danach etwa eine Stunde gut. Die Zuführung von Milch bleibt wie bisher, $^1/_2$ stündlich 3 Theelöffel, etwas Erbrechen besteht weiter. Abends wieder Kochsalsinfusion und Magenausspülung.

Abends Puls 140. Temp. 39,1.

9. 4. Nachts 3 Uhr wieder Kochsalzinfusion, Morgens wiederholt und Magenausspülung. Das Erbrechen ist geringer geworden.

Morgens Puls 140. Temp. 39,1.

Das Kind nimmt zu sich jetzt alle 2 Stunden 3 Strich Wasser, 1 Strich Milch, spuckt aber dann und wann noch immer etwas grüne Flüssigkeit aus. Blähungen sollen noch nicht beobachtet sein, ein Einlauf kommt etwas gefärbt zurück. Puls ist besser, 130, und kräftiger. Das Kind macht keinen schlechten Eindruck, Leib ist etwas aufgetrieben, aber nicht druckempfindlich.

Mittags wird von einer Magenausspülung und Kochsalzinfusion abgesehen.

Nachm. 37,5° in ano. Puls 130.

Abends 36,8° in ano. Puls 118, langsamer und kräftiger.

Der Pat. macht einen sehr guten Eindruck. Leib weich.

Im Magen Galle, wenig geronnene Milch. Magenausspülung.

Kochsalzinfusion. Trinkt alle 2 Stunden 4 Strich Flasche. Weniger Gallenerbrechen. In den Windeln Urin.

10. 4. Hat während der Nacht alle $2^1/_2$ Stunden 3 Strich Flasche getrunken und nur ein einziges Mal wenig grünen Mageninhalt erbrochen. Einmal nach Glycerin, einmal spontan Stuhlgang, Urin spontan.

Morgens 36,4. Puls 116. Das Kind sieht sehr frisch aus und blickt mit lebhaften Augen im Zimmer umher, auf jedes Geräusch achtend.

Morgens 10 Uhr Puls 106. Kein Erbrechen. Gewicht 5950 g nackt. Trinkt immer nur 2—3 Strich. Stuhlgang spontan.

Abends 36,1. Puls 92. Bricht nicht, lässt Urin, trinkt gut.

14. 4. Auf mein Anrathen nimmt der Vater das Kind mit nach Hause, damit es dort von der gewohnten Amme weiter ernährt werden kann. Da kein Fieber mehr besteht, das Erbrechen nachgelassen hat, an dem Verband resp. der Wunde in den nächsten Tagen nichts vorgenommen zu werden brauchte, hielt ich zwecks besserer Ernährung den Transport nach Wernigerode für angebracht. Der Vater berichtete mir über den weiteren Verlauf, dass das Kind nicht mehr bricht und täglich an Körpergewicht zunimmt. Die Wunde war reactionslos verheilt.

In dem ersten Fall habe ich die Gastroenterostomia antecolica anterior nach Wölfler ausgeführt, in dem zweiten die retrocolica posterior nach v. Hacker mit der Aufhängemethode nach Kappeler. Die posterior war ebenso leicht wie die anterior und dauerte auch nicht viel länger. Ausgiebigen Gebrauch haben wir bei der Nachbehandlung von der subcutanen Injection physiologischer Kochsalzlösungen gemacht und öfters in den ersten Tagen den Magen durch Ausspülungen entlastet. In dem ersten wie in dem zweiten Fall stieg die Temperatur 24 Stunden post op. auf 39,0° C., um nach 60 Stunden zur Norm zurückzukehren. Von einer ausgebreiteten Peritonitis konnte keine Rede sein, doch werden sich wohl geringe entzündliche Processe im Operationsgebiet eingestellt haben. Das anfänglich häufige Gallenerbrechen erklärt sich am besten durch die Annahme einer entzündlichen Lähmung der abführenden Schlinge, wodurch ein Uebertritt des Mageninhaltes in den Darm erschwert

wurde. Nach Zurückgehen des Fiebers verschwand auch das Erbrechen und stellte sich eine gehörige Darmperistaltik ein.

Ich hoffe, dass meine beiden glücklichen Operationen andere Chirurgen anspornen, bei der angeborenen stenosirenden Pylorushypertrophie häufiger zum Messer zu greifen, als das bisher geschah und dass die inneren Collegen durch meine Mittheilungen sich veranlasst fühlen, dieser gewiss nicht so ganz seltenen Affection ihre Aufmerksamkeit zuzuwenden. Natürlich bin ich mir wohl bewusst, dass ich „viel Glück" bei meinen Operationen gehabt habe, aber ebenso klar ist, dass die Kinder bestimmt gestorben wären, wenn sie nicht operirt wären. Ich greife stets zum Messer, wenn ich voraussehe, dass ohne einen chirurgischen Eingriff der tödtliche Ausgang sicher ist. Die Freude über den glücklichen Erfolg ist dann doppelt gross!

Discussion:

Herr Lindner (Berlin): M. H.! Die Ausführungen des Herrn Credé kann ich nicht ganz unwidersprochen lassen. Ich bekenne mich als einen begeisterten Verehrer der Wölfler'schen Operation, mache eigentlich gar keine andere Operation.

Da ich nicht geglaubt habe, dass ich hier das Wort ergreifen würde, habe ich die Zahl meiner Operationen nicht zusammenstellen lassen, jedenfalls ist sie bedeutend genug, um Schlüsse daraus ziehen zu können. Ich halte die Wölfler'sche Operation zunächst für eine ungemein sichere. Eine Peritonitis nach der Operation sieht man eigentlich doch wohl kaum. Sie ist ausserdem nach meinen Begriffen eine ausserordentlich einfache. Eine Gastroenterostomie nach Wölfler erfordert jedenfalls auch mit der sorgfältigsten Naht nicht längere Zeit, als Herr Credé angegeben hat. Wenn sich aprioristische Bedenken erhoben haben, die einen Schein von Berechtigung wohl haben mögen, so sind sie durch die Praxis jedenfalls längst widerlegt. Ileus habe ich bei keiner meiner Operationen je gesehen, auch keine Andeutung davon, die als Ileus-Erscheinung hätte gedeutet werden können. Die regel- und naturwidrige Anlegung der Schlinge besteht auch nur in der Idee. Wir können doch die Beurtheilung nicht nach der Lage des Kranken im Bett machen. Wenn man einen Kranken aufrecht stellt und sich die normale Lage des Magens vergegenwärtigt, so wird eine geschickt angelegte Wölfler'sche Gastroenterostomie jedenfalls ein ganz ausserordentlich günstiges Abflussverhältniss geben. Das kann man auch sehr deutlich schon während der Operation constatiren. Es kommt eben ganz ausserordentlich an auf die Uebung des Operateurs, auf die Aussuchung der günstigsten Stelle für die Anlage der Enteroanastomose, und ich meine, darin besteht gerade ein Hauptvortheil der grossen Uebung, dass man den Act der Anlegung der Anastomose möglichst sicher bestimmt. Wenn man z. B. nach der Wölfler'schen Anastomose die Patienten jahrelang beobachtet - und man kann das ja auch bei Carcinom durch Jahre hindurch machen; wir haben augenblicklich einen Fall, der schon im Beginn des dritten Jahres steht — so sieht man, dass jedenfalls eine Abweichung von der Norm kaum jemals vorkommt. Die Patienten wissen überhaupt, selbst wenn sie ausgedehnte Carcinome am Pylorus haben, kaum,

dass sie krank sind, und gehen sie zu Grunde, so gehen sie in den allermeisten Fällen nicht an ihrem Magenleiden direct zu Grunde, sondern sie gehen eben infolge der Schwäche und des etwaigen Uebergreifens auf die Leber und an sonstigen Complicationen zu Grunde. Also die berührten Vorwürfe sind jedenfalls hinfällig und durch die Praxis entschieden widerlegt.

Etwas anders steht es ja mit dem Vorwurfe des leichter zu Stande kommenden Circulus, und da muss ich allerdings zugeben, dass man bei der einfachen Gastroanastomose, wie sie ursprünglich von Wölfler angegeben ist und wie ich sie früher immer gemacht habe, einmal hier und da einen Fall von Circulus sehen kann, trotzdem ich von mir aussagen muss, dass mir die Bestimmung der Richtung des Darmes niemals Schwierigkeiten gemacht hat. Ich kann nicht begreifen, wie man das für schwer halten kann. Es genügt ja ein Griff nach der Plica duodeno-jejunalis des Darmes des Patienten, um sofort über den Verlauf orientirt zu sein. Also trotzdem es mir jedesmal gelungen ist, ganz sicher den Verlauf des Darmes zu bestimmen, habe ich doch einige Fälle von Circulus zu verzeichnen, und ich habe einen Theil davon durch nachträgliche Enteroanastomose gerettet; einen Theil — sehr wenige Fälle — habe ich allerdings bei elenden Patienten durch Circulus verloren. Aber es ist das eine sehr seltene Erscheinung, und man kann sie auf andere Weise jedenfalls sicherer vermeiden, als wenn man neue Operationsmethoden mit Instrumenten ersinnt.

Ich für meine Person bekenne mich zu der ketzerischen Anschauung, dass wir nicht suchen sollen, die Vereinfachung und Beschleunigung der Operation durch Instrumente zu erzielen, sondern dass wir sehen müssen, möglichst von den Instrumenten loszukommen und unsere manuelle Fertigkeit möglichst zu steigern.

Was dann weiter die gute Functionirung anlangt, so habe ich, um das nebenbei zu bemerken, niemals eine Wiederverengerung der Oeffnung gesehen, aber es kommt ja allerdings in Frage, ob wir die Wölfler'sche Gastroenterostomie nicht wesentlich verbessern können, indem wir principiell, wie das ja auch Herr von Mikulicz, so viel ich weiss, thut, eine Enteroanastomose hinzufügen, welche den absoluten Schutz gegen Circulus gewährt.

Es kommt hier noch manches Andere in Betracht: es handelt sich nicht bloss darum, dass wir einem Circulus aus dem Wege gehen, sondern wir haben mit der Hinzufügung der Enteroanastomose auch ein wesentliches Element hinzugefügt, um den Magen vor dem Eindringen der Darmsäfte aus dem ausgeschalteten Ende zu schützen, denn das wird auch bei der Hackerschen Methode sich nicht ausschliessen lassen. Die weite Oeffnung, die im Magen angelegt ist, ist nun einmal der Punkt des geringsten Widerstandes. Der Darm ist vor der Welle, die er heranführt, contrahirt, kommt nun diese Welle an und bricht sich Bahn, so wird sie immer die Neigung haben, an dem Ort des geringsten Widerstandes auszuweichen; sie wird in den Magen hineingerathen. Das vermeidet man durch die Enteroanastomose, und allerdings die Vortheile von dieser Seite sind ganz ausserordentlich grosse. Das kann man ganz deutlich constatiren, wenn man die früheren Operationen vergleicht mit einer grösseren Zahl von Operationen, die mit Hinzufügung

der Enteroanastomose gemacht sind. Es ist ganz auffallend, wieviel schneller die Patienten sich in den ersten Tagen erholen, wieviel weniger sie von den Operationen afficirt werden, und ausserdem wird doch wohl die Mortalität eben infolge dieser besseren Widerstandsfähigkeit, der besseren Ausnutzung der Magenverdauung auch herabgesetzt. Ich habe in den letzten Monaten 22 derartige Operationen gemacht mit 2 Todesfällen, und davon fiel der eine Todesfall nicht der Operation zur Last; die 66jähr. Patientin starb durch eine Blutung aus einem unerreichbaren und durch starke Schwarten fixirten Ulcus. Wenn wir das annehmen, dass wir die Operationsmortalität dadurch noch wesentlich herabdrücken, wenn wir in der Lage sind, unsere Patienten auch noch in den ersten Tagen dadurch günstig zu beeinflussen, wenn wir dazu annehmen, dass die Operation mit Hinzufügung der Enteroanastomose kaum jemals irgend einen dieser zuzurechnenden Schaden für die Patienten gebracht hat, so, meine ich, bedürfen wir keiner neuen Methode, wir kommen jedenfalls mit den alten Methoden mit geringen Modificationen aus. Ich für meinen Theil wenigstens werde nach meinen sehr zahlreichen Erfahrungen niemals von der Wölfler'schen Operation ohne einen neuen zwingenden Grund abgehen.

Herr Krönlein (Zürich): M. H.! Was die Bemerkungen des Herrn Credé betrifft über die Wahl der Schlinge, und die Zweifel, die da bestehen sollen in der Diagnose der Wahlstelle, so bekenne ich mich vollständig zu der Ansicht des Herrn Collegen Lindner, d. h. ich glaube, dass dieser Punkt heute eigentlich gegenstandslos ist. Wir können ja, wenn wir uns an die Plica duodenojejunalis halten und von da ausgehen, mit vollständiger Sicherheit und nach Centimetern genau bestimmen, welche Stelle wir wählen wollen. Ich glaube also, darüber und über die Frage des zuführenden und abführenden Schenkels brauchen wir heute nicht weiter zu discutiren.

Was dann die Frage der Technik der Gastroenterostomie betrifft, so, glaube ich, gipfelt sie heutzutage in den beiden Erwägungen: sollen wir der manuellen Naht allein diese Vereinigung anvertrauen, oder sollen wir zu irgend einer Art von Instrumenten, Klemmen, greifen, sei es, dass wir sie, wie Herr Credé gezeigt hat, fast ohne Naht gebrauchen, oder sei es, dass wir sie mit einer Naht unterstützen. Nun, was meine Erfahrungen betrifft, so bin ich je länger, je mehr bei der einfachen Naht stehen geblieben, und ich habe am Lebenden noch niemals den Murphyknopf oder eine andere ähnliche Klemme angewandt. Ich gebrauche ihn zwar regelmässig in den Operationscursen und habe also an der Leiche wohl einige Erfahrungen gemacht. Am Lebenden aber habe ich — wie gesagt — mich niemals entschliessen können, den Murphyknopf zu gebrauchen, und zwar aus dem einfachen Grunde, weil meine Erfahrungen mit der Naht — wie Sie aus einer Arbeit, die demnächst im Druck erscheint, ersehen werden — je länger, je besser geworden sind. Man darf heute wohl sagen, dass bei genügender Beherrschung der Naht eine fast absolute Sicherheit der Vereinigung gewonnen werden kann.

Es könnte ja noch ein anderer Punkt bei der Frage, ob wir die einfache Naht oder eine solche Klemme anwenden sollen, hier in Betracht kommen, und

das ist die grössere oder geringere Einfachheit des einen oder des anderen Verfahrens. Wenn ich auch zugebe, dass die Application des Murphyknopfes oder einer anderen ähnlichen Klemme einfacher ist, als die Naht, so möchte ich doch glauben, dass wir vor Allem uns fragen müssen, ob wir mit dieser Vereinfachung nicht die Sicherheit der Operation gefährden; und da muss ich sagen, ich habe bis jetzt eigentlich die Ueberzeugung, dass wir allerdings die Sicherheit einer guten Naht gefährden, wenn wir sie durch den Murphyknopf compliciren.

Dann käme vielleicht noch ein drittes Moment in Betracht, das ist die Zeitdauer der Operation, deren Abkürzung durch die Anwendung des Murphyknopfes ja von sehr Vielen hervorgehoben wird. Ich unterschätze ganz und gar nicht die Bedeutung der Zeitdauer dieser Operation, und wenn wir Sicherheit und Einfachheit des Verfahrens mit einer relativen Kürze verbinden können, so ist das gewiss durchaus erwünscht. Aber ich möchte doch auch nicht ein allzu grosses Gewicht auf dieses Moment legen. Die Zeitdauer, wie sie Herr Credé speciell für sein Verfahren angegeben hat, halte ich übrigens im Durchschnitt für recht lang; ja ich glaube, dass, wenn wir die einfache Naht anlegen, wir diese lange Dauer von 40—45 Minuten kaum erreichen — ich wenigstens nicht; ich bleibe darunter. — Ich glaube aber, dass wir in Anbetracht des ziemlich blutlosen Verfahrens bei der Gastroenterostomie und bei der sorgfältigen Verhütung jeglicher Abkühlung, doch kein allzugrosses Gewicht darauf legen müssen, wenn am Ende die Operation ein paar Minuten länger dauert. In Summa: ich bekenne mich noch vollständig als Anhänger der einfachen reinen Naht, ohne weitere Unterstützung mit irgendwelchen Klemmen.

Was die Wahlstelle für die Anastomose zwischen Magen und Darm betrifft, so will ich nur kurz bemerken, dass ich früher die Wölfler'sche Anastomose fast ausschliesslich angewandt habe, dass ich aber dann doch aus verschiedenen Erwägungen zu der v. Hacker'schen Methode übergegangen und derselben bis jetzt treu geblieben bin. Ich will zum Schluss ganz kurz noch die paar Operationszahlen anführen, über welche ich verfüge. Ich habe im Ganzen nicht mehr als 55 Gastroenterostomien gemacht, eine kleine Zahl, die daraus sich erklärt, dass ich früher dieser Operation gegenüber eine sehr reservirte Stellung eingenommen habe. Die Zahl ist namentlich klein, wenn ich sie der Zahl meiner wegen Carcinom ausgeführten Magenresectionen gegenüberstelle, welche ca. 40 beträgt. Speciell wegen Carcinom habe ich die Gastroenterostomie gemacht in 43 Fällen; davon starben in der ersten Woche nach der Operation 5 Fälle, in der zweiten Operationswoche 6 Fälle, erst später 19, es leben noch 9; unbekannt hinsichtlich ihres späteren Schicksals sind 4. Ich bemerke nur, dass ja die Mortalitätsfrage ausserordentlich schwer zu beantworten ist in diesen Fällen. Wie und wann sollen wir z. B. entscheiden, dass der Patient an der Operation zu Grunde gegangen ist, wenn er, in extremis erst operirt, uns am zweiten oder dritten Tage stirbt und die Section, vom Carcinom abgesehen, keine weiteren Anhaltspunkte für die Todesursache ergiebt.

Herr Hansy (Baden bei Wien) giebt zu Protocoll, dass in seinem Fall von angeborener stenosirender Pylorushypertrophie bei einem 12jährigen Knaben vor der Operation die Diagnose nicht gestellt werden konnte, vor Allem, weil bei dem bedeutend aufgetriebenen Abdomen ein Tumor am Pylorus nicht zu fühlen war. An die Möglichkeit einer angeborenen Stenose wurde auch mit Rücksicht auf das Alter des Patienten nicht gedacht.

Bei der Operation fiel vor Allem die colossale Dilatation des Magens auf. Derselbe reichte mit seiner grossen Curvatur nach unten bis zur Symphyse, nach rechts bis fast in die Ileocoecalgegend. Die Magenwandung war ebenfalls ganz bedeutend hypertrophirt; an der Stelle der mittels Murphyknopf angelegten Gastroenterostomie-Wunde betrug selbe fast Fingerdicke. — Patient überstand die Operation gut und stieg in seinem Körpergewicht rasch von 20 auf 28 kg.

Die Indication zu einem operativen Eingreifen bei Erscheinungen von Pylorusstenose bei Kindern ist, soweit ich mir hier ein Urtheil erlauben darf, gewiss öfters gegeben als bisher zugegeben wurde. Der heutige Stand der Chirurgie berechtigt uns nicht nur, sondern verpflichtet uns, in allen diesen Fällen die Bauchhöhle zu eröffnen, sobald in einer gemessenen Zeit die Mittel der inneren Therapie verbunden mit systematischen Magenausspülungen zu keiner Beseitigung der Beschwerden führen. Dies umsomehr, als es gewiss sehr fraglich ist, ob eine Laparotomie selbst mit einer Gastroenterostomie verbunden ein so unverhältnissmässig schwerer Eingriff ist, als eine ganze Serie von Magenspülungen bei einem naturgemäss kachektischen Individuum. Ich konnte mich wenigstens erst vor Kurzem überzeugen, dass eine wegen Carcinoma pylori sehr herabgekommene Patientin bei jeder Magenspülung ohnmächtig und pulslos wurde, während sie die in vorsichtiger Aethernarkose ausgeführte Gastroenterostomie ohne sichtbare Beeinträchtigung ihres Kräftezustandes überstand.

Herr Credé (Dresden): M. H.! Ich habe mich falsch ausgedrückt. Selbstverständlich finde auch ich stets heraus, was der aufsteigende und was der absteigende Darmtheil ist. Ich habe sagen wollen, dass es mir nicht immer gelungen ist, bei dem Stück der Darmschlinge, das ausserhalb des Bauches liegt, aus der peristaltischen Bewegung dieses Stückes zu erkennen, welches der obere bezw. der untere Theil war. Es ist auch ganz gleichgiltig, ob man das weiss, denn die Olive schiebt sich schon von selbst in den absteigenden Darmtheil.

Herr von Zöge-Manteuffel (Dorpat): M. H.! Ich wollte nur ein paar kurze Bemerkungen zu der Resection der Flexura sigmoidea machen. Entweder besitzt die Flexura sigmoidea ein Mesenterium recti (abc) oder dieses Mesenterium fehlt (b'—c'). Wenn die Flexura ein Mesenterium recti hat, dann kommt es sehr selten zur Drehung, weil der Rectalschenkel ausweichen kann. Schliesslich kann die Flexur unten ein Mesenterium recti besitzen, oben jedoch ein sehr schmales Mesocolon, wodurch die beiden Schenkel nebeneinander liegen; dann kann es hierbei zu Drehungen kommen. Die Flexur A, die der embryonalen sehr nahe steht, tendirt somit nicht zu Achsendrehungen. Die Flexur B, die einen fixirten Rectalschnitt hat, führt sehr häufig zur Drehung

und zwar sowohl Rectumschenkel en avant als auch Rectumschenkel en arrière. Beides kommt vor. Nun ist aber die Resection der Flexur mit Circulärnaht im Falle A ausführbar, im Falle B gewöhnlich nicht, weil gewöhnlich die Gangrän

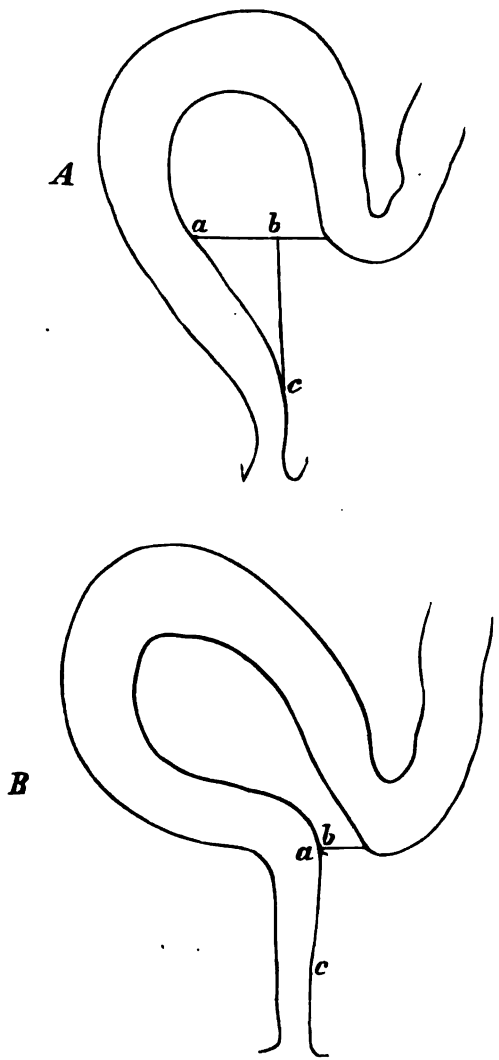

die Anheftungsstelle bei C überschreitet und man nicht circulär nähen kann, weil dann am Rectalschenkel kein Mesenterium vorhanden ist. Meistens geht dann an dieser Seite die Gangrän sehr weit hinab, so dass schon darum hier eine Circulärnaht nicht möglich ist. Ebenso geht sie oft bis aufs Colon des-

cendens, so dass die Enden nicht zusammenzubringen sind. Also diese Fälle werden jedenfalls wohl mit Resection, aber nicht mit Circulärnaht zu behandeln sein. Man wird hier den Anus anlegen können, oder das Colon transversum herunterholen müssen. Schliesslich werden die günstigsten Prognosen in Bezug auf die Circulärnaht resp. Resection die dritte Kategorie von Fällen geben (C), bei denen frühere Dehnungen, frühere Peritonitiden, wie Riedel meint, die beiden Schenkel ein ander genähert und dadurch eine Drehung hervorgerufen haben. Ich glaube, es ist gut, wenn wir in Zukunft darauf achten und diese

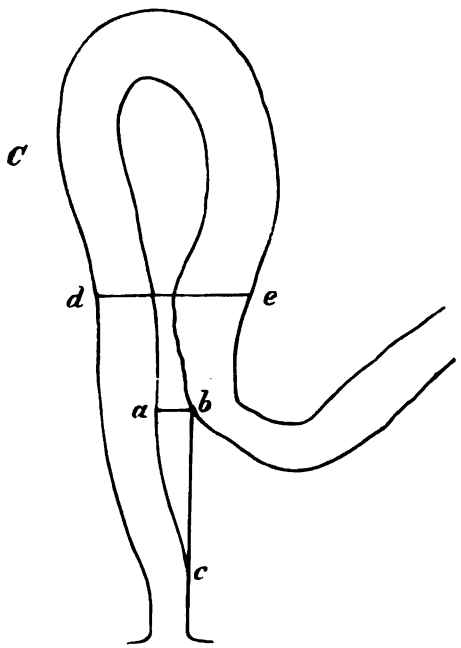

ganz skizzenhaften anatomischen Details noch vervollständigen, um zu sehen, welche Flexuren wir eigentlich reseciren müssen, welche wir circulär nähen können, und welche wir in anderer Weise behandeln müssen.

Herr Hochenegg (Wien): M. H.! Ich möchte nur einen Fall meiner Beobachtung zu dem interessanten Fall des Herrn Sprengel beifügen. Es handelt sich um ein 4jähriges Mädchen, welches mir wegen Ileus gebracht wurde. Ohne bestimmte Diagnose machte ich die Laparotomie und entdeckte dabei eine Invagination des Ileums gegen das Coecum. Bei dem Versuch, mich über die Verhältnisse genauer zu orientiren, gelang es ganz leicht, die Invagination zu beheben, worauf als Ursache für die Invagination eine ungefähr haselnussgrosse Cyste im Gekröse des untersten Ileums gefunden wurde. Es gelang sehr leicht die Cyste als ganzes zu exstirpiren, also die Ursache für die Invagination zu beseitigen. Die Cyste erwies sich als sogenannte Lymphcyste. Da ich bei der Operation den Eindruck gewonnen, dass trotz Exstirpation es

abermals zu einer Invagination kommen könnte, machte ich noch eine Ileocolostomie, wobei die Anastomosenöffnung im Colon ascendens ungefähr 5 cm oberhalb der Einmündung des Ileums lag. Zwei Tage ging es dem Kinde ganz gut; nach 2 Tagen stellten sich aber abermals Ileus-Erscheinungen ein. Das Kind wurde bald so elend, das ich keine zweite Operation mehr wagte; es starb bald darauf. Die Obduction ergab nun den sehr interessanten Befund als Ursache für das neuerliche Auftreten der Ileus-Erscheinungen, dass abermals, trotz der Ileoanastomose, eine Invagination stattgefunden hatte, und dass die Invagination allmälig soweit vorgeschritten war, dass die Anastomosen-Oeffnung zwischen Ileum und Colon ascendens durch die invaginirte Partie vollständig verlegt wurde.

Herr Martens (Berlin) berichtet über 2 kürzlich in der Chir. Universitäts-Klinik in der Charité operirte Fälle von ungewöhnlicheren Dünndarmstenosen unter Demonstration der betreffenden Darmtheile, von Zeichnungen und mikroskopischen Präparaten. Der erste Fall betraf ein 6tägiges Kind mit Ileus infolge einer angeborenen Stenose im unteren Theile des Dünndarmes, die einer Atresie gleichkam, der zweite ein junges Mädchen mit hochgradiger Stenose des letzten Ileumendes, erzeugt durch vielfache ins Darmlumen vorspringende Falten, welche als eine Folge einer — vielleicht durch eine frühere partielle Peritonitis verursachten — narbigen Schrumpfung des Ansatzes des Mesenteriums angesehen werden. (Eine ausführlichere Mittheilung erfolgt in der Deutschen Zeitschrift für Chirurgie.)

45) Herr Freiherr von Eiselsberg (Königsberg): „Zur Therapie der gutartigen Pylorus-Stenosen mit besonderer Berücksichtigung der Aetzstricturen.“*)

46) Herr Körte (Berlin): „Demonstration eines Ulcus pepticum jejuni nach Gastroenterostomie wegen Magen-Ulcus.“

Auf dem vorigen Congress zeigte Herr Braun (Göttingen) ein Präparat von Perforation des Jejunum 11 Monate nach der Gastroenterostomie, in der Discussion theilte Herr Hahn einen ähnlichen Fall mit, Herr Kausch (Breslau) berichtete, dass Mikulicz bei einer Relaparotomie nach Gastroenterostomie (von Tietze ausgeführt) in der Vorderwand der Anastomose ein $1^1/_2$ cm grosses Ulcus mit der Bauchwand verwachsen und perforirt vorfand.

Zu diesen drei Fällen kann ich einen vierten hinzufügen und das Präparat vorzeigen.

W., 30jähr. Schuhmacher litt seit einem Jahre an Magenbeschwerden: Schmerzen nach dem Essen, Erbrechen (nie Blut), Abmagerung. Am 25. 12. 96 wurde er auf die innere Abtheilung (Dr. Stadelmann) aufgenommen und bis zum 22. 2. 97 dort behandelt. Es wurde Hyperacidität 66—76 constatirt; der Magen war dilatirt, enthielt viel Reste. Das Erbrechen wurde durch tägliche Magenspülungen beseitigt. Die Kachexie nahm aber zu (Gewicht 40,5 Kilo). Desswegen wurde am 23. 2. 97 die Gastroenterostomia antecolica (Wölfler)

*) S. Grössere Vorträge und Abhandlungen. Theil II.

gemacht. Der Pylorus zeigte eine Verdickung, war an der Leber adhärent. Geschwollene Lymphdrüsen waren nicht zu fühlen. — Der Operationsverlauf war ein glatter, nur 1 mal trat galliges Erbrechen ein. Patient nahm an Gewicht zu uud wurde am 13. 4. 97 mit einem Körpergewicht von 50 Kilo entlassen.

Sein Befinden blieb auch ausserhalb des Krankenhauses ein gutes; er konnte alle Speisen ohne Beschwerden geniessen und war arbeitsfähig. Mehrfach stellte er sich im Krankenhause vor, zuletzt am 28. 1. 1900. Das gute Befinden dauerte bis zum 15. 3. 00, an diesem Tage erkrankte er Abends plötzlich ohne bekannte Ursache an Leibschmerzen, Aufstossen, Stuhlverstopfung.

Am 19. 3. 00 wurde er auf die innere Abtheilung des Krankenhauses am Urban (Dr. Stadelmann) aufgenommen, und da man dort an Darmverschluss dachte, wurde er mir am selben Tage gezeigt. Ich fand das Abdomen gleichmässig stark aufgetrieben, schmerzhaft. Ein Erguss war nicht sicher nachzuweisen. Die Leberdämpfung klein, Peristaltik fast völlig gelähmt; besondere Resistenzen waren im Abdomen nicht zu fühlen. Das Rectum war leer. Nach diesem Befunde stellte ich die Diagnose auf Peritonitis.

Da die Krankheitserscheinungen zunahmen, machte ich am 20. 3. 00 den Bauchschnitt. Es fand sich, wie angenommen, kein Verschluss, sondern Peritonitis. Die Därme waren gebläht, hochroth, stellenweise verklebt. Im kleinen Becken eine grössere Eitermenge (nicht foetide); ausgetupft und ausgewaschen. Der Proc. vermif. war sehr stark geröthet, mit Fibrin bedeckt, er reichte bis in jenen Beckenabscess; in der Annahme, dass er die Ursache der Entzündung sei, entfernte ich ihn. Von dem bis über den Nabel verlängerten Bauchschnitt suchte ich die Gegend des Colon transversum und Mesocolon ab; da ich dort keinen Eiter mehr fand, glaubte ich, dass es sich um eine Wurmfortsatzperitonitis mit Begrenzung am Quer-Colon handele, und schloss den Bauch bis auf eine Oeffnung für 3 Gazetampons. In dem exstirpirten Wurmfortsatze fand sich keine Perforation, dagegen in der Spitze eine erbsengrosse, bis in die Muscularis reichende Ulceration.

Das Befinden des Patienten hielt sich in den ersten 12 Stunden nach der Operation leidlich, dann trat wesentliche Verschlimmerung und am 21. 3. Abends der Tod ein.

Die Section (Prof. Benda) ergab Folgendes. Die mit dem Magen vereinigte Dünndarmschlinge war durch frische Adhäsionen mit der vorderen Bauchwand verklebt; von da aus war eine Eiteransammlung im linken subphrenischen Raume entstanden. Ein Durchbruch dieses Abscesses hatte zur Peritonitis geführt.

Beim Aufschneiden des Magens fand sich die Anastomose mit dem Jejunum weit offen, die Ränder glatt. Magen- und Dünndarmschleimhaut glatt vereinigt, an einer Stelle findet sich ein Seidenfaden, frei in den Magen hineinragend. An der Vorderwand der mit dem Magen verbundenen Jejunalschlinge, ca. 7 cm entfernt von der Oeffnung in dem Magen, liegt ein über markstückgrosses, scharfrandiges, rundes Geschwür, welches die dünne Darmwand bis auf die Subserosa durchsetzt. Auf der entsprechenden Stelle der Serosa finden

sich fibrinös-eitrige Auflagerungen. Eine offene Perforation liess sich nicht nachweisen. Der Pylorus war verdickt, starrwandig, dicht unterhalb liegt im Duodenum eine alte, strahlige Ulcusnarbe von ca. 10pfennigstückgrösse. — Es war also bei dem Kranken, welcher sich 3 Jahre lang nach der Gastrojejunostomie völlig wohl befunden hatte, durch die Einwirkung des stark sauren Magensaftes ein Ulcus rotundum in der Jejunalschleimhaut dicht an der Vereinigungsstelle mit dem Magen entstanden, ohne besondere Beschwerden zu machen. Das Ulcus duodeni, dessenwegen die Gastrojejunostomie gemacht wurde, war glatt verheilt.

Von dem neu entstandenen Darmgeschwür aus war zunächst ein subphrenischer Abscess ausgegangen, dessen Durchbruch zur Peritonitis geführt hatte.

Es ist gewiss sehr auffallend, dass bei allen 4 Kranken, welche diese Nachkrankheit nach der Gastroenterostomie aufwiesen, primäre Magengeschwüre bestanden hatten. Das neue Geschwür trat bei den von Mikulicz operirten Kranken 4 Monate nach der ersten Operation auf, und sass in diesem Falle in der Anastomose. Bei dem Falle von Braun waren 11 Monate, bei dem von Hahn 12 Monate, bei meinem Kranken 3 Jahre seit der Magenoperation verflossen. Bei Hahn's Kranken hatte ein Trauma die Perforation beschleunigt. Die Operationsmethoden waren dreimal die typische Operation nach Wölfler, in Braun's Fall die Gastroenterostomia retrocolica — man kann also nicht annehmen, dass in der Methode allein, etwa in der grösseren Spannung des Darmes bei der G. antecolica die Ursache für die Geschwürsbildung zu suchen ist. — Ich verwende bei der Operation stets die federnden Klemmen von Doyen (Collin), Braun und Hahn operiren meines Wissens ohne Klammer-Abschluss. — Also kann in diesem das ursächliche Moment auch nicht liegen. Es wäre auch schwer anzunehmen, dass eine schädliche Folge des Klammerdruckes sich erst so spät wie in meinem Falle äussern sollte.

Wir müssen also annehmen, dass die Hyperacidität des Magensaftes, welche das erste Magengeschwür veranlasst hatte, fortbestehend auch zur Anätzung der Jejunalschleimhaut geführt hat.

Die schönen Heilresultate der Gastroenterostomie wegen Magenulcus und dessen Folgezuständen erleiden jedenfalls durch die Erfahrungen an den erwähnten 4 Fällen eine gewisse Einschränkung. Jedenfalls ist da, wo es angeht, eine sorgfältige Ueberwachung der wegen Ulcus ventriculi operirten Kranken und lange fortgesetzte Gabe auch von säuretilgenden Mitteln (Natron bic., Magnesia carbonica und ähnlichen) anzurathen. —

47) Herr Steinthal (Stuttgart): „Multiple perforirende Ulcera des Jejunum nach Gastroenterostomie".

Auch ich muss den bisherigen Beobachtungen über perforirende Ulcera im Jejunum nach Gastroenterostomie leider einen neuen Fall hinzufügen, bei dem aber im Gegensatze zu den bisherigen Mittheilungen der fatale Ausgang am 10. Tage nach der Operation sich ereignete. Die Operation wurde als hintere Gastroenterostomie mit dem Murphyknopfe bei einem 44jährigen Wirthe wegen Pylorusstenose vorgenommen. Derselbe hatte schon 9 Jahre lang die Zeichen einer chronischen Gastritis dargeboten, in letzter Zeit öfteres Erbrechen

blutiger Massen. Die Operation wurde in typischer Weise gemacht, die hervorgeholte Jejunumschlinge im Sinne der gleichgerichteten Peristaltik an den Magen angelegt und beim Zudrücken des Murphyknopfes nicht auffällig gequetscht. Trotzdem fanden sich bei der Autopsie einige Centimeter unterhalb der Anastomosenstelle zwei 50pfennigstückgrosse, wie mit dem Locheisen herausgeschlagene Substanzverluste der abführenden Schlinge und zwei dem Durchbruche nahe, gleich grosse Substanzverluste der zuführenden Schlinge einige Centimeter oberhalb der Anastomose. In der Bauchhöhle neben Darminhalt frische Coagula. An den lädirten Stellen der fixirten Schlinge blutige Suffusionen, ebenso an einzelnen anderen Abschnitten derselben, so dass diese Substanzverluste nur durch Hämorrhagien, Nekrose und Verdauung zu erklären sind. Die prädisponirende Ursache lag wohl einerseits in der Brüchigkeit der Gefässe (starke Atheromatose), andererseits vielleicht in der gehinderten Circulation, da das Mesenterium durch die eigenthümliche Lagerung der Schlinge doch etwas geknickt war. Für solche Fälle, in denen eine Hyperacidität des Magensaftes vorliegt, wo durch Stauungsverhältnisse und Atheromatose schon öfters Blutungen aufgetreten sind, empfiehlt es sich wohl, ausschliesslich die vordere Gastroenterostomie ohne jede Zerrung des Mesenteriums zu machen.

48) Herr Petersen (Heidelberg): „Ueber Darmverschlingung nach Gastroenterostomie“*).

Discussion:

Herr Kausch (Breslau): M. H.! Ich möchte zunächst kurz nochmals auf den Vortrag des Herrn Credé eingehen, wenn das meiste, was ich zu demselben sagen wollte, mir auch die Herren Vorredner, Herr Lindner und Herr Krönlein, vorweggenommen haben.

Was die Zeitdauer der Operation betrifft, so beträgt dieselbe auf der Breslauer Klinik bei der Gastroenterostomia anterior antecolica mittelst Naht, von geübten Operateuren ausgeführt, 20—25—30 Min.; wird die Enteroanastomose, wie wir dies bei der Gastroenterostomie mittelst Naht stets thun, hinzugefügt, so verlängert dies die Operation um 5—10 Min. Die Dauer ist demnach kürzer, als Herr Credé für sein Verfahren angiebt.

Eine Infection des Peritoneums während der Operation, welche Herr Credé durch seine Methode, die Zweizeitigkeit der Operation und das Silber der Platten vermeiden will, fürchten wir nicht und haben sie nicht erlebt.

Dann soll bei Herrn Credé's Verfahren der Circulus vitiosus nicht zu Stande kommen. Es ist nicht recht einzusehen, wie dies mit der Methode zusammenhängen soll; dadurch, dass die Anastomose erst 8 Tage nach der Operation in Function tritt, wird an der ganzen Situation und an den den Circulus herbeiführenden Momenten wohl nichts geändert. Ferner dürfte die Zahl der Fälle noch zu gering sein, um sichere Schlüsse hierüber zu erlauben. Der Circulus vitiosus ist übrigens nicht, wie Herr Credé, wenn ich ihn recht verstand, meinte, ein Compressionsileus, wenigstens zunächst nicht.

---

*) S. Grössere Vorträge und Abhandlungen. Theil II.

Herr Credé hat dann von den Schwierigkeiten gesprochen, an der zur Gastroenterostomie gewählten Darmschlinge den zu- und abführenden Schenkel zu erkennen, resp. nach der Vorlagerung vor die Bauchhöhle die Richtung zu behalten. Ich möchte in letzterer Beziehung — in ersterer bestehen wohl kaum Schwierigkeiten — auf ein Verfahren hinweisen, welches Herr Geheimrath von Mikulicz in Fällen, in denen eine Verdrehung der Schenkel möglich ist, anwendet; dies kommt allerdings bei der Gastroenterostomie, bei der die vorgelagerte Schlinge sofort am Magen befestigt wird, kaum in Betracht, vielmehr bei der Resection. Mikulicz führt einen Seidenfaden durch den Mesenterialansatz der vorgelagerten Schlinge hindurch um die Schlinge, knotet den Faden zu einer lockeren Schleife und befestigt bei nach unten gerichtetem Knoten eine Arterienklemme am vorderen Schenkel des Fadens. Nun kann sich die Darmschlinge bewegen, wie sie will, man wird stets aus der Lage der Klemme erkennen können, welches der zu- und abführende Schenkel ist. Ein Irrthum könnte höchstens bei einer Drehung von 360° entstehen, dürfte aber bei der Reposition leicht entdeckt werden.

In dem Falle von Herrn Credé, der durch Inanition, ich glaube 8 oder 10 Tage nach der Operation, ad exitum kam, und in dem die Anastomose secundär herbeigeführt wurde, möchte ich bemerken, dass hier das Vorgehen des Herrn Credé vielleicht doch nicht gleichgiltig war. Wenn ein Patient sich in einem solch hohen Grade von Inanition befindet, dann sehe ich nicht ein, warum man 8 Tage länger, als nöthig, mit dem Eintritt der Anastomose wartet.

Alles zusammengenommen erscheint, so annerkennenswerth alle Versuche sind, die Methoden der Gastroenterostomie noch weiter auszubilden, zu vereinfachen und zu verkürzen, doch das von Herrn Credé angegebene Verfahren den bisher üblichen nicht überlegen.

Was die Anwendung des Murphyknopfes betrifft, so haben wir unser Vorgehen im Laufe des vergangenen Jahres nicht geändert; wir wenden den Knopf — und zwar nur um die Operationsdauer abzukürzen — principiell nur zu Palliativoperationen wegen maligner Erkrankung an, ausserdem bei der Magenresection. Sonst ziehen wir die Naht vor. Wir haben bei der Anwendung des Knopfes 3mal Exitus erlebt, welcher durch den Knopf selbst, nicht durch nachweisbare schlechte Anlegung bedingt war.

Fälle von Ulcus pepticum des Darmes nach der Gastroenterostomie haben wir 2 gesehen. Den einen derselben erwähnte ich bereits auf dem vorjährigen Congresse; es handelte sich um ein Ulcus an der Nahtstelle selbst, zur Hälfte im Magen, zur Hälfte im Darme sitzend. Wir fassten es damals bereits als peptisches Geschwür auf; doch war immerhin der Einwurf möglich, dass die Naht nachgegeben hatte und das Ulcus so als traumatisches aufzufassen war.

In einem anderen Falle sahen wir nach der Gastroenterostomie an derselben Stelle wie Herr Körte, etwa 2 cm vom Nahtrande entfernt, im Jejunum ein Ulcus. Der Fall wurde durch Excision des Ulcus und Jejunostomie zur Heilung gebracht; auch in ersterem Falle schritten wir später, als die Beschwerden erneut auftraten, zur Jejunostomie. Dieser Patient steht noch in Behandlung.

In beiden Fällen war die Hyperacidität, die vor der Anlegung der Gastroenterostomie bestand, nicht geschwunden, nicht einmal gesunken; in dem ersteren erreichte die Gesammtacidität Werthe weit über 100. In beiden bestand auch die motorische Störung fort. In beiden Fällen war das Ulcus durch die Wand des Magens resp. Darms in die adhärente vordere Bauchwand gedrungen; die Anastomose war ausreichend weit, die Communication des Magens mit dem Darme offenbar durch Abknickung in Folge der Adhäsionen erschwert. In keinem anderen unserer etwa 160—170 Fälle von Gastroenterostomie haben wir derartige Ulcera beobachtet; in ihnen schwand allerdings auch die Hyperacidität, wo sie zuvor bestanden.

Es wäre interessant, zu erfahren, ob in Herrn Körte's und Steinthal's Fällen auch Hyperacidität vorlag. Jedenfalls sprechen diese Erfahrungen dafür, der Gastroenterostomie doch nicht so ohne weiteres, wie dies heute meist geschieht, den Vorzug vor der Pyloroplastik, welche die physiologisch richtige Operation ist, zu geben. Dass das Jejunum dem mit ungemilderter Hyperacidität einströmenden Magensaft gegenüber weniger resistent ist als das obere, an den saueren Magensaft besser gewöhnte Duodenum, ist nicht zu verwundern.

Was die Verätzungsstrictur des Pylorus anlangt, so haben auch wir in einem solchen Falle die Jejunostomie ausgeführt. In einem anderen Falle, in dem eine Verätzung des Pylorus und des Oesophagus vorlag, haben wir zunächst eine Gastrostomie angelegt und die Sondirung ohne Ende begonnen; als sich dann im Laufe der Behandlung eine Pylorusstenose ausbildete, führten wir mit sehr gutem Erfolge die Pyloroplastik aus.

Herr v. Eiselsberg scheint, wenn er die Gastrostomie zwecks Sondirung ohne Ende anlegt, nicht nach Witzel vorzugehen; wenigstens folgt dies aus seiner Bemerkung, dass er später die Fistel mittelst Gastrorrhaphie schloss. Die mit Peritoneum ausgekleidete Witzel'sche Fistel schliesst sich bekanntlich spontan, sobald das Drainrohr fortgelassen wird. Wir haben jedenfalls nie Schwierigkeiten gehabt, vom Witzel'schen Canale aus den Seidenfaden sammt dem Schrotkorn zu fangen.

Herr v. Hacker (Innsbruck): „Zur Gastroenterostomia retrocolica posterior".

M. H.! Gestatten Sie mir einige Bemerkungen bezüglich der auch nach der Gastroenterostomia retrocolica posterior beobachteten Darmcirculationsstörungen vorzubringen, sowie über die Erfahrungen zu berichten, die ich selbst mit dem von mir angegebenen Verfahren der Gastroenterostomie zu machen Gelegenheit hatte. Es ist ja selbstverständlich, dass jeder Chirurg jene Methode bevorzugt, die ihm die verhältnissmässig besten Erfolge ergeben hat. Ich selbst hatte keinen Anlass von meinem Verfahren in jenen Fällen, wo die Wahl der Methode freistand, also keine Contraindicationen gegen dasselbe bestanden, abzuweichen. Ich glaube, dass diese Methode noch immer nicht allen Chirurgen genau bekannt ist, sonst könnte nicht immer wieder von der technischen Schwierigkeit der Ausführung derselben die Rede sein.

Was nun die danach beobachteten Circulationsstörungen, den sogenannten Circulus vitiosus betrifft, so weiss ich, dass verschiedene Chirurgen solche erlebt haben. In mehreren dieser Fälle, die ich aus der Litteratur kenne, wurde

aber bei der Operation von meinem Verfahren nur das eine befolgt, dass die Darmschlinge mit der hinteren Magenwand in Fistelverbindung gebracht wurde, während in Bezug auf die Einzelheiten der Operation anders verfahren wurde, als ich vorgeschlagen habe. Diese Details kann man oft aus den Mittheilungen garnicht entnehmen. Da die Gastroenterostomie so häufig ausgeführt wird, werden nämlich häufig keine genauen Krankengeschichten, sondern nur Tabellen und dgl. gegeben. So wurde namentlich häufig eine sehr weit von der Plica duodeno-jejunalis entfernte Darmschlinge genommen, während ich ausdrücklich angab, die oberste Jejenumschlinge zu verwenden. In der Arbeit von Chlumsky aus der Klinik Mikulicz's findet sich in der Tabelle sogar ein Fall als nach meiner Methode ausgeführt enthalten, bei dem notirt ist: „eine tiefliegende Ileumschlinge angenäht".

In den anderen Fällen, in denen ein Circulus vitiosus beobachtet wurde, ist aus den Tabellen öfters das, was mich über die eingehaltene Technik interessiren würde, nicht zu ersehen. Es ist wohl klar, dass ich den angeführten Fall, sowie alle jene Fälle, in denen mein Verfahren nicht genau durchgeführt wurde, nicht als nach meiner Methode operirt anerkennen kann. Misserfolge bei einem modificirten Verfahren können nicht meinem Verfahren in die Schuhe geschoben werden.

Da ich das Verfahren zu dem Zwecke erdachte, um damit gewisse nach der Wölfler'schen Methode öfters beobachtete Störungen (Compression des Quercolons, Spornbildung etc.) zu vermeiden, habe ich bei den so operirten Fällen auf etwa auftretende Störungen besonders geachtet. Ich hatte bei dem Vorschlag auch an die Möglichkeit gedacht, dass bei der Wölfler'schen Methode, wenn eine weit von der Plica entfernte Darmschlinge hinaufgenäht wird, eine Incarceration beweglicher Därme in diesen Ring zu Stande kommen könnte, wie dies in dem von Petersen mitgetheilten Falle, vielleicht mitveranlasst durch eine Drehung des Darmes beim Ineinanderschieben der Theile des Murphyknopfes, thatsächlich beobachtet wurde. Ich habe unter den von mir beobachteten Fällen, wo meine Methode ausgeführt worden war, nur in einem Falle ein dauerndes galliges Erbrechen beobachtet. Ich habe diesen im Jahre 1893 operirten Fall wiederholt besprochen. Es war eine offenbar zu starke Verengerung der zuführenden Darmschlinge bewirkt worden, ein Verfahren, das ich als überflüssig seitdem gänzlich verlassen habe; ausserdem war wegen einer sanduhrförmigen Mageneinschnürung die Fistel näher gegen den Fundus angelegt worden. Es wurden nach Wiedereröffnung der Bauchhöhle die Verengerungsnähte entfernt, das Erbrechen hörte darnach auf, die Kranke ging jedoch an einer Pneumonie zu Grunde. Sonst habe ich in keinem Falle einen Circulus vitiosus beobachtet. Die Fälle, die ich noch an der Klinik Billroth beobachtete, die ich im Erzherzogin Sophienspitale und in Innsbruck operirte, bilden eine fortlaufende Reihe von circa 60 Fällen. Der Umstand, dass ich, abgesehen von dem einen Falle, in dem der erwähnte technische Fehler die Schuld trug, niemals einen Circulus vitiosus beobachtet habe, macht es mir doch wahrscheinlicher, dass dies mit der Art der Operation in Zusammenhang zu bringen sei und nicht auf einem reinen Zufall beruhe. Ich möchte daher die einzelnen Punkte, auf welche es mir zur Vermeidung von Circulations-

störungen nach der Gastroenterostomia retrocolica posterior anzukommen scheint, noch schärfer, als es bereits bisher geschehen ist, als solche hervorheben.

Erstens verwende ich zur Fistelbildung immer die oberste Jejunumschlinge. Sie wird an einer Stelle mit der hinteren Magenwand in Verbindung gebracht, wo sie dieser meist schon von selbst anliegt. Ich halte es für vortheilhafter, die Schlinge so anzulegen, dass wo möglich nichts oder nur wenig in den zuführenden Schenkel gelange, als eine lange zuführende Schlinge zu nehmen, damit die kräftige Peristaltik derselben im Stande sei, regurgitirten Inhalt in das abführende Stück zu treiben. Ich glaube, dass durch die Bildung einer langen Schlinge leicht das zuführende Stück in eine solche Lage gelangt, dass der Mageninhalt ebenso leicht in dieses als in das abführende Stück abfliesst; bei einer langen herabhängenden Schlinge kann auch ein Druck von Seiten des Quercolons auf dieselbe ausgeübt werden. Sie kann auch, wie in dem zweiten Petersen'schen Fall beobachtet wurde, Anlass zu einer Darmincarceration geben, die mir, wenn man die oberste Jejunumschlinge annäht, ausgeschlossen erscheint, da hier keine solche Lücke zurückbleibt. Kappeler, welcher in seinen früheren Fällen nach Wölfler's Methode dreimal und nach der hinteren Gastroenterostomie nur einmal zum Tode führende Darmcirculationsstörungen beobachtet hatte, hat nach der letztgenannten Methode neuerdings trotz der Aufhängung beider Schenkel einen tödtlichen Circulus vitiosus erlebt. Dieser letztveröffentlichte Fall ist ein solcher, in dem eine sehr lange zuführende Schlinge genommen worden war, die sich gebläht und nach rechts über den abführenden Schenkel geschlagen hatte, ausserdem scheint nach der Abbildung die Fistel hoch über der grossen Curvatur angelegt worden zu sein, so dass die erweiterte über der Fistel hängende vordere Magenpartie einen Druck auf die Fistel übte. Was die Länge der zuführenden Schlinge betrifft, so nehme ich sie eben so lang, als die Distanz von der Höhe der Plica bis zur Incision im Magen beträgt, sie soll weder gespannt sein, noch nach abwärts hinabhängen. Wird bei der Operation der nach oben gedrehte Magen zu stark nach oben verschoben, so kann, namentlich wenn die Fistel höher über der grossen Curvatur angelegt wird, die zuführende Schlinge vielleicht auch zu kurz genommen werden, so dass sie nach Zurücklagerung des Magens die hintere Magenwand mit der Fistel nach hinten und oben divertikelartig anspannt. Ich kann mir denken, dass dadurch ein lippenförmiger Verschluss des Fisteleinganges bedingt werden kann. In dieser Weise könnte in dem in der Münchener medicinischen Wochenschrift 1899 von Kehr mitgetheilten Fall von Gastroenterostomie etc., wo es zur völligen Obliteration der vorderen Fistel gekommen war, das schlechte Functioniren der zuerst angelegten hinteren Gastroenterostomie erklärt werden, da Kehr selbst anführt, dass das zuführende Stück sehr kurz und gespannt war.

Zweitens lege ich die Fistel nahe der grossen Curvatur und so weit als möglich gegen den pylorischen Theil zu an. In letzterer Hinsicht sind ja gewisse Grenzen gegeben dadurch, dass man auf eine gewisse Strecke vom Carcinom entfernt bleiben muss, damit dieses beim Wachsthum

nicht etwa die Fistel verlegt, man muss in gesunder, nicht in gelockerter oder narbiger Magenwand operiren. Unter diesen Einschränkungen glaube ich jedoch, dass, je näher dem pylorischen Theil und je näher der grossen Curvatur die Fistel liegt, desto günstiger die Bedingungen des Abflusses und der peristaltischen Weiterbeförderung der Nahrungsmittel seien.

Drittens führe ich den Einschnitt in die hintere Magenwand immer in schiefer Richtung gegen die grosse Curvatur aus, so dass die Längs- und Quermuskeln ausgiebig durchschnitten werden, auseinander fahren und nicht leicht eine Verengerung der Fistel durch die Contraction dieser Muskeln zu Stande kommen kann. Viertens nähe ich in allen Fällen von Gastroenterostomie mittelst der Darmnaht vor Eröffnung der Lumina die Jejunumschlinge in schiefer Richtung entsprechend der späteren Fistel durch mehrere Serosanähte an die hintere Magenwand an und zwar soweit, dass diese Vereinigung in der Regel nach beiden Seiten etwas weiter geht, als die eigentliche durch die Fistel hergestellte Verbindung von Magen und Darm, wodurch vielleicht eine ähnliche Fixation erzielt wird, wie bei der von Kappeler eigens angegebenen Methode der Aufhängung des zu- und abführenden Schenkels. Diesem von Salzer empfohlenen Vorgehen lag die Absicht zu Grunde nach Incision von Serosa und Muscularis des Magens und Darmes diese Schichten zu vernähen und erst zum Schluss die Lumina zu eröffnen, um den Austritt von Inhalt möglichst zu vermeiden. Auch ich verfolgte mit dieser Annähung denselben Zweck. Dieses Annähen habe ich nur in den Fällen unterlassen, in denen ich die Verbindung mittelst des Murphyknopfes herstellte. Am Magen habe ich den Murphyknopf im Ganzen dreizehnmal angewandt, neunmal bei der Gastroenterostomie, dreimal bei der Combination der Resection mit der Gastroenterostomie und einmal bei einer Anastomose wegen Sanduhrmagen. Nur in einem Falle von Gastroenterostomie bei vorgeschrittenem Carcinom und Ascites könnte der Tod an Peritonitis mit der Anwendung des Knopfes in Zusammenhang gebracht werden. Es bestand hier auch an der Bauchdeckenwunde keine rechte Tendenz zur Verklebung. Nach leichter Lösung der Netz- und Darmadhäsion zeigten sich bei der Section die rings um den Knopf angelegten Serosanähte zum Theil belegt und nach Entfernung derselben fand sich, dass an einer kleinen Stelle der Knopf die Magenwand wie durchschnitten hatte. Es fand sich aber ausserdem eine beginnende Perforation des zerfallenden Carcinoms in die freie Bauchhöhle. In den anderen zwölf Fällen hatte der Knopf keinen wesentlichen Schaden gebracht; einigemale wurde der Abgang desselben nicht beobachtet, einmal fand er sich, als die Kranke später ihrem Leiden erlag, bei der Section frei im Magen. Nur in einem Falle einer Gastroenterostomie wegen Ulcusnarbe, die einer meiner Assistenten ausgeführt hatte, blieb der Knopf, der entweder nachgegeben hatte oder nicht fest genug zusammengedrückt worden war, an Ort und Stelle festliegen, so dass ich nach Monaten wegen Wiederkehr von Beschwerden die Gastrotomie ausführen und den Knopf gleichsam herausschneiden musste, da er mittelst des Schlüssels nicht zu öffnen war. Der Fall ist geheilt. Ich möchte hier darauf aufmerksam machen, dass bei dem hier verwendeten Windler'schen Knopf darauf zu achten ist, dass der in der einen Hälfte befindliche Cylinder,

wenn beide Theile zusammengepresst sind, etwas über das Niveau der anderen Hälfte vorragt. Drückt man die Hälften zusammen, während etwa die Finger auf dem Lumen der Knopftheile liegen, so kann dieser Cylinder das feste Zusammenpressen verhindern. Man muss dazu die Hälften an ihren peripheren Partien ausserhalb des Lumens fassen. Es wäre vielleicht möglich, künftig bei der Construction der Knöpfe auf diesen Umstand zu achten. Um das Hineinfallen des Knopfes in den Magen zu verhindern, hatten wir die Absicht, künftig einen so construirten Knopf zu versuchen, dessen Darmhälfte einen etwas grösseren Durchmesser hat, wie die Magenhälfte. Ich habe übrigens soeben erfahren, dass Herr Stille bereits seit einiger Zeit einen nach diesem Princip verfertigten Knopf in den Handel gebracht hat. Im Allgemeinen halte auch ich für solche Fälle, in denen eine geringe Verlängerung der Operationsdauer nicht in Frage kommt, besonders bei gutartiger Stenose die Nahtmethode für die noch sicherere.

(Schluss der Sitzung 1 Uhr 10 Min.)

---

b) Nachmittags-Sitzung.

(Eröffnung Nachmittags um 2 Uhr.)

Generalversammlung.

Vorsitzender Herr von Bergmann: M. H., wie bereits angezeigt, findet jetzt die Wahl des ersten Vorsitzenden für das Jahr 1901 statt. Es ist bekannt, dass diese Wahl immer eine Zettelwahl sein muss mit geheimer Abstimmung, und dass der Vorsitzende von einem Kalenderjahr zum anderen gewählt wird, also bis Ende dieses Jahres ich noch Vorsitzender bleibe.

Ich bitte die Herren Bardenheuer junior, Perthes und Fritz König die Vertheilung und Einsammlung der Stimmzettel zu übernehmen.

Herr Hahn (Berlin) erstattet den Kassenbericht wie folgt:

Zusammenstellung der Einnahmen und Ausgaben vom April 1899 bis April 1900.

Einnahme:

Bestand im April 1899	7186,14	Mk.
Ueberschuss aus dem Langenbeckhaus	2077,50	„
Zurückgezahlter Stempel aus der Langenbeckstiftung . .	2030,85	„
Einnahmen aus Beiträgen	18491,20	„
Zinsen von Hammer und Mack	225,40	„
	30011,09	Mk.

Ausgabe:

Für Einlösung der Antheilscheine incl. Zinsen	13313,—	Mk.
Hypothekenzinsen	7000,—	„
An die Velten'schen Erben	3200,—	„
Ausgaben für den Chirurgen-Congress und Versendung der Exemplare	2074,10	„
Verschiedene Ausgaben	106,74	„
Bestand im April 1900	4317,25	„
	30011,09	Mk.

Kassenbestand am 10. April 1900	2297,55	Mk.
Banquier-Guthaben bei Hammer u. Mack .	2019,70	„
Baarbestand	4317,25	„

Der Besitz der Gesellschaft an Werthpapieren (im Depot der Reichsbank) beträgt:

9500 Mk.	Deutsche Reichsanleihe $3^1/_2$ pCt.
25000 „	Preuss. Consols $3^1/_2$ pCt.
62100 „	Pommersche Pfandbr. $3^1/_2$ pCt.
7500 „	Ostpr. Pfandbr. $3^1/_2$ pCt.
900 „	Westpr. Pfandbr. $3^1/_2$ pCt.
3600 „	Dtsche. Reichsanl. $3^1/_2$ pCt.
3800 „	Dtsche. Reichsanl. $3^1/_2$ pCt., dazu gek. in d. Jahre.
112400 Mk.	

Summe der Werthpapiere zum Nennwerth	112400,—	Mk.
Summe des Baarbestandes	4317,25	„
	116717,25	Mk.
Werth des Langenbeckhauses	530000,—	„
Werth des Mobiliars	20000,—	„
	666717,25	Mk.

Demgegenüber stehen die Schulden, die sich in diesem Jahr durch Abzahlung der Antheilscheine um 13000 Mk. vermindert haben.

Hypotheken auf das Langenbeckhaus	200000,—	„
Nicht verzinsliches Darlehen der Berl. med. Gesellschaft .	64000,—	„
	264000,—	Mk.
Nach Abzug der Schulden beträgt das Vermögen der Gesellschaft	402717,25	„

Es hat in diesem Jahre eine Vermehrung des Vermögens um 13931 Mk. und 11 Pf. stattgefunden.

Das Vermögen der Langenbeckstiftung bestand im April 1900 aus:

49000 Mk. $3^1/_2$ proc. Preuss. Consols (im Depot der Reichsbank) zum Nennwerth von	49000,—	Mk.
Baargeld	8,36	„
Laut Abrechnung der Reichsbank vom 29. 10. 99 Zinsen .	832,99	„
	49841,35	Mk.

Vorsitzender: Der Ausschuss hat noch eine Reihe von neuen Mitgliedern aufgenommen, deren Namen ich den ersten Schriftführer zu verlesen bitte.

Herr Körte (Berlin): Neu aufgenommen wurden die Herren: 89. von Meyer (Frankfurt a. M.), 90. Anders (Gnesen), 91. Wendel (Marburg, Hessen), 92. Grohé (Jena), 93. W. Scheffer (Pfungstadt), 94. Lautenschläger (Charlottenburg), 95. Jüngst (Saarbrücken), 96. von Brackel (Libau, Curland), 97. Wolfgang Hellwig (Neustrelitz), 98. Hugo Hieronymus Hirsch (Köln), 99. Hedlund (Christianstadt, Norwegen), 100. Rudolf Lorenz (Charlottenburg), 101. Mommsen (Berlin), 102. Peter Bode (Würzburg), 103. Leopold Aucke (Chemnitz), 104. Goldmann (Lodz, Russland), 105. Sigurd Sjövalt (Lund, Schweden), 106. A. Meinecke (Hamburg-Eppendorf), 107. Otto Zuckerkandl (Wien), 108. A. Peyser (Berlin), 109. Harold Ohrwald (San Francisco), 110. Hugo Lichtenberg (Charlottenburg).

Vorsitzender: Ich heisse die Herren unter uns herzlich willkommen. Es erübrigt noch, den Bericht unserer Kassenrevisoren zu hören, die ihre Arbeit eben beendet haben.

Herr Lauenstein (Hamburg): Herr Helferich und ich haben die Finanzverhältnisse und Bücher der Langenbeck-Stiftung, des Langenbeckhauses und der Deutschen Gesellschaft für Chirurgie revidirt und geprüft und für richtig befunden, und dies durch unsere Unterschrift bestätigt.

Fortsetzung der Discussion:

Herr Löbker (Bochum): M. H., fürchten Sie nicht, dass ich über die Technik der Gastroenterostomie noch etwas vorzubringen habe. Ich stehe auf dem Standpunkt, dass jeder Operateur am besten in diesen Dingen so arbeitet, wie er es einmal ordentlich erlernt hat, und hat er dabei gute Resultate, so gut wie Andere bei einem anderen Verfahren, so hat er keinen Anlass, von dem seinigen abzugehen.

Von grosser Wichtigkeit aber — und darauf möchte ich jetzt noch kurz im Anschluss an den Vortrag des Herrn Kehr hinweisen — ist für unsere fernere Thätigkeit die angeborene Pylorus-Stenose der Säuglinge. Es ist ein ganz typisches Krankheitsbild, wie es in der ersten Publication von Stern bereits beschrieben ist, und ein ausserordentlich dankbares Object für unsere Thätigkeit. Wir sind jetzt in der Lage, ganz präcise die Diagnose zu stellen, und das ist die Hauptsache. Die betreffenden Kinder entwickeln sich während der ersten Wochen des Lebens in normaler Weise, weil die Stenose des Pylorus bezw. Anfangs nur eine relative ist; erst nach Ablauf von einigen Wochen nimmt die Stenose sehr schnell zu und wird alsdann zu einer abso-

luten. Die Kinder gehen in dem Ernährungszustand zurück, sie erbrechen, und sobald die Stenose eine vollständige oder annähernd vollständige ist, hört ein jeder Stuhlgang auf. Die Kinder sind nicht verstopft — dieser in der Literatur gebrauchte Ausdruck ist falsch —, sondern sie haben keinen Stuhlgang, weil keine Speisen vom Magen in den Darm hineinbefördert werden. Das völlige Fehlen des Stuhlgangs, aber auch das Fehlen der sonstigen Erscheinungen der Verstopfung ist das wichtigste Symptom neben dem Erbrechen, welches übrigens durch das Aussehen der erbrochenen Massen sofort auf den Sitz der Stenose oberhalb der Einmündungsstelle des Choledochus im Darm hinweist. Nun hat man vorgeschlagen, diese Stenose in der Weise zu behandeln, wie anderweite gutartige Stenosen, d. h. man soll eine Spaltung, oder die unblutige Divulsion vornehmen. Wer aber einmal den Befund in einem derartigen Falle gesehen oder ein Präparat in der Leiche untersucht hat — es handelt sich immer um röhrenförmige Stenose in der Ausdehnung von mehreren Centimetern — der wird sagen, dass es nur ein einziges und zwar operatives Verfahren giebt, wodurch das Leben gerettet werden kann: das ist die Gastroenterostomie. Ich habe dieselbe in zwei Fällen gemacht, in einem mit Erfolg; das zweite Kind ist gestorben. Das genesene ist wohl das erste Kind, welches erfolgreich operirt worden ist (am 25. 7. 1898), es befand sich am Schlusse der zehnten Lebenswoche — das andere stand in der siebenten Lebenswoche. Das Mesenterium des Dünndarms war in beiden Fällen so kurz, dass eine vordere Gastroenterostomie überhaupt nicht möglich war. Ich habe daher die von Hacker'sche Operation ausgeführt, auch ein paar Nähte für die Fixirung der Dünndarmschlinge in der Gegend der grossen Curvatur des Magens hinzugefügt. Letzteres hielt ich für vortheilhaft, weil bei der Nahrungsaufnahme der gefüllte Magen mit seiner Curvatur emporsteigt; es muss hier also die angeheftete Darmschlinge gleichfalls gehoben werden, und dadurch wird der Circulus vitiosus für den Speisebrei und für den Abfluss der Galle am besten vermieden. Man muss also das kurze Mesenterium der Neugeborenen bei der Operation beachten; — es wird sich ja fragen, ob das immer der Fall ist, in den beiden Fällen traf es aber zu.

Die Stenose wird nun nach den anatomischen Untersuchungen durch eine Hyperplasie der Muscularis verursacht. Man kann die Veränderung geradezu ein Myom des Pylorus und des angrenzenden Theiles des Duodenum nennen. Ulcerationen auf der Schleimhaut bestehen nicht. Ich habe die Fälle, namentlich auch den erfolgreich operirten, bisher aus dem Grunde nicht publicirt, weil ich abwarten wollte, was aus diesem Kinde wurde. Denn nur wenn es sich um eine auf den Pylorus und den angrenzenden Theil des Duodenum dauernd beschränkt bleibende Gewebsveränderung handelt, kann durch die Operation eine Dauerheilung erzielt werden. Wenn das aber nicht der Fall wäre, wenn die Verengerung des Duodenum sich namentlich nach abwärts bis über die Einmündungsstelle des Ductus choledochus hinaus entwickeln würde, dann wäre ja die Operation zwecklos.

Das erste Kind, welches mit Erfolg von mir operirt worden ist, ist jetzt ungefähr 2 Jahre alt. Ich würde es hier vorgestellt haben; durch einen anderweitigen Todesfall in der Familie ist dies jedoch unmöglich geworden. Es ist

vollkommen normal entwickelt. Ich nehme also an, dass ein Fortschreiten der Hyperplasie nicht stattfindet. Die Gastroenterostomie, die allein das Hinderniss unschädlich machen kann, ist mithin berechtigt und die bis dahin publicirten Fälle regen zur Nachahmung an. Man soll diese sehr wohl characterisirten Fälle nicht ihrem Schicksal, d. h. dem Tode überlassen, sondern sobald wie möglich operiren. Das frühe Lebensalter ist, wie Sie gesehen haben, kein Hinderungsgrund.

Es handelt sich aber immer um Kinder, die überaus grosse Ernährungsstörungen darbieten. Das Bild, welches College Kehr hier zeigte, ist vollkommen typisch; so sehen die Kinder alle aus. Sie sehen nicht krank, aber verhungert aus. Um die Gefahr der Operation an einem derartig geschwächten Körper möglichst zu vermindern, führe ich den Kindern zunächst vor der Operation reichliche Mengen Flüssigkeiten vermittelst wiederholter kleiner Einläufe von Kochsalz-Zuckerlösungen in den Mastdarm zu. Im Uebrigen ist die Operation ja ausserordentlich schnell zu machen. Man operirt allerdings wie an einer Nippfigur. Um sodann eine starke Ueberfüllung des Magens zu vermeiden, werden die genannten Ernährungsklystiere nach der Operation fortgesetzt, und nur in relativ kurzen Zwischenräumen immer kleine Quantitäten von Muttermilch per os gegeben.

Aber damit ist es nicht abgethan. Der operative Eingriff ist an sich schon nicht ganz gleichgiltig, auch die Abkühlung während desselben wirkt nachtheilig, endlich kommt die Narkose hinzu. Man behandelt solche Kinder am besten wie die zu früh geborenen. Ich nehme die Mutter mit in das Krankenhaus auf. Schon während der Operation muss die Mutter im Bett liegen mit entblösstem Unterkörper und angezogenen Knieen, so dass ihr Schooss einen künstlichen Brütofen bildet. In diesen wird das Kind für die ganzen nächsten Tage eingesperrt, und nicht einmal zur Nahrungsaufnahme herausgenommen. — Schliesslich kann auch ich nur dringend rathen, die sogenannten Speikinder nur alle frühzeitig gründlich zu untersuchen und namentlich auch auf das characteristische Symptom des absoluten Fehlens jeglichen Stuhlganges zu achten. Dann ist es ein Leichtes, die Diagnose zu stellen, und ich glaube, dass dann die Beobachtungen, aber auch die Operationen sich bald mehren werden.

Herr Prutz (Königsberg i. P.): Nur eine Bemerkung zu der Mittheilung des Herrn Steinthal. Ich glaube auch, dass allerdings Grund vorliegt zu der Annahme, dass bei der Entstehung gewisser Formen von multiplen perforirenden Darmgeschwüren Gefässveränderungen, Atherom, mitwirken. Wir haben kürzlich in der Königsberger Klinik ein Beispiel der Art gesehen, nach einer Herniotomie bei incarcerirter Cruralhernie, die ich vor einigen Wochen in Vertretung von Herrn von Eiselsberg machte. Ich habe damals den verdächtigen Darm vorgelagert, 2 Tage später ist er geöffnet worden; es ging, soweit ich mich entsinne, bis zum Anfang der zweiten Woche Alles glatt; dann erlag die 65jähr. Frau am 10. Tage post operationem einer Peritonitis. Bei der Section fand sich eine fibrinös-eitrige Peritonitis, und durch den ganzen Dünndarm verstreut bis hoch ins Jejunum hinauf einzeln und in Gruppen, grosse Mengen theils seichter, theils tieferer Geschwüre, und

von diesen 2 bis durch die Serosa hindurchgehend, daneben allgemeine und vor allem erhebliche Arteriosklerose der Mesenterial-Arterien.

Ich habe im vorigen Jahre hier über einen Fall berichtet von multipler Geschwürsperforation bei einer gar nicht sehr hochgradigen Stenose des Colon. Bei dem Falle war auch eine Circulationsstörung entstanden ohne besondere Ueberdehnung des Darmes auf Grund von Gefässveränderungen, und zwar waren es da alte Thromben und Endothelwucherungen in Darmwandvenen*).

Wenn Beobachtungen, wie diese drei, öfter gemacht werden sollten, wird man vielleicht daran denken müssen, auch bei der Prognose von Passagestörungen im Darm, namentlich acuten, etwaige allgemeine Gefässveränderungen in Betracht zu ziehen, insofern als durch diese die Prognose eventuell bedeutend getrübt werden könnte.

Herr Felix Franke (Braunschweig): M. H., die Mittheilungen der Herren Steinthal und Körte geben mir Veranlassung, einen Vorschlag, den ich in einer demnächst erscheinenden Arbeit über die chirurgische Behandlung des Magengeschwürs gemacht habe, nicht mehr so scharf zu vertreten. Ich habe da empfohlen, bei chronischen Magenleiden, zu denen auch die Reichmann'sche Krankheit, der continuirliche Magensaftfluss gehört, operativ einzugreifen, d. h. die Gastroenterostomie auszuführen, um die Beschwerden der Kranken zu mildern. Wenn aber so häufig, wie es aus den heutigen Verhandlungen hervorgeht, nach Gastroenterostomie bei Magengeschwüren eine Ulceration des Darmes eintritt, dann muss man sich wohl recht sehr bedenken, ehe man bei der Reichmann'schen Krankheit die Gastroenterostomie ausführt. Also würde ich diesen Vorschlag wenigstens motivirt zurückziehen.

Die Mittheilungen des Herrn Kehr benutze ich, um einen Fall mitzutheilen, nicht, weil ich damit die Casuistik vermehren will, sondern weil er geeignet ist, ein Licht auf die Pathologie der Pylorusstenose bezw. Magenerweiterung bei Kindern zu werfen. Ich habe vor $^5/_4$ Jahren ein Kind mit Gastroenterostomie behandelt, welches an Magenerweiterung litt, nachdem es ein Vierteljahr zuvor eine schwere Pleuritis exsudativa sinistra, vielleicht nach Influenza, überstanden hatte. Der behandelnde College hatte alles Mögliche versucht, um die Erscheinungen der Magenerweiterung zu beseitigen. Als er mich zuzog, konnte ich nur die Operation vorschlagen, da auch Magenausspülungen u. s. w. nicht geholfen hatten. Bei Eröffnung des Leibes fanden wir keine Pylorusstenose, sondern nur ein ausserordentlich kurzes Ligamentum hepato-duodenale und hepato-gastricum und das Duodenum an dieser Stelle etwas abgeknickt, den Magen sehr erweitert und sehr schlaff. Nach der Gastroenterostomie erholte sich das Kind, wurde aber dann wieder elender. Ich musste später noch einmal eine Laparotomie machen wegen Darmverschluss. Es handelte sich da um eine kleine Verwachsung und Abknickung des Darmes. Wahrscheinlich war bei der ersten Operation ein Blutgerinnsel festgeklebt und hatte, wie Herr Geheimrath Braun, der damals zufällig in Braunschweig war, nach einer eigenen mir mitgetheilten Beobachtung annahm, eine Verwachsung des Darmes hervorgerufen. Auch diese Operation überstand das Kind gut, es

*) XXVIII. Congr. II. 772.

ging aber allmälig zurück und starb schliesslich. Bei der Section fanden sich fast gar keine Zeichen von Lungentuberculose, nur ein paar kleine Herde, dagegen eine ausgeprägte Bronchialdrüsen- und Mesenterialdrüsen-Tuberculose, die bei der ersten Operation nicht vorhanden war und die bekannte Speckmilz der tuberculösen Kinder: eine grosse Milz, speckig, mit einzelnen tuberculösen Herden. Ich habe mir nun hinterher gesagt, dass die ganzen Magenerscheinungen höchst wahrscheinlich nicht durch das etwa zu kurze Ligamentum hepato-duodenale und Abknickung des Duodenums hervorgerufen waren, sondern durch eine Atonie, wie sie nach französischen Autoren im Anfang der Tuberculose hauptsächlich zu beobachten ist. Es ist vor einigen Jahren in der Semaine médicale darauf hingewiesen, dass das erste Zeichen der Tuberculose in manchen Fällen eine schwere Magenatonie ist. Und hier war das Kind durch die Pleuritis so sehr heruntergekommen, die vielleicht schon bestehende Atonie hatte sich vermehrt, und es kam so später zu so schweren, eine Pylorusstenose vortäuschenden Erscheinungen.

Dann möchte ich noch zu den Mittheilungen der Herren Sprengel und Hochenegg einige Worte sagen. Ich vermisse an den Mittheilungen die Schlussfolgerungen. Herr Hochenegg hat erlebt, dass, nachdem er die Entero-Anastomose ausgeführt hat, wieder eine Invagination eingetreten ist. Das giebt mir Veranlassung, einen Gedanken auszusprechen, den ich schon mehrfach gehabt habe, wenn ich die Litteratur dieser Fälle gelesen habe, nämlich ob ein Wiedereintreten der Invagination, die ja des öfteren erlebt wird, nicht dadurch zu vermeiden ist, dass das Ileum an dem unteren Ende auf eine Strecke von vielleicht 5 oder 6 oder 8 cm an die Bauchwand und wahrscheinlich am besten an die hintere Bauchwand angenäht wird. Es ist ja jetzt von Rovsing der Vorschlag gemacht worden, nachdem er einige Male die Operation gemacht hat, die Gastroptose durch Annähung des Magens an die Bauchwand zu beseitigen. Er hat Glück damit gehabt. Es ist vorgeschlagen, das Wiedereintreten des Volvulus der Flexura sigmoidea zu vermeiden durch Annähung der Flexur an die Bauchwand. So wäre es vielleicht möglich, durch Annähung des Ileums auf eine kurze Strecke das Wiedereintreten der Invagination zu verhüten. Es ist allerdings nur ein Vorschlag. Ich habe noch nicht Gelegenheit gehabt, in der Weise vorzugehen.

Herr Hadra (Berlin): M. H.! Die Seltenheit des Ulcus pepticum nach Gastroenterostomie giebt mir Gelegenheit, einen Patienten, den ich zufälliger Weise wegen dieser Magenaffection augenblicklich in Behandlung habe, Ihnen hier bloss ganz kurz zu zeigen. Diesen jungen Mann habe ich am 1. Mai v. J. wegen Pylorusstenose infolge von Ulcus gastroenterostomosirt (ohne Murphy). Der Verlauf war ein absolut tadelloser. Er war sehr energisch, hat in drei Tagen nicht einen Schluck getrunken, hat seitdem niemals erbrochen, keine Beschwerden gehabt, später 20 Pfund an Gewicht zugenommen. Ein halbes Jahr lang war er alle seine Beschwerden los. Im November kam er von ausserhalb wieder, weil sich Beschwerden anderer Natur eingestellt hatten; kein Erbrechen, keine Verdauungsstörungen, aber dauernde Schmerzen in der vorderen Magengegend. Zu meinem Erstaunen fand sich eine ungefähr handtellergrosse Infiltration in der vorderen Bauchwand zwischen Processus ensiformis und

Nabel. Ich vermuthete im ersten Augenblick, dass es sich um einen Abscess handle, der event. von sich abstossenden Fäden der Magennaht ausgehen könnte, und behandelte ihn mit warmen Umschlägen. Es bildete sich in der That eine blasige Vortreibung an einer Stelle der Narbe, die der Perforation nahe war. Seine Beschwerden waren in Bettruhe geringer, aber immerhin ziemlich erhebliche. Die kleine Blase, die sich dort bildete, habe ich mit einem ungefähr 2—3 cm langen Schnitt incidirt. Es entleerte sich, da er zur Operation vorbereitet war und einen leeren Magen hatte, bloss etwas Schleim. Ich konnte mich nicht genau orientiren, wo ich war, wollte auch den Finger nicht einführen, tamponirte die Wunde und brachte ihn in das Bett. Am nächsten Tage, als er Milch trank, kamen alle genossenen Nahrungsmittel durch diese Magenfistel, die übrigens sonst am nächsten Tage ohne Incision wohl auch zu Stande gekommen wäre. Ich stand vor der Frage, ob ich diese Magenfistel durch Ablösung des Magens in der typischen Weise schliessen sollte. Da Pat. aber sehr energisch ist, so versuchte ich es und schloss einfach die Wunde durch 3 Nähte, Pat. bekam nichts zu essen. Er hielt das sehr gut aus während drei bis vier Tage, und die Fistel ist absolut dauernd geschlossen geblieben. Die Infiltration blieb indess, und die Schmerzen blieben auch. Ich konnte mich einstweilen zu einem Eingriff nicht entschliessen, obgleich es ja nun ganz unzweifelhaft war, dass es sich um ein Recidiv irgend eines Ulcus handle. Ich will noch hinzufügen, dass ich an der Stelle, an der ich die Incision machte, einen schwarzen Faden fand und denselben leicht mit einer Pincette gelöst habe, wobei ich nicht glaube, irgendwelche Verletzungen an der früheren Gastroenterostomiewunde gemacht zu haben. Die Beschwerden dauern fort, er ist seit ungefähr 10 Tagen wieder in Berlin, und will durchaus operative Abhilfe. Ich habe einstweilen versucht, durch absolute Rückenlage — es ist hier die Gastroenterostomia anterior gemacht — die Schmerzen zu lindern und auch durch häufige Nahrungsaufnahme, auch während der Nacht, die Einwirkung des concentrirten Magensaftes aufzuheben. Er hat in Rückenlage und durch dauernden Gebrauch von Alkalien fast gar keine Schmerzen. Es ist ja möglich, die Sache geht so zurück. Die Herren können sich überzeugen, dass eine feste kleinhandtellergrosse Infiltration um die ganze Wunde herum besteht. Ob es sich nun um ein Ulcus pepticum des Jejunums oder des Magens selbst an jener Stelle handelt, kann ich allerdings hier nicht demonstriren; ein Ulcus pepticum aber ist es unzweifelhaft.

Herr Petersen (Heidelberg): M. H.! Da ich nicht fehl zu gehen glaube in der Annahme, dass eine Reihe von Chirurgen noch den Murpyknopf auf die Empfehlungen aus der Heidelberger Klinik hin in Anwendung gezogen haben, so gestatten Sie mir vielleicht, Ihnen kurz einige Zahlen über die weiteren Erfahrungen unserer Klinik anzuführen. Ich bemerke hierbei, dass ich nicht absolut für die Genauigkeit dieser Zahlen einstehen kann, da sie nicht ad hoc zusammengestellt sind; erheblich weichen sie jedenfalls nicht von der Wirklichkeit ab.

Es wurden bisher an der Heidelberger Klinik ausgeführt ca. 180 Gastro-Enterostomien, darunter ca. 140 mal die Gastro-Ent. posterior nach v. Hacker mit dem Murphyknopf.

Bei den letzten 100 derartigen Operationen (nach Hacker-Murphy) kam ein Circulus vitiosus in einer ernsten Weise nicht mehr zur Beobachtung; d. h. er bedingte nie Exitus oder eine Nachoperation. Einige Male kam es vorübergehend zu Gallenbrechen, aber nach mehrmaligen Magenspülungen verschwand dies. Ferner haben wir keinen Unglücksfall gehabt, den wir auf den Murphyknopf hätten beziehen können.

Nach diesen Zahlen werden Sie es verstehen, wenn wir in Heidelberg zunächst keinen Grund sehen, von unserer bisher geübten Technik irgendwie abzugehen. Warum Andere schlechte Erfahrungen mit dem Murphyknopf gehabt haben, das liegt wahrscheinlich zum grössten Theile daran, dass es doch auf eine grosse Anzahl von technischen Details bei diesen Operationen ankommt. Es ist früher schon von Professor Jordan an dieser Stelle darauf hingewiesen worden, und in den Publikationen unserer Klinik finden Sie darüber das Genauere aufgeführt, sodass ich hier nicht darauf einzugehen brauche.

Nur einem Irrthum möchte ich noch kurz entgegentreten, dem man noch immer begegnet. Man hört immer, der Murphyknopf solle eine Vereinfachung oder eine Erleichterung der Operation bedeuten. Das ist nicht richtig. Er bedeutet eine Vervollkommnung, und er bedeutet eine Abkürzung, aber ganz gewiss keine einfache Erleichterung; das wird nicht genügend scharf getrennt. Die Technik muss man ebenso gut erlernen, wie die der Naht oder eher noch mehr; und wenn Jemand noch keine Naht gemacht und noch keinen Knopf angewandt hat, so würde ich ihm ganz gewiss rathen, dann gegebenenfalls lieber die Naht zu wählen, denn bei der Naht kann man immer noch kleine Lücken und kleine Fehler verbessern; was aber beim Murphyknopf einmal verfehlt ist, das ist nachher sehr schwer wieder zu corrigiren.

Was dann die von uns bevorzugte v. Hacker'sche Methode angeht, so möchte ich auch mit Herrn v. Hacker sehr darauf hinweisen, dass man nicht jede Operation, bei welcher der Darm zur Anastomose hinter dem Colon an die hintere Magenwand geheftet wird, als v. Hacker'sche bezeichnen darf, wenn nicht genau die einzelnen technischen Details beibehalten werden, wie sie Herr v. Hacker hier wieder hervorgehoben hat. Was speciell einen Punkt angeht, die Lage der Magendarmfistel zu der Plica duodeno-jejunalis, die ja sehr wesentlich ist, so habe ich in mehreren Fällen, wo nach der Gastroenterostomie Exitus erfolgte, versucht, in der Leiche die gegenseitige Lage von Magen und Darm zu fixiren dadurch, dass vor Eröffnung der Bauchhöhle der Magen mit Formol oder noch besser mit Paraffin ausgegossen wurde. Dann konnte man sehr leicht nachweisen, dass in den Fällen, wo auch nur mässige Dilatation bestand, die zuführende Schlinge stets einen Verlauf von oben nach unten hatte, d. h., dass die Fistel stets tiefer lag, als die Plica duodeno-jejunalis. Bei exakter Ausführung der Operation hat aber eine Suspension des zuführenden Schenkels oder eine sonstige Hilfsoperation keinen rechten Sinn.

Wie sehr die Indicationsstellung die Resultate unserer Operationen gerade bei der Gastroenterostomie beeinflusst, wird vielleicht treffend durch einige Zahlen unserer Klinik illustrirt. Während wir bei Carcinom immer noch eine Sterblichkeit von 10—15 pCt. haben, so finden wir jetzt in der persönlichen

Operationsstatistik des Herrn Geheimrath Czerny bei gutartigen Magenkrankheiten eine fortlaufende Serie von ca. 40 glatt verlaufenen Operationen: und die waren der grossen Mehrzahl nach hintere Gastroenterostomien.

49) Herr Grosse (Halle a. S.): „Ueber Knochenplastik, mit Krankenvorstellung".

Der Redner stellt ein zehnjähriges Mädchen vor, mit einer Pseudarthrose des linken Unterschenkels entstanden durch Osteotomie wegen deform geheilter intrauteriner Fractur. Im 3. Lebensjahre war die Osteotomie ausgeführt, zwei Jahre danach erfolgte die Ueberführung wegen Pseudarthrose in die Hallenser Klinik, da auch Knochennaht nicht zum Ziel geführt hatte. Hier wurde der Versuch gemacht durch Knochenimplantation Heilung und wenn möglich auch theilweise Ausgleichung der sehr erheblichen Verkürzung zu erzielen. Der erste Versuch wurde im Juni 1896 durch Einpflanzen einer eben frisch durch Operation gewonnenen Exostose eines 17jährigen Menschen gemacht. Es erfolgte Einheilung aber keine Consolidation. Die Resorption des eingepflanzten Knochenstückes war in Jahresfrist eingetreten, die Pseudarthrose bestand weiter. Im April 1898 war abermals eine Implantation und zwar eines Stückes Ulna, das gelegentlich einer Vorderarmamputation wegen schwerer Verletzung gewonnen war, vorgenommen. Dieses Knochenstück war vom Periost entblösst und wurde mit den Knochenenden der kindlichen Tibia durch Silberdrähte vereinigt. Auch hier erfolgte Einheilung aber verhältnissmässig noch schnellere Resorption, wie man durch Röntgenbilder nachweisen konnte. Da auch dieser Versuch scheiterte, entschloss sich Herr v. Bramann zu einer abermaligen Implantation — November 1899 — aber eines grösseren, gewissermaassen eine Schiene bildenden Knochenstückes. Hierzu wurde ein $5^1/_2$ cm langes, $^2/_3$ der Circumferenz umfassendes Stück der Tibia eines Erwachsenen, das gelegentlich einer Amputation gewonnen war, benutzt. Dasselbe war vorher aufs sorgfältigste gesäubert, die Markhöhle jeglichen Inhaltes beraubt, sodass nur Corticalis zurückgeblieben war, und sodann eine Stunde lang in Wasser ausgekocht. Dieses Knochenstück wurde so eingelegt, dass die Hohlrinne mit ihrer Oeffnung nach innen und vorn zu liegen kann, Periost war im ganzen Verlauf dieses Stückes nicht vorhanden, sondern nur an den in beide Enden der Hohlrinne eingefügten Knochenstücken der kindlichen Tibia. Es erfolgte reactionslose Einheilung. Das Schicksal dieses implantirten Knochenstückes wurde alle 4—6—8 Wochen durch Röntgenbilder controlirt und zeigte es sich, dass zunächst eine geringe Verminderung des Knochenstückes eintrat. Bogenförmige Usuren an den Kanten des implantirten Stückes wurden bald sichtbar, dasselbe spitzte sich besonders oben etwas zu. Im November 1898 war die Operation ausgeführt; nach Jahresfrist war geringe Festigkeit vorhanden, vom implantirten Knochen nicht allzuviel resorbirt. Im Januar 1900, also $1^1/_4$ Jahr post operationem sehen wir auf dem Röntgenbilde Knochenneubildung, die allmälig zunimmt, im Februar 1900 ist völlige Consolidation vorhanden, sodass das Kind auf dem kranken allerdings noch stark verkürzten Beine stehen kann. Auf dem Röntgenbilde sehen wir in der alten

Markhöhle des implantirten Stückes beiderseits von den Enden der kindlichen Tibia Knochenbälkchen hervorwachsen. Es dürfte somit im Verlauf des alten Knochens sich neuer gebildet haben, ohne dass der alte völlig resorbirt wurde. Jedenfalls zeigt der Fall die sehr interessante Thatsache, dass nach Versuchen mit lebenden d. h. frischen Knochenstücken, die ein negatives Resultat ergaben, durch Implantation eines ausgekochten Knochens Consolidation und Knochenneubildung erzielt wurde.

50) Herr Braun (Göttingen): „Ueber entzündliche Geschwülste des Netzes“*).

51) Herr Friedrich (Leipzig): „Zur chirurgischen Pathologie des Netzes und Mesenteriums“**).

Vorsitzender: So verführerisch es sein dürfte, an den Vortrag des Herrn Braun eine Discussion zu knüpfen — es haben vielleicht Manche von uns gewiss auch derartige Tumoren gesehen, ich habe sie meist auf Blutandrang bezogen — so haben wir doch heute noch soviel vor uns, dass wir die Discussion nicht in Angriff nehmen können.

Ich kann Ihnen das Wahlprotocoll mittheilen. Abgegeben sind 286 Zettel. Verschlossene Stimmzettel, die für Mitglieder erlaubt sind, welche verhindert sind, die Versammlung zu besuchen, die aber dann die Unterschrift des betreffenden Mitgliedes haben müssen, sind keine abgegeben. Von den 286 Stimmzetteln waren 4 ungültig, — einer, weil er 2 Namen enthielt, und 3, weil sie unbeschrieben waren. Mithin sind gültige Stimmen abgegegen 282; davon beträgt die absolute Majorität 142. Stimmen hat erhalten Herr Czerny-Heidelberg 234, die übrigen Stimmen sind meist zersplittert: auf Herrn von Mikulicz sind 25 gefallen, auf die anderen 1, 2, 3, 4, 5, 6, nämlich die Herren Sonnenburg, von Bruns, Schede, Krönlein, v. Angerer, Helferich, Küster, Israel, König, Braun, Bergmann. Mithin ist Herr Czerny mit sehr grosser Mehrheit gewählt worden. Da wir die Freude haben, ihn hier unter uns zu sehen, so richte ich an ihn die Frage, ob er die auf ihn gefallene Wahl annehmen will?

Herr Czerny (Heidelberg): M. H., ich bin ausserordentlich gerührt durch die Wahl und namentlich dadurch, dass sie mit einer so grossen Mehrheit mich getroffen hat. Ich muss gestehen, ich fühle mich etwas in der Lage des verlorenen Sohnes, dem man gern einmal eine Hekatombe schlachtet, weil ich zugeben muss, dass ich meinen Verpflichtungen gegenüber der Gesellschaft nicht immer in der Weise nachgekommen bin, wie ich es hätte thun sollen, und weil es mich — ich gestehe es ganz offen — um die Frühjahrszeit mehr nach dem sonnigen Süden als nach dem kalten Norden zieht. Ich danke auch dem Comité für die Wahl und werde mich bestreben, Ihren Erwartungen nachzukommen und die Rechte und das Ansehen der Gesellschaft möglichst zu wahren, bitte aber inständig, dass Sie mich in derselben Weise unterstützen

*) S. Grössere Vorträge und Abhandlungen. Theil II.
**) Desgl.

möchten, wie es in den Sitzungen bisher immer der Fall gewesen ist, und vertraue namentlich darauf, dass der jetzige Vorsitzende, der in unserer Gesellschaft ganz mit Recht eine wichtige Rolle spielt — und auch der Vicepräsident und das ganze Comité mich in meinen Absichten bestens unterstützen möchten.

Ich danke Ihnen nochmals herzlich für die Wahl und werde dieselbe annehmen.

52) Herr F. Krause (Altona): „Zur Behandlung brandiger Brüche und einzelner Fälle von Darmresection und Ileus."

A. Verwendung einer neuen Anastomosenklemme bei brandigen Brüchen.

Die heutige Anschauung der Chirurgen neigt im Allgemeinen dahin, dass bei brandigen Brüchen die typische Resection und Naht der Darmenden mit nachfolgender Reposition das beste Verfahren darstellt, wo es mit Aussicht auf Erfolg ausgeführt werden kann. Es giebt aber genug Fälle, in denen sich jener Eingriff als zu gefährlich oder als unmöglich erweist; abgesehen von Perforation und Peritonitis wird man auch bei Gangrän des Bruchsacks, bei Kothabscess und Phlegmone der Bauchdecken sich nicht zu jenem Verfahren entschliessen. Dazu kommen alle die Kranken, die im Zustande des Collapses zur Operation gelangen und bei denen man froh ist, wenn man eben noch die Einklemmung beseitigen und einen widernatürlichen After anlegen kann. Alle weiteren Eingriffe sind dann von Uebel.

Auch wenn jene schwersten Complicationen noch nicht vorliegen, der obere Darmabschnitt aber infolge länger bestehender Einklemmung stark meteoristisch aufgetrieben ist und seine Wandungen übermässig gedehnt sind, wird man am besten zunächst eine Oeffnung im Darm anlegen, um den Koth zu entleeren. Denn der gelähmte Darm ist nicht im Stande, seinen zersetzten und giftigen Inhalt durch peristaltische Bewegungen mit der nöthigen Schnelligkeit aus dem Körper zu treiben. Somit bleiben, auch wenn man der primären Resection und Naht im Allgemeinen zustimmt, genug Fälle übrig, in denen jener Eingriff zu verwerfen ist.

Andererseits erscheint es wünschenswerth, dass eine baldige Verbindung zwischen dem oberen und unteren Darmabschnitt hergestellt werde, bei hochsitzendem künstlichem After ist dies sogar eine absolute Nothwendigkeit, damit die an sich stark mitgenommenen Kranken nicht der Inanition erliegen.

Aehnliche Gründe haben Helferich bewogen, bei der Gangrän verdächtigem Darm im unmittelbaren Anschluss an die Herniotomie zwischen dem zu- und abführenden Darmstück abdominal von der Einklemmungsstelle eine seitliche Anastomose anzulegen. Aber selbst dieser verhältnissmässig geringe Eingriff ist in vielen Fällen zu widerrathen, vor Allem dann nicht ausführbar, wenn der obere Darmabschnitt so stark gebläht und in seinen Wandungen verändert ist, dass die Naht keine genügende Haltbarkeit bietet.

Diese Gründe haben mich bestimmt, in solchen Fällen den vorgelagerten Darm zunächst nur zu eröffnen und erst dann zu reseciren, wenn die Kranken sich etwas erholt haben. Um aber eine Wiederherstellung der Communication

von oben nach unten zu bewirken, habe ich eine Darmklemme construirt, welche analog der Seitenanastomose eine genügend weite Oeffnung zwischen den beiden Darmenden erzeugt. Diese Anastomosenklemme, wie ich sie nennen möchte*), besteht aus zwei sich kreuzenden Armen, von denen nur die vorderen Abschnitte (die Backen) beim Schliessen einander berühren und zwar in einer Fläche von 55 mm Länge und 6 mm Breite. Die Ränder dieser Backen sind nach allen Richtungen sanft abgerundet, so dass ein vorzeitiges Durchschneiden ausgeschlossen ist; sie klemmen vielmehr die Darmwände seitlich, je weiter von der Backe, desto loser an einander, um hier Flächenverklebung zu erzeugen. Hinter den Backen sind die Arme abgebogen, damit die dazwischen liegenden Darmwände unversehrt erhalten werden. Das Schloss ist wie beim Kephalotrib construirt, ebenso die die beiden kurzen Griffe einander nähernde, abnehmbare Verschlussschraube. Zieht man letztere an, so werden

Fig. 1.

Anastomosenklemme (längeres Modell) in $^1/_2$ natürlicher Grösse.

die beiden Backen schliesslich mit so grosser Kraft auf einander gepresst, dass die zwischenliegende Darmwand nekrotisch wird, nachdem in der Umgebung Verklebung eingetreten ist.

Ich habe ein längeres und ein kürzeres Modell anfertigen lassen. Jenes bei fetten Personen und langer Bruchpforte anzuwendende ist bis zum Schloss 13,5, bis zur Verschlussschraube 19 cm lang; dieses bis zum Schloss um 3 cm kürzer. Bei der für zwei Dickdarmschlingen bestimmten Anastomosenklemme werden die Backen um einige Millimeter breiter gearbeitet.

Sobald die Kranken sich nach der Herniotomie erholt haben, kann die Klemme angelegt werden. Nachdem man sich von der Lage der beiden Darmenden mit einer dicken Sonde oder nöthigenfalls mit dem Finger überzeugt hat, führt man die beiden Schenkel der Klemme getrennt ein. Man gehe dabei vorsichtig zu Werke, es genügt, wenn die vorderen klemmenden Theile sich 3 cm oberhalb des Anus befinden. Nachdem man sich durch sanftes Hin- und Herschieben überzeugt, dass zwischen den einander zugekehrten Darmwänden keine Darmschlinge eingelagert ist, werden die Arme wie eine Geburtszange geschlossen und nur so weit durch die Schraube einander genähert, dass sie eben fest liegen, denn es sollen zunächst flächenhafte Verklebungen erzeugt werden. Die Schraube wird jeden Tag oder alle zwei Tage ein wenig ange-

*) Zu beziehen von C. W. Bolte, Nachf. Hamburg, Rathhausstr. 20.

zogen. In einem Falle traten für kurze Zeit leichte peritoneale Reizungserscheinungen, in einem zweiten mässige bald vorübergehende Schmerzen, in den beiden anderen so behandelten Fällen nichts derartiges auf. Nach durch-

Fig. 2.

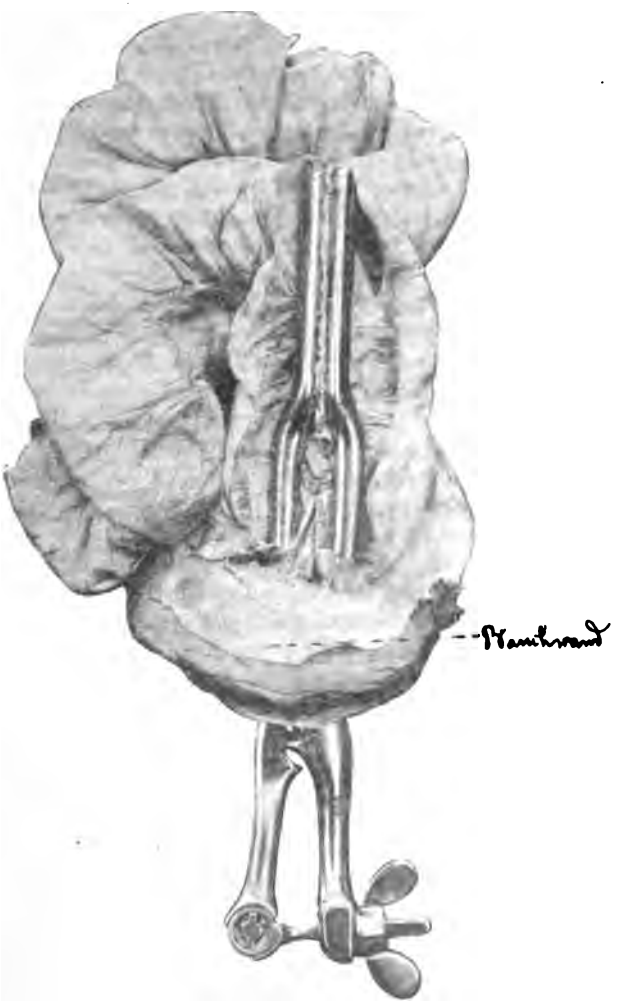

Anastomosenklemme in situ zwischen zwei Dünndarmschlingen, deren vordere Wand weggeschnitten ist, um die Lage der Klemme zu zeigen.

schnittlich 6 Tagen war die Schraube fest zugedreht. Blähungen pflegen vom 5. oder 6. Tage an durch den After abzugehen, nach 7—8 Tagen ist beim Dünndarm die der Nekrose verfallene Zwischenwand gelöst und die Verbin-

dung hergestellt. Bei der Anastomosirung zwischen Ileum und Colon ascendens dauert es 4—5 Tage länger, eine Verbindung zwischen zwei Dickdarmschlingen habe ich bisher in dieser Weise nicht angelegt.

Nach der Lösung kann die Klemme etwas hin- und hergeschoben werden, ich habe sie der Sicherheit wegen noch 2 weitere Tage liegen lassen und erst nach 10 resp. 13 Tagen entfernt. Der erste stets sehr reichliche Stuhlgang per rectum erfolgte bei Dünndarm-Anastomosirung am 8.—10. Tage, bei Ileo-Colonverbindung am 14. Tage. Von da an tritt an der Stelle des widernatürlichen Afters nur wenig Darminhalt aus. In zwei von den vier Fällen habe ich das nekrotisch gedrückte Darmstück gewonnen, es stellt eine 43 und 50mm lange, 7—9 mm breite, dünne, schwarze, lederartige Haut dar.

Um die Klemme möglichst leicht zu machen, habe ich letzthin ihre Arme aus Aluminium herstellen lassen, dieses Modell aber noch nicht beim Lebenden angewandt. Ich halte es für vortheilhaft, damit ausser zwischen den Backen kein Druck auf irgend eine Stelle des Darmes ausgeübt werde, der, zumal bei nicht ganz normaler Wand, Decubitus erzeugen könnte. Ich lasse die Kranken ins Wasserbett legen, damit die Reinigung des künstlichen Afters und die hierbei unvermeidlichen Bewegungen der Klemme, die zu Zerrungen an den festgelötheten Darmenden führen könnten, ganz vermieden werden. Zugleich ist das permanente Bad das beste Mittel zur Verhütung oder Heilung des namentlich bei höher sitzendem Anus rasch entstehenden sehr schmerzhaften Ekzems. Auch wirkt es insofern günstig, als es die Schwere der aussen liegenden Theile der Klemme verringert.

Ein Einwand gegen die Anastomosenklemme springt sofort in die Augen. Da die Backen 5,5 cm lang sind und diese oberhalb des Bruchringes liegen sollen, so muss das Instrument 8 cm tief von der Hautoberfläche entfernt werden. Ist es hierbei nun nicht möglich, ja wahrscheinlich, dass sich am oberen Ende der Klemme zwischen die beiden Arme eine andere Darmschlinge einschiebt und mit eingeklemmt wird? Ich habe in dieser Hinsicht zunächst Thierversuche mit entsprechend kleinen Instrumenten angestellt, sie führten zu keinem Ergebniss, weil die Thiere die Klemmen trotz aller Mittel immer herauszerrten. Dann habe ich sehr viele Versuche an Leichen vorgenommen, indem ich durch eine kleine Oeffnung in der Leistengegend eine Dünndarmschlinge herauszog, sie eröffnete, die beiden Arme rücksichtslos so tief wie möglich, also mehrere Centimeter tiefer als beim Lebenden einführte und fest zuschraubte. Niemals hat sich oben eine andere Darmschlinge zwischen gelagert, obgleich der Leichendarm um vieles schlaffer ist als der des Lebenden und letzterer auch in seiner sich stark auf jeden Reiz contrahirenden Muskulatur einen weiteren Schutz besitzt. Oben liegt immer eine Schicht Mesenterium zwischen den beiden Darmenden des Anus, und dieses sich zwischenlegende Mesenterium bildet gewissermassen einen Schutzwall gegen die Gefahr, dass von oben her eine Darmschlinge sich einklemmt. Ausserdem soll das Instrument anfangs nur ganz lose zugeschraubt werden. Allerdings wird von der Klemme zuweilen nicht bloss die Darmwand, sondern auch etwas Mesenterium mitgefasst; das verursacht aber bei den reichen Anastomosen und den kurzen Darmstrecken, um die es sich hier handelt, keine Gefahr. Den mitunter em-

pfohlenen Kunstgriff, das zu- und abführende Darmstück etwas weiter hervorzuziehen, durch einige Serosanähte in einer Ausdehnung von 8 cm an einander zu heften und zu reponiren, bevor man den geblähteu Darmtheil eröffnet, auch bei gangränösen Hernien nach Beseitigung der Schnürringe anzuwenden, halte ich nicht für rathsam.

Jedenfalls habe ich dieses Verfahren bei keiner der 3 brandigen Hernien, die ich mit der Klemme behandelt, anwenden können, und obgleich ich diese die beiden ersten Male 6 cm tief einführte, also um 3 cm tiefer als nach meinen späteren Erfahrungen nothwendig ist, so sind doch keine Störungen eingetreten.

Auch die Dupuytren'sche Darmscheere wurde früher nahezu ebenso tief eingeführt. Dieffenbach empfahl, $2^1/_2$ Zoll, also fast 7 cm von der Scheidewand abzuklemmen, und Jalaguier*) wandte mit gutem Erfolge den von ihm angegebenen Compresseur entérotome in einer Tiefe von 4 Zoll = $10^1/_2$ cm an.

Noch ist die Frage zu erörtern, weshalb die Dupuytren'sche Klemme nicht das gewünschte Ziel ebenfalls erreicht. Ich habe diese Klemme in der Volkmann'schen Klinik ausschliesslich beim Anus praeternaturalis verwenden sehen, also genügende Erfahrungen gesammelt. Im Allgemeinen dauert es geraume Zeit, bis bei dieser Behandlung die Passage von oben nach unten hergestellt ist, da der Sporn nicht selten durch den intraabdominalen Druck immer wieder nach dem Anus zu vorgedrängt wird und das Hinderniss, wenn man es bereits gehoben glaubt, von neuem sich einstellt. Sitzt der Anus hoch im Dünndarm, so können über dieser Behandlung die Kranken an Inanition zu Grunde gehen.

Nachdem ich mit meiner Anastomosenklemme in 4 Fällen den gewünschten Erfolg erzielt, habe ich mich in der Literatur nach Vorgängern umgesehen; denn der Gedanke ist recht nahe liegend.

Schon in älterer Zeit sind mehrere Verfahren angegeben, die sämmtlich das Gemeinsame haben, dass der scharfe Rand des Sporns erhalten bleiben soll. So wollte Liotard durch ein zangenförmiges Oehreisen ein ovales Stück aus der Zwischenwand herausklemmen. Blandin verwendete zu dem gleichen Zweck zwei ovale Platten mit einander zugewandten wellenförmigen Flächen. Dieffenbach, der überhaupt in vielen Fällen statt der Klemme der von ihm construirten Krücke den Vorzug giebt, um den Sporn zurückzudrängen, spricht sein Urtheil über die sämmtlichen an der Dupuytren'schen Darmscheere vorgenommenen Modificationen dahin aus, „dass das Instrument durch keine derselben wesentlich verbessert worden, dass manche vermeinte Verbesserungen offenbar den ursprünglichen Werth desselben noch verringern. Dies gilt ganz besonders von allen denjenigen modificirten Darmzangen, durch deren fensterförmige Blätter ein rundes oder ovales Stück aus der Scheidewand ausgeklemmt wird". Allerdings giebt Dieffenbach zu, dass „diese Idee etwas Ueberraschendes" habe, „es scheint, als könne dadurch das Hinderniss sogleich vollständig beseitigt werden, und es müssten, so wie ein Fluss leichter

*) Jalaguier. Mémorial des hôpitaux du Midi. Févr. 1830. Citirt in J. N. Rust, Handbuch der Chirurgie. 1830.

durch freies Feld fliesst, als er sich zwischen Felsen hindurch zwängt, auch die Stoffe im Darmcanal für immer leichter durch die weite Oeffnung hindurchgehen, als durch eine schmale Spalte". Aber er betont als grossen Nachtheil, dass der anfänglich schöne Erfolg nur vorübergehend sei; „denn der durch das mit dem doppelten Locheisen ausgespresste Darmstück herbeigeführte Substanzverlust giebt noch mehr durch narbige concentrische Zusammenziehung zu einer nachfolgenden Verengung an dieser Stelle Veranlassung, als dies schon bei dem Enterotom von Dupuytren der Fall ist".

In letzterer Hinsicht sind unsere Anschauungen dank den Erfolgen mit dem Murphy-Knopf andere geworden, sofern die auf dem Wege der Drucknekrose erzeugte Oeffnung nur von Hause aus genügend gross angelegt worden ist.

In neuerer Zeit hat Czerny*) eine Darmklemme construirt, die in ihrer Wirkung der meinen ähnlich ist. In einem Falle stellte er damit auf stumpfem Wege die Verbindung zwischen Colon descendens und Rectum wieder her; der Schluss des widernatürlichen Afters wurde durch das Glüheisen und Aetzungen, freilich erst nach sehr langer Zeit, erreicht.

Ferner habe ich in einer Arbeit von E. Hahn**) eine von Malthe in Christiania angegebene Darmklemme erwähnt gefunden, mit der beim widernatürlichen After eine Oeffnung im Sporn durchgetrennt wurde. „Durch diese Oeffnung wurden später zwei Ligaturen gelegt, geknüpft und der zwischen ihnen liegende Rest des Sporns durchschnitten".

Alle diese Modificationen haben sich nicht einbürgern können, ebensowenig die blutigen Durchtrennungen und Abtragungen des Sporns, wie sie noch vor einigen Jahren von Richelot wieder empfohlen worden sind. König spricht in seinem Lehrbuch sein Urtheil dahin aus, dass die Methode der Darmscheere im Dunkeln arbeitet, unsicher ist und Gefahren der Nebenverletzung bietet.

B. Verwendung der Anastomosenklemme bei Darmresection und bei Ileus.

Für die Anlegung der Anastomosenklemme giebt es ausser der besprochenen noch zwei weitere Indicationen, die ich für ebenso wichtig halten möchte. Einmal meine ich Fälle von Darmresection, sei es wegen Ulcerationen, Stricturen oder Tumoren, wenn der schlechte Zustand des Kranken, wie er bereits vor der Operation bestand, oder der grosse Eingriff es wünschenswerth erscheinen lassen, dass die Operation rasch zu Ende geführt werde. Zur Illustrirung diene folgendes Beispiel:

Bei einem 25jährigen sehr heruntergekommenen Arbeiter, der unter Erscheinungen des subacuten Ileus erkrankt war, fand sich in der Ileocöcalgegend ein hühnereigrosser Tumor von harter Beschaffenheit. Die Laparotomie parallel dem rechten oberen Beckenrande ergab ein Convolut von fest mit einander verwachsenen Därmen, in das auch der Samenstrang eingebettet war. Nach

*) V. Czerny, Widernatürlicher After mit Vorfall der Flexura sigmoidea. Heilung durch Ausschaltung des vorgefallenen Darmstücks. Arch. f. klin. Chir. Bd. 21, S. 218. 1877.

**) E. Hahn, Ueber einige Erfahrungen auf dem Gebiete der Magendarmchirurgie. Deutsche medicin. Wochenschr. 1897. No. 42. S. 673.

sehr mühevollem Auseinanderlösen zeigte sich, dass der knorpelharte Tumor dem Blinddarm angehörte; die übrige Coecalwand war gleichfalls sehr hart, in der Hälfte ihres Umfangs eingezogen und das Lumen des Blinddarms stark verengt. In dem untersten Abschnitt des Ileum waren ähnliche Veränderungen vorhanden. Es handelte sich, um dies gleich vorweg zu nehmen, um ulcerative Processe im Coecum und Ileum, die zu ausgedehnten chronisch-entzündlichen Veränderungen und Stricturen geführt hatten. Der Wurmfortsatz war in die Adhäsionen eingebettet, im Uebrigen aber völlig normal. Es erschien nun durchaus nöthig, die so schwer veränderten Darmtheile zu reseciren. Da aber die $2^1/_2$ stündige Operation den an sich schwachen Kranken stark mitgenommen hatte, so wurde die ausgedehnte Resection auf eine zweite Zeit verschoben. Die erkrankten Darmabschnitte — im Ganzen 35 cm, von denen 10 cm auf's Coecum kamen — sollten ausserhalb des Bauches gelagert bleiben. Um die Anastomose mit der Klemme ausführen zu können, wurde der angrenzende gesunde Dünndarm in einer Ausdehnung von 8 cm in paralleler Lagerung an das Colon ascendens dicht oberhalb des Coecum mit einigen Serosaseidennähten angeheftet. Der herausgewälzte kranke Darm lag im oberen Wundwinkel, der nur so weit offen gelassen wurde, dass keine Strangulation zu befürchten war. Im Uebrigen wurde die Bauchwunde in gewöhnlicher Weise in vier Schichten (Peritoneum, Musculatur, Fascie, Haut) durch die Naht vereinigt. Aseptischer Verband, nur der Darm mit Jodoformgaze bedeckt.

Am nächsten Tage wurde am proximalen Ende der verlängerten Dünndarmschlinge, die stark gebläht, aber gut genährt war, durch einen Längsschnitt eine Oeffnung angelegt und ein fingerdickes Gummirohr 25 cm weit in den Darm zur Entleerung der Faeces vorgeschoben. Ich bemerke ausdrücklich, dass auch jetzt schon nach Ausführung einer gleichen Insicion am distalen, der Bauchwand unmittelbar anliegenden Ende des Coecum die Anastomosenklemme hätte angelegt werden können. Indessen sass in diesem Falle der widernatürliche After an der tiefsten Stelle des Dünndarms, so dass Inanition nicht zu befürchten war, daher wurde mit der Anlegung der Klemme bis nach der Resection der vorliegenden Darmtheile gewartet. Diese wurde erst, nachdem der Kranke sich erholt, 7 Tage nach der 1. Operation im Niveau der Bauchdecken in Narkose vorgenommen. In jener Zeit war gerade keine Anastomosenklemme vorhanden, sie konnte erst 19 Tage später angelegt werden; es geschah dies nur so tief, dass die klemmenden Backen sich 1,5 cm vom widernatürlichen After entfernt befanden. Alle zwei Tage wurde die Schraube angezogen, am 7. Tage war sie fest zugedrückt; in der nächsten Nacht gingen Blähungen auf natürlichem Wege ab, nach weiteren 5 Tagen wurde die im Darm verschiebliche Klemme entfernt, an einer Backe haftete die nekrotische lederartige Darmwand in einer Grösse von 43 : 7 mm. Vom nächsten Tage ab erfolgten die Stuhlentleerungen der Hauptsache nach per Rectum, es ging nur noch wenig Koth durch den widernatürlichen After ab. Ueber dessen Verschluss spreche ich nachher im Zusammenhang.

Die dritte Indication für die Anastomosenklemme bieten Fälle von Ileus, bei denen durch abschnürende Stränge oder aus anderer Ursache ein Theil des Darmes dem Brande verfallen oder jedenfalls der Gangrän stark verdächtig ist. Dann werden die oberhalb und unterhalb der brandigen Partie gelegenen Darmabschnitte in einer Ausdehnung von 8 cm durch einige Serosanähte parallel aneinander geheftet und wie im vorher beschriebenen Falle intraperitonal zurückgelassen, während der gangränöse Darm sammt den Schnürfurchen und einigen Centimetern des benachbarten Darmes extraperitoneal gelagert wird. In solchen Fällen muss nach Schluss der Bauchwunde der angestaute Darminhalt durch Incision der oberen geblähten Schlinge natürlich sofort entleert werden. Erweist es sich, dass die Oeffnung hoch oben im Darm

liegt, so wird möglichst bald auch die periphere Darmschlinge nahe der Bauchwand eröffnet, und nun kann durch die beiden Oeffnungen die Anastomosenklemme in die parallel an einander gehefteten Darmenden eingeführt und geschlossen werden. Die Verbindung des oberen mit dem unteren Dünndarmabschnitt ist in 7—8 Tagen sicher hergestellt. In dieser Zeit kann man durch Ernährungsklystiere die Kräfte unterstützen.

Diese dritte Indication gilt aber nicht bloss bei Ileus mit Gangrän. Bei übermässig erweitertem oberen Darmabschnitt nimmt man heutzutage die Eröffnung des Darmes vor, um die zersetzten Massen möglichst schnell aus dem Körper zu entfernen, zumal ein so stark gedehnter Darm mehr oder weniger gelähmt zu sein pflegt. Wenn man sich erinnert, mit welcher Heftigkeit die dünnflüssigen Massen zuweilen herausstürzen, und wie unerschöpflich ihre Menge ist, so wird man in solchen Fällen das Peritoneum vor Besudelung sicherer schützen, wenn man eine fingerlange Darmschlinge hervorzieht, ausserhalb des Bauches liegen lässt und an ihrer Spitze eröffnet, als wenn man die Darmöffnung sofort wieder zunäht oder nur die gedehnte Darmwand in die Peritonealwunde einnäht und hier eine Darfimstel anlegt. Hat man die Absicht, die Schnittwunde im Darm sofort nach der Entleerung des proximalen Darmtheiles wieder zuzunähen, so kann diese letztere ungebührlich viel Zeit in Anspruch nehmen, so dass hierdurch allein eine lebensgefährliche Complication geschaffen wird. Braun*) giebt geradezu an, dass in einem Falle von leicht verschieblichem Tumor des Dünndarms, oberhalb dessen die Darmschlingen colossal ausgedehnt waren, der drei Stunden nach ausgeführter Resection und Enteroanastomose eintretende Tod durch die vielfachen und lange Zeit dauernden Manipulationen, die zur Entleerung des Darminhalts vorgenommen worden waren, hervorgerufen sei.

Ich erinnere mich genau zweier Fälle von Ileus durch Strangulation des Darmes ohne Gangrän, in denen der Tod unter allen Zeichen der Intoxication erfolgte und bei der Section sich keine anatomischen Veränderungen finden liessen. Die im oberen Darmtheil angesammelten zersetzten Massen waren nach Hebung des Hindernisses in den unteren normalen Darmabschnitt gelangt und von dessen gesunder Schleimhaut rasch resorbirt worden. Hätte ich damals die Anastomosenklemme schon gekannt, so würde ich mich leichter zur Anlegung eines widernatürlichen Afters entschlossen und dadurch die Kranken vielleicht gerettet haben.

Will man das Instrument in solchen Fällen benutzen, so lagert man eine Darmschlinge ausserhalb des Bauches und vereinigt auch hier die darüber liegenden Darmtheile, die nach Schluss der Wunde intraperitoneal zu liegen kommen, in 8 cm langer Ausdehnung einander parallel durch einige Serosanähte.

Die einzige Methode, welche bei Ileus mit Gangrän mit der Klemme in Concurrenz treten könnte, wäre die sofortige Anlegung einer Seitenanastomose oberhalb der brandigen Partie entweder durch Incision und Naht oder mittelst

*) H. Braun, Ueber die Entero-Anastomose als Ersatz der circulären Darmnaht. Arch. f. klin. Chir. Bd. 45, 1892.

Murphyknopfes. Da aber die Wand des oberen Darmabschnittes stark gedehnt und in ihrer Ernährung beeinträchtigt zu sein pflegt, so bietet die Naht keine genügende Gewähr für die Haltbarkeit, und der Knopf ist wo möglich noch unsicherer. Zudem würde man nach den heutigen Anschauungen in jedem Falle den vorgelagerten gangränösen Darm auch eröffnen, um seinen zersetzten und giftigen Inhalt möglichst rasch aus dem Körper zu entfernen. Ist die Wandung des oberen Darmabschnittes schwer in ihrer Ernährung beeinträchtigt, so würde ich auch mit der Anlegung der Klemme noch ein oder mehrere Tage warten, bis die Wand sich erholt hat.

Die Resection der vorgelagerten Darmschlinge lässt sich ganz unabhängig von der Klemmenbehandlung zu einer Zeit vornehmen, zu der es nach dem Allgemeinzustande der Kranken und der Beschaffenheit des Darmes am gerathensten ist.

Was nun den Verschluss des widernatürlichen Afters betrifft, so habe ich bei den beiden ersten Fällen von brandigem Bruch, die zur selben Zeit in Behandlung standen, zunächst den Paquelin'schen Thermokauter verwandt und damit die Schleimhaut sowohl wie die umgebende Haut in weiter Ausdehnung gebrannt. Da aber beide Male nach 5 und 6 Wochen zwar eine starke Verkleinerung, aber kein Verschluss zu Stande gekommen war, verliess ich auf Wunsch der Kranken, die bald wieder arbeitsfähig sein wollten, das Verfahren und würde es auch in Zukunft nicht mehr anwenden, da der endgültige Schluss des Anus allzu lange Zeit erfordert. Die blutige Anfrischung und Naht der Darmenden ist jedenfalls das schnellere und auch viel sicherere Verfahren, auf diese Weise bin ich daher in den beiden letzten Fällen von vorn herein vorgegangen.

Wenn man die Kranken vorher abführen lässt, so kommt bei der Operation aus dem widernatürlichen After kaum noch Koth hervor. Führt man noch in jedes Darmlumen einen kleinen Gazetampon ein, so kann man vollkommen sauber arbeiten. Die Darmenden werden aus der umgebenden Narbe heraus präparirt und von einander isolirt. Da die gegen einander gelegten Darmwände in ihrem dem widernatürlichen After zugewandten Abschnitte keinem Druck ausgesetzt waren und daher nur lose mit einander verwachsen sind, so gelingt hier die Isolirung verhältnissmässig leicht. Ich halte dies nicht für unwichtig; denn die beiden Darmlumina können nun, nachdem das Mesenterium getrennt ist, einzeln unter Einstülpung der Schleimhaut genau durch die Naht geschlossen werden; darüber wird noch eine zweite Nahtreihe angelegt. Nun kann man sich je nach den Verhältnissen damit begnügen und die Haut darüber vernähen, indem man nöthigenfalls ein Drain einlegt, oder man setzt die Ablösung der beiden verschlossenen Darmenden so lange fort, bis das Peritoneum eröffnet ist, versenkt beide und näht jetzt erst die Wunde in Etagen zu. Letzteres Verfahren halte ich bei Hernien jedenfalls für das beste, man kann dann sofort die Radicaloperation durch exacten Verschluss der Bruchpforte anfügen. Aber auch nach ausgedehnter Darmresection und nach Ileus scheint mir die Ablösung bis zur Eröffnung des Peritoneums das sicherste Verfahren; denn nach den Erfahrungen Braun's*) können, wenn der Darm

*) H. Braun, Ueber die Behandlung der Kothfistel und des widernatürlichen Afters. von Langenbeck's Archiv. Bd. 53. Fall 12 u. 13.

der Bauchwand adhärent gelassen wird, Recidive der Kothfistel eintreten, die sich allerdings in seinen beiden Fällen von selbst schlossen. Nach meinen Erfahrungen scheint aber eine neue Laparotomie, wenn nicht ganz besondere Verhältnisse vorliegen, unnöthig, vielmehr genügt die Loslösung der Darmenden von der alten Narbe aus.

Benutzt man letzteres Verfahren und stülpt die beiden Darmenden bei der Naht gehörig ein, so vermeidet man einen weiteren Fehler, den man der Methode zum Vorwurf machen könnte; es bleibt dann unterhalb der Seitenanastomose kaum ein Blindsack zurück, der zu Kothstauungen und den daraus sich ergebenden Folgezuständen führen könnte. Denn wenn die Anastomose sich etwa 3 cm oberhalb des Anus befindet, was ich für genügend halte, so werden diese 3 cm Darm zum Theil noch durch die Einstülpungsnaht verlegt. Jedenfalls ist dann der Blindsack nicht grösser, als wenn wir eine Seiteneinpflanzung des Ileum in das Colon ascendens oder dergleichen vornehmen in Fällen, wo die Lumina für eine circuläre Aneinanderfügung ungeeignet sind.

Allerdings liegen bei meinen Operirten die Darmenden vom blinden Ende bis zum oberen Rande der Anastomose einander parallel, was den Uebergang des Kothes gelegentlich erschweren könnte. Aber auch dieser Umstand hat zu Bedenken keine Veranlassung geboten. Denn einmal habe ich in meinen beiden ersten Fällen von gangränösen Hernien die Anastomose unnöthig hoch (reichlich 6 cm), wie ich betonen möchte, oberhalb der Bruchpforte angelegt, während ich später nur $1^1/_2$ cm und $3^1/_2$ cm Entfernung wählte. Auch habe ich nur in dem einen jener ersten Fälle die verschlossenen Darmenden bis ins freie Peritoneum hinein losgelöst und die Radicaloperation hinzugefügt, bei der andern Kranken die Naht der Darmenden in der Bruchpforte vorgenommen. Der Verschluss des widernatürlichen Afters besteht bei diesen beiden Frauen jetzt bereits $3^1/_2$ und 4 Monate, und, wie sie mir vor wenig Tagen bei erneuter Untersuchung angaben, haben sie zu keiner Zeit die geringsten Störungen bemerkt. Zudem hat Helferich empfohlen, seine Seitenanastomose 15—20 cm oberhalb der Bruchpforte anzulegen, und Kredel hat dies handbreit, d. h. 8—9 cm darüber, gethan, ohne dass hierdurch Störungen veranlasst worden wären.

Noch ein weiterer Umstand ist zu erwägen, nämlich der, ob die Anastomose weit genug sei. Meine Klemme schafft, wie die nekrotisch abgestossenen Stücke beweisen, eine Communication von 300—400 Quadratmillimetern, ein Murphyknopf, der dasselbe erreichen soll, müsste einen Durchmesser von 20—22 mm haben; so gross sind die mittleren Knöpfe. Jedenfalls also ergiebt die Klemme für den Dünndarm und die Anastomose zwischen Dünn- und Dickdarm einen mehr als genügenden Raum, und es kann auch noch eine gewisse Verengerung durch narbige Schrumpfung mit in den Kauf genommen werden. Helferich empfahl eine viel kleinere Seitenanastomose, nämlich einen Schnitt von 4 cm Länge, und Kredel hat ihn mit dauernd gutem Erfolge kaum 3 cm lang angelegt. Andererseits sah Salzwedel diese Anastomose durch Schnitt sich bis zur Dicke eines Sondenknopfes verengern. Braun dagegen verlangt 5—7 cm lange Anastomosen. Handelt es sich um eine Anastomosirung zwischen zwei Dickdarmschlingen, so lasse ich die klemmenden Backen um

einige Millimeter breiter anfertigen. Bei meinen 4 Kranken sind keine Stenosenerscheinungen eingetreten; seit Schluss des widernatürlichen Afters sind bei allen vieren 3—4 Monate vergangen.

Stets entleert sich der Darminhalt ungestört neben der Klemme, da diese nicht zu viel Raum einnimmt. Um den flüssigen Dünndarminhalt abzuleiten, führt man ausserdem, wenn das Wasserbett nicht verwendet werden kann, in das zuführende Darmende ein Gummirohr ein, was um so leichter möglich ist, als sowohl bei Hernien wie bei Darmstricturen der proximale Darmtheil erweitert zu sein pflegt.

Der Anastomosenklemme möchte ich insofern einen gewissen Werth beimessen, als man bei ihrer Verwendung durch einen ungefährlichen Eingriff bereits eine Woche nach Eröffnung des Darmes seinen Inhalt zum grössten Theil wieder in die normale Bahn leitet. Man kann daher auch nach Herstellung dieser Communication ruhig abwarten, bis die Kranken sich erholt haben, um dann erst zu passender Zeit die Resection eines erkrankten und vorgelagerten Darmstückes vorzunehmen und weiterhin den Verschluss des künstlichen Afters herbeizuführen.

Die vier Krankengeschichten werden in Bruns' Beiträgen zur klinischen Chirurgie ausführlich mitgetheilt.

Herr Kausch (Breslau): Die Mittheilung des Herrn Krause veranlasst mich Ihnen eine andere von Herrn Geheimrath v. Mikulicz angegebene Modification der Dupuytren'schen Darmscheere zu demonstriren. Eine Arbeit, in welcher das Instrument genau beschrieben wird, befindet sich zur Zeit im Druck. Das Mikulicz'sche Instrument hat den Namen Spornquetsche, Kentrotrib erhalten, weil es ausschliesslich zur Zerstörung des Darmsporns beim Anus praeternaturalis dient, und um Verwechselungen mit anderen den Darm comprimirenden und zerquetschenden Instrumenten zu vermeiden.

Die Spornquetsche besteht aus 2 auseinandernehmbaren Hälften, die getrennt in die beiden Darmschenkel geführt und durch ein Schloss, welches analog dem üblichen der Geburtszangen construirt ist, zusammengefügt werden. An jeder Hälfte ist die Branche und der Griff zu unterscheiden.

Die Compression der Branchen geschieht, im Gegensatz zu Dupuytren's und Krause's Instrument, durch elastischen Zug, indem ein Gummiring (oder auch ein dünnes Drain) um eine am Ende der Griffe befindliche Rinne gelegt wird. Wir halten den elastischen Druck für erheblich überlegen über die Schraubencompression, weil erstere sich stetig dem Grade der erfolgten Durchquetschung der Darmwand anpasst, hierdurch continuirlich wirkt und besonders jede zu rasche Durchquetschung vermeidet.

Die einander zugekehrten Flächen der Branchen sind so gebaut, dass die eine eine längsgestellte Hohlrinne darstellt, in welche die entsprechende convexe Fläche der anderen hineinpasst. Jedoch ist letztere stärker convex als erstere concav, so dass die Berührung nur in einer Längslinie, die im Grunde der Rinne verläuft, erfolgt; seitlich derselben nimmt der Abstand der beiden Branchenflächen beständig zu. Ferner ist die Spitze der Branche sowohl wie deren Griffende abgerundet und leicht abgebogen. Diese Gestaltung der Branchen hat den Zweck, jede scharfe Ecke und Kante zu vermeiden, und die

Darmwände seitlich der Stelle der völligen Durchquetschung mit allmählich abnehmender Kraft aneinander zu pressen, hierdurch die Gefahr der Perforation zu vermeiden. Das Instrument, welches ich mir herumzureichen erlaube, weicht insofern von der heute gebräuchlichen Form ab, als die Branchen nicht genügend abgerundet sind; ich war auf die Demonstration nicht vorbereitet.

Die Mikulicz'sche Spornquetsche wird — und das hat sie gemeinsam mit Herrn Krause's Instrument — in der Regel so angelegt, dass ein dem

Fig. 1.

Rande zu gelegenes Stück des Sporns frei bleibt. Zu diesem Zwecke befindet sich am Uebergange der Branchen in die Griffe eine Ausbuchtung. Das frei bleibende Stück des Sporns ist 1—2 cm lang und wird später — im Gegensatz zu Krause's Verfahren — durchgeschnitten. Um ein Abgleiten des Instruments vom Sporne zu verhüten, sind ausserdem an den Branchen, nahe dem Griffende, einige Zähnchen angebracht.

Wir legen die Spornquetsche nicht in so weiter Ausdehnung am Sporne an, wie dies Herr Krause thut, d. h. 7, 8 bis 9 cm. Wir halten dies für sehr gefährlich, indem leicht andere Darmschlingen oder Organe der Bauchhöhle von den Branchen mitgefasst werden können. Die Leichenversuche des Herrn Krause halte ich in dieser Beziehung nicht für stichhaltig. Ein normaler

Darm weicht, wie wir das auch von den perforirenden Bauchverletzungen her wissen, leicht aus und wird daher schwer mitgefasst. Wie soll aber ein adhärenter, und um solchen handelt es sich häufig genug in der Umgebung eines Anus praeternaturalis, ausweichen? Trotz unserer Vorsicht erlebten wir kürzlich einen Fall, in dem sich beim Verschluss der Kothfistel zeigte, dass ausser dem Colon ascendens und untersten Ileum noch eine benachbarte Ileumschlinge in der Fistelstelle mündete. Dieser Fall verlief durchaus günstig; wäre aber diese Darmschlinge total gefasst worden oder wäre es z. B. eine hochsitzende Dünndarmschlinge gewesen, so hätten gewiss üble Folgen resultiren können.

Wir ziehen es daher vor, die Spornquetsche weniger weit, nur 4—5—6 cm tief einzuführen und legen sie lieber, wenn die gesetzte Oeffnung zu klein, ein zweites und drittes Mal an, jedesmal in derselben vorsichtigen Weise. In einem Falle wandten wir das Instrument selbst 6 mal an.

Unsere Spornquetsche bringt den Darm meist nach 4—5 Tagen zur Perforation, wie häufig an abgehenden Flatus zu bemerken war. Nach etwa 7 Tagen wird das locker gewordene Instrument abgenommen, der am Rande stehen gebliebene Rest des Spornes mit der Scheere durchtrennt. Nach etwa 14 Tagen wird die nunmehr etablirte Kothfistel in der gewöhnlichen Weise verschlossen.

Während Krause mit seinem Instrument eine Anastomose in den Sporn zweier — später blind endender — Darmschenkel setzt, zerstört Mikulicz den Sporn völlig und vereinigt die Darmenden direct.

Die Mikulicz'sche Spornquetsche wurde auf der Breslauer Klinik innerhalb der letzten 2 Jahre bei 12 Patienten angewandt; wie bemerkt, bei einigen derselben mehrmals, so dass sie im Ganzen etwa 25 mal angelegt wurde. Das Verfahren gab durchaus befriedigende Resultate. 1 Misserfolg ist zu verzeichnen, indem in einem Falle eine Perforation des Darmes durch die Spitze der Spornquetsche erfolgte, aber nicht an der Stelle, an der die Quetsche am Sporne sass, sondern an der gegenüberliegenden Darmwand: das Instrument war richtig gelagert und functionirte auch richtig, war aber wohl durch den Verband schlecht fixirt. Dies Vorkommniss dürfte gewiss künftig zu vermeiden sein.

Ich möchte bei dieser Gelegenheit noch kurz auf ein Verfahren der Exstirpation von Darmtumoren hinweisen, welches Herr Geheimrath v. Mikulicz seit ebenfalls 2 Jahren anwendet. Wir halten die Naht am Dickdarm an und für sich bereits für weniger zuverlässig als die am Dünndarm, aus mehreren Gründen, wie Bau und Ernährungsverhältnisse der Darmwand, Fehlen des circulären Peritonealüberzuges am Colon ascendens und descendens, Beschaffenheit des Darminhaltes. Die Sicherheit der Naht wird noch weiter beeinträchtigt durch die Circulationsstörungen, welche der Darmabschnitt oberhalb einer Stenose erleidet. Mikulicz lagert den Tumor mit den beiden zu ihm führenden Darmschenkeln — in ähnlicher Weise, wie dies Herr Krause bei Darmresection aus anderen Ursachen einige Male that — vor die Bauchwunde, welche verschlossen wird, trägt ihn nach 24—72 Stunden ab, wenn nöthig auch früher. Die Beseitigung des damit etablirten Anus praeternaturalis

wird dann in der vorhin angegebenen Weise nach etwa 14 Tagen in Angriff genommen. Ein weiterer Vortheil dieses Vorgehens ist, dass der Darm erst bei verschlossener Bauchhöhle zur Eröffnung kommt.

Von den 12 Fällen, in denen die Spornquetsche bei uns angewandt wurde, handelte es sich in 7 um Dickdarmcarcinome, in 4 um tuberculöse Ileocoecaltumoren, welche nach der Vorlagerungsmethode operirt wurden, in 1 um einen Anus praeternaturalis nach Brucheinklemmung.

53) Herr W. Körte (Berlin): „Ueber 2 Fälle von Hernia obturatoria mit Demonstration eines Präparates."

Die Hernia obturatoria ist eine recht seltene Erkrankung, und wird daher noch seltner richtig erkannt. Bis zum November vorigen Jahres war mir kein Fall der Art vorgekommen, dann fügte es der Zufall, dass ich innerhalb von 2 Monaten 2 derartige Fälle zur Behandlung bekam. — Den ersten derselben habe ich diagnosticirt, die Operation ist glücklich verlaufen. Bei dem zweiten wurde die Hernia obturatoria erst bei der Laparotomie erkannt, diese Patientin ist gestorben.

Bei der ersten Patientin handelte es sich um eine 50jährige ziemlich fettleibige Frau, welche am 22. November 1899 mit Zeichen einer inneren Einklemmung, Leibschmerz, Erbrechen, Verstopfung erkrankte, und am 26. November 1899 mit der Diagnose „eingeklemmter Schenkelbruch" ins Krankenhaus kam. Ich fand eine gutgenährte Kranke, welche 100 Pulse hatte, einmal fäculent erbrach. Der Leib war mässig aufgetrieben, nicht schmerzhaft. In der rechten Cruralgegend war die Cruralbruchpforte frei, aber in der Tiefe eine deutliche Resistenz unter der Fovea inguinalis, die Cruralgefässe waren etwas nach aussen gedrängt. Druck auf diese Stelle war schmerzhaft. — Ausstrahlende Schmerzen im rechten Schenkel wurden nicht angegeben — nachträglich besonders darauf examinirt gab sie an, doch hier und da etwas „Reissen" gehabt zu haben. Ich stellte die Diagnose auf eine Hernie unterhalb der Fovea inguinalis, Hernia pectinea oder obturatoria.

Bei der Operation fand ich den Muscul. pectinaeus vorgewölbt. Nach Spaltung desselben trat ein ca. wallnussgrosser Bruchsack zu Tage, der trübes hämorrhagisches Bruchwasser und eine kleine braunrothe Darmschlinge enthielt. Unter Leitung des Fingers wurde die sehr enge Bruchpforte nach mehreren Seiten flach eingekerbt, die Darmschlinge vorgezogen und die sehr verdächtig aussehende Einschnürungsstelle am zuführenden Schenkel übernäht. — Gründliche Abspülung, Uebernähung, Tamponade der tiefen Wunde. Dieselbe heilte p. granulation., Pat. wurde am 13. Januar 1900 geheilt entlassen. Ueber die Lage der Vasa obturat. und des Nerv. obturatorius konnte ich mich in der sehr tiefen Wunde nicht orientiren, sie waren nicht zu fühlen. Kleine oberflächliche Einkerbungen und stumpfe Dehnung erweiterten die einschnürende Stelle, es waren 2 Einschnürungen hinter einander vorhanden.

Im zweiten Falle bestanden sehr complicirte Verhältnisse, so dass die richtige Diagnose erst während der Operation gestellt wurde.

Die 72jähr. decrepide alte Frau kam am 24. Jan. 1900 zur Aufnahme mit Erscheinungen des Darmverschlusses, welcher 5 Tage vorher plötzlich

aufgetreten sein sollte. Die fühlbaren Bruchpforten waren frei, der Bauch aufgetrieben mit Darmreliefs. Man fühlte rechts zwischen aufgetriebenen Darmschlingen eine härtere Masse. Daraufhin stellte ich die Diagnose „Darmverschluss durch Darmtumor", und ging mit ziemlich geringen Hoffnungen an die Operation, da die Frau sehr elend war und stark litt.

Die Operation bot einige Ueberraschungen. Die Därme waren stark gebläht, zwischen denselben lag ein ca. kindskopfgrosser Ovarialtumor der rechten Seite mit starker Stieldrehung. Derselbe wurde abgebunden und entfernt. Im kleinen Becken lag collabirter Dünndarm, der an der rechten Beckenseite festsass. Bei der Untersuchung platzte der Darm, und es trat etwas Darminhalt aus; beide Enden der Schlinge wurden schnell gefasst und mit einem leichten Ruck eine kleine brandige Darmschlinge aus dem Foramen obturatorium herausgezogen. Reinigung der Bauchhöhle, Resection des brandigen Stückes. End- zu- Seit-Vereinigung der Darmenden.

Der brandige Bruchsack der rechtsseitigen Hernia obturatoria wurde nach aussen drainirt. Die Bauchhöhle geschlossen.

Die Patientin erholte sich auf Kochsalzinfusion, collabirte dann in der Nacht plötzlich und starb gegen Morgen.

Bei der Section (Prof. Benda) fand sich bei der Frau eine ganze Musterkarte von Peritonealaustülpungen. Es ist das Becken mit den Schenkeln herausgenommen, und ich erlaube mir dasselbe hier zu demonstriren.

Die Hernia obturatoria dextra ist taubeneigross, tritt zwischen oberem und mittlerem Drittel des Musc. obturat. externus heraus unter den Musc. pectin. Nerv, Arterie, Vene liegen in dieser Reihenfolge (von oben nach unten gerechnet) lateral vom Bruchsack.

Links besteht ebenfalls eine Hernia obturatoria, die Bruchpforte ist ca. kleinfingerstark. Der Bruchsack liegt zwischen unterem Rand des Schambeinastes und oberem Rand des Musc. obturator extern. Nerv, Vene, Arterie (in dieser Reihenfolge von oben nach unten gezählt) liegen lateral. Ausserdem bestehen rechts und links Inguinalhernien kleinen Kalibers, sowie rechts eine Hernia cruralis, ferner eine sehr ausgebildete taschenförmige Fossa ovarica sinistra, ein ausgesprochener Recessus intersigmoideus, und ein Recessus duodenojejunalis. (Eine ausführliche Beschreibung der beiden Fälle wird anderweitig noch erfolgen.)

Das Romberg'sche Symptom, die ausstrahlenden Schmerzen an der inneren Schenkelfläche, war in beiden Fällen nicht deutlich.

Herr Sprengel (Braunschweig): M. H., ich möchte zu dem Falle des Herrn Körte noch einige Worte sagen. Ich habe vor Kurzem 2 Fälle von Hernia obturatoria in meiner Abtheilung operirt. In dem einen Falle war die Diagnose gestellt worden, es fand sich aber eine gangränöse Hernie. Die alte Frau ging sehr schnell zu Grunde. In dem anderen Falle konnte die Diagnose nicht mit Sicherheit gestellt werden, sondern nur die Diagnose auf Darmocclusion. Ich machte die Laparotomie; es handelte sich auch um eine alte Frau, — wenn ich nicht irre, von 80 Jahren. Ich fand da eine Hernie im Foramen obt. eingeklemmt. Sie konnte sehr schnell reponirt und in das Abdomen zurückgezogen werden, und die Frau ist dann glatt geheilt. Ich erwähne den

Fall nur deswegen, weil einige Zeit nach der Entlassung, die etwa 4 Wochen später erfolgte, die Frau unter vollständig analogen Erscheinungen wieder erkrankt ist; sie war von dem behandelnden Arzte nicht zu bewegen, sich von Neuem ins Krankenhaus aufnehmen zu lassen, und ist unter den Erscheinungen der Darmocclusion schnell gestorben. Es dürfte sich hier gewiss um den sehr seltenen Fall einer zweiten Einklemmung einer Hernia obturatoria gehandelt haben; es ist kaum eine andere Ursache der Occlusion anzunehmen. Ich möchte glauben, dass man doch in ähnlichen Fällen von Hernia obturatoria den Versuch machen sollte, ob man nicht die Laparotomie benutzen sollte, das Foramen obturatorium soweit möglich zu schliessen, um einem Recidiv vorzubeugen.

Herr Eichel (Strassburg i. E.): Ich bin in der Lage zu der von Herrn Professor Körte betonten Schwierigkeit der Diagnose einer Hernia obturatoria ein Beispiel zu liefern. Ein Rekrut erkrankte am 19. 1. 1900 mit Kribbeln und Taubheitsgefühl an der Innenseite des rechten Beines bis in den Fuss hinab. Am 20. traten leichte Schmerzen ein, die sich am 21. 1. so steigerten, dass sich der Mann zu Bett legte. Ausserdem bekam er am 21. ein „unbehagliches Gefühl im Leibe". Seit dem 20. Morgens kein Stuhlgang, seit demselben Tage Abends kein Wind; in der Nacht vom 21.—22. trat Erbrechen auf, sodass der Mann am 22. frühmorgens dem Lazareth überliefert wurde. Der fiebernde Kranke (Morgentemperatur 39,0°, Puls 110) hatte Aufstossen. Der Leib war etwas aufgetrieben, auf Druck nicht besonders schmerzhaft, bis auf die Gegend über dem rechten Lig. Poupart. An der Innenseite des rechten Oberschenkels in der Adductorengegend befand sich dicht an der Symphyse eine Schwellung, die ausserordentlich schmerzhaft war, bei Beklopfen ergab sie keinen deutlichen Darmschall. Vom Mastdarm her war in der Gegend des Foram. obtur. eine schmerzhafte Schwellung zu fühlen. Nach dem Krankheitsverlauf, der mit Schmerzen im Verlauf des Nerv. obturator. begann und zu den Erscheinungen des Darmverschlusses führte, glaubte ich eine Hernia obturatoria läge vor und beschloss sofort zu operiren. Ich fand jedoch keinen Bruch, auch nachdem ich das ganze Foramen obtur. durch Durchtrennung der Muskulatur freigelegt hatte. Ich wollte die Operation abbrechen, als sich beim Eingehen mit dem Finger in den Mastdarm aus der Gegend des Canalis obturatorius eine röthliche Flüssigkeit entleerte, die deutlich kothig roch. Ich hielt mich nunmehr für verpflichtet, in der Annahme, dass die vielleicht nur zum Theil eingeklemmt gewesene Schlinge beim Transport und Reinigen des Patienten zurückgeschlüpft sei, da sich aus der Gegend der Bauchpforte kothig riechende Flüssigkeit entleerte, die Bauchhöhle zu eröffnen. Ich fand in der Bauchhöhle keine Schlinge, die Spuren einer Einklemmung nachwies, ebensowenig fand ich an der Innenseite des For. obtur. etwas Krankhaftes. Die Laparotomiewunde heilte p. prim. Am Tage nach der Operation stellte sich Stuhlgang ein, die Temperatur wurde normal. Die Osteomyelitis des Beckens, die an der vorderen Wand des For. obtur. ihren Sitz hatte, wurde in einer 2. Sitzung, nachdem die Bauchwunde fest verheilt war, operirt. Patient vermag, trotzdem ihm ein Theil seines vorderen Beckenringes entfernt ist, vorzüglich zu gehen. Es hatte also in dem Falle eine Osteomyelitis am Foramen obtur. eine Hernia

obturatoria vorgetäuscht, der Irrthum war durch die vorhandenen Symptome von Darmverschluss bei einer schmerzhaften Schwellung in der Gegend des Foramen obtur. hervorgerufen. Das Auftreten des Ileus dürfte wohl rein mechanisch durch Kothstauung zu erklären sein, in der Weise, dass der durch die Entzündung in seiner Umgebung gereizte Sphincter ani sich fest schloss und durch die 3 Tage lang andauernde Nichtentleerung von Stuhl und Winden es zu Meteorismus mit Aufstossen und Erbrechen kam.

Herr Poelchen (Zeitz): Zweimal hatte ich Gelegenheit eine Hernia obturatoria zu beobachten, beidemal bei älteren, sehr mageren Frauen. Bei beiden fand sich das Romberg'sche Zeichen und zwar handelte es sich bei beiden Personen um linksseitige Hernien. Eine Bruchgeschwulst war nur in einem Falle gefühlt worden. Die eine Patientin starb unoperirt, die andere wurde durch Koeliotomie und Darmresection geheilt. Die Herniotomie liess sich in diesem Falle nicht durchführen, da beim Versuch der Lösung des Darmwandbruches der Darm einriss und Koth austreten liess. Auf Grund meiner Beobachtung und der in der Literatur vorhandenen Angaben halte ich die Laparotomie für das beste und wohl meist einzig mögliche Operationsverfahren, nachdem vorher der eingeklemmte Darm durch den Bruchschnitt freigelegt ist.

54) Herr Steinthal (Stuttgart): „Zum Verschluss des Anus praeternaturalis durch Enteroplastik nach Braun."

Für solche Fälle, in denen zum Verschluss eines widernatürlichen Afters oder einer Kothfistel die directe Darmnaht nicht angängig ist, hat Braun statt der immerhin gefährlichen typischen Darmresection eine sehr sichere und weniger eingreifende Methode empfohlen, die er als Enteroplastik bezeichnet und die in den Verhandlungen des 25. Chirurgencongresses im Jahre 1896 beschrieben ist. Die Operation scheint nicht viele Nachahmer gefunden zu haben, mit Unrecht, denn sie ist in der That der typischen Darmresection an Sicherheit und Ungefährlichkeit überlegen. Ich möchte mir deshalb erlauben an diese Operation zu erinnern und zugleich an einem Präparat zeigen, wie ein derartig geschlossener Darm nach längerer Thätigkeit aussieht.

Das Präparat stammt von einer älteren Patientin, bei der ich am 25. 9. 97 wegen eines tiefsitzenden Darmhindernisses bei enorm aufgetriebenem Unterleib die rechtsseitige Colostomie machen musste. Am 25. 10. erst konnte ein Scirrhus der Flexura sigmoidea resecirt werden und wiederum erst am 5. 1. 98 hatte sich die Patientin soweit erholt, dass durch eine dritte Operation der Anus praeternaturalis geschlossen werden konnte. Da die Kranke schon ein langes Krankenlager hinter sich hatte, wählte ich als Operationsart die Braun'sche Enteroplastik. Braun hat zwar seine Methode nur für solche Fälle angegeben, in denen die directe Darmnaht zu einer Stenose Veranlassung geben würde. Das war hier am Dickdarm weniger zu besorgen; allein das Coecum mit der Einmündungsstelle des Ileum prolabirte bei jeder Gelegenheit in ziemlicher Länge, es hatte sich eine Art Sporn gebildet und ich fürchtete der andrängende Darm möchte bei einfacherem Nahtverschluss die Nahtlinie sprengen und dies Ereigniss eine weitere Operation benöthigen.

Ich ging also vor: Umschneidung des Anus praeternaturalis, Einstülpung der abgelösten Ränder und provisorischer Verschluss durch einige Knopfnähte; Vertiefung der elliptischen Wunde durch die Bauchdecken hindurch, Peritoneum ringsum unter Abpolsterung der Bauchhöhle eröffnet, Coecum vorgezogen. Nun wird zunächst zwischen den beiden Schenkeln, welche das zu- und abführende Darmstück bilden, eine breite Serosanaht angelegt. Nach Abschnürung des zuführenden Schenkels mit elastischer Ligatur wird die Haut und Schleimhaut des Anus abgeschnitten und werden beide Darmlumina in ihrer Längsrichtung etwa 5 cm weit eingeschnitten parallel der Serosanaht. Die mittleren 2 Schnittränder werden durch Schleimhaut-Muskelknopfnähte vereinigt, ebenso die zwei äusseren Schnittränder, wodurch gleichzeitig das Darmrohr wieder vollständig geschlossen wird. Dann noch vordere Serosanähte. Ueber dem Darm werden die Bauchdecken mit durchgreifenden Silberdrähten vereinigt. Heilung per primam intentionem. Die Patientin hat dann noch $1^1/_2$ Jahre gelebt, um schliesslich inneren Metastasen zu erliegen.

An dem Präparat ist nun in sehr schöner Weise ersichtlich, wie die Enteroplastik gewirkt hat. Das Präparat ist gegenüber dem Mesenterialansatz der Länge nach aufgeschnitten. Das Coecum und der Anfangstheil des Colon ascendens ist vielleicht etwas sackartiger wie normal, sonst fällt aber nur eine schmale Querleiste auf, welche etwas unterhalb der Einmündungsstelle des Ileum sich findet. Dieselbe ist der Ueberrest des ehemaligen Sporns, zu welchem noch die intracoecal versenkte Darmwandung hinzukam. Durch letzteren Umstand wurde der Sporn zurückgedrängt und ein Andrängen des zum Prolaps neigenden Darmabschnittes gegen die Nahtlinie der geschlossenen Darmwandung verhütet. Im weiteren Verlauf haben sich dann nahezu völlig normale Verhältnisse hergestellt. Wenn man zu der beigegebenen Zeichnung des Präparates die Braun'schen Zeichnungen hinzunimmt, so ist leicht verständlich wie aus dem Sporn und der intracoecal versenkten Darmwandung die Querleiste entstand.

Für ähnliche Fälle möchte ich ein derartiges Vorgehen sehr empfehlen.

55) Herr Goepel (Leipzig): „Ueber die Verschliessung von Bruchpforten durch Einheilung geflochtener, fertiger Silberdrahtnetze (Silberdrahtpelotten)". (Mit Krankenvorstellung.)

Während uns die modernen Methoden der Radicaloperation der Leistenhernien, insbesondere die Methode von Bassini, in der Behandlung und Heilung der Leistenhernien mit nicht allzu grosser Bruchpforte ausserordentlich gefördert haben, sind die bisherigen Bestrebungen auch bei den Nabelhernien, Bauchwand- und Bauchnarbenbrüchen zuverlässige Heilungsverfahren zu erzielen, ohne Erfolg geblieben. Es gilt dies besonders von den genannten Hernien mit kreisrunden weiten Bruchpforten, bei denen eine Annäherung der Ränder der Bruchpforte und eine lineäre Vereinigung derselben nur unter grosser Spannung möglich ist. In gleicher Weise nicht immer befriedigend sind unsere bisherigen Erfolge in der Behandlung von Leisten- und Schenkelhernien mit sehr grossen Bruchpforten und atrophischen Bruchpfeilern.

Der erste Versuch in den bezeichneten Fällen eine Verschliessung der

Bruchpforte durch Einpflanzung eines fremden Materiales herbeizuführen, wurde von Trendelenburg gemacht, welcher im Jahre 1890 die weite Bruchpforte eines Scrotalbruches dadurch verschloss, dass er eine aus einem frisch resecirten Humeruskopf stammende Knochenscheibe in die Bruchpforte einnähte. Später modificirte Trendelenburg bekanntlich das Verfahren, indem er aus dem Becken der Bruchkranken selbst einen Periostknochenlappen bildete.

Der Gedanke an Stelle der von Trendelenburg verwendeten Knochenplatte ein anorganisches der Resorption widerstehendes und dennoch leicht einheilendes Material, wie es der Silberdraht und ein von diesem gebildetes Silberdrahtnetz bieten, in Anwendung zu ziehen, lag nicht so fern.

Meine Bestrebungen setzten in der gleichen Weise, wie die jüngst von Witzel beschriebene Methode damit ein, dass ich versuchte durch kreuzweises Anlegen von Silberdrahtnähten eine netzförmige Deckung der Bruchpforte herbeizuführen. In der That erscheint dieser Weg ausreichend und geeignet in leichten Fällen eine sichere Verschliessung der Bruchpforte herbeizuführen.

Für die schweren Fälle mit weiter Bruchpforte schien es uns zweckmässig, von der Anlegung der Naht erst während der Operation abzusehen und ein im Voraus von Seiten des Goldarbeiters durch Flechtung fertiggestelltes engmaschiges Silberdrahtnetz in Anwendung zu bringen. Die Vortheile dieser Modification bestehen darin, dass 1. die Bruchpfortenränder vor der Verletzung durch die zahlreichen Einstiche und Nahtfassungen bewahrt bleiben, dass 2. die Einlagerung des fertigen Netzes einen viel geringeren Zeitaufwand beansprucht, als die Anlegung eines Netzes während der Operation, dass endlich 3. das fertige Netz eine durchaus gleichmässige exacte Beschaffenheit bei der geringsten Anhäufung des fremden Materials in der Wunde zeigt, während bei der Drahtnaht, besonders bei der Ueberbrückung weiter Bruchpforten, eine sehr grosse Menge Silberdraht nothwendig ist und trotzdem ein Auseinanderweichen der Drähte und eine Lückenbildung in dem Netze nicht sicher vermeidbar erscheint.

Die Ausführung der Operation unter Verwendung des fertigen Netzes findet zunächst bei den Nabel- und Bauchnarbenbrüchen derart statt, dass nach Freilegung der Bruchpforte das Netz auf die Bruchöffnung und die in der Umgebung derselben freipräparirte Aponeurose der Bauchmuskeln, den Rand der Bruchpforte allseitig um die Breite von 2—3 Fingern überragend, aufgelegt und durch einige Silberdrahtnähte fixirt wird. Das Netz erhält dabei zweckmässig eine kreisrunde, ovale oder auch viereckige Form mit abgestumpften Ecken, bei dem Auflegen des Netzes drängen sich die auf der Aponeurose zurückgelassen Fettgewebsreste durch die Maschen des Netzes hindurch und legen sich an den über dem Netze in möglichst voller Stärke vereinigten Panniculus adiposus an. Auf diese Weise findet ein Durchwachsen des Netzes seitens des Gewebes statt und wird die spätere feste Verfilzung des Silberdrahtnetzes mit dem die Bruchpforte deckenden Narbengewebe vorbereitet. Bei kleinen leicht reponiblen Brüchen ist eine Eröffnung der Bauchhöhle zur Freilegung der Bruchpforte nicht immer nöthig. In der Regel wird indess der Bruchsack zu eröffnen und zu reseciren sein. In letzterem Falle findet die Abschliessung gegen die Bauchhöhle nur durch eine fortlaufende Peritonealnaht statt ohne

Vereinigung der Ränder der Bruchpforte. Die Ueberbrückung des Defectes der Bauchwand findet ausschliesslich durch das Netz statt.

Während bei den Nabelbrüchen und Bauchnarbenbrüchen die Aponeurose der Bauchmuskeln die natürliche gleichmässige Unterlage für das Silberdrahtnetz bildet, lassen es die anatomischen Verhältnisse der Bruchpforte bei den Leistenbrüchen zweckmässig erscheinen, das Netz nicht auf die äussere Aponeurose, sondern zwischen die stumpf von ihrer Unterlage abgehobene Aponeurose des Musc. obl. ext. und den Musc. obl. int. oder zwischen den letzteren und den Musc. transversus zu lagern. Die Aponeurose des äusseren schrägen Bauchmuskel muss, um die Gegend zugänglich zu machen, provisorisch längsgespalten werden. Das in Form eines spitzwinkligen Dreiecks mit abgestumpften Ecken gearbeitete Netz wird so gelagert, dass es sich mit dem einen langen Schenkel an das Lig. Poupartii anlehnt, an welchem es mit einigen Silbernähten befestigt wird, und dass es mit einem entsprechenden Ausschnitte der Basis den nach dem Tuberculum pubis gedrängten Samenstrang eng umfasst. Die Pfeiler der Bruchpforte werden unterhalb und oberhalb des Netzes durch einige Silbernähte aneinandergehalten.

Die erste in der beschriebenen Weise unter Anwendung eines fertigen Netzes vorgenommene Operation wurde im März 1897 bei einem Nabelbruche mit thalerförmiger, kreisförmiger Bruchpforte ausgeführt. Seitdem fand das Verfahren ohne wesentliche Aenderung der Methode in 18 Fällen (11 Nabel- und Bauchnarbenbrüche, 7 Leistenbrüche) Anwendung, darunter bei Patienten mit über kindskopfgrossen Bruchgeschwülsten und sehr starkem Hervordrängen der Eingeweide. Unter diesen ersten 18 Operationen sind 2 Misserfolge zu verzeichnen insofern, als das Netz wegen Hämatombildung wieder entfernt werden musste. Beide Fälle betrafen zufällig Nabelbrüche mit geringer Ausdehnung der Bruchpforte. Alle übrigen Patienten sind geheilt. Das grösste eingeheilte Netz, welches zum Verschluss zweier übereinander liegender Brüche der Linea alba und der Nabelgegend verwendet wurde, war $10^1/_2$ cm breit und 17 cm lang.

Es hat sich bei diesen Versuchen gezeigt, dass die in der angegebenen Weise eingelagerten Netze leicht einheilen und ohne Beschwerden von den Operirten vertragen werden, selbst solchen, welche der arbeitenden Klasse angehören. Es muss nur darauf geachtet werden, dass das Netz durch Umsäumen desselben mit Silberdraht einen glatten Rand erhält und nicht zahlreiche Drahtspitzen am Rande vorstehen lässt. Bei Vernachlässigung dieses Umstandes werden die Operirten durch leichte Schmerzempfindungen in der Gegend des versenkten Netzes beunruhigt.

Vorbedingung für die Einheilung der Netze ist vollkommene Asepsis der Operationswunde und Vermeidung von Hämatombildung. Zu letzterer neigen besonders die Naht- und Bauchnarben-Brüche. Die Verhinderung der Hämatombildung geschieht am sichersten dadurch, dass der Hautschnitt zur Freilegung der Bruchpforte und deren Umgebung in Form eines Thürflügelschnittes ausgeführt wird. Durch dieses Verfahren wird sowohl die Blutstillung erleichtert, als auch der Abfluss von etwa sich ansammelndem Blute gesichert, sofern die Querschnitte nur locker geschlossen werden.

Es stellt die beschriebene Art der Verschliessung der Bruchpforte recht

eigentlich ein orthopädisches Verfahren dar, welches sich von der althergebrachten Pelottenbehandlung der Bruchkranken nur dadurch unterscheidet, dass die Pelotte an die Stelle des Austrittes der Eingeweide in die Bauchdecken versenkt wird.

Ausser der Anwendung zur Verschliessung der Bruchpforte gestattet das Silberdrahtnetz eine weitere Verwendung überall dort, wo es gilt, ein Gewebe mechanisch zu stützen und wo die aseptischen Bedingungen für die Einheilung eines Fremdkörpers gegeben sind, so zur Stützung des Nasenrückens und der Nasenspitze bei der Nasenplastik, zur Schliessung von Schädeldefecten, zur künstlichen Bildung der Trachea, zur Verschliessung von grossen Defecten der Bauchwand nach Resectionen derselben wegen Tumoren, oder auch, wie Witzel es vorschlägt, zum künstlichen Knochenersatz.

Das Silberdrahtnetz, sowie fertige Pelotten verschiedener Grösse, sind vom Instrumentenmacher Otto Moecke, Leipzig, Universitätsstrasse, zu beziehen.

56) Herr Bessel Hagen (Charlottenburg): „Zur Technik der Operation bei Nabelbrüchen und Bauchwand-Hernien“*).

Discussion:

Herr Rotter (Berlin): M. H., Herr Goepel hat schon betont, dass bei den Chirurgen eine grosse Abneigung gegen das Einheilen von Fremdkörpern besteht, und dass wir uns nur dann dazu entschliessen, wenn wir eben nicht anders können. Nun möchte ich speciell betonen, dass nach meinen Erfahrungen bei den meisten Hernien kaum je ein Grund vorhanden sein dürfte, seitdem wir die Bassini'sche Methode besitzen, solche Fremdkörper einzuheilen. Ich habe jetzt über 300 Inguinal-Hernien nach Bassini operirt und darunter sehr grosse Brüche, und es ist mir noch nicht ein einziges Mal vorgekommen, dass mir der Verschluss der Bruchpforte nach der Bassini'schen Methode nicht gelungen wäre. Man muss eben dabei die einzelnen anatomischen Bestandtheile richtig zurecht präpariren, den Obliquus internus und den Rectus, sodass sie an das Ligamentum Poupartii angenäht werden können. Dann gelingt es technisch immer nach meinen Erfahrungen, auch die grössten Bruchpforten zu schliessen, und, wie ich nach den Revisionen ersehen habe, sind auch die Dauerresultate sehr gut. Ich habe vor einiger Zeit einmal eine Arbeit publicirt, in der angegeben ist, dass ich im Ganzen nur 1,5 pCt. Recidive habe bei einer Beobachtungszeit, die über 2 Jahre und weiter hinausgeht. Bei ganz grossen Nabelhernien allerdings ist es mir einmal vorgekommen, dass ich trotz der stärksten Naht nicht im Stande gewesen bin, die Recti mit einander zu vereinigen. Es war das eine ungewöhnlich grosse Hernie und der dickste Patient, den ich überhaupt operirt habe; er hat 280 Pfund gewogen. Es war nebenbei noch eine incarcerirte Nabelhernie. Also da kann es ja einmal vorkommen, dass man vielleicht auf den Gedanken kommt, ein solches Drahtnetz einzulegen. Aber bei kleineren Nabelhernien ist es mir immer gelungen, die Recti zu vereinigen.

*) S. Grössere Vorträge und Abhandlungen. Theil II.

(Schluss der Sitzung $4^1/_4$ Uhr.)

Vierter Sitzungstag

am Sonnabend, den 21. April 1900.

A. Vormittags-Sitzung 9 Uhr.

Vorsitzender Herr von Bergmann:

M. H., ich habe das ausgegebene Programm insofern geändert, als ich möglichst alle Krankenvorstellungen, die noch stattfinden sollen, vor dem Hauptvortrage des Tages erledigen möchte. Da auch noch nachträglich Angemeldete von mir hierfür zugelassen sind, setze ich voraus, dass die Herren heute das Programm des Tages, möglichste Kürze mit ausreichender Klarheit, streng einhalten.

57) Herr Gottstein (Breslau): „Pseudostimme nach Totalexstirpation des Larynx"*).

58) Herr Gluck (Berlin): „Phonationsapparat nach Totalexstirpation des Larynx."

Der Vortrag des Herrn Collegen Gottstein hat mich speciell interessirt. Ich bin erfreut, dass Herr von Mikulicz, sowie Herr von Bergmann und Andere die von mir und Zeller 1881 angegebene Methode der prophylactischen Resection der Trachea mit so vortrefflichen Resultaten, wie in dem von Gottstein demonstrirten Falle anzuwenden vermochten. Ich verfüge über im Ganzen sechszig eigene Fälle. Bis zum 1. Januar 1900 habe ich in einer fortlaufenden Serie von 34 hintereinander wegen maligner Kehlkopfgeschwülste operirter Fälle 31 Heilungen erzielt, ein Resultat, welches einer Mortalität von etwa 8,5 pCt. entspricht, es würde das die beste Statistik sein, welche bislang publicirt werden konnte. Nächst der präliminaren Resection der Trachea und dem circulären Einnähen des centralen Trachealstumpfes in ein Knopfloch der Haut verdanke ich meine Erfolge der peinlichen Radicaloperation weit im Gesunden, und der sofortigen Oesophago- resp. Pharyngoplastik mit doppelten Hautlappen und exactem Nahtverschlusse bei entstandenen operativen Defecten der genannten Organe.

von Hacker, Hochenegg, Bardenheuer, Poppers und Rotter haben sich um den plastischen Nahtverschluss besondere Verdienste erworben.

Diese Hautlappenplastik gewährt auch bei halbseitigen Laryngectomien und Mundboden-, Pharynx- oder Zungenexstirpationen die Vortheile der Resectio tracheae, nämlich den Abschluss der Luftwege von der Mund-, Rachen- und Wundhöhle und somit die sichere Verhütung der jauchig-eitrigen oder septischen Aspirationspneumonie mit zweifellos letalem Ausgange.

*) S. Grössere Vorträge und Abhandlungen. Theil II.

Die Kranken nach totaler Laryngectomie, welche nach diesem combinirten Verfahren operirt wurden, brauchen keine Canüle zu tragen, da das circulär eingeheilte Tracheallumen keine Tendenz zu Stenosenbildungen besitzt, sie schlucken wie Gesunde ohne Apparate oder Obturatoren und sind ihrem Wirkungskreise wiedergegeben.

Was nun die verschiedenen Sprachtypen nach Kehlkopfoperationen anbelangt, so vermag ich dieselben zu illustriren an sechs Patienten, welche zur Demonstration erschienen sind.

Fall I betrifft einen 54jährigen Herrn, welcher wegen Carcinoms der Zunge, der Epiglottis, des Mundbodens und der Halsdrüsen mit Totalexstirpation der Zunge, der Epiglottis, Resection des Mundbodens und des Zungenbeines behandelt wurde; Patient trägt eine Canüle und ist im Stande, mit meinem Phonationsapparate, ohne Zunge und mit Ausschaltung des Kehlkopfes, laut und deutlich zu sprechen. Herr B. Fränkel liess den Patienten sogar Worte, wie Sysiphus, sprechen, wozu er wunderbarer Weise durch instinctive Adaptation in der Lage war. Der Kranke hat also nach der Operation Stimme und Sprache wieder erhalten.

Fall II betrifft einen 73jährigen Lehrer, der im September 1891 wegen Carcinoms der rechten Kehlkopfhälfte hemilaryngectomirt wurde. Derselbe sprach laut und deutlich ohne Canüle mit Hülfe eines walzenförmigen Narbenstranges, der als Ersatzstimmband functionirte. Im Jahre 1899 musste Pat. wegen Carcinom der linken Kehlkopfhälfte und Drüsencarcinom zum zweiten Male total laryngectomirt werden nach präliminarer Vornähung der Trachea.

Er spricht mit meinem Phonationsapparate, dessen mit einem Metallröhrchen armirten peripheren schallleitenden Gummischlauch er sich vor die Lippen hält oder zwischen die Zähne steckt; die Articulation findet bei dieser Art der Verwerthung des Apparates hinter der Phonation statt, also gerade umgekehrt als in der Norm.

Fall III betrifft einen 60jährigen Packmeister, welcher vor $4^3/_4$ Jahren wegen Carcinoma laryngis diffusum mit carcinomatösen Halsdrüsen total laryngectomirt wurde. Der Kranke ist recidivfrei und versieht seinen schweren Dienst; er trägt eine Gussenbauer'sche Doppelcanüle mit Obturator zum Essen und spricht ohne künstliche Stimme mit lauter Flüstersprache deutlich und mühelos.

Fall IV betrifft einen 57jährigen Landwirth, der vor $1^3/_4$ Jahren hemilaryngectomirt war. Vor 14 Monaten musste derselbe wegen eines colossalen Recidivs nach Vornähung der tief im Jugulum resecirten Trachea nochmals operirt werden.

Hierbei wurde die Struma, die Drüsen exstirpirt und die Vena jugularis communis links resecirt.

Der Patient sieht blühend aus, versieht seinen Beruf und spricht mit lauter Pharynxstimme mühelos und anhaltend. Schleimhautfalten im Pharynx von der aus dem Magen und Oesophagus regurgitirten Luft (Ructus) angeblasen erzeugen ein Geräusch, welches der Articulation zu einer verständlichen Sprache verhilft.

Hier sei übrigens bemerkt, dass ich bei einem 54jährigen Pastor nach

einer analogen Operation mit Strumectomia totalis schweres Myxödem auftreten sah, welches nach Anwendung von Jodothyrin sich völlig zurückgebildet hat; Patient ist recidivfrei und erfreut sich einer guten Gesundheit. Auffallend ist hierbei das Auftreten von Myxödem in einem so vorgerückten Alter.

Auch dieser Patient ist von Herrn B. Fränkel beobachtet und genau untersucht worden.

Fall V betrifft einen 59jährigen Schuhmacher, welcher vor fast vier Jahren wegen Carcinoma laryngis diffusum, Carcinoma pharyngis, oesophagi et glandulorum cervicalium nach Vornähung der Trachea radical operirt wurde. Der Defect des Pharynx ist durch doppelte Hautlappen ersetzt. Pat. spricht mit meinem Phonationsapparate von der Nase aus mit überraschend deutlicher und lauter Stimme — kann singen und schreien wie ein Gesunder, da er eine grosse Uebung in der Anwendung des Apparates erlangt hat.

Ausser den Franzosen haben übrigens deutsche Autoren sich um die Construction von Phonationsapparaten bei fehlender Communication zwischen Luftwegen und Nasopharynx Verdienste erworben.

In erster Linie ist Stoerk zu nennen, der schon vor 15 Jahren das Problem zu lösen versuchte, ferner Hochenegg (1895), endlich v. Narath, wie ich durch Herrn Collegen Hochenegg aus einer mir übersandten Publication erfahren habe.

Fall VI ist vor beiläufig drei Jahren wegen einer Mischinfection (schwerster Tuberculose und Lues) von mir operirt worden, die Tracheotomie war schon früher wegen drohender Erstickung ausgeführt worden.

Nach totaler Laryngofissur wurde die Epiglottis exstirpirt, hierauf der Kehlkopf total exenterirt, auch Theile der ulcerösen Knorpel entfernt, das Larynxlumen und die Pharynxtuberculose mit dem Paquelin cauterisirt. Hierauf Jodoformtamponade.

In einer zweiten Sitzung führte ich eine totale Laryngoplastik mit gestielten Hautlappen aus, so dass nach oben die Haut an die Schleimhaut der Sinus pyriformes angesäumt wurde, nach unten an die Circumferenz der Trachea; es bestand nach der Heilung ein mit äusserer Haut ausgekleideter Hohlraum, der nach dem Pharynx zu einen elliptischen Spalt aufweist; die Haut hat im Laufe der Zeit einen schlüpfrigen, mucösen Habitus angenommen.

Das bestehende Laryngoschisma arteficiale wird dadurch maskirt, dass die beiden Schildknorpelhälften aneinanderliegen. Patient ist völlig gesund, trägt nur selten und nur bei Nacht eine kleine Canüle; er spricht mit lauter, modulationsfähiger Stimme, schluckt wie ein Gesunder und versieht seinen Beruf als Kaufmann.

Aehnliche Laryngoplastiken führe ich bei Hemilaryngectomie wegen Carcinomen aus, um post operationem einen exacten Abschluss der Luftwege nach der Mund- und Wundhöhle zu erzielen. B. Fränkel, Mor. Schmidt und Semon haben durch frühzeitige Diagnose, endolaryngeale Operationsmethoden und schonendes Verfahren mit Hülfe der Laryngofissur die Behandlung der malignen Kehlkopfgeschwülste zu segensreicher Entwicklung gebracht.

Die präliminare Vornähung der Trachea, die Hautlappentechnik für die

Oesophago-, Pharyngo- und Laryngoplastik, die Angabe vollkommenerer Phonationsapparate und die Ausbildung der instinctiven Pharynxstimme, das sind die technischen und functionellen Fortschritte, welche der Kehlkopfchirurgie ausserdem in den letzten Jahrzehnten zu ihren Resultaten verholfen haben. Unsere erfolgreich Operirten sind nicht nur dem Leben erhalten, sondern auch ihrer Familie und ihrem Berufe wiedergegeben.

Herr von Bergmann (Berlin): Ich habe gemeint den interessanten Apparat, den Herr Gluck erfunden, Ihnen m. H. nicht vorenthalten zu dürfen und habe desswegen Herrn Gluck zu seiner Vorführung aufgefordert. Weiteres kann ich natürlich nicht zulassen.

59) Friedrich (Leipzig): „Angioneurotische recidivirende Pseudophlegmone des linken Arms."

M. H. Die Patientin, die sich Ihnen hier vorstellt, ist die 28jährige Feldwebelsfrau Bertha N., seit 5 Jahren in bis jetzt kinderloser Ehe. Die Kranke stammt aus gesunder Familie, ist selbst bis auf das uns beschäftigende Leiden im Wesentlichen immer gesund gewesen, hat insbesondere nie unter Störungen der Entwicklungszeit zu leiden gehabt. Sie ist wohl genährt und von gesundem Aussehen. Ihr Wesen ist ruhig und ohne psychische Besonderheiten.

Ihr linker Arm, besonders der Rücken der linken Hand, die Streckseite des Unterarms, aber auch der Oberarm in ganzer Circumferenz, sowie der Bereich der linken Schulter sind bedeckt von zahlreichen, im Ganzen 48, meist lineären, 1—10 cm langen, verschieblichen, nicht schmerzempfindlichen Narben. Der ganze übrige Körper ist narbenfrei.

Als die Patientin mich vor Jahresfrist zum ersten Male consultirte, bot sie in Höhe des unteren Drittel des Oberarms das Bild eines tieferen entzündlichen Processes — ohne Fieber. Der bis dahin behandelnde Arzt hatte eine tiefe Incision gemacht und wegen der Ergebnisslosigkeit derselben die Kranke unserer Anstalt zugewiesen. Soweit ein Urtheil zu gewinnen war, boten weder Musculatur noch Periost greifbare Anhaltspunkte zu weitergehenden operativen Eingriffen; nur ein deutliches Oedem, grosse Schmerzempfindlichkeit, angeblich in der Tiefe, tiefrothe Verfärbung der Haut, an mehreren Stellen Andeutungen von Sugillationen beherrschten das örtliche Krankheitsbild.

Es drängte sich sofort der Verdacht artificieller traumatischer Genese auf der Basis Hysterie auf. Die von neurologischer Seite eingehends vorgenommene diesbezügliche Untersuchung (Privatdocent Dr. Köster, Assistent für die Nervenabtheilung des Schwester-Instituts) ergab weder grobe Sensibilitätsstörungen, noch andere unzweideutige Anhaltspunkte für hysterische Charakter- oder Empfindungsveränderungen (Druckempfindlichkeit der Wirbelsäule, Clavus, Globus, Ovarie oder andere hysterische Stigmata); nur gesteigerte Patellarreflexe. Auch lehnte Patientin jegliche weitere Kenntniss einer Veranlassung zur Entstehung des Leidens ab, bis auf den möglichen Zusammenhang mit einer Verletzung im Jahre 1892.

Im Nov. 1892 zog sie sich eine Fischgrätenverletzung am Rücken des linken Mittelfingers zu; ihr folgte eine 5 Wochen anhaltende Schwellung,

welche wegen der gleichzeitigen Schmerzen sogar zu Bettruhe nöthigte. Danach erfolgte Heilung.

4 Wochen nach erfolgter Heilung entwickelte sich an demselben Finger unter Schmerz erneut eine Anschwellung, und Patientin hatte dauernd die Empfindung „als ob Jemand mit einem Hammer darauf klopfte.“ Nach ärztlicherseits gemachten Einschnitten liessen die Schmerzen nach und es erfolgte Heilung. Etwas über einen Monat später setzte abermals Schwellung und Schmerz am Handrücken ein; die ganze Hand schwoll „hoch auf“, war roth und blaugrün verfärbt; der Schmerz war ein klopfender. Nach 3 Einschnitten, die wie alle bisherigen nichts von Eiter, nur dünnflüssiges Blut entleeren liessen, schwanden Schmerz und Schwellung wieder ziemlich rasch. Etwa $1^1/_2$ Monate nach erfolgter Heilung abermaliger Schwellungseintritt: die Schwellung nahm jetzt grössere Dimensionen an, erstreckte sich bis hinauf über den Oberarm; längs des Unter- und Oberarms wurden Einschnitte nothwendig und erst nach 3 Monaten erfolgte die Heilung. Jetzt hatte Patientin $^1/_2$ Jahr Ruhe, wonach abermals durch 4 Wochen schmerzhafte Anschwellung in obenbezeichneter Ausdehnung bestand. Seit jener Zeit — 1894 — sind nun alle $^1/_2$—$^3/_4$ Jahre die Schwellungsattacken unter gleichen örtlichen Symptomen von Röthung und Schmerz wiedergekehrt und durchschnittlich währte das Kranksein 4—6 Wochen. Nie entleerten gemachte Einschnitte Eiter, stets nur Blut. Doch folgte den Incisionen fast ausnahmslos unmittelbar Nachlass der Schmerzen und des sonstigen subjectiven Unbehagens, sowie bald Rückkehr der zu Beginn stets gehemmten motorischen Functionen.

Die Kranke trat nun erneut im März dieses Jahres in unsere Behandlung. Wieder hatte sich eine, am treffendsten wohl mit phlegmoneartig bezeichnete, sehr schmerzhafte Anschwellung im Bereich des unteren Drittels des Oberarms etablirt. Die Röthung von sonst entzündlichem Charakter war von mehrfachen Sugillaten wechselnder Grösse begleitet. Wir verweigerten diesmal jeden Eingriff, bis uns das dringende Bitten der Patientin und ihres Mannes wegen der überaus heftigen Schmerzen, welche namentlich Nachts sehr quälende sein sollten, veranlasste, eine 48. Incision den 47 Narben hinzuzufügen. Diesmal traten uns gleichwohl 2 Beobachtungen entgegen, welche dieser Mittheilung nicht vorenthalten werden sollen, wenn auch ihre Deutung unsererseits bei der ganzen Unsicherheit des klinischen Bildes nicht einmal versucht werden soll. Beim Einschnitt spritzte ein Gefässchen, dessen Lichtung ich nicht einmal zu erkennen vermochte, derartig, der aus ihm entleerte zarte Blutstrahl zeigte sich als unter solchem Drucke stehend, dass er im Bogen auf 2—3 m weit sich entleerte. Und ein behufs mikroskopischer Untersuchung entnommenes Gewebsstück zeigte uns, wie die beigegebene Abbildung illustrirt, Veränderungen, die man wohl als myositische bezeichnen darf. Bei einem ungewöhnlichen Reichthum erweitert erscheinender Gefässe werden die Muskelfasern von kleinzelliger Infiltration durchsetzt und ein Granulationsgewebe, das allenthalben die Charaktere ganz junger Entstehung zeigt, also kaum wohl auf Rechnung der schon früher durchgemachten gleichen Prozesse zu setzen ist, ist an Stelle der Muskelsubstanz getreten. Irgendwelche Anhaltspunkte für infektiöse Genese konnten experimentell nicht gewonnen werden.

Hervorgehoben zu werden verdient daher, dass bei dem Krankheitsbild, das wir am leichtesten als hysterischer oder neurasthenischer Entstehung zu erachten geneigt sein würden, unzweideutige Symptome für eine solche Basis nicht ermittelt werden konnten; dass die Veränderungen an Gefässen und Gewebe immerhin palpable pathologische Vorgänge vermuthen lassen. Wir haben es jedoch mit Rücksicht auf die Lückenhaftigkeit einer solchen Einzelbeobachtung für gebotener gehalten, uns des wenig präjudicirenden Ausdrucks einer Pseudophlegmone zu bedienen und in der Angioneurose uns der Deutung zu nähern gedacht, welche mehrfach seitens der Internen und Neurologen ähnlichen Beobachtungen gegeben worden ist. Wir glaubten immerhin, dass der Fall als solcher nicht ohne chirurgisches Interesse sei.

60) Herr Friedrich (Leipzig): „Demonstration zweier Brüder aus sonst ganz gesunder Familie im Alter von 13 und 11 Jahren mit ausserordentlicher Symmetrie multipler cartilaginärer Exostosen und ebenso symmetrischen Wachsthumsstörungen der Extremitäten, insbesondere Defekten der Ulna." Die beiden Röntgogramme (S. 184 u. 185) geben den linken Unterarm des älteren Bruders Karl und den rechten des jüngeren Bruders Fritz wieder.

60a) Herr Friedrich (Leipzig): „Demonstration eines Excisions-Präparates von Cystadenoma sudoriferum cutan. diffusum benignum, einschliesslich der mikroskopischen Details."

61) Herr Wilms (Leipzig): „Entfernung eines grossen Beckenenchondroms mit Resection des vorderen Beckenringes (Demonstration)."

Die 45jährige Patientin bemerkte seit drei Monaten eine Geschwulstbildung in der Gegend der Symphyse, die sich rasch vergrösserte. Die Symphyse, sowie die oberen und unteren Schambeinäste und die unteren Sitzbeinäste beiderseits waren eingeschlossen in einen sehr harten, grossknolligen Tumor von der Grösse etwa einer doppelten Faust. Die dem Tumor benachbarten Organe, speciell Blase und Urethra waren durch die Geschwulst nicht verändert, sondern nur bei Seite gedrängt, ebenso war die Haut über der Geschwulst gut verschieblich. Die von Herrn Geheimrath Trendelenburg im Juni 1899 ausgeführte Exstirpation der Geschwulst wurde in der Weise ausgeführt, dass durch einen queren Schnitt über der Symphyse die obere Fläche des Tumor freigelegt wurde. Das Peritoneum und die Blase liess sich in Beckenhochlagerung leicht vom Tumor ablösen. Nun wurden senkrecht an den ersten queren Schnitt zwei nach dem Damm zuführende Hautschnitte aufgesetzt und dann die die Neubildung bedeckende Haut schürzenartig nach abwärts geklappt. Die Ausschälung des Tumors von unten machte ebenfalls keine besonderen Schwierigkeiten. Nach Durchtrennung der Ansätze der Adductoren liessen sich darauf die seitlichen Grenzen der Geschwulst, die beiderseits bis unter die grossen Schenkelgefässe reichte, freilegen. Die Gefässe wurden mit stumpfen Haken bei Seite gezogen und die oberen Schambeinäste

in der Nähe des Acetabulum, die unteren Sitzbeinäste etwas nach innen von den Tubera ischii durchgemeisselt. Auf diese Weise konnte der Tumor, in

Fig. 1.

O. Karl, 11 J. alt, Steueraufsehers Kind L. Defect. partial. ulnae sinistrae. 1896.

welchem also ein bedeutendes Stück des ganzen vorderen Beckenringes steckte, entfernt werden.

Die schürzenartig herabhängende Haut wurde nach reichlicher Unterbindung venöser Gefässe zur Deckung der Blase und des Peritoneums nach

Fig. 2.

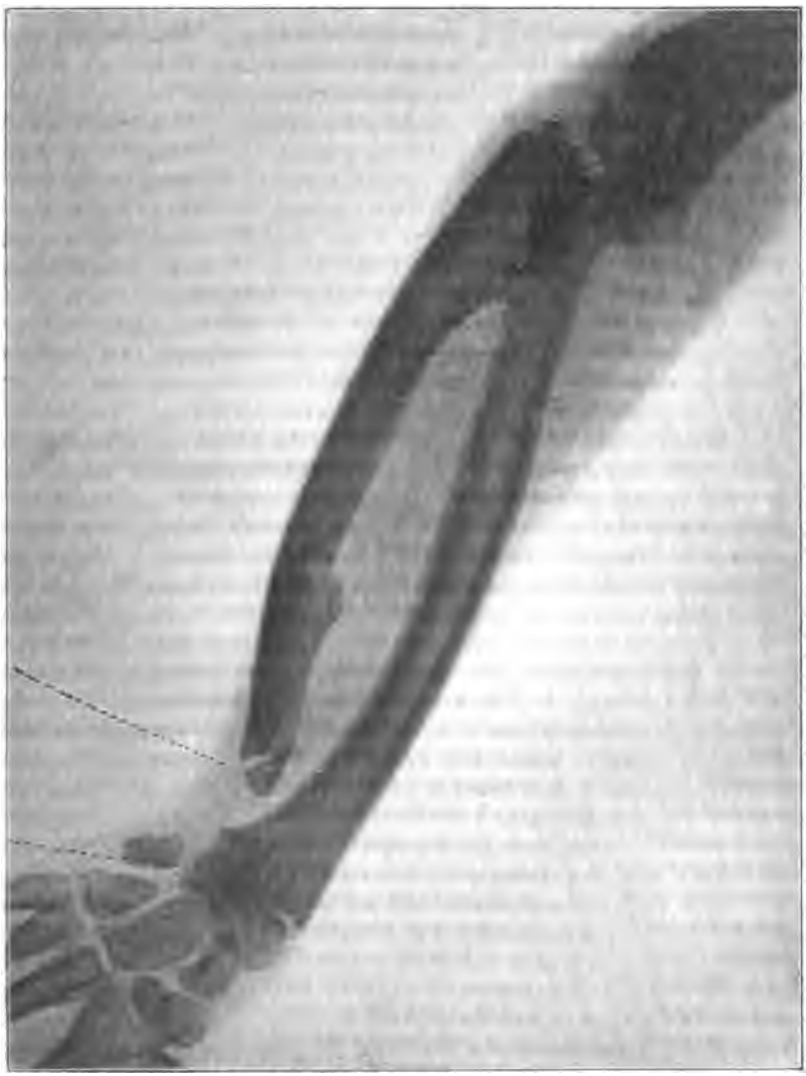

Fritz O.

oben geklappt und vernäht. Mikroskopisch erwies sich der Tumor als Enchondrom.

Der Wundverlauf war ein reactionsloser. Zu erwähnen ist nur, dass nach der Operation sich eigenartige Sprachstörungen während der ersten Tage zeigten, die allmälig verschwanden. Die Patientin verwechselte Worte und Buchstaben, wiederholte dieselben Worte zehn-, zwanzigmal hintereinander und schien auch die an sie gestellten Fragen nicht zu verstehen, da sie auf die verschiedensten Fragen zeitweilig die gleiche Antwort gab. Vielleicht war diese Sprachstörung mit der langen Narcose in Zusammenhang zu bringen, während derer die Kranke meist in Beckenhochlagerung sich befand.

Nach vier Wochen konnte die Kranke aufstehen, und gegen unsere Erwartung zeigte sich eine auffallend geringe Störung des Ganges. Trotzdem der vordere Beckenring fehlt und die Adductoren beiderseits abgelöst sind, so geht die Patientin jetzt eine Stunde lang, ohne sich auszuruhen und klagt nicht über Schmerzen. Blase und Mastdarm functioniren normal. (Demonstration des Präparates, sowie der Röntgenbilder, auf denen die Ausdehnung der Knochenresection gut kenntlich ist.)

Um einen Descensus der Eingeweide zu verhindern, trägt die Kranke einen an einem Corset befestigten Tragriemen, der den Damm und die Gegend des Mons Veneris stützt.

62) Herr von Bergmann (Berlin): M. H., ich möchte Ihnen den Patienten vorführen, von dem ich vorhin in der Klinik gesprochen habe. Es ist ja einer der sogenannten Dauererfolge. 5 Jahre sind es her, dass ich in der Weise, wie Schlange das beschrieben hat, die sacrale Methode der Mastdarmexstirpation ausgeführt habe. Ich gebe zu, dass die Blutung in allen meinen Fällen sehr viel grösser gewesen ist, als die Blutung heute bei der Hochenegg'schen Operation, und das muss es wohl erklären, warum wir im Shock zahlreiche Patienten verloren haben; aber für einen Vortheil dieser Methode muss ich die Möglichkeit halten, klar das Operationsfeld zu übersehen und namentlich nach Eröffnung der Peritonealhöhle weit in sie hineinzublicken und zu gelangen. Insbesondere leicht und vollkommen lässt sich der ganze Mastdarm bis ans S. romanum hinabziehen und lassen sich die Gefässe im Mesocolon aufsuchen und die Lymphdrüsen aus ihm exstirpiren. (Zum Patienten.) Wie steht es mit dem Stuhlgang? (Patient: Sehr gut!) Können Sie ihn halten? (Patient: Ja.) Auch wenn Sie flüssigen Stuhlgang haben? (Patient: Dann nicht ganz; aber das kommt sehr selten vor.)

Eine zurückbleibende Fistel nöthigte zu einer Nachoperation etwa vier Wochen nach der Exstirpation. Der Eingriff hatte den gewünschten Erfolg.

63) Herr Tietze (Breslau): „Hautsarkom in der Mammagegend, einen Mammatumor vortäuschend".

M. H.! Ich habe mir das Wort zu einer ganz kurzen Demonstration erbeten. Ich wollte mir erlauben, Ihnen das Präparat, die Photographie und die Moulage eines Falles von multiplen Hautsarkomen zu zeigen, welche durch ihre eigenthümliche Localisation an der Brust einer Frau in der Lage waren, ein Sarkom dieser Drüse selbst vorzutäuschen. Man sieht das am besten, wenn Sie die Freundlichkeit haben wollen, die stereoskopische Photographie mit den

Photographien eines wirklichen Mammasarkoms, die hier herumgehn, zu vergleichen. Ich will Sie, m. H., mit der Krankengeschichte dieses Falles nicht aufhalten, sondern nur erwähnen, dass bei der jetzt 47jährigen Patientin der Beginn des Leidens zurückreicht bis auf das 12. Lebensjahr derselben. Damals soll sich ein kleiner Knoten in der rechten Brust entwickelt haben, der langsam wuchs und zu dem sich allmälig immer mehr gesellten. Schwangerschaft und Wochenbetten hatten auf das Wachsthum der Geschwulst keinen Einfluss. Beschwerden bestanden erst in der letzten Zeit, wo die Patientin durch die jetzt z. Th. exulcerirten Knoten sehr in den Bewegungen des rechten Armes gehindert wurde. Sie wünschte deshalb ihre Entfernung. Als die Patientin zu uns kam, fand sich ein Zustand, wie er sehr schön in der Moulage dargestellt ist, d. h. es waren an der rechten Brust eine Reihe von z. Th. exulcerirten Tumoren von Erbsen- bis Hühnereigrösse vorhanden, welche nach Form, Farbe und Consistenz als Sarkome angesprochen werden mussten. Es gelang auch nachzuweisen, dass die Sarkome nur der Haut und nicht der Drüse selbst angehörten. Drüsen waren nicht vorhanden, ebenso fehlten andere Metastasen. Was sehr übel erschien, war der Umstand, dass sich um die Geschwülste herum ein ziemlich breiter Gefässhof fand, der anzudeuten schien, dass die sarkomatöse Wucherung auch noch weit in die Nachbarschaft eingedrungen war. Trotzdem machte ich die Exstirpation der Geschwülste und der Brust wegen der Beschwerden der Patientin. Der grosse Defect wurde durch Transplantationen gedeckt. Nachher gab ich der Patientin lange Zeit Arsen. Ein Recidiv ist bisher, vielleicht unter den Einflüssen der Arsentherapie, nicht eingetreten. Patientin hat seit der Operation, d. h. seit einem Jahre, etwa 20 Pfd. zugenommen. Die Geschwülste waren pigmentlose Spindelzellensarkome.

64) Herr Lexer (Berlin): „Ueber teratoide Geschwülste in der Bauchhöhle und deren Operation“*).

Herr Wilms (Leipzig): Da der Bau der complicirten teratoiden und embryoiden Geschwülste erst nach genauem, zeitraubendem mikroskopischem Studium festgestellt werden kann, so ist es von Bedeutung, in der Untersuchung dieser Tumoren mit Röntgenstrahlen ein Mittel zu besitzen, das auch dem Ungeübten einen Einblick in die interessanten Wachsthumsverhältnisse dieser Geschwülste gewährt. Zur Demonstration der speciell in soliden Ovarialteratomen vorkommenden Knochen- und Zahnbildungen dient das Röntgenbild eines solchen Tumors (Demonstration), auf dem in den verschiedensten Regionen Zähne, etwa 50 an der Zahl, zum Theil im Kiefer steckend, erkennbar sind.

65) Herr Hoffa (Würzburg): „Zur Behandlung des Schiefhalses mittelst partieller Exstirpation des Kopfnickers nach Mikulicz“**).

---

*) S. Grössere Vorträge und Abhandlungen. Theil II.
**) Desgl.

Discussion:

Herr Trendelenburg (Leipzig): Ich möchte glauben, dass kosmetisch das Resultat doch kein ganz befriedigendes ist, denn wenn die Patientin den Kopf nach der Seite dreht und man an der Stelle, wo der Kopfnicker prominiren sollte, diese Höhlung sieht, so ist das doch immer eine Abnormität, die sofort auffällt. Ich möchte glauben, dass man ebenso weit kommt, wenn man einen kleinen Längsschnitt durch die Haut macht und dann Alles, was sich spannt, vorsichtig spaltet, nicht nur die beiden Portionen des Kopfnickers, sondern auch die dahinter liegende Fascie bis zur vollständigen Freilegung der Vena jugularis. So bekommt man in Bezug auf die Gradestellung des Kopfes ein ebenso gutes Resultat und der Kranke behält seinen Kopfnicker, während hier das Fehlen des Kopfnickers immerhin eine Entstellung mit sich bringt. Und entstände einmal ein Recidiv, so könnte man die Operation ja zum zweiten Mal machen, das wäre doch kein Unglück.

Herr Franke (Braunschweig): Es giebt Fälle, wo auch die Mikulicz'sche Operation nicht sicher hilft. Ich habe selbst einen Fall erlebt, in dem ich den Kopfnicker nicht nur durchgeschnitten, sondern vollständig exstirpirt habe, und trotzdem ein Recidiv eintreten sah. Bei der ersten Operation fanden wir ausser der Schrumpfung und fibrösen Entartung des Sternocleidomastoideus auch noch eine chronische Entzündung der ganzen tiefen Fascie, und es blieb mir bei der zweiten Operation nichts übrig, als wegen des vollständigen Recidivs die ganze Fascie auszuschälen. Ich habe die ganze seitliche Halsgegend, Venen, Arterien, Nerven vollständig freilegen müssen. Es war eine vollständige Schrumpfung der Fascie eingetreten. Ich glaube nicht, dass ich durch Querschnitte da eine vollständige Heilung erzielt hätte, sondern erst von jener eingreifenden Operation war das zu erhoffen und ist auch erreicht worden. Ich habe jetzt wieder eine Patientin gesehen, bei der die Mikulicz'sche Operation vor anderthalb Jahren ausgeführt und trotzdem auch wieder ein Recidiv aufgetreten ist. Ich selbst habe die Operation nicht gemacht, habe aber von der Patientin gehört, dass ihr der behandelnde Arzt gesagt habe, er hätte den ganzen Muskel weggenommen. Also es giebt doch offenbar Fälle, in denen der entzündliche Process sich nicht auf die Muskeln beschränkt, sondern auch auf die Fascien übergreift, wo also auch eine Narbenschrumpfung der Fascie eintritt.

Herr Bunge (Königsberg i. P.): Wir sind an der Königsberger Klinik in 2 Fällen ebenfalls nicht mit der Exstirpation eines Theiles des Sternocleidomastoideus nach Mikulicz ausgekommen. Es handelt sich im ersten Falle um einen 10jährigen Jungen, dem bei der ersten Operation die unteren $^2/_3$ des Sternocleidomastoideus exstirpirt wurden. Nach kurzer Zeit hatte er ein Recidiv. Bei der zweiten Operation stellte sich heraus, dass an der Stelle der exstirpirten Muskelpartie eine feste sklerotische Narbe entstanden war. Die Narbe wurde exstirpirt. Es machte bei dieser Operation bereits Schwierigkeiten, die Narbe von der Vena jugularis interna loszupräpariren. Die Fascie erwies sich ebenfalls stark geschrumpft, so dass grosse Theile derselben exstirpirt werden mussten, um den Kopf in normale Haltung bringen zu können. Nach kurzer Zeit zweites Recidiv; dritte Operation. Wieder fand sich an der Stelle der

früheren Operation eine ausserordentlich feste, sklerotische Narbe, die so fest mit der Jugularis verwachsen war, dass ich eine Wandresection der Vene mit seitlicher Naht in Ausdehnung von 2—$2^1/_2$ cm vornehmen musste. Jetzt wurde das ganze neugebildete Narbengewebe und der Rest des Muskels bis zum Proc. mastoideus exstirpirt. Der Fall ist geheilt.

Der zweite Fall betraf einen jungen Mann von 22 Jahren. Auch hier wurden zuerst die unteren $^2/_3$ des Muskels exstirpirt. Nach kurzer Zeit Recidiv. In diesem Falle habe ich mich sofort bei der zweiten Operation entschlossen, mit der Exstirpation des neugebildeten Narbengewebes die Exstirpation des ganzen Muskelrestes zu verbinden. Auch dieser Fall wies schwere Verkürzungen der Fascie auf. Die Exstirpation des ganzen Muskels brachte auch in diesem Falle Heilung.

Herr Helferich (Kiel): Der Ausfall des Musculus sternocleidomastoideus bringt es mit sich, dass die Bewegung fehlt, die College Hoffa soeben gezeigt hat. Die Wirksamkeit des Muskels giebt sich kund, wenn Jemand sich langsam rückwärts niederlegt, oder sich ebenso wieder aufrichtet. Ich möchte bitten, dass wir das an einer oder der anderen der Patientinnen noch sehen dürfen. Ich habe vor ein paar Jahren hier am Congress einem kleinen Kreise von Collegen einen Fall vorgestellt, in dem ich beide Sternocleidomastoidei exstirpiren zu müssen in der Lage war, und bei der Patientin war die Bewegung, trotzdem sie auf beiden Seiten den Muskel verloren hatte, — auch die Drehung des Kopfes, vollständig frei durch die Ersatzmusculatur; das, was fehlte und was sehr erschwert war, war an der sich legenden oder sich aus der Rückenlage erhebenden Patientin die Fixation des Kopfes. Das ist das Schwerste. (Demonstration an den Patientinnen des Herrn Hoffa.) Das steht nicht in allen anatomischen Lehrbüchern ganz richtig. Der Kopfnicker ist eben eigentlich kein Kopfnicker, sondern er dient zum Festhalten des Kopfes in der angegebenen Weise. Auch hier, bei diesen Kranken, sieht man, dass das Platysma sehr stark eintritt, zugleich auch der M. sternocleidomastoideus der andern Seite. Also die Ausfallszeichen des Sternocleidomastoideus treten nur bei den genannten in der That ja etwas ungewöhnlichen Bewegungen ein, beim Zurücklegen und Wiederaufrichten, auch dabei kaum merklich bei nur einseitigem Verlust des Muskels.

66) Herr Sarwey (Tübingen): „Experimentelle Untersuchungen über Hände-Desinfection“*).

67) Herr Vollbrecht (Breslau): „Seifenspiritus in fester Form zur Hände- und Haut-Desinfection“**).

68) Herr Blumberg (Leipzig): „Demonstration von neuen Operationshandschuhen“.

M. H.! Nachdem durch zahlreiche bakteriologische Untersuchungen der

*) S. Grössere Vorträge und Abhandlungen. Theil II.
**) Desgl.

Nachweis erbracht war, dass die Hände des Operateurs sich absolut auf keine Weise mit Sicherheit sterilisiren lassen, trat besonders von Mikulicz für die Verwendung von sicher keimfrei zu machenden Operationshandschuhen ein. Es wurden nun verschiedene impermeable Handschuhe hergestellt (Wölfler, Friedrich, Perthes, Doederlein), die jedoch alle, so grosse Vorzüge sie auch sonst haben, in zwei Beziehungen bei ihrer Anwendung bei Operationen grosse technische Schwierigkeiten bieten: Erstens nämlich gelingt es nicht mit dem während der Operationen durch Blut, Desinfectionsflüssigkeit, Ascitesflüssigkeit, Tavel'sche Lösung etc. feucht werdenden Handschuh die chirurgischen und geburtshilflichen Instrumente mit Sicherheit zu gebrauchen, ohne dass sie der Hand entgleiten, zweitens aber ist es ebenso schwer ausführbar beim Gebrauch der Handschuh die mit glatten, schlüpfrigen Oberflächen versehenen Organe, an denen operirt werden soll, auch nur kurze Zeit in einer bestimmten Lage zu halten, was zur Ausführung der Operationen natürlich unbedingtes Erforderniss ist. Um Beispiele anzuführen, erinnere ich an sämmtliche Operationen am Magen- und Darmkanal und an der Leber, an die grossen gynaekologischen Operationen, Myomectomien, Exstirpation von Ovarientumoren, ferner an die geburtshilflichen Operationen (z. B. das Herabziehen des durch Vernix caseosa und Fruchtwasser ausserordentlich glatten kindlichen Fusses bei der Wendung), ja mehr oder weniger spielt dieser Factor eine bedeutende Rolle bei fast allen Operationen überhaupt, speciell auch bei den Gelenkoperationen, bei denen ja auch der geringste Fehler in der Asepsis sich relativ häufig durch Infectionen, z. Th. schwerster Art rächt.

Um den genannten Ausschlag gebenden Uebelständen abzuhelfen, habe ich in den Handschuhen, die ich die Ehre habe Ihnen zu demonstriren, ein neutes Princip zur Ausführung gebracht, welches es ermöglicht, auch mit feuchten Handschuhen Instrumente sicher zu handhaben und Organe mit Sicherheit in bestimmter Lage beliebig lange Zeit zu halten, ja selbst mit grösserer Sicherheit als mit der blossen, nicht behandschuhten Hand. Ich lasse nämlich Gummihandschuhen an allen zum Greifen, zum Fassen von Instrumenten und Organen dienenden Stellen eine rauhe Oberfläche geben, während die zum Fühlen verwendeten Stellen (z. B. die äussersten Fingerkuppen) eventuell glatt bleiben können, sodass auch das Tastgefühl nicht beeinträchtigt wird.

Ich bin auf dieses Princip gekommen, indem ich mir überlegte, welches der Grund dafür sei, dass man mit der blossen Hand, auch wenn sie feucht ist, Gegenstände immerhin doch mit weit grösserer Sicherheit festhalten kann, als wenn man glatte Gummihandschuhe anhat. Dies liegt aber offenbar daran, dass die normale Handoberfläche zahlreiche Fältchen und sog. Handlinien aufweist, welche ihr einen gewissen Grad von Rauhheit verleihen. Wenden wir aber dieses Moment bei den Handschuhen an, so können wir über das von der Natur bei der Handoberfläche Geleistete hinausgehen, indem wir den Handschuhen eine

beliebig stärkere Rauhheit der Oberfläche zu verleihen und dadurch die günstige Wirkung in unerwarteter Weise zu steigern vermögen.

Ich erlaube mir, Ihnen die Ausführung dieses Princips an verschiedenen Handschuhen zu demonstriren: Erstens einmal ist die Rauhheit der Oberfläche bei den verschiedenen Handschuhen in verschieden starker Weise und zwar in drei verschiedenen Graden der Rauhheit, einem schwachen, einem mittelstarken und einem sehr starken Grade zum Ausdruck gebracht. — Was ferner die Stellen anbetrifft, an denen die rauhe Oberfläche hergestellt ist, so zeige ich Ihnen auch hiervon die verschiedensten von den zweckmässig erscheinenden Beispielen: bei den einen sind nur die Finger — z. Th. mit Ausnahme der äussersten Fingerspitzen — mit rauher Oberfläche versehen, und zwar theils nur die äussersten Fingerglieder, theils die Finger im Ganzen; bei andern sind nicht alle Finger rauh, sondern nur diejenigen, die hauptsächlich zum Greifen in Verwendung kommen, nämlich Daumen, Zeige- und Mittelfinger; bei andern wieder ist ausser den Fingeroberflächen auch die Volarfläche des Handschuhes rauh gemacht worden. Um schliesslich denselben Handschuh sowohl für die rechte als für die linke Hand gebrauchen zu können, habe ich alle diese Modificationen auch so herstellen lassen, dass sowohl Rücken- als Hohlhandfläche des Handschuhes nach den bezeichneten Methoden verfertigt sind.

Es ist klar, dass alle mit rauher Oberfläche versehenen Handschuhe in gleicher Weise bei chirurgischen wie geburtshilflichen Operationen die grössten Vortheile bieten.

Die Sterilisation der Handschuhe erfolgt in gewöhnlicher Weise durch 5—10 Minuten langes Kochen in Wasser, oder aber durch chemische Desinficientien oder durch strömenden Dampf; wendet man den letzteren an, so ist es empfehlenswerth in das Handschuhinnere bis in die Fingerspitzen hinein Verbandgaze zu füllen, da nur so gewährleistet ist, dass der Dampf alle Theile der Handschuhinnenfläche erreicht. — Die rauhe Oberfläche bleibt bei diesen Proceduren unversehrt, da auch sie, wie überhaupt der gesammte Handschuh, aus einer zusammenhängenden Masse von Gummi besteht.

Die in oben beschriebener Weise hergestellten Handschuhe werden sowohl in Gestalt kurzer, nur bis über das Handgelenk reichender, als auch langer, bis auf den Arm sich erstreckender Handschuhe angefertigt; sie sind für Operationszwecke ausserordentlich dünn; ferner dienen zur Ausführung gröberer Arbeiten mit infectiösen Materialien (z. B. bei bakteriologischen Laboratoriumsarbeiten) etwas dickere Handschuhe, die im Uebrigen den geschilderten gleichen.

Das Anziehen der Operationshandschuhe erfolgt ausserordentlich leicht, wenn man, wie dies in der Universitäts-Frauenklinik zu Leipzig üblich ist, in dieselben ein wenig sterilisirten pulverisirten Talk oder Zinkpuder hineinschüttet (bei Sterilisation mittelst des strömenden Dampfes am zweckmässigsten schon vor der Sterilisation); oder aber man füllt in die Handschuhe Wasser bis zu solcher Höhe, dass alle Finger völlig entfaltet werden. Es braucht wohl nicht besonders hinzugefügt zu werden, dass die Handschuhe unbedingt tadellos auf die Hand aufgezogen werden müssen und dass nicht

etwa, wie man das bisweilen sieht, die Fingerspitzen überstehend gelassen werden. Es ist deshalb natürlich nöthig, eine passende Nummer der Handschuhe zu benutzen.

Es ist rathsam, die Handschuhe nach dem Gebrauch abzutrocknen und über einer offenen Flamme noch nachzutrocknen, da sie auf diese Weise ihre ursprüngliche Gestalt dauernd behalten.

Verwendet man die Handschuhe zum Touchiren, so genügt es sie an allen mit den Genitalien in Berührung kommenden Stellen mit Vaseline etc. einzufetten, wonach man durch die Rauhheit der Handschuhe in der Untersuchung in keiner Weise gestört wird.

Zum Schluss sei es mir noch gestattet eine Methode zu demonstriren, welche es ermöglicht, Handschuhe, bei denen z. B. bei Gelegenheit des Ausziehens derselben sich die Finger umgestülpt haben, unter absoluter Schonung des Handschuhs wieder auf die richtige Seite zu wenden. Diese Procedur stösst bekanntlich auf recht grosse Schwierigkeiten und bedeutet eine sehr grosse Geduldsprobe für denjenigen, der den Zweck in nicht rationeller Weise zu erreichen sucht. Ueberaus leicht und schonend ist dagegen folgende Methode, bei welcher der Druck der Luft die Umkrempelung bewerkstelligt: Man fasst den Handschuh mit je zwei Fingern der beiden Hände an diametral gegenüberliegenden Punkten der dem Handgelenk entsprechenden Oeffnung des Handschuhs. Durch ganz leichten Zug spannt man diese Partie und nun lässt man um sie als Achse den übrigen Handschuh durch leichten Schwung einige Male sich herumdrehen. Das Handschuhinnere ist auf diese Weise vollkommen gegen die äussere Luft abgeschlossen, und es gelingt nun, indem man mit einer Hand auf den Handschuh drückt, leicht sämmtliche Finger durch die im Handschuh befindliche Luft zur Umkremplung zu bringen (Demonstration).

Dasselbe ist natürlich auch nach Einblasen von Luft in den Handschuh und Zuhalten seiner Oeffnung durch Druck auf den Handschuh zu erreichen, allerdings ein weniger elegantes Verfahren!

M. H.! Da heute die Autoren (Kroenig, Gottstein, Doederlein, Blumberg, Paul und Sarwey, Schenk und Zaufahl) in der Unsicherheit der Händedesinfectionsmethoden völlig übereinstimmen, und der unwiderlegliche Beweis erbracht ist, dass bei aseptischen Operationen gerade von den Händen des Operateurs und seiner Assistenten den Wunden die grösste Gefahr droht, ist die Verwendung von Handschuhen in möglichst grossem Umfange dringlichst zu empfehlen, da nur sie uns vor dieser Infectionsquelle mit absoluter Sicherheit schützen.

Sind nun die unverletzten Hände schon nicht sicher keimfrei zu machen, so steigert sich die Gefahr ausserordentlich, sobald sich an den Händen des Operateurs auch nur die unscheinbarsten Verletzungen befinden. Denn u. A. gelang es mir öfters, während von den übrigen Theilen der Hände derselben Person keine Keime zur Entwicklung zu bringen waren, von ganz oberflächlichen Kratzwunden sehr zahlreiche Colonien von Staphylokokken nachzuweisen.

Geradezu unentbehrlich aber werden die Handschuhe, wenn, wie bei

starker Blutung, zur Desinfection der Hände nicht genügend Zeit verwendet werden kann.

Andererseits bieten die impermeablen Handschuhe bei Operationen in inficirtem Gebiet (Eiterungen, luetischen, tuberculösen Proecssen, Febris intra partum etc.) absoluten Schutz gegen Infection der Hand des Operateurs — ein Moment, welches nicht nur für den Arzt, sondern nach dem oben Erwähnten auch für die von demselben Operateur nachher zu operirenden Patienten von grösster Wichtigkeit ist.

Hergestellt sind die Handschuhe in der Gummiwaarenfabrik von Zieger und Wiegand in Leipzig-Plagwitz. Wie mir die Fabrik mittheilt, wird der Preis meiner Handschuhe den der billigsten bisher hergestellten Gummihandschuhe nur um ein Geringes übertreffen.

Discussion:

Herr Bunge (Königsberg): Ich konnte der Gesellschaft vor 2 Jahren im Anschluss an den Doederlein'schen Vortrag berichten, dass Untersuchungen, die ich gemeinsam mit Dr. Franz angestellt hatte, das Resultat ergeben hatten, dass es mit Hilfe der Heisswasseralkoholdesinfection in keinem Falle gelingt, eine Keimfreiheit der Haut zu erzielen. Ich musste damals den 85 pCt. Sterilität, die Ahlfeld erzielt hatte, 0 pCt. gegenüberstellen. Die früheren und heutigen Ausführungen des Herrn Sarwey sind demnach, soweit es sich um die Alkoholdesinfection handelt, lediglich eine Bestätigung des damals von mir Vorgetragenen. Ich habe die Untersuchungen mit Unterbrechungen weiter geführt und bin stets zu demselben Resultat gekommen. Einige Punkte möchte ich kurz hervorheben, die sich mir als bedeutungsvoll für die Beschreibung der erzielten Resultate herausgestellt haben.

Man ist bisher meistens bei den Händeuntersuchungen mit einem gewissen Schematismus vorgegangen, hat die Unternagelräume besonders untersucht, die übrigen Theile der Hand aber fast vernachlässigt. Naturgemäss müssen möglichst viele und grössere Theile der Hand zur Beurtheilung des erzielten Resultates herangezogen werden; Sie werden erstaunt sein, wie massenhafte Keime man häufig noch an anderen Stellen, z. B. in den Interdigitalfalten findet.

Ein weiterer Punkt, der nicht ohne Belang ist, ist die Gegenwart von Haaren. Die Keime sitzen nicht nur in der Tiefe der Haarbälge, sondern auch an den Haaren selbst, an letzteren häufig noch nach beendeter Desinfection. Besonders charakteristisch ist ein Befund, den ich vielfach erheben konnte. Hält man mit Alkohol desinficirte Finger einige Zeit unter sterilisirten Condomfingern, so gelingt es stets, Keime auf der Oberfläche der Finger durch blosses Abstreichen mit dem Skalpell nachzuweisen und zwar am Dorsum viel zahlreicher als auf der Vola. Es dürfte dieser Unterschied wohl mit Sicherheit auf die grössere Ansammlung von Keimen an den Haaren und deren Anhangsgebilden zu beziehen sein. Gerade die Leichtigkeit, mit der diese Keime beim Operiren abgestreift und z. B. beim Anlegen von Ligaturen in die Tiefe der Wunde gelegt werden können, war für uns ein theoretischer Grund, fest an dem von v. Mikulicz eingeführten Operiren in Zwirnhandschuhen, das uns

praktisch so günstige Resultate ergab, festzuhalten. Wir operiren in der Königsberger Klinik bei allen aseptischen Operationen ausschliesslich mit Zwirnhandschuhen und hatten bisher keinen Grund, davon abzugehen.

Es lässt sich nicht leugnen, dass, wenn der Handschuh durchnässt und mit Blut durchtränkt ist, eine enorme Anzahl von Keimen darin nachweisbar sein kann. Man kann dem dadurch begegnen, dass man die Handschuhe häufig wechselt und die in ihm aus der eigenen Haut und der Haut des Operirten aufgefangenen Keime dadurch eliminirt. Nicht immer wird sich dies aber bei den Operationen durchführen lassen. Wir haben daher in letzter Zeit, um die Keime in den Handschuhen möglichst unschädlich zu machen und ihre Vermehrung im Blutsaft zu verhindern, die Handschuhe mit Sublimatlösung angefeuchtet, sodass mit den feuchten Sublimathandschuhen operirt wurde. Eine Reihe von Untersuchungen über den Keimgehalt solcher Handschuhe ergab (selbstverständlich nach Ausfällen mit Schwefelammonium), dass der Keimgehalt ein ausserordentlich geringer ist, in einer Reihe von Fällen (Hernien) konnte vollständige Keimfreiheit constatirt worden. Nothwendig ist dabei nur, die Handschuhe, wenn sie mit Blut durchfeuchtet werden, wieder in Sublimat auszudrücken, da das Sublimat sonst wirkungslos wird. Irgend ein Schaden von dieser Durchtränkung wurde niemals, auch bei Laparotomieen nicht, gesehen. Wir werden jedenfalls an der Königsberger Klinik an den Zwirnhandschuhen festhalten.

Herr Samter (Königsberg): Ich hatte vor mehreren Jahren an dieser Stelle über Untersuchungen berichtet, welche den Keimgehalt der Haut des Operationsgebietes betrafen. Diese Untersuchungen sind beiläufig unabhängig und gleichzeitig mit denen von Herrn Lauenstein gemacht. Ich hatte am Ende dieser Arbeit damals gesagt, dass solche Untersuchungen auch im Stande sein würden, die Resultate der Handdesinfection zu controlliren, und ich stehe auch jetzt noch auf dem Standpunkt, dass Jeder, der solche Untersuchungen über Händedesinfection machen will, solche, wie ich sie gemacht habe, wenigstens daneben auch vornehmen soll. Ich verkenne nicht, dass die Untersuchungen, die uns heute vorgetragen worden sind, mit der grössten Sorgfalt gemacht sind, und dass diese Resultate sich den Resultaten von mir und Herrn Lauenstein nähern, obgleich bestimmte Zahlen heute nicht angegeben sind. Auf der anderen Seite sind diese Untersuchungen von Herrn Lauenstein und von mir auch nicht abgeschlossen, insofern, als es noch nicht gelingt, die Keime genügend von einander zu trennen. Nach der Richtung ist, wie ich damals auch in der Arbeit besonders hervorgehoben habe, die Methode verbesserungsfähig. Ein Theil der Verbesserungen wurde auch in der Arbeit der Breslauer Klinik inzwischen in Angriff genommen. (Ich bemerke hierbei, dass der Titel meiner damaligen Arbeit durch einen Druckfehler entstellt wurde: Die Prüfung der Hautdesinfection nach der „autoptischen“ [nicht „antiseptischen“] Methode.)

Herr von Kuester (Berlin): M. H.! Ich habe auch eine Reihe von Versuchen über Handschuhe angestellt, habe aber dabei gefunden, dass der Schutz, den der Tricothandschuh vor der Infection einer Wunde bietet, ein sehr geringer ist. Der trockene Handschuh bietet ja eine kurze Zeit lang

Schutz, während bei längeren Operationen auch durch ihn die Keime hindurchtreten. Immerhin können wir in der Praxis doch wohl meistens nur mit feuchten Handschuhen rechnen. Es wird absolut unmöglich sein, dass die Hand während der ganzen Operation nicht ins Transspiriren geräth, und selbst geringe Grade von Transspiration befördern das Durchtreten der Bacterien. Ferner ist eine jede Blutung, die den Handschuh benetzt, geeignet, den Bacterien den Durchtritt durch das Gewebe zu erleichtern. Die Versuche, die ich mit Reinculturen von Pyocyaneus und Prodigiosus angestellt habe, haben mir gezeigt, dass bei stärkerem Durchfeuchten des Handschuhes der Durchtritt ein sofortiger ist, während bei geringeren Graden natürlich immer einige Minuten erst vergehen. Aber durch jeden feuchten Handschuh gehen die Bacterien innerhalb kurzer Zeit durch.

Ich möchte dann ferner noch auf eine Gefahr hinweisen, welche die Benutzung der dünnen Gummihandschuhe mit sich bringt. Dieselben werden allmälig im Gebrauch ungemein zerreisslich und besonders durch häufiges Sterilisiren sehr brüchig. Diese Handschuhe kann man aber nicht anders anziehen, als mit einer Flüssigkeit gefüllt. In dieser letzteren sammeln sich nun ganz ungemeine Mengen von Bacterien an, zumal da unter jedem Gummihandschuh die Hand transspiriren muss. Sobald nachher der Handschuh einreisst, tritt die Flüssigkeit aus, und die Infection ist viel heftiger, als sie bei einer bloss schlecht desinficirten Hand gewesen wäre.

Herr Sprengel (Braunschweig): M. H.! Ich wollte mir erlauben, ein ganz kurzes Wort zu Gunsten des Gummihandschuhes zu sprechen. Ich habe in einer grossen Reihe von Fällen mit Gummihandschuhen operirt und habe auch von einem meiner Assistenten in einer grossen Reihe von Operationen die Resultate bacteriell prüfen lassen. Die Gummihandschuhe, und zwar die nach Friedrich, haben den grossen Vorzug, dass sie sich während der Operation durch blosses Abspülen wieder in einen sterilen Zustand bringen lassen. Selbst bei denjenigen Operationen, wo wir die Hände mit Eiter u. s. w. in Verbindung gebracht haben, genügt ein ganz kurzes Waschen, um den Gummihandschuh wieder in den vorigen Zustand zu bringen. Wir haben das experimentell festgestellt; die Arbeit wird nächstens erscheinen.

Herr Krönig (Leipzig): Dr. Krönig und Dr. Blumberg haben in der Leipziger Frauenklinik ebenfalls neue Versuche über Händedesinfection angestellt und haben eine wesentlich andere Versuchsanordnung eingehalten, als wie die von Sarwey mitgetheilte. Während Sarwey die Tageshand auf die Möglichkeit der Abnahme von Bacterien nach verschiedenen Desinfectionsmethoden prüfte, sind Kr. und Bl. davon ausgegangen, die Hände vorher mit bestimmten Bacterienarten zu beschicken; sie erachten dies aus dem Grunde für nothwendig, weil man bei vorher nicht inficirten Händen im Fall des Auskeimens von Bacterien von den auf künstliche Nährböden übertragenen Abschabseln allerdings die Deutung machen kann, dass die Desinfection ungenügend war, dagegen im Fall des Ausbleibens von Wachsthum auf dem künstlichen Nährboden kein sicheres Urtheil über die Wirksamkeit des Antisepticums fällen kann. Zur Beschickung der Hautoberfläche wurde bei den Versuchen der Mikrococcus tetragenus benutzt, weil diese Bacterienart den grossen Vor-

theil hat, für den Menschen nicht pathogen, dagegen für Versuchsthiere, speciell für die weisse Maus, hoch infectiös zu sein. Bei Uebertragung von Hautabschabseln oder excidirten Hautstückchen nach der Desinfection auf den Thierkörper erachten es Kr. und Bl. nicht für nothwendig, das angewendete Desinfectionsmittel mechanisch vollständig zu entfernen oder chemisch unwirksam zu machen, weil dies den natürlichen Verhältnissen bei der Operation nicht entspricht, es darf vielmehr eine vorher inficirte Haut dann als genügend desinficirt angesehen werden, wenn bei Uebertragung von Hautabschabsel auf den empfänglichen Thierkörper dieser nicht mehr inficirt wird. Aus diesem Grunde ist der Thierversuch der Uebertragung auf künstliche Nährböden als Methode der Prüfung einer erfolgreichen Desinfection weit vorzuziehen. Die specielle Versuchsanordnung kann wegen der Kürze der Zeit nicht auseinandergesetzt werden, nur die Art der Entnahme ist kurz geschildert folgende: Es wurde steriler, mit Bouillon angefeuchteter Marmorstaub genommen und mit diesem nach der Desinfection die Haut der Hände 5 Minuten lang abgerieben und dann unter Zusatz von etwas mehr Bouillon die Marmorstaubaufschwemmung abgepresst und in sterilen Schalen aufgefangen. Die Marmorstaubaufschwemmung wurde den Versuchsthieren subcutan beigebracht, und zwar in einer Menge von je 1 ccm. Von den Resultaten seien die wichtigsten mitgetheilt:

Wurde die Haut mit Wasser, Bürste, Schmierseife und Leitungswasser von 40° C. energisch behandelt, so war das Resultat nach 5 Minuten langer Desinfection folgendes: Alle 6 geimpften Mäuse starben, aber nur bei 5 konnte bei der Section im Milzsaft mikroskopisch Tetragenus nachgewiesen werden. Von den an Tetragenus verstorbenen Mäusen erlag 1 Maus am 4. Tage nach der Impfung, 1 Maus am 5. Tage nach der Impfung, 2 Mäuse 6 Tage nach der Impfung und 1 Maus erst 7 Tage nach der Impfung der Tetragenusinfection.

Wurde die Haut 12 Minuten lang mit Wasser und Seife gebürstet, so starben von 6 Mäusen immer noch 3 an der Infection. Diese Resultate bestätigen also im Allgemeinen das von Sarwey bei der Desinfection der Tageshand Berichtete.

Noch schlechter waren die Resultate, wenn statt der Schmierseife und Bürste die von Schleich empfohlene Marmorseife benutzt wurde. Von 13 Mäusen, welche mit der Marmorstaubaufschwemmung nach 10 Minuten langer Behandlung der Hände mit Schleich'scher Seife geimpft waren, starben alle an Infection.

Während Kr. und Bl. also bei der rein mechanischen Behandlung der Hände ganz dem von Sarwey Gesagten zustimmen, können sie ihm nicht darin beipflichten, wenn er behauptet, dass die Heisswasser-Alcohol-Desinfection der Hände zur Zeit diejenige Methode sei, welche die Hand relativ am keimärmsten macht.

Wurde die mit Tetragenus inficirte Haut 5 Minuten lang mit heissem Wasser und Schmierseife und darauf 5 Minuten lang mit Alcohol nach den Vorschriften von Ahlfeld gebürstet, so war das Resultat der Uebertragung des Entnommenen auf 12 Mäuse folgendes: von 12 Mäusen starben noch 8 an der Tetragenusinfection.

Viel günstigere Resultate erhielten Kr. und Bl. dann, wenn sie eine Combination der mechanischen Desinfection mit nachfolgender chemischer Desinfection und zwar mit einer Quecksilbersalzlösung anwendeten; die Resultate sind zwar noch nicht völlig abgeschlossen und zwar aus dem Grunde, weil eine Störung in der Versuchsanordnung sich geltend machte, bedingt durch den manchmal erfolgenden Tod des Versuchsthieres an Quecksilbervergiftung.

Es wurden speciell Versuche angestellt mit einer Sublimatlösung und einer von der Firma Schering in Berlin hergestellten Quecksilber-Aethylendiamin-Lösung, letztere in einer Concentration von 1 : 100 und 1 : 300, Sublimatlösung in der Concentration von 1 : 1000*).

Vortragender theilt nur ein Versuchsresultat mit: Nach Behandlung der Hände, 5 Minuten lang Wasser, Schmierseife und Bürste und darauffolgendes Bürsten der Hände 3 Minuten lang mit einer 1 proc. Quecksilberäthylendiaminlösung, starben von 10 geimpften Mäusen keine an Tetragenus, alle blieben am Leben, bei einer gleichlangen Desinfection einer anderen mit Tetragenus inficirten Hand mit einer 1‰ Sublimatlösung starb ebenfalls keine Maus an Tetragenus, wohl aber 8 Mäuse an der Quecksilbervergiftung.

Aus diesen und ähnlichen Resultaten erachten sich Untersucher für berechtigt folgende Schlüsse zu ziehen: Die mechanische Desinfection der Hände mit Wasser und Schmierseife, die Schleich'sche Desinfection der Hände, die Alkoholheisswasserdesinfection Ahlfeld's sind in ihrer Werthigkeit weit geringer anzuschlagen als die Combination der mechanischen Desinfection mit einer nachfolgenden Desinfection mit einer Quecksilbersalzlösung. Die Quecksilber-Aethylendiaminlösung in wässerigen Lösungen angewendet, hat sich vor Allem, in stärkeren Concentrationen angewendet (1 pCt.), als mindestens gleichwerthig erwiesen mit der 1‰ Sublimatlösung bei der Desinfection der Oberhaut unserer Hände. Die Quecksilber-Aethylendiaminlösung hat aber bei der practischen Anwendung auf der Haut den grossen Vortheil vor der 1 prom. Sublimatlösung voraus, dass sie keine Reizwirkung ausübt, sodass sie, auch wenn es sich um stärker inficirte Hände handelt, in sehr hohen Concentrationen angewendet werden kann. Die bei der Verwendung der Sublimatlösung so ausserordentlich störenden Reizeczeme der Operateure fallen bei Verwendung der Quecksilber-Aethylendiaminlösung fort.

Kr. und Br. fügen noch hinzu, dass die citronensaure Quecksilber-Aethylendiaminlösung in der Concentration 1 : 300 in der Universitäts-Frauenklinik seit einiger Zeit sowohl auf dem Gebärsaal als auch im Operationssaal bei Laparotomien u. s. w. zur Desinfection der Hände verwerthet wird.

Herr Kossmann (Berlin): M. H., es handelt sich für mich darum, mit einigen Worten zu dem vorhergehenden Gegenstande noch eine Minute Ihre Geduld in Anspruch zu nehmen, und ich möchte das nur deshalb thun, weil ich glaube, Ihnen noch eine wirklich neue Methode für die Handsterilisation

---

*) Die Zusammensetzung der benutzten Lösung war folgende: In 100 g der von der Firma Schering gelieferten 10procentigen Lösung sind enthalten:

4 g Aethylendiamin,
10 „ Citronsaures Quecksilber,
86 „ Wasser.

empfehlen zu können. Sie haben in den Vorträgen, die hier eben erst gehalten worden sind, die Thatsache wieder bestätigen hören, dass es absolut unmöglich ist, mit irgend einer der bestehenden chemischen oder mechanischen Methoden die Hände vollkommen keimfrei zu machen. Man ist deshalb, wie Sie gesehen haben, und wie auch hier wiederholt empfohlen worden ist, vielfach zur Anwendung von Gummihandschuhen übergegangen. Ich glaube, ich brauche nicht näher darauf einzugehen, welche erheblichen Nachtheile und Schwierigkeiten doch dem Gebrauch der Gummihandschuhe anhaften. Wenn die Herren Redner, die hier wieder solche empfohlen haben, auch darüber etwas leicht hinweggegangen sind, so kennt doch Jeder von uns diese Nachtheile. Es lag mir deshalb nahe, zu versuchen, ob es nicht möglich wäre, die Vortheile der Gummihandschuhe zu erlangen, indem man gleichzeitig ihre Nachtheile vermeidet. Das würde möglich sein durch die Herstellung einer Lösung, welche auf der Hand ausserordentlich schnell trocknet und einen impermeablen Ueberzug herstellt.

Die Schwierigkeit dieser Aufgabe liegt darin, dass die meisten Harze und derartigen Körper, mit denen man diese Versuche machen kann, einen nicht genügend elastischen, allzu brüchigen Ueberzug ergeben, der sehr leicht von den Händen abspringt und an seinen Rissen natürlich auch die Haut blossgelegt. Wir haben nun mit Hilfe der hiesigen Firma J. D. Riedel, der rühmlichst bekannten chemischen Fabrik, eine grosse Anzahl derartiger Mischungen versucht, und ich glaube Ihnen diejenige, die die Firma jetzt unter dem Namen „Chirol", irgend einen Namen muss doch jedes Ding haben, empfiehlt, als eine allen mässigen Anforderungen genügende empfehlen zu können. Für die Herren, die sich für diese Frage interessiren, ist die Lösung selbst und auch ein älterer schon etwas gebrauchter Apparat, den ich bisher benutzte, in dem Seitenflügel dieses Gebäudes aufgestellt. Ich bitte die Herren, sich beides einmal anzusehen. Jedenfalls kann man damit die Hand innerhalb 2—3 Minuten mit einem trockenen, nicht springenden, impermeablen Ueberzug versehen, der sich hernach ausserordentlich leicht mit Spiritus abwaschen lässt.

Ich brauche nicht zu sagen, dass wir in meiner Klinik der Anwendung dieses Chirols immer eine möglichst sorgfältige Desinfection der Hand nach einer der üblichen Methoden noch vorausschicken.

69) Herr Katzenstein (Berlin): „Experimentelle Untersuchungen über Katheterisation."

M. H.! So einfach die Reinigung metallner Katheter ist, ebenso schwierig ist die Sterilisation der heute für jeden Chirurgen unentbehrlichen Seiden- und Baumwollengespinnst-Katheter und Bougies. Bis vor nicht langer Zeit haben wir auf der Abtheilung meines bisherigen Chefs, des Herrn Professor Israel, diese Instrumente durch gründliches Abseifen, Durchspülen mit Seifenwasser und sterilem Wasser und Einlegen für 10 Minuten in eine 1 prom. Sublimatlösung zu sterilisiren versucht. Die im Auftrage meines Chefs im Verein mit Herrn Dr. Fiegel gemachten bacteriologischen Untersuchungen, diese Methode betreffend, haben recht ungünstige Resultate gezeitigt. Wir haben unsere gebrauchten Katheter bis zu einer Stunde in Sublimat gelegt und

konnten selbst bei dieser langen Zeitdauer eine Sterilisation nicht erreichen; dass ein so langes Verweilen der Katheter im Sublimat den Instrumenten sehr schädlich ist, ist bekannt und durch die Versuche von Posner und Frank experimentell erwiesen. Diese Unsicherheit der Reinigung der Katheter gab uns Veranlassung zur Anschaffung des Kuttner'schen Apparates, der dasselbe Princip hat, wie der s. Z. von Farkas angegebene, nämlich durch Hindurchtreiben strömender Wasserdämpfe durch das Innere der Katheter sie zu sterilisiren. Wir waren froh, in die Möglichkeit versetzt zu sein, nunmehr auch die Instrumente, die bisher als die einzigen in nicht aseptischem Zustand in den menschlichen Körper eingeführt worden waren, keimfrei anwenden zu können. Ein enormer Mehrverbrauch von Kathetern überzeugte uns aber bald davon, dass die Methvde nicht ganz so unschädlich für die Katheter ist, wie angegeben; denn nach 2- höchstens 3maliger Wiederholung der Sterilisation waren unsere Katheter — wir verwandten nur beste französische Seidengespinnst-Katheter — unbrauchbar geworden. Erst bei genauerer Durchsicht der Literatur fand ich, dass Kuttner, der die Methode des öfteren so warm empfohlen hat, in einer Polemik gegen Alapy folgendermassen schreibt: Die Feuchtigkeit allein kann den sorgsam hergestellten, mit harzigen Lacken ganz durchtränkten und noch übezogenen Kathetern nicht viel anhaben; die Wärme und Feuchtigkeit zusammen aber . . . verändern allmählich die Lackschichten derart, dass sie ihre frühere mit Elasticität verbundene Festigkeit mehr und mehr verlieren und endlich das Instrument „schlapp“ erscheinen lassen; auch bekommt es schliesslich Risse und Sprünge“. Besser könnte ich die Veränderungen, die unsere Katheter im Kuttner'schen Apparat unter der Einwirkung der Wärme und Feuchtigkeit erfahren, nicht schildern. Denn dass bei der Verwendung des Wasserdampfs zur Sterilisation der Katheter Feuchtigkeit (Wasserniederschläge) fernzuhalten ist, ist wohl kaum anzunehmen. Die Einwicklung der Katheter mit Fliesspapier, wie sie Alapy empfohlen, genügt natürlich auch nicht, sie vor Feuchtigkeit zu schützen, da die Wasserdämpfe auch durch das Innere der Katheter hindurchstreichen; selbst aber, wenn man das Innere der Katheter mit Fliesspapier vollstopfte, würden die Katheter unter der feuchten Wärme leiden.

Da die Sublimatdesinfection unzureichend, die Sterilisation der Katheter in Wasserdampf für uns undurchführbar war, versuchten wir es mit den besonders von französischer Seite, aber auch von Deutschen mehrfach empfohlenen Formaldehyddämpfen. Ich habe es unternommen, durch eigene bakteriologische Untersuchungen festzustellen, inwieweit wir im Stande sind, Katheter durch Formaldehyddämpfe keimfrei zu machen. Ich benutzte dazu eine von Desnos angegebene Glastube, in die die zu sterilisirenden Katheter hineingebracht werden. Der zum Verschluss der Glastube nöthige Gummistopfen enthält in einer Vertiefuug eine kleine Metallhülse zur Aufnahme des die Formaldehyddämpfe entwickelnden Mittels. Ehe ich Ihnen über die Ergebnisse meiner Untersuchungen berichte, möchte ich mir erlauben, Ihnen ganz kurz ihre Methodik mitzutheilen.

Während ich bei meinen Untersuchungen über die Sterilisation der Katheter durch Sublimat unsere gebrauchten Katheter benutzte, inficirte ich diese

Instrumente bei den folgenden Versuchen. Zunächst versuchte ich die Abtödtung des fast in jedem Urin vorkommenden und so widerstandsfähigen Bacillus pyocyaneus, um dann später Vergleichsversuche mit Streptokokken, Staphylokokken und Bacterium coli commune anzustellen. Katheter mit weitem Lumen tauchte ich für 10—15 Minuten in die Bouillon, Katheter mit engem Lumen und Ureterkatheter 24 Stunden, oder ich spritzte die Bouillon durch die Katheter hindurch, da ich die Erzielung der Keimfreiheit gerade der Innenfläche der Katheter für ganz besonders schwierig halte. Nach der Sterilisation brachte ich ein vom oberen Ende mit geglühter Scheere abgeschnittenes Stück des Katheters in Bouillon. Waren die Katheter nicht steril, so trübte sich ge-

Fig. 1.

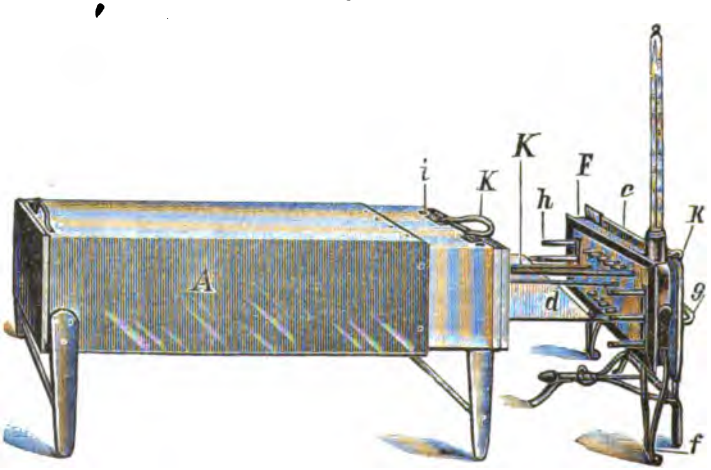

Apparat fertig zum Gebrauch.
Katheter K am Cylinder c angeschlossen. Formaldehydentwicklungsraum F wird in Kasten A hineingeschoben und durch Klammer k befestigt.

wöhnlich nach einem Tage schon die Bouillon, selten nach zwei Tagen, die endgültige Entscheidung traf ich erst nach 14 Tagen. Die meisten Culturen habe ich bis zu 6 Wochen aufgehoben, ohne dass jemals noch eine Veränderung eingetreten wäre. In der ersten Hälfte meiner Untersuchungen habe ich das Desinficiens durch Abspülen des Katheters in sterilem Wasser zu entfernen gesucht, habe aber diese Procedur unterlassen, da ich eine Aenderung der Versuchsergebnisse nicht constatiren konnte. Es war in den negativ ausfallenden Versuchen höchstens eine Abschwächung des Pyocyaneus durch das eventuell am Katheter niedergeschlagene Formalin zu constatiren, so zwar, dass sich die Bouillon statt nach 24 Stunden, erst am zweiten Tage trübte. Das, was ich als Endergebniss der Versuche mittheile, ist das Mittel der Resultate von mehreren unter gleichen Bedingungen angestellten Parallelversuchen.

In der ersten Reihe meiner Versuche prüfte ich die Einwirkung der

University of California
LIBRARY

Formalindämpfe auf die Katheter bei 15° und kam im Grossen und Ganzen zu denselben Ergebnissen, wie seiner Zeit Janet, der fand, dass zu einer sicheren Sterilisirung von Kathetern mit weitem Lumen eine Zeitdauer von ungefähr 24 Stunden nothwendig und eine Sterilisirung von Ureterkathetern überhaupt nicht möglich sei. Diese Ergebnisse konnten mich in keiner Weise befriedigen, da das mir vorschwebende Ziel eine Sterilisirung zum jeweiligen Gebrauch, d. h. also in 10—15 Minuten und die Sterilisirungsmöglichkeit der Ureterkatheter war.

Ich glaubte es zu erreichen, wenn ich durch eine erhöhte Temperatur eine stärkere Entwickelung von Formaldehyddämpfen erzielte, und brachte die

Fig. 2.

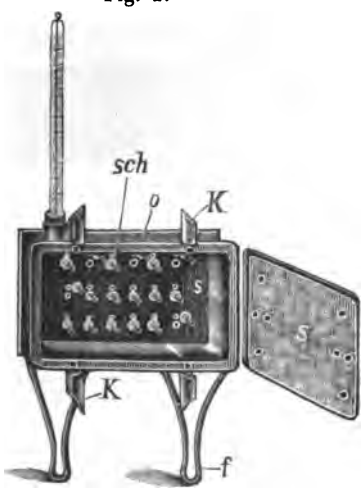

Formaldehydentwicklungsraum F nach Entfernung der Seitenwand s.

zu sterilisirenden Katheter mit dem Formaldehydentwickler in den Brutschrank bei einer Temperatur von 37°. In der That gelang es mir, eine sichere Keimfreiheit der Katheter mit weitem Lumen in 12 Stunden zu erreichen, eine Zeit, die natürlich meinem vorhin angegebenen Zweck durchaus nicht genügen konnte. Es lag offenbar daran, dass nur ein relativ geringer Theil der ziemlich stark entwickelten Formaldehyddämpfe durch den inneren Raum der Katheter durchstrich, ein so geringer Theil, dass ihre Summe erst nach 12 Stunden das ihnen von mir gesteckte Ziel erreichte.

Es lag daher nahe, die bei einer noch höheren Temperatur in noch grösserer Menge entwickelten Dämpfe durch das Innere der Katheter hindurchzutreiben und auf diese Weise in sehr kurzer Zeit dieselbe Summe von Dämpfen auf die Innenfläche wirken zu lassen, wie in 12 Stunden bei 37° und 24 Stunden bei 15°, ja es musste gelingen, was bisher überhaupt noch nicht erreicht war, Ureterkatheter auf diese Weise zu sterilisiren und dadurch die wichtige Einführung von Kathetern in die Harnleiter weniger gefährlich zu machen.

Dazu bedurfte es natürlich eines eigenen Instrumentariums, und ich habe mir von der Firma L. u. H. Löwenstein einen Apparat machen lassen, mit dem ich die nun folgenden Versuche angestellt habe. Er besteht aus zwei Haupttheilen: aus dem Formaldehydentwickelraum (F) und dem Aufenthaltsort der Katheter (A).

Die eine grössere Seitenwand (s) ist mit einem Holzgriff (g) versehen und abnehmbar, (s. Fig. 2) die andere Fläche trägt 3 Reihen von je 6 Oeffnungen, die durch einen kleinen Schieber verschlossen werden können und nach aussen in einen mit Schraubengewinde (c) versehenen Cylinder endigen, auf den die Katheter aufgeschraubt werden können, die oberen beiden Reihen für ver-

Fig. 3.

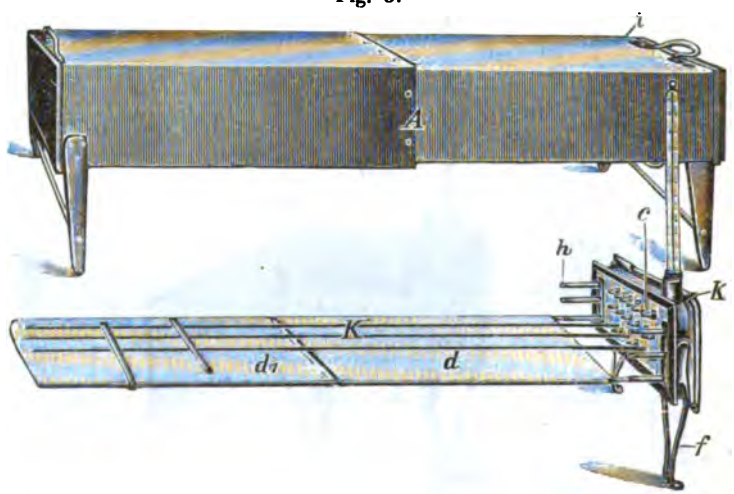

Der Apparat zur Sterilisirung von Ureterkatheter ausgezogen.

schiedene Dicken von Kathetern, die unterste nur für Ureterkatheter gedacht. Der Innenraum dieses Kastens ist absolut luftdicht abschliessbar, sodass die darin entwickelten Formaldehyddämpfe nur durch die jeweils mit Kathetern versehenen Cylinder und damit durch die Katheter selbst hindurchstreichen können. An der dem anderen Theil des Apparates zugekehrten Fläche finden sich dreimal 2 Hülsen (h) zur Aufnahme der die Katheter stützenden Drahtgestelle (d); ein abnehmbares Fussgestell (f) macht diesen Theil des Apparates zu einem selbstständigen. Der andere zur Aufnahme der Katheter bestimmte Theil ist ein viereckiger Kasten mit 4 Füssen in der Fläche von denselben Grössendimensionen.

An der oberen und und unteren Fläche befinden sich 3 runde Löcher (l) im Durchmesser von 2 cm, durch die die Formaldehyddämpfe, nachdem sie die Innen- und Aussenfläche der Katheter passirt haben, nach aussen abgeleitet werden. Die Verwendung des Apparates ist so einfach, dass ich mich ganz kurz fassen kann. Die zu sterilisirenden Katheter werden auf die

entsprechenden Hülsen aufgeschraubt und der dem betreffenden Cylinder (c) entsprechende Schieber beiseite geschoben; in den Dampfentwickler bringt man ca. 3 g Trioxymethylen (soviel, dass der Boden (b) leicht bedeckt ist), die mit Asbest bekleidete Seitenwand (s) wird durch Klammer fest angeschlossen. Nunmehr werden die auf dem Drahtgestelle (d) ruhenden Katheter in den Kasten (A) hineingeschraubt und der Kasten (F) mit dem Kasten (A) fest verbunden (Klammer (k), Asbestdichtung) und ersterer erhitzt. Zur Erwärmung dienen 3 an einem Arm angebrachte kleine Gasflammen, von denen die beiden grösseren nach Erreichung einer gewissen Temperatur abgestellt werden, d. i. für gewöhnliche Katheter 50°, für Ureterkatheter 60°. Diese Temperaturen sind nach 1 Minute erreicht, das Thermometer steigt dann noch im Verlauf der nächsten 2—3 Minuten auf 70 bezw. 80°, welche Temperaturen für 10 bezw. 20 Minuten durch die kleine Flamme ungefähr erhalten bleiben. Die Temperatur im Kasten für die Katheter ist im Durchschnitt 40° geringer als im Formaldehydentwicklungsraum; die Katheter haben daher unter der Temperatur nicht zu leiden. Um die Dämpfe anzuziehen und damit gewissermaassen eine vis a tergo für das Zustandekommen des Weiterströmens der Formaldehyddämpfe zu schaffen, bringe ich in die an diesen Löchern befindlichen Siebe Phenylhydrazin, das bekanntlich eine grosse Affinität zum Formaldehyd hat. Auf diese Weise werden die für die Athmungsorgane sehr lästigen Formaldehyddämpfe absorbirt. An dieser Stelle möchte ich noch bemerken, dass auch ein Strömen der Formaldehyddämpfe durch den Ueberdruck bewirkt wird, den ich durch Erhitzung des Formalinentwicklungsraumes erziele. Es ist demnach leicht einzusehen, wie wichtig es war, gerade den Formaldehydentwicklungsraum möglichst klein zu machen im Verhältniss zum Cubikinhalt des zur Aufnahme der Katheter bestimmten Kastens.

Mit diesem Apparat stellte ich nun eine grosse Zahl von Versuchen an, deren Ergebniss ich nunmehr kurz mittheilen will. Ich hatte gefunden, dass man in $2^1/_2$ Stunde bei 60° Katheter keimfrei machen kann und ging bei der Benutzung meines Apparates von dieser Zeit aus nach abwärts. Ich konnte eine absolute Keimfreiheit der Katheter schon bei einer Sterilisationsdauer von 10 Minuten erreichen, wenn ich die bei einer Temperatur von 60° in vehementer Weise aus Trioxymethylen entwickelten Formaldehyddämpfe durch das Innere der Katheter hindurchtrieb. Bei Ureterkathetern, die ihrer Länge und der Enge ihrer Lumens wegen dem Hindurchtreten der Dämpfe ganz andere Widerstände entgegensetzen, wandte ich zuerst eine Temperatur von 120° für die Formaldehydentwicklung bei einer halbstündigen Desinfectionsdauer an. Auch hier konnte ich mit der Temperatur und mit der Zeitdauer wesentlich heruntergehen, denn es gelang mir, eine Keimfreiheit dieser Instrumente in 20 Minuten bei einer Temperatur im Formaldehydentwicklungsraum von 80° zu erreichen. Die Resultate wurden bei 15 Minuten unsicher, insofern als ein oder der andere Katheter nicht steril war.

Noch ein Wort über den Formaldehydentwickler; 40proc. Formalinlösung dazu zu verwenden, geht nicht an, da eine so grosse Menge von Formaldehyddämpfen, wie wir sie benutzen, daraus nicht entwickelt werden kann; überdies lag uns ganz besonders daran, jede Flüssigkeit zu vermeiden, und ich

möchte hier noch bemerken, dass es sehr zweckmässig ist, die Katheter nach dem Gebrauch nicht nur mechanisch zu reinigen, sondern auch durch Chlorcalcium zu trockenen und in trockenem Zustande aufzubewahren. Vor der Verwendung der sog. Formalinpastillen (Schering) muss ich ebenfalls warnen; denn selbst Pastillen, die ich mir aus reinem Trioxymethylen anfertigten liess, gaben nicht genügend Formaldehyddämpfe her wie das Pulver; bei den mit Pastillen angestellten Versuchen wurde der vierte Theil der Katheter nicht steril. Ich kann daher nur reines Trioxymethylenpulver (Merck-Darmstadt) zur Verwendung empfehlen; Trioxymethylen ist ja nichts anderes als polymerisirtes Formaldehyd.

Bemerken möchte ich, dass bei dieser Methode im Gegensatz zu anderen die Katheter garnicht angegriffen werden; ich habe Katheter im Apparat bis zu 48 Stunden bei einer Temperatur von ca. 80° im Formaldehydentwickelungsraum gehalten, ohne nachher auch nur die geringste Spur einer Veränderung nachweisen zu können; das liegt daran, dass die Temperatur im Katheterkasten eine wesentlich geringere ist als im Formaldehydentwicklungsraum. Die kurze Einwirkung der Formaldehyddämpfe hat ausserdem noch den Vortheil, dass sich nur wenig oder gar kein Formalin auf den Katheter niederschlägt und so eine Reizung der Schleimhaut nicht zu befürchten steht, wie sie bei der gewöhnlichen Formalindesinfection durch Formalindämpfe beobachtet worden war. Der Vorsicht halber rathe ich jedoch, vor dem jedesmaligen Gebrauch den Katheter kräftig abzureiben, sodass etwaige Spuren von niedergeschlagenem Formalin mechanisch entfernt werden. Bemerkenswerth ist noch, dass die Voraussetzung einer guten Desinfection eine glatte Innenfläche des Katheters ist; und dass die Katheter nach jedesmaliger Anwendung beim Patienten mechanisch durch Durchspülen von Wasser gereinigt werden, beides aus einem Grunde: Formaldehyddesinfection ist eine Oberflächendesinfection und dringt nicht durch Schleim oder Blutcoagula hindurch.

Es dürfte Sie dieser, nach dem gleichen Princip construirte, kleine Taschenapparat interessiren, in dem man 10 Minuten lang die zur Desinfection des Katheters nöthige Temperatur von 60° durch einen Termophor erhalten kann. Mit diesem Apparat ist man daher im Stande, seinen Katheter auf dem Wege von einem Kranken zum andern zu sterilisiren.

M. H., wenn es mir auch gelungen ist, Ureterkatheter keimfrei zu machen, so würde der Katheterismus der Ureteren noch lange nicht aseptisch sein, wenn wir dabei so vorgingen, wie bisher. Sie wissen, dass dabei nur ein ganz kleiner Theil des aseptisch gemachten Katheters im Cystoscop liegt, während bei weitem der grössere Theil aussen befindlich, die Genitalien des Patienten und den Kopf des Operateurs berührt und an seinem oberen Ende von einem Assistenten gehalten werden muss. Um einerseits von einem Assistenten unabhängig zu sein, andrerseits die unvermeidliche Infection des Katheters hintanzuhalten, habe ich mir verschiedene Vorrichtungen machen lassen, die jedoch das leichte Gleiten des Katheters behindern. Zuletzt kam ich darauf, eine im Verhältniss zum Ureterkatheter weite Röhre spiralig aufdrehen zu lassen, die, wie Sie sehen, leicht am Cystoscop angebracht werden kann. Durch Befestigung dieses Katheterschützers verliert das

Cystoscop wenn man es dreht, durchaus nicht das Gleichgewicht, wie man annehmen sollte. Der Katheterschützer stellt nämlich genau einen Kreis dar, dessen Durchmesser senkrecht auf der Achse des Cystoscops steht, damit wird ein Umkippen des Cystoscops zweckmässig vermieden. Der Katheterschützer behindert daher weder die Führung des Cystoscops, noch stört er das leichte Gleiten des Katheters in irgend einer Weise. Somit ist der Katheterismus der Harnleiter aseptisch ausführbar, gefahrloser als bisher, wenn auch in manchen Fällen eine Infection von der Blase an nicht vermieden werden kann. Wenn ich das Ergebniss meiner sämmtlichen Untersuchungen noch einmal zusammenfasse, so wäre etwa folgendes zu sagen:

1. Die Desinfection der Katheter mit Sublimat ist unzureichend.

2. Die Verwendung des Kuttner'schen und der vielen anderen nach dem Farkas'schen Princip construirten Apparate ist wegen des enormen Mehrverbrauchs an Kathetern undurchführbar.

3. Die Desinfection der Katheter mit Formaldehyddämpfen, wie sie bisher geübt wurde, ist zu langwierig und für Katheter mit engem Lumen unzureichend.

4. Der von mir construirte Apparat ermöglicht es, durch eine vehemente Entwicklung von Formaldehyddämpfen aus Trioxymethylen (polymerisirtes Formaldehyd) bei einer Temperatur von 60° bezw. 80° und Durchtreiben dieser Dämpfe durch das Innere (Ueberdruck im Formaldehydentwicklungsraum, Ansaugen der Dämpfe durch Phenylhydrazin) gewöhnliche Katheter in 10 Minuten, Ureterkatheter in 20 Minuten, mithin also zum jeweiligen Gebrauch keimfrei zu machen, wobei die Katheter weniger als bei irgend einem anderen Verfahren geschädigt (Dampfentwicklungsraum getrennt vom Katheterraum, in letzterem Temperatur von 30—40°) und Niederschläge von Formaldehyd auf den Kathetern infolge der kurzen Dauer des Verfahrens so gut wie vollkommen vermieden werden.

Weiterhin ist es mir gelungen, durch die zum ersten Male erreichte Desinfection der Ureterkatheter einerseits und die Construction eines den Ureterkatheter vollkommen aufnehmenden am Cystoscop zu befestigenden Katheterschützers andererseits den Katheterismus der Harnleiter so aseptisch wie nur möglich zu gestalten.

Herr Loewenhardt (Breslau): M. H., ich möchte dem Vortrage des Herrn Katzenstein bloss in einer Bemerkung entgegengetreten wissen. Die schleimhautreizenden chemischen Hilfsmittel, die Katheter zu desinficiren, werden wir niemals den Patienten in die Hand geben können. Bei den relativen Chancen, die für die Antiseptik in der bacterienreichen Urethra in Betracht kommen, müssen eben grade diese berücksichtigt werden, und besonders jedes Trauma, jede Reizung, welche neue Irritationen und deren Folgezustände hervorrufen, sind gefährlich. Ich hatte vor einem halben Jahre Gelegenheit, einem kleineren Kreise in Breslau einen Patienten vorzustellen, welcher sich seit 5 Jahren ständig katheterisirt, der eine totale Ischuria prostatica hat und sich jetzt noch unzersetzten Urins erfreut. Das ist nicht mein Verdienst, sondern seins. Er ist auf das sorgfältigste bemüht, seine Katheter zu kochen, und ich habe bis jetzt noch keinen brauchbaren Ersatz dafür kennen gelernt. Ich glaube, wir

müssen, da wir doch hin und wieder einem Patienten den Katheter in die Hand geben, in solchem Falle immer noch bei der Kochmethode bleiben und können dieselbe, was wegen des Materials wünschenswerth, sehr abkürzen dadurch, dass wir vorher die mechanische Reinigung der Instrumente durch Seifenwasser den Patienten einprägen.

Was die Apparate des Herrn Katzenstein anbetrifft, so glaube ich, dass — schon aus rein äusserlichen Gründen — sie vielleicht für Kliniken geeignet sind, aber für das Gros der Collegen sind sie doch wohl etwas zu complicirt, und namentlich zu theuer. Ich halte es daher für sehr dankenswerth, wenn der Herr Redner darauf hingewiesen hat, dass man das Trioxymethylenpulver zweckmässig erwärmt; (etwa wie das bei dem kleinen Apparate des Herrn K. geschieht) um in recht kurzer Zeit den Katheter zu desinficiren. Wenn man also die Instrumente nur in einem einfachen Metallkasten, der gut schliesst (ein paar obere Drahtgitteretagen für die Katheter, ein Einsatz am Boden für das Trioxymethylenpulver sind leicht anzubringen), in die Ofenröhre schiebt oder irgendwie sonst erwärmt, so erzielt man in verhältnissmässig kurzer Zeit die Desinfection, die sonst viele Stunden beanspruchte.

Herr A. Freudenberg (Berlin): M. H., für das Sterilisiren von elastischen Kathetern vor Operationen wende ich seit ungefähr $1^1/_2$—2 Jahren ein ganz einfaches Verfahren an, welches ich glaube, Ihnen empfehlen zu können. Es zeichnet sich vor allen Dingen dadurch aus, dass man dazu gar keinen besonderen Apparat nöthig hat. Es ist die einfache Sterilisirung der elastischen Katheter im gewöhnlichen Dampfkochtopf, zusammen mit den Verbandstoffen. Allerdings eignen sich nicht sämmtliche Kathetersorten dafür. Die sonst ausgezeichneten gelben englischen Seidengewebskatheter vertragen es z. B. nicht. Hingegen vortragen es z. B. ausgezeichnet die schwarzen und braunen Katheter von Porgès, von Delamotte und von Rüsch, insbesondere aber die bekannte Rüsch'sche „Marke goldblond". Zwei Vorsichtsmaassregeln muss man allerdings dabei beachten: erstens, dass die Katheter sich nicht gegenseitig berühren, und zweitens, dass, wenn die Sterilisirung vollendet und der Gashahn geschlossen ist, die Katheter sofort aus dem Dampfkochtopf herausgenommen werden, damit durch die noch in ihnen vorhandene Hitze der Rest von Wasser ausgeschieden wird und die Katheter sofort trocken werden. Ich verfahre einfach in der Weise, dass ich ein grosses Handtuch nehmen und die Katheter einzeln einschlagen lasse, derart, dass immer eine Lage des Handtuchs die einzelnen Katheter von einander trennt. Das Ganze kommt dann in den Dampfkochtopf und bleibt darin $^3/_4$ Stunden. Natürlich kann man auch nach dem Vorgange von Alapy statt des Handtuchs die Katheter einzeln in Filtrirpapier einschlagen. — Dass die Sterilisirung so eine vollkommene ist, geht aus exacten Versuchen hervor, die einerseits Alapy*), andererseits Ruprecht**) angestellt haben.

Die genannten Kathetersorten — und verschiedene andere — vertragen,

*) Centralbl. f. d. Krankheiten der Harn- und Sexualorgane. Bd. VII. 1896. S. 568.

**) Beiträge zur klinischen Chirurgie. Bd. XXI. Heft 3.

wie gesagt, dies Verfahren ausgezeichnet; ich will nicht behaupten, dass sie dadurch besser werden, — das wird kein Katheter, bei keinem Verfahren, — aber sie vertragen es so tadellos, wie man es nur verlangen kann.

Für den Selbstgebrauch der Patienten, soweit diese mit Nélaton- oder Jaques-Patent-Kathetern auskommen, halte ich das einfache Auskochen für das Praktischste. Die Patienten brauchen dazu weiter nichts, wie eine einfache Kasserolle mit Deckel, in der sie die Katheter etwa 10 Minuten in Wasser kochen. Dann wird sofort die Kasserolle mit dem Deckel umgestülpt, damit das Wasser herausläuft, der Deckel abgehoben, damit der Rest von Wasser resp. Wasserdampf entweicht, und in wenigen Augenblicken sind die Katheter trocken und gebrauchsfertig.

Discussion:

Herr Katzenstein: Herrn Freudenberg kann ich nur noch einmal an die von uns gemachten Erfahrungen mit heissen Wasserdämpfen erinnern, an denen die ursprünglich von Alapy angegebenen Vorsichtsmaassregeln der Einwickelung der Katheter nichts ändern können; überdies glaube ich nicht, dass Ureterkatheter mit dieser Methode steril gemacht werden können. Zu den Ausführungen des Herrn Löwenhardt bemerke ich, dass wir Prostatikern nur dann den Katheter zum Selbstkatheterismus übergeben, wenn die Passage in der Urethra so frei ist, dass ein Nélatonkatheter leicht in die Blase gelangt, und ein solcher ist am einfachsten durch Auskochen zu desinficiren. Mein Taschenapparat ist für Aerzte gedacht. Sein Vorschlag, Katheter in einem Blechkasten durch Formaldehyddämpfe zu sterilisiren, ist nicht neu — mein Ziel war aber, die Sterilisation zum jeweiligen Gebrauch, d. h. also in kurzer Zeit zu erreichen und das geht, wie ich ausgeführt habe, auf die von L. empfohlene Art nicht.

70) Herr Poelchen (Zeitz): „Vorstellung eines durch Operation — Ventilverschluss des Schädels — vorläufig geheilten Epileptikers."

M. H.! Ich zeige Ihnen hier einen 21jährigen Schlosser, Herrn Zimmermann, der sein früheres Leiden — Epilepsie — auf eine 1893 erlittene Kopfverletzung zurückführt. Von seinem Lehrherrn will er mit einer Wasserwaage auf die linke Seite des Schädels geschlagen worden sein. Als Spur dieses Schlages wird er Ihnen einige Centimeter über und hinter dem linken Ohr eine kleine, auf dem Knochen frei bewegliche Hautnarbe zeigen.

Im September 1897 wurde Z. als der Simulation verdächtig ins Krankenhaus Zeitz aufgenommen, wo bald schwere epileptische Krämpfe mit Zungenbiss und lang — oft 36 Stunden — anhaltenden Bewusstseinstörungen beobachtet wurden. Die Krampfzuckungen begannen regelmässig am rechten Fuss.

Am 12. November 1897 eröffnete ich in Hypnose nach Wagner'scher Methode den Schädel, indem ich den Lappen entsprechend dem oberen Ende der linken Centralwindungen ausmeisselte und nach unten herunter klappte. Nach Spaltung der harten Hirnhaut buckelte sich das nicht pulsirende Gehirn stark vor, um nach Ablauf einiger Secunden zurückzusinken und Pulsation zu zeigen,

abgesehen von den oberen Enden der Centralwindungen, diese blieben prominent ohne Pulsation. In diese prominente Gehirnmasse stiess ich nach allen Richtungen hin, natürlich auch in die Tiefe, Messer und Punctionsnadel ein, ohne etwas anderes herauszubefördern als kleine Theilchen normaler Gehirnmasse (mikroskopische Untersuchung). Ich konnte mich schliesslich des Eindruckes nicht erwehren, dass es sich um eine umschriebene, progressive Ernährungsstörung des Gehirns handele, um eine circumscripte Hypertrophie. (Zweimal hatte ich im Zeitzer Krankenhause Gelegenheit, umschriebene Oedeme der Arachnoidea auf der Hirnoberfläche zu beobachten, einmal nach einer Eisenbahnverletzung auf dem Leichentische, einmal bei einem jungen Manne nach einer Contusion des rechten Schläfenbeines durch Revolverkugel. In letztem Falle bestand corticale Epilepsie, und wurde durch Trepanation Heilung erzielt.)

Der Wagner'sche Lappen wurde nicht wieder an seinen ursprünglichen Ort gebracht, sondern, ungefähr 1 cm prominirend, durch untergelegte Jodoformgaze und den Verband fixirt.

Die Trepanation befreite Zimmermann genau auf 6 Wochen von seinen Krämpfen. Am 23. December wurde das Weihnachtsfest gefeiert, Zimmermann stand im überheissen Zimmer am überheizten Ofen, er wurde ohnmächtig und bekam einen schweren epileptischen Anfall. Am 31. December wird der Schädel von Neuem eröffnet, das vorquellende Gehirn zeigt dasselbe Verhalten wie am 12. November. Auf den prominent bleibenden Theilen der Centralwindungen findet sich aber Decubitus in Gestalt der Charcotschen Plaques jaunes, hier hatte die Gehirnrinde gegen den der Dura mater entbehrenden und durch Verwachsungen fixirten Wagner'schen Lappen gedrückt. Weiteres Verfahren wie früher. Bis zum 31. Januar 1898 war das Allgemeinbefinden leidlich, nicht so gut wie bis zum 31. December 1897, wöchentlich traten ein bis zweimal leichte Krampfanfälle auf. Am 31. Januar ohne bekannte Veranlassung gehäufte schwere Anfälle, von Neuem Eröffnung der Schädelhöhle, dasselbe Verhalten des Gehirns. Der Knochenlappen wird nun noch weiter prominent gelagert, sein oberer freier Rand steht 2 cm über der äusseren Oberfläche des übrigen Schädels. Bis zum 19. Mai war das Befinden des Pat. zufriedenstellend, nur hin und wieder Krämpfe von kurzer, minutenlanger Dauer, Zimmermann beschäftigt sich den ganzen Tag hindurch mit Schnitzen von Bilderrahmen. Am 19. Mai gehäufte Krampfanfälle, für die eine Ursache nicht gefunden werden kann, daher am folgenden Tage Eröffnung des Schädelinnern: das Gehirn zeigt, abgesehen von der schon mehrfach erwähnten, noch immer prominirenden Partie, vollkommen normales Verhalten. Von jetzt an bleibt das Befinden Zimmermanns derartig befriedigend, dass er am 1. August 1898 als geheilt und arbeitsfähig in seine Heimath entlassen werden kann. Der Wagner'sche Knochenventillappen steht mit seinem medianen, freien Rande fast 3 cm über dem Niveau des übrigen Schädels, von ersterem zu letzterem führt eine pulsirende, gute Hautnarbe, auf die man heftig drücken kann, ohne dass Unbehagen oder ein Krampfanfall ausgelöst wird. Z. arbeitet als Schlosser in Leipzig, will täglich 4—5 Mk. verdienen. Seit seiner Entlassung aus dem Krankenhause will er einmal einen kurzdauernden Krampf-

anfall gehabt haben, welcher Angabe das Gericht aber keinen Glauben geschenkt hat, sodass er vorläufig mit seinen Ansprüchen an seinen früheren Lehrherrn abgewiesen ist.

Bei dem vorgestellten jungen Manne habe ich also im Jahre 1897 die Operation gemacht, die Herr Kocher 1899 hier auf dem Chirurgencongresse beschrieben hat. Ohne von einander zu wissen, haben wir beide denselben Weg eingeschlagen, der hoffentlich zum Ziel der definitiven Heilung führt.

Nun noch wenige Worte über die Hypnose: Wie oben schon erwähnt, habe ich den jungen Mann in Hypnose operirt; die Indication dazu war in einem meiner früheren Hülfsärzte, Herrn Dr. Morgenroth, jetzt in Wernigerode a. H., gegeben. Derselbe, ein Forel'scher Schüler, besass grosse Geschicklichkeit in hypnotisch-therapeutischen Maassnahmen. Die Hypnose wurde erzielt durch nichts anderes als die verbale Suggestion: „Zimmermann, legen Sie sich auf diesen Operationstisch, Sie werden gar nichts fühlen." Diese Worte wurden während der Operation vielfach wiederholt, besonders wenn Z. aufstöhnte, was öfter vorkam. Nach Anlegung des Verbandes wurde der Operirte aufgeweckt, nachdem ihm vorher aufgegeben war, sich selbst anzukleiden, auf seinen Krankensaal zu gehen und sich zu Bett zu legen. Er that wie ihm geheissen ohne alle Erinnerung an das, was mit ihm vorgenommen worden war. Bei den späteren Operationen habe ich z. Th. selbst die Hypnose ausgeführt, was aber recht unbequem ist. Einmal operirte ich Zimmermann in Narkose, durchaus nicht bequemer wie in Hypnose.

71) Herr Sudeck (Hamburg-Eppendorf): „Demonstration eines elektrisch betriebenen Bohrers"*).

72) Herr Riese (Britz-Berlin): „Thrombophlebitis der Sinus durae matris seltenen Ursprungs"**).

73) Herr Bunge (Königsberg): „Zur Pathologie und Therapie der verschiedenen Formen der Gangrän an den unteren Extremitäten"***).

74) Herr Kölliker (Leipzig): „Demonstration von Amputationsneuromen".

M. H.! Ich möchte mir erlauben, Ihnen zwei Amputationsneurome vorzulegen, die aufklärend in der Frage wirken dürften, warum viele Amputationsneurome vollkommen symptomlos bestehen, während andere den Anlass zu schwersten Neuralgien der Amputationsstümpfe geben.

Das Amputationsneurom an sich haben wir ja zunächst wie die Trennungs- oder Durchschneidungsneurome an den proximalen Stümpfen durchtrennter Nerven überhaupt als regelmässige Bildungen zu betrachten. Diese

*) S. Grössere Vorträge und Abhandlungen. Theil II.
**) Desgl.
***) Desgl.

Geschwülste sind Fibroneurome, sie bestehen aus einer Bindegewebswucherung, aus dem Endoneurium mit Hypertrophie der alten nicht vermehrten Nervenfasern. Um diese Tumoren zu schmerzhaften Neuromen zu gestalten, muss ein besonderer Reiz, ein entzündlicher Vorgang hinzutreten, der die Neuralgie veranlasst.

Meine Präparate stammen von einem Amputationsstumpfe des Vorderarmes. Die Amputation musste wegen einer Verletzung vorgenommen werden. Wegen schwerster Stumpfneuralgie resecirte ich die Neurome des Medianus, Radialis und Ulnaris und machte auch eine Continuitätsresection am Ulnaris in der Höhe des Ellbogengelenkes.

Die Neurome des Medianus und Ulnaris boten nun sehr bemerkenswerthe Verhältnisse. Am Medianusneurom inserirt sich ein breites Muskelbündel, während das Ulnarisneurom mit der Art. ulnaris so fest verwachsen war, dass ein Stück dieses Gefässes mit entfernt werden musste. Nun liegt die Annahme nahe, dass am Medianus der Muskelzug, am Ulnaris die stetige Erschütterung durch die Pulsation der Arterie den Reiz gebildet haben, der die Neuralgie auslöste.

Demonstration der Präparate.

75) Herr Payr (Graz): „Blutgefäss- und Nervennaht"*).

Discussion:

Herr von Bergmann (Berlin): Ich erlaube mir, den Herrn Vortragenden zu fragen, ob er in seinen Versuchen niemals Thromben in den Metallstücken bemerkt hat?

Herr Payr (Graz): Eine Reihe von Versuchen, die ich im Beginn in dieser Angelegenheit gemacht habe, stellte ich in der Weise an, dass ich die Magnesium-Prothesen in das Gefäss hineingegeben habe, und zwar in genauer Anlehnung an Versuche, die Gluck an Thieren gemacht hat, denen er ganz feine Glastuben in arterielle Gefässe gegeben und darüber die Gefässwand zugenäht hat. Nun ist es ja zweifellos, dass die Anwesenheit des Fremdkörpers in dem Blutgefäss die Veranlassung zu einer Thrombenbildung geben kann. Aber Gluck und Abbe haben schon beobachtet, dass bei Einlegung einer Glastube in ein Blutgefäss eine Thrombose ausbleiben oder in sehr geringem Maasse stattfinden kann, wenn das Lumen nicht zu sehr eingeengt wird. Dementsprechend waren auch meine Erfahrungen. Es waren in verschiedenen Fällen Thromben vorhanden. Aber ich habe 2 Präparate gehabt, in denen eine Obliteration der Gefässe durch den Thrombus nicht stattgefunden hat. Um aber sicher bei meiner Technik gar keine Fremdkörper in die Gefässe hineinzubringen, habe ich die früher beschriebene Technik angewendet, bei welcher nur Intimaflächen in Berührung stehen und nicht einmal ein Seidenfaden in das Gefässlumen hineinkommt.

Herr Chlumsky (Breslau): M. H. Die Kenntniss von der Resorbirbarkeit des Magnesium ist nicht ganz neu. Ich wurde vor einigen Monaten durch

*) S. Grössere Vorträge und Abhandlungen. Theil II.

Herrn Fischer, Director des Chemischen städtischen Untersuchungsamtes in Breslau, auf dieselbe aufmerksam gemacht, als ich nach einem passenden Material für resorbirbare Darmknöpfe suchte. Bei Versuchen, die ich zu diesem Zwecke angestellt habe, fand ich, dass Magnesium von allen Metallen im Magendarmcanal am meisten angegriffen wird, viel mehr als z. B. Aluminium oder Silber, dass sich aber dabei an den Metallstückchen scharfe Kanten ev. scharfe Splitter bilden, die doch nicht ganz ungefährlich sind. Aus diesem diesem Grunde kann ich also vorläufig das Magnesium zu dem genannten Zwecke noch nicht empfehlen.

76) Herr Bähr (Hannover): „Zur Lehre von den Coxa vara“*).

(Schluss der Sitzung 1 Uhr.)

---

b) Nachmittags-Sitzung.

(Eröffnung der Sitzung um 2 Uhr.)

77) Herr Vulpius (Heidelberg): „Ueber den Werth des orthopädischen Stützcorsettes“.

In der Behandlung der Rückgratsverkrümmungen wurden stets Stützapparate verwendet, deren Technik seit Sayre vielfach verbessert wurde.

Das überraschend abfällige Urtheil von Schulthess über den Werth des orthopädischen Corsetts gab uns die Veranlassung, diese Frage zur Discussion zu bringen, zumal ich die Verantwortung für etwa 800 in meiner Anstalt hergestellte derartige Stützapparate zu tragen habe. Nicht aber ist es meine Absicht, Sie zu Zeugen einer Polemik gegen Schulthess zu machen.

In Betracht kommt das Corsett hauptsächlich bei der Skoliose, der Spondylitis, der Tabes.

Bei der Tabes ist ein günstiger Einfluss insofern zu constatiren, als das Corsett von den Kranken als angenehme Stütze des Rückens empfunden wird. Ob durch das Corsett eine Besserung der Krankheitssymptome erzielt wird, ist trotz dahin lautender Mittheilungen noch nicht genügend bekannt und muss durch weitere ärztliche Beobachtungen — aber auch nur durch solche, nicht durch die eines Bandagisten — festgestellt werden. Jedenfalls ist die extendirende Wirkung des Stützcorsetts nicht gleichwerthig mit der Suspension. Das Stoffcorsett mit Stahlgerippe ist bei der Tabes dem starren Corsett vorzuziehen.

Die locale Therapie der Spondylitis verlangt vor Allem Ruhigstellung und Entlastung des kranken Abschnittes der Wirbelsäule.

Diesen Indicationen vermag das Stützcorsett nicht gerecht zu werden im

*) S. Grössere Vorträge und Abhandlungen. Theil II.

floriden Stadium der Entzündung, es ist vielmehr erst angezeigt in der Periode der Consolidation.

Hier gewährleistet das Corsett Sicherung gegen äussere Insulte, Fixation und Entlastung, letztere sowohl mittels Extension, als mittels Reclination oder Lordosirung. Diese Lordosirung erzielt zugleich Beschränkung der Gibbusbildung und Verdeckung derselben mittels paragibbären Redressements.

Der Beweis, dass das Corsett in der That diese günstigen Wirkungen hat, ist exact nicht leicht zu führen, doch lassen sich sowohl die objective Beobachtung der geringen Gibbusbildung bei Corsettträgern, als die subjectiven Angaben derselben anführen, dass das Corsett stützt, Schmerzen beseitigt.

Das Stoff-Stahlcorsett genügt, wenn kein oder nur ein geringer Gibbus vorhanden resp. zu erwarten ist, ferner bei hohem Sitz der Spondylitis, weil hier das Corsett nur als Fundament der Kopfstützvorrichtung dient. In allen anderen Fällen ist das feste, auf Modell gearbeitete Corsett vorzuziehen.

Von grösster Bedeutung ist die Anwendung des Corsetts bei der Skoliosentherapie. Das Ziel der letzteren ist ja einmal Kräftigung der Rückenmusculatur, ferner bei vorgeschrittenen Fällen Mobilisirung und dadurch ermöglichte Stellungsverbesserung. Da eine ausschliessliche Verwendung der Jugendjahre für die Skoliosenbehandlung ein Ding der Unmöglichkeit ist, da aber die Schädlichkeiten des Alltagslebens die Erfolge unserer Therapie zu vernichten geeignet sind, so bleibt uns zur Sicherung der letzteren neben der häuslichen Nachbehandlung nur das Stützcorsett.

Das Skoliosecorsett soll drei Zwecke erfüllen:

1. Stützung der Wirbelsäule, Entlastung der Rückenmusculatur ist möglich sowohl durch das Stoffstahlcorsett wie durch das starre Mieder. Beweis dafür ist uns die gute Haltung der Patienten im Corsett und deren Angaben über die stützende Wirkung.

2. Festhaltung der Wirbelsäule in normaler Mittelstellung oder in möglichst guter Correcturstellung wird erzielt und zwar hinsichtlich aller Componenten der Skoliose:

a) Der Krümmungsbogen wird gestreckt, was bewiesen wird erstlich durch die Verlängerung des Körpers, zweitens durch das Verschwinden neuralgischer Beschwerden.

b) Die seitliche Rumpfverschiebung wird verhindert. Beweisend hierfür ist der Vergleich eines Patienten mit und ohne Corsett.

c) Der Detorsionserfolg der Behandlung wird im Corsett festgehalten. Beweisend hierfür sind die „Druckspuren" am Körper, welche den Abklatsch des unter dem Corsett getragenen Netzjäckchens darstellen und nur an den Stellen entstehen, wo das Corsett einem Druck Widerstand leistet resp. Gegendruck ausübt.

3. Eine heilende Wirkung des Corsetts ist bei exacter Technik wohl möglich, bedingt durch den Druck des Apparates auf die Convexitätsseite, durch die Druckentlastung auf der entgegengesetzten Seite, zu beweisen wiederum durch die erwähnten Druckspuren.

Mindestens wirkt das Corsett einer Verschlechterung entgegen.

Die Einwände der Corsettgegner sind z. Th. bedingt durch eine Ver-

wechselung des normalen Frauencorsetts mit dem orthopädischen Stützcorsett, obwohl beide eigentlich nur den Namen gemein haben. Weitere Einwände sind von Schulthess zusammengestellt worden, und zwar wurden angegeben allgemeine und locale Schädigungen durch das Corsett.

Dass Anämie, dass Atrophie u. dergl. erzeugt werden, ist unrichtig, wie mir hundertfache Beobachtung bewiesen hat. Eben so unrichtig ist die Behauptung, dass ein exact sitzendes Corsett zu bauen unmöglich sei. Der Beweis, dass dies möglich ist, wird schon aus dem Vorangehenden zu entnehmen sein, wenn auch zuzugeben ist, dass die Technik gerade des Corsetts eine recht schwierige ist.

Insbesondere können wir auch auf die Niveaudifferenzen des Rückens ausgleichend einwirken.

Bedeutsamer ist der Versuch von Schulthess, durch Statistik und Messungstabellen den schädigenden Einfluss des Corsetts zu beweisen. Indessen enthält die Statistik Trugschlüsse, auf welche an anderer Stelle genauer eingegangen werden soll. Die Messungen aber sind unmöglich so absolut fehlerfrei, dass sie als Beweis gegen das Corsett Geltung beanspruchen können, so dankenswerth gewiss in wissenschaftlicher Hinsicht die graphische Wiedergabe des skoliotischen Körpers nach Schulthess ist. Eine Begründung dieser meiner Ueberzeugung muss ich mir mit Rücksicht auf die knapp bemessene Zeit hier versagen.

Welches sind die Indicationen für die Anwendung des Skoliosencorsetts und seine verschiedenen Arten?

Während stationärer Anstaltsbehandlung ist das Corsett nicht nöthig. Bei ambulanter gymnastischer Behandlung dagegen ist es nöthig, wenn daneben Schulbesuch stattfindet.

Nach Abschluss der Cur ist das Corsett unter allen Umständen angezeigt. Und zwar genügt bei habitueller Schiefhaltung, bei leichten, nicht progredienten Skoliosen zweiten Grades das Bügelcorsett; bei schweren Formen mit schlechter Prognose ist unbedingt das starre Corsett vorzuziehen. Letzteres leistet auch bei Neuralgien ex scoliosi bisweilen bessere Dienste als das Stoffcorsett.

Es bleiben zu besprechen die Fälle, bei denen aus irgend welchen Gründen eine Anstaltsbehandlung nicht durchgeführt werden kann. Ich bin unbedingt der Ansicht, dass hier ein Corsett zu geben ist, dass wir mit ihm sicher mehr leisten als mit Nichtsthun.

Um die volle Wirkung jeweils mit dem Corsett zu erzielen, bedarf es einer ausgebildeten Technik. Ich habe mich bemüht, sowohl das Bügelcorsett wie das starre Mieder zu vervollkommnen, kann aber auf die Details hier nicht eingehen. Für das erstere hat sich mir die Hinzufügung eines verstellbaren Schultergürtels sehr bewährt, für das letztere ist die richtige Gestaltung des Modells von grösster Wichtigkeit.

Wenn auch diese Mittheilungen nur skizzenhaft ausfallen konnten und ich auf die ausführlichere Bearbeitung des Themas hinweisen muss, und wenn auch einzelne Thesen auf Widerspruch stossen werden, so hoffe ich doch heute schon den Werth des Stützcorsetts ausser Zweifel gestellt zu haben.

78) Herr A. Schanz (Dresden): „Die Redression schwerer Skoliosen."

Zwei Indicationen haben wir bei der Behandlung schwerer Skoliosen zu erfüllen. Wir haben erstens den skoliosirenden Process auszutilgen (die werdende Deformität zu bekämpfen) und wir haben zweitens die jeweils erzeugte, die fertige Deformität zu corrigiren.

Die alte Skoliosenbehandlung hat versucht, diese beiden Indicationen gleichzeitig zu erfüllen. Das war ein unerreichbares Ziel. Denn diese beiden Indicationen sind ohne jede innere Verwandtschaft. Die Ziele, welche sie setzen, liegen weit auseinander. Maassnahmen, welche zur Erreichung des einen Zweckes dienlich sind, brauchen das nicht zu sein für die Erreichung des anderen. Ja, was nach der einen Richtung nützlich ist, kann nach der andern direct schädlich sein. Es würde keine Mühe erfordern, dafür zahlreiche thatsächliche Belege anzuführen. Die Unmöglichkeit, solche Collisionen zu vermeiden, wenn wir jene beiden Indicationen gleichzeitig zu erfüllen streben, ist die Ursache, weshalb wir auf dem bisher gegangenen Weg nicht weiter vorwärts gekommen sind, und nie weiter kommen können.

Diese Collisionen vermeiden wir einzig, wenn wir die beiden Indicationen zeitlich getrennt in Angriff nehmen. Ein derartiges Vorgehen ist möglich unter der einen Bedingung, dass die Redression der fertigen Deformität in so kurzer Zeit gelingt, dass der in dieser Zeit mögliche Fortschritt des deformirenden Processes gleich Null gesetzt werden kann.

Eine derartige Behandlung würde aus 2 Abschnitten bestehen:

Zuerst müsste eine schnelle Correction der Deformität erfolgen, die Weiterbehandlung hätte sich mit der Austilgung des skoliosirenden Processes zu beschäftigen. Mit dem zweiten Abschnitt der Behandlung würde zeitlich und wesentlich die Vorbeugung des Recidivs zusammenfallen. Denn das Recidiv stellt einen skoliosirenden Process dar, welcher seinem Wesen nach völlig identisch ist mit dem primären. Ich habe versucht, dieses Behandlungsprogramm in die Praxis zu übersetzen und will kurz zeigen, wie weit ich bisher damit gekommen bin. Die Fälle, welche ich derartig behandelt habe, sind ausschliesslich solche, welche mit den alten Methoden befriedigende Resultate nicht erreichen liessen.

Die Behandlung beginnt mit der Mobilisation der Wirbelsäule als Vorbereitung für die Redression. Die Redression erfolgt in einem Beely'schen Rahmen, den ich mit einer Extensionsvorrichtung ausgestattet habe*). Der Patient wird frei suspendirt. Durch die an den Füssen angreifende Extension wird die Wirbelsäule möglichst nahe an die gradlinige Streckung gebracht. Diese hergestellte Correctionsstellung wird durch einen vom Becken bis auf den Hals reichenden Gipsverband fixirt. Durch einen Diagonaldruck auf die Rippenbuckel werden diese, während der Verband erstarrt, noch weiter abgeflacht. Das Gipscorsett genügt nicht, um die Redression zu erhalten. Seine Wirkung reicht nicht weit genug hinauf.

*) A. Schanz, Ein Apparat zur forcirten Extension der Wirbelsäule. Zeitschr. f. orthopäd. Chirurgie. Bd. 6.

Der Verband wird nach je 4 Tagen zweimal gewechselt zur weiteren Vervollkommnung der Redression. Darauf bleibt er 12 Wochen liegen, abgesehen vom Wechseln, welche äussere Gründe erfordern.

Das Bild, welches der Körper nach der Verbandabnahme bietet, ist geradezu überraschend. Der Rumpf hat die Form angenommen, welche der Verband zeigte.

Der Grad von Redression, welchen wir im Verband einstellen und festhalten konnten, ist das erreichte Resultat. Am auffälligsten ist die Verlängerung, welche der Rumpf durch die Ausgleichung der Seitenverbiegungen gewonnen hat. Sie beträgt bei meinem Patienten bisher 4 bis 14 cm. Dazu kommt der Ausgleich der Hüftdifferenzen, die Correctur der Seitenlinien des Rumpfes. Nicht ganz so vollkommen gelingt die Correction der Rippenbuckel, darum geben Fälle mit geringerer Torsion immer bessere Resultate, als solche mit schwerer Torsion.

Es ist nun selbstverständlich, dass dieses Resultat, sich selbst überlassen, rasch verloren gehen würde. Denn erstens droht wie nach jeder Redression jeder Deformität das Recidiv und zweitens hat die bisherige Behandlung den skoliosirenden Process überhaupt nicht tangirt.

Die Verhütung des Recidivs und die Austilgung des primären skoliosirenden Processes bleibt Aufgabe des 2. Theiles der Behandlung.

Die Patienten erhalten zu diesem Zweck sofort nach Abnahme des Verbandes einen geeigneten Stützapparat. Nachts schlafen sie in einem redressirenden Gipsbett*), welches die Wirbelsäule in Uebercorrection einstellt und einen Druck auf den Rippenbuckel ausübt. Dazu kommt noch eine mehrmonatliche Kur mit allen zu fraglichem Zwecke bewährten Hilfsmitteln der Skoliosenbehandlung. Die Patienten werden massirt, sie treiben Gymnastik; sie kommen täglich zwei Stunden und länger in die stationären Skoliosenredressionsapparate. Natürlich wird dabei die Gesammtconstitution berücksichtigt. Ich suche alle Schädlichkeiten auszuschalten, denen eine ätiologische Bedeutung in Bezug auf den deformirenden Process zuzuschreiben ist. Ich brauche Details über diesen Theil der Behandlung nicht auszuführen, das Ziel desselben ist klar und die Wege zu seiner Erreichung sind bekannt.

Ich will nur an 2 Patienten zeigen, was die hier skizzirte Behandlung leisten kann.

Dies 11jährige Mädchen wurde von mir im Herbst 1898 redressirt. Es hatte eine selten schwere Skoliose, deren Localisation an den noch vorhandenen Resten ersichtlich ist. Die Torsion war dabei relativ mässig. Dieses Kind hat in einer Gesammtbehandlungszeit von 5 Monaten 18 cm an Körperlänge gewonnen. Rechne ich davon 4—5 cm auf normales Längenwachsthum, so bleiben als Ausdruck des Behandlungsresultates 13--14 cm Längenzunahme. Das Kind ist jetzt über $1^1/_4$ Jahr aus dem Verband. Das Resultat ist erhalten worden, ja es hat sich noch gebessert.

Der 2. Fall, dieser 7jährige Knabe, wurde zur selben Zeit redressirt. Er

*) A. Schanz, Eine einfache redressirende Lagerungsvorrichtung für Skoliotische. Deutsche med. Wochenschr. 1898. No. 44.

hatte eine der schwersten Skoliosen, welche ich in diesem Alter gesehen habe. Es handelte sich um eine rechts convexe lumbardorsale Verkrümmung mit scharfen Gegenkrümmungen. Das Redressionsresultat fand bei diesem Knaben Ausdruck in einer Längenzunahme von 9 cm. Auch dieser Knabe ist jetzt $1^1/_4$ Jahr aus dem Verband. Auch hier ist das Resultat erhalten, ja sogar noch verbessert worden.

M. H.! Diese Fälle beweisen, dass wir das Rumpfskelett mit denselben Hilfsmitteln wie andere Skelettabschnitte — ich erinnere an den Klumpfuss — ummodeln können, und dass wir durch zweckentsprechende Maassnahmen das so erreichte Resultat dauernd erhalten können. Diese Fälle beweisen weiter, dass man auf dem geschilderten Wege nahe an die Heilung schwerer Skoliosen kommen kann. Ich vermeide ausdrücklich von Heilung zu sprechen, auch bei dem Knaben. Ich würde dadurch die Methode nicht nur in Misskredit bringen, sondern ich würde den Weg zu weiteren Fortschritten verschliessen.

Dass wir bisher schwere Skoliosen nicht heilen können wie den Klumpfuss, liegt daran, dass wir die Skoliose im Gypsverband nicht soweit in Uebercorrection einstellen können, wie den Klumpfuss. Sobald wir Mittel und Wege finden, das zu leisten, ist auch die schwere Skoliose heilbar.

Vorsitzender: Ich erlaube mir nochmals zu bemerken, dass Präparate und Abbildungen, welche die Wirkung des forcirten Redressements bei Skoliose demonstriren, von Herrn Wullstein aus der Bramann'schen Klinik in Halle im Bibliothekszimmer ausgestellt sind. Herr Wullstein wollte selbst darüber Vortrag halten, aber seine Anmeldung ist zu spät gekommen, ich habe sie nicht mehr acceptiren dürfen. Er ist aber sehr gern bereit, denjenigen Herren, welche sich dafür interessiren, seine Präparate und Abbildungen in dem bezeichneten Raume zu zeigen.

79) Herr Rubinstein (Berlin): „Ueber die Form der Knochenbrüche durch directe Gewalt“*).

80) Herr Wohlgemuth (Berlin): „Zur Pathologie und Therapie der Fracturen des Tuberculum majus humeri“**).

81) Herr Holländer (Berlin): „Zur Blutstillung ohne Ligatur“.

Die Beobachtung, dass bei den durch stumpfe Gewalt entstandenen schweren Verletzungen die Blutung eine minimale ist, hat zu allen Zeiten eine Nutzanwendung in der Chirurgie gefunden; zunächst in jener rohen und brutalen Uebertragung von dem langsamen Abquetschen und Guillotiniren der Glieder bis zu deren gewaltsamem Ausreissen der „Chirurgie sauvage“ von Maisonneuv. Methode und wissenschaftliche Begründung brachten erst die Experimente von Jones in diese rein mechanische Blutstillungsart, Untersuchungen, welche zeigten, dass nicht durch eine Entzündung der angeblich

*) S. Grössere Vorträge und Abhandlungen. Theil II.
**) Desgl.

serosaähnlichen Gefässhäute, sondern durch primäre Wundheilung der durch die Ligatur rupturirten Intima die Blutstillung erfolgt. Bei der Kürze der mir gegebenen Zeit registrire ich nur diese neueren technischen Versuche, die alle auf dem Princip der verschiedenen Widerstandsfähigkeit der Gefässhäute der Zerquetschung der Intima und Media unter Erhaltung der Adventitia beruhen: Maunoir's Mâchures, das Refoulement Amussat's, die Torsion in ihren verschiedenen Unterarten und dann in der neueren Zeit die Versuche Fleet Speir's mit seinem Arterienconstrictor, mit welchem er bei Pferd und Schaf sogar die Carotis zum dauernden Verschluss brachte. Es hiesse demnach eine Verkennung geschichtlicher Thatsachen, wenn wir diese Bestrebungen der Blutstillung ohne Hinterlassung von Fremdkörpern an die Namen von Doyen und Tuffier knüpfen wollten. Vielmehr war es wohl in erster Linie die so vielfach discutirte Frage nach indifferentem Unterbindungsmaterial, welche in allerneuester Zeit einige Autoren veranlasste, neue Versuche nach dieser Richtung zu unternehmen. So versuchten die unzureichende Kraft der Köberlé-schen Pinces hémostatiques zu steigern Doyen, af Schultèn, Sykow und Zweifel. Das Wesentliche ihrer neuen Gefässklemmen beruht darauf, dass durch Uebersetzungen und Hebelvorrichtungen eine excessive Druckkraft erzeugt werden soll. Die Mängel aller dieser Instrumente und Methoden beruhen, wie mir scheint, darin, dass dieselben das Fassen der Gefässe und die Compression derselben von demselben Instrument besorgen lassen. Dass durch einen Act die provisorische und definitive Blutstillung erzielt werden soll, das scheint mir ein fundamentaler Fehler zu sein, da die excessive Drucksteigerung, bisher wenigstens, nur auf Kosten der Fasslichkeit und Leichtigkeit des Instruments erzielt werden konnte — und es muss doch Gesetz sein, dass das Fassen der Blutgefässe in keiner Weise beeinträchtigt werden darf. Ausserdem fand ich bei Constructionsversuchen ähnlicher Klemmen, dass, je mehr man bei solchen Hebelvorrichtungen das Zusammendrücken des Handgriffes forcirt, oben das Maul der Klemme auseinandergeht; dies beruht offenbar auf der Federung des Stahls, indem sich zwischen dem Schloss der Klemme und ihrer Spitze ein neuer, bei jeder Klemme verschieden liegender Hebelpunkt etablirt, der dieses Sperren des Maules veranlasst.

Wenn ich nun Ihnen die von mir seit ca. $^1/_2$ Jahr an eigenem und fremden Krankenmaterial vielfach erprobte Methode entwickeln darf, so verläuft der 1. Act der Operation genau wie bisher. Jeder Operateur nimmt zur Blutstillung seine bisher verwandten, ihm bequemen Pincen, die wohl allgemein mehr weniger dem von Péan angegebenen Modell ähneln. Statt nun in irgend einer Phase der Operation zu unterbinden, nehme ich nun meine Gefässzange (Angiopressor), welche im Wesentlichen eine gewöhnliche grosse Presszange darstellt mit seitlich abgebogenem Maul. Dieses kurze Maul der Klemme trägt an der Innenseite eine schräg verlaufene ausgehöhlte Rinne, in die die Spitze der Pince genau hineinpasst, so dass die Presszange auch auf den leer geschlossenen Schieber schon einen Druck ausübt. Mit diesem Instrument erzielt man nun durch einen einmaligen energischen Druck eine genügende Compression. Der Druck der Hand wird durch die günstigen Hebelverhältnisse der Klemme noch erheblich gesteigert. Was die Pincen oder die

Schieber betrifft, so eignen sich zu dieser Methode besonders solche mit tiefer und scharfer Riffelung und muss bei dem Zusammenlegen der Instrumente genau darauf geachtet werden, dass passende Theile zusammenkommen, damit die einzelnen Zähne auch wirklich in die Lücken hineinpassen. Beim Fassen namentlich der grösseren Gefässe sorge man dafür, dass das quere Fassen der Gefässe möglichst vermieden wird, 1. weil sonst dadurch nur ein relativ kleiner Gefässabschnitt comprimirt würde und 2. weil dann die Riffelung in der Richtung des Gefässes verläuft. Als Kriterium der richtigen Compression gilt die durch das Instrument hinterlassene Marke, dieselbe stellt eine papierdünne Lamelle dar, in welcher die Riffelung des Schiebers haarscharf hervortritt. Diese Marke erhält sich auch in dem Verlaufe der Operation. Bei der Abnahme der Pincen muss man natürlich eine gewisse Vorsicht walten lassen. Man öffnet dieselbe leise und schiebt sie etwas in die Wunde hinein, dadurch löst sich am leichtesten das gepresste Gewebe vom Schieber. Unnöthiges Tupfen und Wischen der Wunde ist zu vermeiden.

Da mir zur damaligen Zeit die Versuche Anderer mit dieser Compressionsmethode unbekannt waren, so versuchte ich zunächst das Maximum dessen zu constatiren, was man mit ihr überhaupt erreichen könnte. Unter gütiger Erlaubniss des Herrn Prof. Froehner und freundlicher Assistenz des Herrn Dr. Pfannenschmidt erprobte ich in der hiesigen thierärztlichen Hochschule die blutstillende Kraft am Pferde. Das Ergebniss war insofern ein positives, als enorm spritzende Gefässe am Hals, am Rumpf und an den Extremitäten zunächst vollkommen standen; erst nachdem das unnarcotisirte Thier heftig sich wehrte und um sich schlug, fingen die ganz grossen Gefässe am Halse an etwas, jedoch wenig intensiv, zu bluten, während Gefässe von der Stärke z. B. einer Nierenarterie, während meiner Beobachtungszeit definitiv zu stehen schienen. Mit Rücksicht auf diese Versuche erprobte ich die Methode an einer grösseren Reihe von Operationen an eigenem und fremdem Kranken-Material, und zwar beschränkte ich mich dabei auf die kleineren und mittelgrossen Gefässe, während ich principiell die ganz grossen und sehr wichtigen Gefässe noch ligirte.

Um Ihnen einen Maassstab zu geben, erwähne ich, dass z. B. abgesehen von den gewöhnlichen Muskel- und Hautgefässen, dauernd durch die momentane Einwirkung der Druckklemme standen Gefässe wie die Arteria maxillaris externa, dorsale und lumbale Intercostal-Arterien, die A. epigastrica inf., die Vena saphena bei ihrer Eintrittsstelle in die V. femoralis, die A. peronea u. a. Was die Frage der Nachblutung betrifft, so besitze ich darüber nur eine Erfahrung, ich hatte bei einer Amputation einer unteren Extremität im oberen Drittel die Blutstillung sämmtlicher stark spritzender Gefässe besorgt bis auf die A. femoralis, welche ich nur sehr kurz und quer gefasst hatte. Auch diese comprimirte ich nun experimenti causa; das Ende der Arterie pulsirte mächtig gegen die schmale Druckmarke, welche trotzdem Widerstand leistete. Erst der erhöhte Blutdruck beim Erwachen des Patienten durchbrach die Compression und legte ich dann eine Ligatur an die Arterie. Wenn ich Ihnen so aus meinen practischen Erfahrungen heraus meine Ansicht über diese Compressions-Methode angeben darf, so glaube ich,

dass dieselbe für den Chirurgen eine willkommene Hilfe sein kann zur Blutstillung ohne Hinterlassung von Fremdkörpern. Die einzelnen Operateure zeigen ja jetzt schon mit den gewöhnlichen Pincen eine verschiedene Neigung zur Unterbindung, manche Operateure unterbinden sehr viel, andere nehmen auch schon jetzt das Gros der Klemmen ab und sehen sich dabei allerdings oft genöthigt wieder nachzufassen und zu unterbinden. Ich kann wohl sagen, dass für die gewöhnlichen Wundoperationen, für kleine und mittlere Gefässe durch diese Methode die Ligirung auf ein Minimum beschränkt werden kann. Nur die wichtigen und grossen Gefässe erheischen die Ligatur, nicht sowohl weil es unmöglich wäre, auch diese dauernd zu comprimiren, sondern weil es sicherer ist und man dieser Methode nicht zu viel zumuthen soll. Es kann aber nicht gleichgültig sein, ob man bei einer Amputation eine Ligatur legt oder eine grosse Anzahl, und dass man z. B. auch bei einer Nierenexstirpation blos die Stielgefässe unterbinden braucht. Wenn ich die Bitte an sie richte, diese meine Methode nachzuprüfen, so thue ich dies mit Rücksicht auf folgende Vortheile, welche dieselbe bietet:

1. Vermeidung von resp. Beschränkung von Unterbindungsmaterial.
2. Die Wunde wird weniger als bisher mit den Fingern berührt, wie dies bei der Ligatur unvermeidbar war.
3. Exactere Blutstillung, da man in der Zeiteinheit mehr Gefässe versorgen kann.
4. Die Schwierigkeit mancher Unterbindungen fällt weg, da man jeden angelegten Schieber auch leicht comprimiren kann.
5. Die Neuanschaffung von Unterbindungspincetten ist unnöthig, da man das Maul der Zange nach dem Vorhandenen formiren kann.

82) Herr Zabludowski (Berlin): „Ueber Musiker-Krankheit in der chirurgischen Praxis“*).

83) Herr Samter (Königsberg): „Ueber die operative Behandlung der habituellen Schulter-Luxation“**).

84) Herr Most (Berlin): „Ueber die Topographie der retropharyngealen Drüsenabscesse“***).

Vorsitzender: Herr Reger hat seine beiden Vorträge zurückgezogen.

M. H., wir kommen zum Schlusse des Congresses. Berichten darf ich Ihnen, dass wir neu aufgenommen haben 110 Mitglieder, so dass die Zahl unserer Mitglieder im Augenblick 1030 beträgt. Wir haben mit den Vormittags- und mit den Nachmittagssitzungen und mit einer Nachtsitzung in diesem Jahre 9 Sitzungen gehabt, in welchen 84 Vorträge und Demonstrationen zu Stande kamen. 23 Discussionen haben stattgefunden, und an diesen Discussionen haben

*) S. Grössere Vorträge und Abhandlungen. Theil II.
**) Desgl.
***) Desgl.

sich 92 Redner betheiligt. Sie ersehen daraus, wie lebhaft es in diesem Congress hergegangen ist.

Was jeder Einzelne sich aus diesen Vorträgen geholt hat, das weiss er selber. Ich glaube, wir können mit Ihnen über den Verlauf des Congresses zufrieden sein.

Erlauben Sie mir, unseren Dank auszusprechen dem Collegen Zimmermann, der dem Vermögen des Langenbeck-Hauses eine namhafte Schenkung zugewiesen hat, und endlich erlauben Sie mir im Namen der Centrale der Berliner Rettungsgesellschaft die Bitte auszusprechen, dass diejenigen Herren, die sich für diese Einrichtung interessiren, und die sich interessiren für das Bestreben der Aerzte, das Rettungswesen in den grossen Städten Deutschlands in ihre eigene Leitung zu bekommen, eine Treppe höher hinauf gehen und zwar aus dem Vorraum des Locals, welches zur Restauration eingerichtet ist. Dort befindet sich in unserm Hause als unsere Mietherin diese Centrale der Rettungs-Gesellschaft.

Ihnen Allen aber sage ich Dank für die Unterstützung, die Sie mir gewährt haben, und für die Geduld und Freundlichkeit, mit der Sie mir die Leitung unserer Verhandlungen erleichtert haben.

Ich schliesse damit den 29. Congress der Deutschen Gesellschaft für Chirurgie.

Herr Czerny (Heidelberg): Es erübrigt uns noch eine wichtige Aufgabe zu erledigen, nämlich unseren Dank zu sagen dem Comité, welches so ausgezeichnet die Vorbereitungen für diesen Congress getroffen hat. Wenn wir, Jeder von uns, eine reiche Fülle von Belehrungen mitnehmen, und damit neue Kräfte gesammelt haben für unsere schwere Aufgabe, die wir zu Hause zu erfüllen haben, so verdanken wir das zum grössten Theile den ausgezeichneten Vorbereitungen, welche unter Leitung des Herrn von Bergmann diesen Congress ermöglicht haben. Wir danken es unserm guten Geschick, dass es uns einen so ausgezeichneten Genius loci für Berlin gegeben hat, welcher hoffentlich noch lange in ungetrübter Kraft und Stärke die Seele unserer Vereinigung sein wird. Sie gestatten, dass ich den Dank zusammenfasse in den Worten: Geheimrath von Bergmann lebe hoch!

(Die Anwesenden, die sich erhoben haben, stimmen freudig 3 mal in das Hoch ein.)

Vorsitzender: Meinen besten Dank!

(Schluss 4 Uhr.)

II.

Grössere Vorträge

und

Abhandlungen.

I.

Ueber die Behandlung inoperabler Krebse.[1]

Von

Professor Dr. Czerny,

Heidelberg.

Ich muss zunächst um Entschuldigung bitten, dass ich ein Thema gewählt habe, welches der Mehrzahl der hier anwesenden Collegen nichts Neues bringen wird, und dass ich weniger die Resultate eigener Erfahrungen als ein kurzes Referat über das in der Neuzeit Erstrebte und Anregungen dafür geben möchte, wie unsere Studien zur Verbesserung des traurigen Looses inoperabler Krebskranker bessere Resultate zeitigen könnten, als es bisher der Fall gewesen ist. Zu meiner Entschuldigung möge die Wichtigkeit des gewählten Gegenstandes dienen.

Wenn auch die Erfolge, welche die allgemein anerkannte operative Behandlung bösartiger Geschwülste erzielt hat, durch Verbesserung der Technik und genauere Kenntniss der Verbreitungswege derselben im menschlichen Körper immer bessere geworden sind, so bleibt dennoch die grosse Mehrzahl der Krebse der operativen Behandlung unzugänglich. Nach W. Coley's[2]) zutreffender Bemerkung sind oder werden doch mindestens 75 pCt. aller bösartigen Geschwülste für die Behandlung mit dem Messer unzugänglich. Von den Krebserkrankungen der Gebärmutter werden nach der sehr optimistischen Auffassung von Dührssen[3]) im besten

[1]) Vorgetragen am 1. Sitzungstage des Congresses. 18. April 1900.
[2]) The practitioner. April 1899. S. 497.
[3]) Deutsche med. Wochenschrift. No. 4. 1899.

Falle nur der zehnte Theil durch die Operation vor dem Tode bewahrt. Es sterben in Deutschland jährlich ca. 40000 Menschen[1]) an bösartigen Geschwülsten und mindestens die dreifache Zahl lebt unter uns ein qualvolles Dasein, siecht hin unter unsäglichen. Schmerzen, sehr häufig den sicheren Tod im Auge. Nicht häufig können wir Aerzte den Tod abwenden. Aber das Schicksal dieser armen bejammernswerthen Kranken zu erleichtern, sie zu trösten, ihre Hoffnung bis zuletzt aufrecht zu erhalten, ist unsere schwer zu erfüllende Pflicht. Ich gestehe, dass es mir manchmal mehr Befriedigung gewährt hat, einen solchen armen Kranken sterben zu sehen mit der Hoffnung im Herzen, dass ihm doch noch geholfen werden würde, und dass geschehe, was menschenmöglich ist. um sein Leid zu lindern, als der Erfolg einer noch so glänzenden Operation. Es ist ja leichter für den klinischen Lehrer als für den praktischen Arzt ein solch unerschütterliches Vertrauen einzuflössen, aber viel mehr als auf die Stellung kommt es auf die Persönlichkeit des behandelnden Arztes an. Ich gebe zu, dass es auch Fälle giebt, wo man dem Kranken die volle Wahrheit über das traurige Loos, welches ihm bevorsteht, sagen muss, aber nur wenige starke Naturen vertragen, sei es in stoischer Philosophie oder im unbegrenzten Gottvertrauen das Wort „Krebs", welches mit einem Todesurtheil identisch ist. Leider wird diese ethische Seite der ärztlichen Behandlung des Krebskranken von vielen Mitgliedern des ärztlichen Standes nicht in ihrer vollen Wichtigkeit erfasst. Wenn der Arzt den Kranken als unrettbar verloren aufgiebt, wenn er nicht immer von Neuem im Stande ist, durch kleine Mittelchen dem Kranken Erleichterung zu verschaffen, seine Hoffnung aufrecht zu erhalten und neu zu beleben, so verliert er das Vertrauen seiner Klienten und treibt sie in der Mehrzahl der Fälle dem Kurpfuscher in die Hände. Man darf dem Kranken gegenüber nicht zu empfindlich sein. Gar manchmal habe ich einen reuigen Sünder wieder in Behandlung genommen, nachdem er sich vergeblich mit Mattei'schen und ähnlichen Schwindelmitteln herumgeplagt hatte und ihn dann erst recht dankbar an meinen

[1]) In England und Wales starben 1887 17113 und 1896 schon 23521 Menschen an Krebs. Im Deutschen Reiche 1895 32548 (Heimann, v. Langenbeck's Archiv, Bd. 58). In meine Klinik nehme ich durchschnittlich 300 bösartige Geschwülste im Jahre auf, von denen etwa 50 als inoperabel entlassen werden müssen.

Bannkreis gefesselt. Der kranke Mensch will jemanden haben, an den er glaubt, und hält sich auch an einem Strohhalm fest, wenn er fühlt, dass er am Ertrinken ist. Ich weiss wohl, dass man über diese Dinge verschiedener Meinung sein kann, halte mich aber für verpflichtet das Resultat meiner 30jährigen Erfahrung in diesem Punkte an so hervorragender Stelle auszusprechen.

Wenn wir uns fragen, was verschuldet es, dass bei inoperablen Krebskranken dem Arzte so häufig die Zügel aus der Hand fallen, und dass diese Kranken so häufig durch Kurpfuscherei betrügerisch ausgebeutet werden, so liegt die Schuld zum Theil auf Seiten der Aerzte und zum Theil auf der Seite des Publikums. Da ist zunächst der Wunderglaube, von dem fast in jedem Menschen noch ein verborgenes Fünkchen glimmt und der es namentlich sonst hochstehenden Persönlichkeiten aus den privilegirten Klassen unbegreiflich erscheinen lässt, dass für sie nicht ein Extrakräutchen gewachsen sein soll, welches im Stande wäre, dem allgemeinen Naturgesetze ein Schnippchen zu schlagen, gerade dann, wenn sie in Gefahr sind, demselben ihren Tribut zahlen zu müssen. Dann die Leichtigkeit, mit der sich heute der Kranke entschliesst, andere Aerzte zu fragen, wenn er mit dem Erfolge der bisherigen Behandlung unzufrieden ist. Noch vor 50 Jahren ragte der gute Hausarzt so hoch über das Niveau der allgemeinen Bildung hervor, dass seine Aussprüche als über jeder Kritik stehende Orakel unbesehen angenommen wurden. Die Berathung eines anderen Arztes oder gar eines Kurpfuschers ohne seine Zustimmung wurde einer Sünde wider den heiligen Geist gleich erachtet. Jetzt ist nicht das allgemeine Bildungsniveau, wohl aber der Bildungsdünkel so weit gestiegen, dass der Hausarzt nur noch als dünner, sympathischer Nervenstrang die verschiedenen Organe des Kranken in der Hand behält und höchstens anzugeben hat, bei welchem Specialisten ein erkranktes Organ wohl die adäquateste Behandlung finden dürfte. Vettern und Basen sprechen dabei auf Grund ihrer Erfahrungen oft ein gewichtigeres Wort. Beim besten Wissen und Willen ist es aber den verschiedenen Aerzten unmöglich, unabhängig von einander genau dasselbe zu sagen. Und doch wird jedes Wort auf die Goldwage gelegt. Wie oft, wenn mich Kranke ohne Einführung durch ihren Arzt consultiren, wäre es mir von grösstem Werthe zu wissen, ob das verhängnissvolle Wort „Operation—Krebs“

schon gefallen ist oder nicht. Für viele Aerzte ist jeder inoperable Krebs, welcher in ihre Behandlung gelangt, ein Unglück, bei dem sie sich nicht zu helfen wissen. Das liegt zum guten Theil an der ungenügenden Erziehung. Bei den meisten chirurgischen Anstalten hört das Interresse an dem Falle auf, wenn er sich nicht mehr für eine Operation geeignet. Wenn auch recidive oder inoperable Fälle manchmal in der Klinik vorgestellt werden, so können die jungen Aerzte dennoch die schwierige Anwendung der kleinen Mittel und die noch schwierigere ärztliche Diplomatik bloss auf der Abtheilung und in der Praxis erlernen. Viele chirurgische Anstalten nehmen inoperable Fälle überhaupt nicht auf. Als Stromeyer, welchen wir heute in unserer Ahnengallerie begrüssen können, meine Klinik in Freiburg mit seinem Besuche beehrte, erklärte er sich von dem Gesehenen recht befriedigt, tadelte aber, dass ich zu viele unheilbare Fälle aufnehme, weil das dem Renommée der Klinik schade. Ich habe die Pflege dieser Unglücklichen stets für einen wichtigen Theil des Unterrichtes gehalten und kann nicht sagen, dass dadurch die Frequenz meiner Klinik nothgelitten hätte.

Eine der wichtigsten Regeln für den Arzt ist, vorauszusehen die schlimmen Zeiten, die noch kommen werden, sein Pulver trocken zu halten und mit dem groben Geschütz der Morphiuminjection erst herauszurücken, wenn man sieht, dass es bald zu Ende geht. Die richtige Anwendung der kleinen empirischen Mittel ist viel mühsamer zu erlernen als eine sogenannte ätiologische Therapie, welche den jungen Adepten heutzutage in den bakteriologisch geschulten Knochen steckt, und da sie für Krebse noch nicht erfunden ist, dieselben veranlasst, auf die kleinen Mittel mit Hochmuth herabzusehen. Dazu kommt eine unglaublich geringe Kenntniss der Geschichte der Medicin, welche die Jünger veranlasst, gleich mit Begeisterung nach dem in der letzten Nummer ihrer Wochenschrift reklameartig empfohlenen Mittel zuerst zu greifen, um sich nur zu bald von seiner Werthlosigkeit zu überzeugen. Es fehlt uns an einer Centralstelle, welche die der Prüfung werthen Mittel amtlich prüfen lassen und die Resultate publiciren würde. Diese mangelhafte Kenntniss der Bemühungen, welche die Aerzte seit Jahrtausenden zur Heilung von Krankheiten gemacht haben, rächt sich am meisten bei denjenigen Leiden, bei welchen

die Zahl der empfohlenen Mittel im umgekehrten Verhältnisse zu ihrer Heilbarkeit steht, was ganz besonders bei den Krebsen der Fall ist. Es kann nicht meine Aufgabe sein — sie wäre auch für einen Einzelnen viel zu gross — alle vorgeschlagenen Mittel einzeln durchzugehen und auf ihren Werth zu prüfen. Nehmen doch die Titel der die Therapie der Krebse behandelnden Arbeiten im Indexkatalogue allein 14 Quartseiten ein.

Wie schon aus dem Vorhergehenden ersichtlich ist, möchte ich, wie es wohl auch die Statistiker machen, als Krebse alle bösartigen Geschwülste zusammenfassen, welche durch ihr unerbittliches locales Fortschreiten und durch die Infection des Organismus denselben zu Grunde richten, ohne Rücksicht auf ihre histiogenetische Abstammung. Etwas schwieriger ist die Definition dessen, was wir als inoperable Krebse ansehen wollen. Wenn die Indicationen im Allgemeinen sich dahin zusammenfassen lassen, dass man alle Krebse operiren soll, bei denen man voraussetzen kann, dass die anatomischen Verhältnisse die radicale Entfernung aller der Krankheit verdächtigen Theile zulassen werden, so findet diese Regel doch im einzelnen Falle mannigfache Ausnahmen, welche theils von dem Befinden des Kranken, seiner Neigung zu operativen Eingriffen, dann aber auch von der Kunst des Operateurs und den Bedingungen, unter welchen er zu arbeiten genöthigt ist, abhängen. Um nur ein Beispiel zu nennen, wird man die langsam wachsenden, nicht ulcerirten Skirrhi alter Frauen am Besten unberührt lassen, wenn die Wahrscheinlichkeit vorliegt, dass das Lebensende früher hereinbrechen dürfte, als eine wesentliche Belästigung der Kranken durch den Krebs. Andererseits musste ich mehrmals, selbst bei 80jährigen, zur Operation schreiten, wenn der Skirrhus aufgebrochen war und durch Blutungen und Zerfall Beschwerden verursachte. Ueberhaupt glaube ich, dass man die Operation auch ohne gegründete Hoffnung auf Radicalheilung zu empfehlen berechtigt ist, wenn man den Kranken dadurch von einem lästigen Geschwür, von Blutungen, Jauchung, wenn auch nur für einige Monate, befreien kann. Haben doch auch die alten Chirurgen beim Cancer apertus die Indication weiter gestellt als beim Cancer occultus. Selbst das mit Recht als noli me tangere angesehene Carcinoma lenticulare kann man manchmal mit Nutzen für den Kranken ausgiebig im Gesunden

entfernen, wenn man durch Thiersch-Reverdin'sche Transplantationen den grossen Defect rasch zur Benarbung bringt. Ich wollte an diesem Beispiel zeigen, dass die Grenzen dessen, was wir als inoperabel bezeichnen müssen, keine ganz scharfen sein können. Dieselben können durch combinirte Anwendung anderer Methoden noch weiter eingeengt werden. Die letzten Decennien haben eine Reihe palliativer Operationen gebracht, welche dem sonst unheilbaren Krebskranken bedeutende Erleichterung, ja manchmal das volle Gefühl der Gesundheit bringen können. Hierher zähle ich in erster Linie Woelfler's segensreiche Gastroenterostomie und die Salzer'sche Enteroanastomose. Weniger erfreulich, wenn auch nicht zu entbehren, sind die Erfolge der Colostomie, der Enterostomie und der Jejunostomie, weil sie dem Kranken den Stempel einer dauernden Infirmität aufdrücken. Zu den palliativen Operationen, welche als erfolglos verlassen oder doch nur selten indicirt sind, möchte ich die Unterbindung zuführender Gefässe zählen, welche beim Zungenkrebs (Demarquay) Schilddrüsenkrebs, Pharynxkrebs (Bryant) hie und da angewendet worden sind. Zu den palliativen Operationen offener Krebsgeschwüre müssen wir auch die Ausschabung mit dem scharfen Löffel Gustav Simons', Volkmann's und die Aetzungen zählen, welche früher mit dem Ferrum candens und chemischen Aetzmitteln, jetzt meistens mit dem Thermocauter ausgeführt werden. Das alte Ferrum candens mit seiner intensiven Wärmekapacität ist zur Blutstillung und Zerstörung zerfallener Gewebsmassen wirksamer als das glühende Platin, wenn dasselbe auch wegen der Leichtigkeit seiner Verwendung viel häufiger in Gebrauch gezogen wird. Die combinirte Methode der Ausschabung und Aetzung bringt bei blutenden und jauchenden Krebsgeschwüren dem Kranken oft sehr bedeutende Erleichterung und in seltenen Fällen vollständige Heilung. Von den chemischen Aetzmitteln hat sich das Chlorzink, seitdem es von Papenguth in Petersburg eingeführt worden ist, wohl am besten bewährt. Ich habe meine Erfahrungen durch Herrn Professor Steinthal 1887 und jetzt wieder durch Herrn Dr. Friedrich Völcker sammeln lassen, dessen demnächst erscheinender Arbeit[1]) ich die folgenden Angaben

[1]) Beiträge für klin. Chirurgie.

entnehme. Während wir früher im Wesentlichen die Canquoin-schen Pasten, welche theilweise mit Zinkoxyd gehärtet wurden, oder in Gazesäckchen gewickelt die ausgeschabten Krebshöhlen tamponirten, bevorzugten, bin ich in den letzten Jahren wieder auf die alten Methoden zurückgekommen, und habe sterile Gazestreifen in 20—50 proc. Chlorzinklösung (je nach der Tiefe der beabsichtigten Wirkung) getaucht, und damit die Höhlen tamponirt. Bei flachen Aetzungen bewähren sich die Pasten wohl am besten, während ich zur Beseitigung weicher, leicht blutender grösserer Geschwülste noch immer gern die Maisonneuve'schen Aetzpfeile anwende. Jedenfalls muss auch die Aetzmethode jedesmal dem einzelnen Falle angepasst werden. Für Carcinome des Cervix uteri ist nach der gründlichen Ausschabung die Blutstillung durch den Thermocauter oder provisorische Tamponade erforderlich. Erst wenn die Blutung vollkommen steht, was manchmal erst in einigen Tagen der Fall ist, wird die Höhle mit Chlorzinkgaze ausgestopft, das Ende der Gaze an einen Seidenfaden gebunden, die Scheide mit Alcohol ausgetrocknet, gut eingefettet und mit Gaze tamponirt, welche in 5 proc. Lösung von kohlensaurem Natron getaucht ist. Die Gaze wird nach 6—24 Stunden entfernt und die Scheide mit Sodalösung ausgewaschen.

In dieser und ähnlicher Weise haben wir seit 1888 95 Fälle von Krebsen, welche sich nicht mehr für die Operation mit dem Messer eigneten, mit Chlorzink behandelt. Es ist selbstverständlich, dass in der Mehrzahl der Fälle der Erfolg bloss ein vorübergehender sein konnte. Meistens wurden aber die Jauchung, Blutung und die Schmerzen für längere Zeit beseitigt. Die Erfolge würden noch bessere sein, wenn es möglich wäre, die Kranken monatelang unter Aufsicht zu behalten und sofort die neu sich zeigenden Wucherungen zu zerstören. Die Schmerzen dauern 1—2 Stunden nach der Aetzung an, lassen sich aber durch eine Morphiumeinspritzung leicht besänftigen. Der derbe, graue Schorf stösst sich nach 6—20 Tagen ab. Von üblen Zufällen sind secundäre Nachblutungen beobachtet worden. Bei 6 Rectumcarcinomen, welche nach der Colostomie mit Chlorzink behandelt wurden, trat mehrmals erhebliche Besserung der grossen Beschwerden ein. Einmal (No. 49) wurde das Carcinom nach der Aetzung so beweglich, dass die anfangs für unmöglich gehaltene Radicaloperation noch ausgeführt werden

konnte. Der Kranke starb nicht an localem Recidiv, sondern an Leberkrebs. Von 24 Aetzungen am Kopf und Hals starb ein Fall von Oberkiefercarcinom durch Verätzung des Schlundrohres durch Chlorzink. Hier ist diese Methode also nicht zu empfehlen, oder doch nur mit der grössten Vorsicht zu gebrauchen. Einen sehr guten Erfolg erzielte ich bei einer Dame[1]), welche 1887 wegen unstillbarer Blutung zu mir kam, die aus einer faustgrossen unbeweglich festsitzenden, jauchenden und nekrotisirten Struma maligna stammte. Die erweichten Geschwulstmassen, welche mikroskopisch als Angiosarkome festgestellt wurden, wurden ausgeschabt und mit harter Chlorzinkpaste geätzt. Der Schorf fiel nach 18 Tagen ab, worauf die Wunde vernarbte. 1896 musste ich Lymphdrüsenmetastasen in der linken Schlüsselbeingrube und 1899 ein eigrosses Angiosarkom aus der linken Mamma exstirpiren. 1900 ist die 79jährige Dame gesund und recidivfrei. Einen ähnlichen Fall von Sarkoma claviculae und ein Angiosarkom des Pharynx, welche nach wiederholten Eingriffen durch Exstirpation, Toxinbehandlung, endlich combinirte Aetzmethode geheilt worden sind, habe ich kürzlich mitgetheilt[2]). Gute Erfolge bei Gesichtscarcinom erzielte ich bei einem alten Herrn (No. 90), bei dem die Geschwulst in der Parotisgegend nach der Operation zweimal recidivirte. Beim zweiten Recidiv ätzte ich die Operationswunde mit 15 proc. Chlorzinkgaze und konnte dann 3 Jahre die Dauerheilung feststellen. Bei einem 56jährigen Herrn (No. 91) exstirpirte ich am 8. März 98 ein diffuses Unterkiefercarcinom, konnte aber nicht alles Krankhafte entfernen. Die Wunde wurde deshalb mit 50proc. Chlorzinkgaze tamponirt. Nach Abstossung der Schorfe und nekrotischer Knochenstücke benarbte die Wunde mit Hinterlassung einer markstückgrossen Mundfistel. Am 23. November 98 exstirpirte ich zwei metastatische Lymphdrüsen am Halse. Durch plastische Operation wurde die Mundfistel bis auf einen haarfeinen Kanal geschlossen und im März 1900 war kein Recidiv nachweisbar.

Ein 48jähriger Winzer wurde 1893 an Unterlippencarcinom, 94 und 95 an Unterkieferdrüsenrecidiv mit Knochenresection be-

[1]) Der Beginn der Krankengeschichte ist schon kurz erwähnt bei Steinthal: Behandlung maligner Geschwülste mit Chlorzink. Therap. Monatshefte. November 1887.

[2]) Czerny. Warum dürfen wir die parasitäre Theorie der bösartigen Geschwülste nicht aufgeben? Beitr. z. klin. Chirurgie. 25. Bd., I. Heft, S. 263.

handelt. 1898 kam er abermals mit diffusem jauchendem Recidiv in der Unterkiefergegend in die Klinik. Hier wurde im Mai, Juni und Juli durch öfter wiederholte Excisionen, Ausschabungen, Thermocauterisationen und Chlorzinkätzungen (2 mal zu 30 pCt.) die Heilung des Recidivs herbeigeführt, so dass am 9. Juli 99 der grosse Defect plastisch ersetzt werden konnte. Im April 1900 stellte sich der Kranke frei von Recidiv und arbeitsfähig vor.

Bei 48 Uteruscarcinomen, welche mit Ausschabungen und Aetzungen behandelt worden sind, konnte ich leider keine Dauererfolge erzielen. Dagegen (No. 94) sah ich eine Dauerheilung, nachdem Herr Dr. Heuck in Mannheim im April 97 bei einer 38jähr. Frau ein Carcinom, das in das linke Parametrium übergriff, ausgeschabt und 8 Tage später mit 30proc. Chlorzinkpasta geätzt hatte. Bei derselben Frau wurde am 18. September 99 von Herrn Professor Jordan in meiner Vertretung der jetzt bewegliche Uterus wegen unstillbarer Blutung exstirpirt. Während die zuerst ausgeschabten Massen mikroskopisch als Drüsencarcinom festgestellt wurden, konnte man jetzt an der Gebärmutter keine Spur von Krebs, wohl aber ein Myom, welches die Blutungen verursacht hatte, nachweisen. März 1900 war die Frau noch ganz gesund. Noch zu kurz beobachtet, als dass man von Dauerheilung sprechen könnte, ist eine Frau von 52 Jahren (No. 95), welche ich am 11. October 99 durch Ausschabung und Aetzung mit 30proc. Chlorzink von einem faustgrossen, jauchenden Cervixcarcinom befreit habe, nachdem sie von competenter Seite für inoperabel erklärt worden war. Im März 1900 war sie frei von jedem Recidiv. Endlich muss ich ein Cystosarkom (No. 89) erwähnen, das bei einer 38jähr. Frau 1888 während der Schwangerschaft nach einem Trauma entstanden war. Am 9. November 89 habe ich den kindskopfgrossen, im kleinen Becken festsitzenden Tumor durch einen parasacralen Schnitt gespalten, die weichen Geschwulstmassen mit dem scharfen Löffel ausgeräumt und die Höhle mit 50proc. Chlorzinkgaze tamponirt. Am 6. Januar 90 wurde die Operation wiederholt und noch 5 Jahre später die volle Arbeitsfähigkeit der recidivfreien Frau festgestellt.

Wenn ich auch nicht so günstige Resultate berichten kann, wie seinerzeit Canquoin, so muss ich doch hervorheben, dass ich das Chlorzink ausschliesslich in den Fällen gebraucht habe, wo entweder wiederholte Recidive oder die Aussichtslosigkeit, mit dem

Messer etwas zu erreichen, dazu drängten. Unter diesen Umständen muss man sich wundern, dass überhaupt manchmal Heilung erzielt werden konnte, und das Chlorzink verdient als wichtige Waffe gegen inoperable Krebse das Lob, welches ihm von Bruns, Steinthal, Condamin (1888, Gynäkolog. Congress), Purcel und Jessett, (Lancet 1895), endlich Herff (1899 in München) gespendet haben.

Von anderen neueren Aetzmitteln habe ich in einigen Fällen das Formalin versucht, welches einen trockenen, aseptischen Schorf bildet und deshalb bei jauchenden, blutenden Krebsgeschwüren wohl als 10—30proc. Umschlag, wie auch Kraske empfohlen hat, Verwendung finden kann. Für parenchymatöse Einspritzung scheint es mir zu schmerzhaft und schwer zu dosiren zu sein. Von Amerika wurde die Anwendung des Calciumcarbids und der flüssigen Luft gegen Krebse empfohlen. Beide Mittel scheinen nekrotisirend auf die Gewebe zu wirken; das erste durch die Bildung von Aetzkalk, das andere durch Kälteeinwirkung. Sie sind weder leicht zu handhaben, noch auch ungefährlich.

Eines der ältesten mineralischen Krebsmittel ist der Arsenik, und zwar in äusserlicher Anwendung von Pasten verschiedener Zusammensetzung (Kosme, Marsden, Hebra etc.), oder bei innerlichem Gebrauch oder als parenchymatöse Injection. Zweifellos sind Arsenikpasten vorzügliche Aetzmittel auf oberflächliche Krebsgeschwüre. Sie machen aber Entzündungen, die lange sehr schmerzhaft sind. Bei Anwendung des Arseniks auf grössere Wundflächen tritt die Gefahr lebensgefährlicher Vergiftung ein. Die von Cerny und Truneczek in Prag empfohlenen Pinselungen mit 1 : 150 alcoholisch wässeriger Lösung von Arsenik wirken im Wesentlichen als oberflächliches Aetzmittel. Immerhin ist dem Arsenik eine gewisse Fernwirkung auf manche bösartigen Geschwülste nicht abzusprechen. Schon in den 70 er Jahren habe ich durch Tholen[1]) über günstige Wirkungen von parenchymatösen Injectionen von Fowler'scher Solution bei malignen Lymphomen und selbst bei einem Unterkiefercarcinom berichten lassen. Seitdem ist der Arsenik bei der Behandlung maligner Lymphome niemals aus dem Arzneischatz ganz geschwunden, und leistet, wenn auch

[1]) Tholen, Behandlung des malignen Lymphoms mit Arsenik. Archiv f. klin. Chirurgie. Bd. 17, S. 4.

nur in einer kleinen Anzahl von Fällen, welche sich leider vorher nicht bestimmen lassen, gute Dienste. Von der Combination der Arsenikbehandlung mit der Mischung von Jodkali und chlorsaurem Kali Robinski's[1] (Kali chlorici 1,5, Kali jodati 0,5, aquae dest. 200, 3 Mal täglich 1 Esslöffel voll nach dem Essen zu nehmen), habe ich keinen wesentlichen Nutzen gesehen. Dass grosse Dosen von Jodkali manchmal Syphilome von Sarkomen scheiden lassen, ist seit Esmarch's Empfehlung allbekannt. Dagegen ist das von Adamkiewicz mit grosser Emphase empfohlene citronensaure Neurin (Cancroin) wohl nutzlos, da seit 1893, wo es empfohlen worden ist, keine sicher verbürgten Heilungen mitgetheilt worden sind. Von den parenchymatösen Injectionen, welche Thiersch und Nussbaum u. A. mit grossen Hoffnungen versucht haben (Höllenstein, Chlorgold, Sublimat, Pyoctanin, Chloral, Pepsin, Papayotin, Chromsäure, Karbolsäure, Brom, Alkohol, Terpentin, Phosphoröl, Natron- und Kalilösungen etc.), hat sich keine Methode dauernd eingebürgert. Auch der von Rossander kürzlich mitgetheilte Erfolg bei einem Melanosarkom der Stirne, welchen er durch die Einspritzung von 1proc. Kalilösung erzielte, ist höchst interessant und fordert zu neuen Versuchen auf, wird aber wahrscheinlich vereinzelt bleiben[2]). Ebenso wenig haben die häufigen Versuche, mit Electricität und electrischer Kataphorese bösartige Geschwülste zu zertheilen, sich zu einer methodischen Behandlung entwickelt, wenn auch einzelne günstige Erfolge mitgetheilt werden (Althaus, Neftel, Faber-Domergue, Reading, Betton-Massey). Unentbehrlich dagegen für die Localbehandlung entzündeter und schmerzhafter Krebse und ulcerirter Geschwülste ist die locale Application der antiseptischen Streupulver: der Borsäure, Salicylsäure, Amyloform, Orthoform, chlorsaures Kali, dann des Jodoform und seiner zahlreichen Ersatzmittel, von denen ich bloss das Jodol, Jodoform, Airol, Aristol, Dermatol und Xeroform versucht habe, ohne dass ich sagen könnte, dass sie dasselbe wie Jodoform leisten. Umschläge mit Bleiwasser, Thonerde, Karbol- und Kresollösungen, übermangansaurem Kali abwechselnd mit Blei-, Bor-, Zink- und Wismuthsalben, sind oft nicht zu entbehren.

[1]) Robinski, Operiren oder Nichtoperiren bei Krebserkrankungen. Berlin, im Selbstverlag. 1898. S. 179.

[2]) Rosander, Encore quelques mots sur le traitement des Cancroids sans exstirpation. Rev. de chir. 1900. p. 167.

Manchmal lobten die Patienten als Deckmittel das Emplastr. de Vigo, adustum und opiatum, deren sich die Quacksalber bemächtigt haben, weil die Aerzte ihre Anwendung vernachlässigten. Denselben Vorwurf kann ich der rationellen Pharmacologie und Therapie nicht ersparen bezüglich der Pflanzenstoffe, welche von Alters her die Volksseele auf Grund eines instinctiven Dranges zu helfen ausfindig gemacht hat und bei Krebs für heilkräftig hält. Das gilt von der giftigen Cicuta, dem neuerdings empfohlenen Chelidonium bis zu den zahlreichen unschuldigen Mitteln, wie Carduus benedictus, Lignum sanctum und Cortex condurango. Um mich eines Liebreich'schen Ausdruckes zu bedienen, können wir dieselben zwar nicht als Heilmittel, wohl aber als Hilfsmittel bei der Behandlung des Krebses betrachten und benutzen. Bei Krebsen des Verdauungstractus, welche zur Verstopfung neigen, verschreibe ich nicht selten mit einigem Nutzen eine Mischung von Cortex condurango und Frangula aa. als Macerationsdecoct, und verschmähe es auch nicht, manchmal Holztränke aufzuschreiben, wenn ich sehe, dass der Kranke durchaus etwas probiren will. Dass eine besondere Diät, namentlich Enthaltung von Stickstoffsubstanzen, wie Boneke empfohlen, keinen Einfluss auf den Verlauf der Krebskrankheit ausübt, dürfte wohl ebenso feststehen, wie dass wir weder durch Hunger- noch durch Mastcuren dieselbe beeinflussen können. Die Erfahrung, dass klinisch diagnosticirte Magenkrebse manchmal durch die der Gastroenterostomie folgende Ueberernährung scheinbar verschwinden, lässt jedenfalls eine möglichst reichliche und kräftige Ernährung der Krebskranken rathsam erscheinen. Zu den Fütterungscuren gehört auch die Verabfolgung von Lymphdrüsen- und Schilddrüsenextract, dem man eine Heilwirkung kaum zuschreiben kann. Beatson combinirte die Schilddrüsentherapie mit der Entfernung der Ovarien und behauptet in zwei Fällen wesentliche Besserung des inoperablen Brustkrebses beobachtet zu haben.

Während wir zweifellos durch lokale Zerstörungen des Krebses mit dem Messer oder Aetzmitteln in einem je nach dem Sitze und der Beschaffenheit des Krebses verschiedenen Procentsatze Radicalheilungen erzielen können, haben bisher alle Versuche, die Krebskrankheit durch allgemeine und medicamentöse Behandlung zu bekämpfen, fehlgeschlagen. Einen Lichtblick in diesen dunkelsten Theil unserer Therapie schien die bekannte Beobachtung Busch's

zu werfen, dass Sarkome durch das Hinzutreten von Erysipel zur Resorption und Heilung gebracht werden können. Unter dem Einflusse der Hypothese, dass die Geschwülste parasitären Ursprunges sind und der modernen Lehre der Toxin- und Antitoxinbildung, hat sich an diese Beobachtung eine Reihe von therapeutischen Versuchen geknüpft, welche ich hier nicht im Detail besprechen kann. Solange die parasitäre Entstehung der Geschwülste nicht erwiesen ist, werden diese Versuche rein empirisch betrachtet werden müssen. Ich lasse mich deshalb auch nicht auf die verschiedenen Erklärungsversuche ein, und möchte nur hervorheben, dass unter dem Einflusse infectiöser Erysipele einige bösartige Geschwülste, meistens Sarkome, sehr viel seltener Carcinome geheilt worden sind[1]). Aber auch die Injection von Streptokokken-Sterilisaten hat Sarkome, welche mikroskopisch sicher gestellt und der operativen Behandlung unzugänglich waren, zur Heilung gebracht. An diese Erfahrungen wird eine rationelle Therapie der Krebse in Zukunft anknüpfen und bestrebt sein müssen, diese Methoden der Behandlung zu vervollkommnen und weiter auszubilden. Eine rationelle Unterlage für die Krebsbehandlung werden wir erst besitzen, wenn die Ursachen dieser Krankheit sichergestellt sein werden.

Der Einzelne ist aber in dem Kampfe gegen die bösartigen Geschwülste ohnmächtig und bloss eine systematisch centralisirte Arbeit kann uns in der Behandlung derselben vorwärts bringen. Es ist deshalb sehr erfreulich, dass sich im März ds. J. hier in Berlin unter der Aegide des Kultusministeriums eine Gesellschaft für Krebsforschung konstituirt hat. Ich glaube aber nicht, dass wir wesentlich weiter kommen werden, wenn wir nicht dem Beispiele Englands und New Yorks folgend, in Deutschland eigene Krebshospitäler errichten, welche einerseits den hilfsbedürftigen Kranken ein willkommenes Asyl zu ihrer Pflege und Behandlung abgeben und zugleich Mittelpunkt für eine wissenschaftliche Erforschung dieser Geissel der Menschheit und Erziehunginstitute für die jungen Aerzte bei der schwierigen Behandlung dieser Krankheit bilden müssen. Vor kurzem hat Herr Geh. Med.-Rath Prof. Dr. M. Kirchner diesem Gedanken Ausdruck gegeben[2]). Ich halte es

[1]) Vergl. Eschweiler, „Die Erysipel-, Toxin- und Serumtherapie der bösartigen Geschwülsta", Leipzig, bei Naumann, und W. Coley's „The treatment of inoperable cancer". The practitioner. April 1899.

[2]) Aussatzhäuser sonst und jetzt. Berl. klin. Wochenschr., 1900, No. 2.

deshalb für sehr zeitgemäss, wenn auch unsere Gesellschaft, welche von jeher der Erforschung des Krebses einen grossen Theil ihrer Verhandlungen gewidmet hat, die Bestrebungen auf das Wärmste unterstützt. Jeder Arzt, welcher viele jauchende, blutende, schmerzhafte Krebskranke in der Privatpraxis behandelt hat, weiss davon zu erzählen, wie schwer es selbst in guten bürgerlichen Verhältnissen ist, diesen Kranken zuhause ein erträgliches Dasein zu verschaffen. In engen Proletarierwohnungen sind solche Kranke für die Familie ein grosses Unglück und Gefahr zugleich. Wie oft war ich gerührt von der Dankbarkeit dieser armen Patienten, wenn sie aus ihrem häuslichen Schmutze in die sauberen, geordneten Verhältnisse der Klinik aufgenommen wurden, auch wenn ich ihnen keine Heilung versprechen konnte. In einer gut geleiteten Klinik herrscht stets Platzmangel und deshalb können diese unheilbaren Kranken nur beschränkte Aufnahme finden. Dass die Verpflegung so schwer zu behandelnder Kranken in unseren Siechen- und Kreispflegeanstalten ungenügend ist, wird jeder Sachverständige zugeben. Wenn schon die humanen Verpflichtungen der Gesellschaft zu der Errichtung von Krankenhäusern drängen, so wird der Staat zum Schutze seiner Bürger gegen diese schrecklichste Geissel der Menscheit geradezu verpflichtet.

Man mag über die Ursache der Krebskrankheit denken wie man will; durch die statistischen Erhebungen der Morbidität und Mortalität drängt sich wie ein rother Faden die Thatsache auf, dass die Krebsseuche fortwährend an Häufigkeit zunimmt, und zwar zur selben Zeit, in welcher die Tuberculose in ihrem Todeszuge zurückgeht. Wenn es auch übertrieben sein mag, wenn Williams ausrechnet, dass in England und Wales der Krebs in den letzten 50 Jahren um das Vierfache an Häufigkeit zugenommen habe, und dass nach Roswell Park im Staate New York voraussichtlich schon in 10 Jahren die Todesfälle an Krebs diejenigen von Tuberculose, Blattern und Typhus zusammengenommen übertreffen werden, so geht doch aus den Statistiken von Finkelnburg, Heimann und Maeder[1]) die Thatsache der zunehmenden Frequenz des Krebses zweifellos hervor, und zwar nimmt die Krankheit viel mehr zu in den Städten als auf dem Lande. Die jährliche Zunahme der

[1]) G. Heimann, v. Langenbeck's Archiv, Bd. 57 und 58. Maeder, Ueber die stetige Zunahme der Krebserkrankungen. Archiv f. Hygiene. 1900.

Krebssterblichkeit im Preussischen Staate beträgt 0,17 auf 10000 Lebende. Dieselbe nimmt bei Landbewohnern bloss um 0,1, bei Stadtbewohnern dagegen um 0,26 zu. In grossen Städten über 10000 Einwohner beträgt die Krebssterblichkeit 9,01, in Städten unter 10000 Einwohner 7,27, und auf dem Lande nur 3,68 für 10000 Lebende. Wenn wir bedenken, dass in Italien je weiter nach Süden, wo die Menschen mehr im Freien wohnen, der Krebs immer seltener wird[1]), dass in Algier der Krebs fast ausschliesslich eine Erkrankung der Europäer ist[2]), so werden wir denselben als eine Kulturkrankheit bezeichnen müssen, und das Suchen nach Krebshäusern, wie es Law Webb, d'Arcy-Power und Behla[3]) gethan haben, gewinnt eine ernste Bedeutung. Im Allgemeinen wird man sagen müssen, dass der Krebs um so rascher zunimmt, je enger und dichter die Menschen aneinander wohnen, und das spricht zweifellos für eine von aussen kommende Ursache desselben. Wenn wir auch zugeben müssen, dass der Krebs keine directe Infectionskrankheit ist, da wir Aerzte bei der täglichen Berührung mit den Kranken sonst kaum im Stande wären, uns hier zu versammeln, so liegt doch der Gedanke nahe, dass die Krebsnoxe von offenen Geschwüren ausgeschieden durch einen Generationswechsel ausserhalb des menschlichen Körpers existiren muss, bis sie wieder einen geeigneten Boden findet, um von Neuem den Menschen zu befallen.

Also nicht nur wegen der Kranken selbst, sondern auch um die Verbreitung der Krebskrankheit hintanzuhalten, sind Cancerhospitäler, wie sie in England und New York schon lange bestehen, eine dringende Nothwendigkeit. London hat in seinem Brompton-Cancer-Hospital eine Anstalt, welche seit ihrem Bestehen (1851) 11164 operative und 6408 inoperable Fälle, von denen 2367 gestorben sind, verpflegt hat. Schon seit 1792 besteht das Cancerestablishment im Middlesex-Hospital mit einem Cancerinvestigation-Comitee und einem vorzüglich eingerichteten Laboratorium. Ausserdem haben noch Manchester, Bradford, Liverpool, Glasgow und Cork Cancer-Hospitäler. Alle diese

---

[1]) Schmidt's Jahrbücher. Bd. 231. S. 72.
[2]) Reclus und Legrand, Jahresbericht f. Chirurgie. 1896, S. 220.
[3]) The practitioner. April 1899, S. 418. — Centralbl. f. Bact., Paras. u. Inf. Bd. 24. 1898. No. 21—24.

Spitäler werden durch freiwillige Beiträge unterhalten und verpflegen die Kranken meistens unentgeltlich. Im Anhange gebe ich einen kurzen Bericht über die englischen Cancer-Hospitäler, welchen ich Herrn Dr. W. Scheffer verdanke.

In New York wurde durch Elizabeth Collum und Mrs. Astor ein Cancer-Hospital gegründet, welches 1899 seinen Namen in „General Memorial Hospital for the Treatment of Cancer and allied Diseases“ umänderte. Dasselbe hat eine Million Dollars gekostet und ist mit einem vorzüglichen Laboratorium ausgestattet. Der Staat New York hat durch öffentliche und private Hilfe in Verbindung mit der Universität in Buffalo ein Laboratorium für Krebsstudien unter der Leitung von Roswell Park und Gaylord errichtet.

Nicht mit der alten Grausamkeit der Aussatzhäuser, sondern mit allen Bequemlichkeiten moderner Sanatorien müssen diese „Heil- und Pflegestätten für chronische Krankheiten“ nicht in räumlichem, wohl aber geistigem Connex mit den grossen medicinischen Heil- und Unterrichtsanstalten errichtet werden, und dürften auch keine Sinecuren für alternde Bezirksärzte abgeben, sondern müssten jungen Aerzten, welche auf der Höhe moderner Schulung stehen, anvertraut werden, die mit humaner Gesinnung alle Erscheinungen auf dem Gebiete der Krebsforschung in sich aufnehmen, prüfen und wie aus einem Hohlspiegel dieselben geläutert wiederstrahlen und verbreiten zum Segen der ihnen anvertrauten Kranken und zur Förderung der ärztlichen Kunst. Den Aerzten müsste ein Stab wohlthätiger Laien zur Seite stehen, welcher dafür Sorge trägt, dass das anvertraute Pfund dem Zwecke entsprechend reichliche Früchte trägt. Denn keine Krankheit fordert so sehr zu thätiger Nächstenliebe auf wie der Krebs, da er reich und arm gleichmässig befällt, und Zeit und Anregung genug giebt, sich zu überlegen, wie man anderen Leidensgefährten ihr trauriges Schicksal erleichtern und sich ein dauerndes gesegnetes Andenken bei seinen Mitmenschen sichern könnte. Wenn mit Hülfe aller ärztlichen Kreise, den Verwaltungsbehörden des Reiches, Landes und der Gemeinden und mit Zuziehung wohlwollender Privathülfe in allen Provinzen und grossen Städten Heil- und Pflegeanstalten für bösartige Geschwülste und Geschwüre in diesem Sinne errichtet sein werden, zweifle ich nicht, dass wir nicht allein die

sehr anerkennungswerthen Leistungen der Engländer und Amerikaner auf diesem Gebiete übertreffen werden, sondern dass es im edlen Wettstreite der Nationen am Ende des kommenden Jahrhunderts gelungen sein wird, der tausendjährigen Sphinx der Krebskrankheit ihre grinsende Maske zu entreissen und die Leiden, welche sie der gequälten Menschheit bereitet, zu vermeiden oder doch erfolgreicher zu bekämpfen als es bisher möglich gewesen ist.

Anhang.

Bericht über die englischen Cancer-Hospitäler.

Von

Dr. **W. Scheffer,**

Assistent im German-Hospital in London.

Es giebt in England zur Zeit folgende Cancer-Hospitäler.

1. In London:

A. The Cancer Hospital (free) Brompton S. W., gegründet 1851, bis heute über 50 000 Patienten behandelt, hat 100 Betten, davon im letzten Jahr durchschnittlich 83 belegt.

Im letzten Jahre 835 in door patients

1642 out „ „ (Poliklinik).

Patienten bezahlen nichts, es wird, wie fast alle englischen Hospitäler, durch freiwillige Beiträge erhalten und ist sehr reich.

Ausgaben pro 1899: 12 471 Pfd. Sterl. = 250 000 Mark. 560 Narkosen, 353 Fälle mikroskopisch untersucht. 4 wissenschaftliche Demonstrationen.

	1899:	Seit dem Bestehen:
Operirte Fälle	550	11 164
Inoperable Fälle	285	6 408
Geheilt oder gebessert entlassen .	742	15 041
Gestorben	93	2 367

Giebt eine gute Krebsstatistik für England an.

Das Hospital ist nach den allerneuesten Grundsätzen der hygienischen Baukunst eingerichtet, Asepsis und Antisepsis, Pflege, Personal, Küche, vorzüglich.

Es werden nicht nur Carcinomkranke im pathologischen Sinne. sondern auch andere Tumoren maligner und zweifelhafter Art genommen; ich sah sogar 3 Lupusfälle.

Vielleicht würde „Hospital für maligne und Infectionstumoren" den Zweck des Instituts besser bezeichnen. Diät, Behandlung wie in allen chirurgischen Krankenhäusern.

An dem Namen Cancer Hospital nimmt man hier keinen Anstoss oder nur sehr wenig, da das Volk jede Geschwulst, auch ein Ganglion, sehr oft Cancer nennt. Ich glaube, man würde das Wort Krebs in Deutschland mehr fürchten.

Operative Fälle sind von den inoperabelen getrennt, man nennt die letzteren „chronic cases"; dieselben bleiben meistens bis zu ihrem Tode im Hospital.

Es existirt eine vorzügliche Präparatensammlung für makroskopische und mikroskopische Präparate, die bestens geordnet und von grossem Werthe für die Wissenschaft ist.

Die pathologischen Präparate sind sorgfältig gemacht und alle Vorrichtungen für Mikroskopie sehr gut.

B. The Middlesex Hospital's Cancer establishment. Es bildet einen Theil des grossen Middlesex-Hospitales, welches zugleich eine „Medical School" (Medicinische Facultät) hat.

Das Cancer-Establishment wurde 1792 gegründet, 1854 erweitert und 3 besondere Frauensäle hinzugefügt. 1886 wurden die Männersäle für Krebskranke umgebaut und erweitert und 1893 die Frauensäle in einem besonderen Gebäude untergebracht. Letzterer Neubau ist ein allen Ansprüchen der Neuzeit entsprechendes elegantes Krankenhaus, das jedoch nur einen sehr mangelhaften Operationssaal für Nothfälle hat. Die Operationen werden im Hauptoperationssaal ausgeführt.

Die Patienten bezahlen nichts, und bleiben, um zu werden „relieved by art or released by death", wie es in der Stiftung heisst.

Es wird unterhalten durch freiwillige Beiträge.

Es besteht dort ein „Cancer Investigation Comitee", das die Laboratoriumuntersuchungen überwacht, und alle Krebsfälle auf's Genaueste untersucht, sowie die Absicht hat, zur Frage der Systematik der Geschwülste Beiträge zu liefern.

Die Laboratorien sind vorzüglich eingerichtet. Ausgabe für

Einrichtungen 465 Pfd. Sterl., jährliche Ausgabe 650 Pfd. Sterl., incl. Gehalt der Assistenten etc.

Man ist ebendabei, ein Schema für die Carcinomuntersuchungen aufzustellen.

Neuer Flügel für Frauen 36 Betten.

Alter Männersaal 9 Betten (soll erweitert werden).

Es sind, abgesehen von einigen zweifelhaften Fällen zur Beobachtung wirklich nur maligne Tumoren da, weil die anderen sofort nach gestellter Diagnose in die betr. Abtheilungen des Hospitals verlegt werden; das ist wohl ein Vortheil, daher kommend, weil das C. H. mit einem grossen Allgemeinen H. verbunden ist.

Einnahmen und Ausgaben nicht zu eruiren.

C. St. Saviours Hospital ist früher Cancer H. gewesen, aber jetzt in Privatbesitz übergegangen.

The Glasgow Cancer Hospital (free).

Gegründet 1890, erweitert 1896. Neuer Operationssaal sehr gut 1898—99. Betten 42. Patienten bezahlen nichts. Es wird dort viel und gut operirt. In door patients 99: Krebskranke 71. Andere Krankheiten, Tumoren, Lupus, Lues etc. 27. Kleines aber gutes Pathologisches Laboratorium und eine sehr schön geordnete mikroskopische und makroskopische Sammlung.

Das Hospital hat auch eine Einrichtung, dass poliklinische Patienten, die ausserhalb des Hospitals bettlägerig sind, besucht werden, die Zahl der Besuche betrug 1899: 1570. Pro Patient etwa 37 Besuche. Dafür ein extra out door surgeon.

Hospitalausgaben 1899: 1 812 Pfd. Sterl. (ohne Baukosten).

Glasgow Cancer and Skin Institution mit 6 Betten ohne Bedeutung. Ist nur für zahlende Privat-Patienten.

Liverpool Cancer Hospital.

Gegründet 1862. Seither mehrere Male erweitert, hat 33 Betten. Es ist keine Statistik für 1899 herausgekommen, doch ist, wie mir scheint, etwa die Hälfte der Patienten Carcinomkranke (d. h. an malignen Tumoren leidend). Infectiöse Kranke und Schwangere werden nicht aufgenommen. Für arme Patienten frei, wohlhabende zahlen 1—2 Pfd. Sterl. per Woche.

Es wird ziemlich viel operirt, doch keine sehr grossen Eingriffe ausgeführt. Von einer wissenschaftlichen Ausbeutung des Materials konnte ich nichts in Erfahrung bringen. 1899 In door Pat. 239.

Out-Patient Consultationen (jede einzelne gerechnet) 29 124. 1899 Ausgaben 1908 Pfd. Sterl.

Bradford: St. Catharines Home for Cancer and Incurables.

Gegründet 1893 mit 10 Betten. Neubau 1898: 25 Betten. Nur für Frauen, die arm sind und an unheilbaren Krankheiten leiden. In 1899: 31 Patienten.

Es wird dort nicht operirt.

Cancer	20
Phthisis	4
Paralysis	2
Fibroid	1
Osteomyelitis . . .	1
Basedow	1
Herzleiden	1
Pseudarthrose . . .	1

Jährliche Ausgaben 565 Pfd. Sterl.

Keine Statistik, keine wissenschaftlichen Untersuchungen.

Das Hospital ist vorzüglich eingerichtet, theilweise luxuriös ausgestattet. Durch private Beiträge erhalten.

Manchester Cancer Pavillon and Home.

Gegründet 1802. Hat 20 Betten, davon durchschnittlich 14 belegt. In door P. 1899 117, out d. p. 108.

Es wird im Allgemeinen nichts bezahlt, nur einige Zahlende werden gegen Zahlung nach Uebereinkommen für Lebenszeit aufgenommen; es müssen das sehr schwere meist rasch verlaufende Fälle sein. Ausgaben 1899 3456 Pfd. Sterl. Dies Hospital hat sich sehr rasch vergrössert, ist jetzt doppelt so gross und reich als 1892.

Das Hospital ist vorzüglich, in chirurgischem Sinne, eingerichtet und es werden Operationen, wo irgend möglich, ausgeführt nach neuesten Principien. In den Statuten ist besonders hervorgehoben, dass die wissenschaftliche Untersuchung der Tumoren und event. Heilmittelprüfung im Auge behalten werden soll. Es sind einige Publicationen herausgekommen, die jedoch ohne besondere Bedeutung sind.

Cork. St. Patricks Hospital for Cancer and Incurables. 50 Betten.

Nehmen alle unheilbaren Krankheiten, ausser Psychosen. Es

wird nicht operirt. Keine Statistik, kein Report zu erhalten. Ist nach den Mittheilungen anderer irischer Aerzte kein eigentliches Cancer-Hospital.

Einnahmen und Ausgaben nicht eruirbar.

Wie aus den Berichten hervorgeht, dienen diese Hospitäler verschiedenen Zwecken:

1. Hospitäler für inoperable Fälle (auch andere unheilbare Leiden), in denen die Pat. bis zu ihrem Tode verpflegt werden. Operirt wird in diesen Hospitälern nicht, auch ist ihre wissenschaftliche Ausbeute gering.

2. Selbständige Cancerhospitäler, die alle malignen Tumoren, unter Umständen auch zweifelhafte Fälle aufnehmen, dieselben soweit möglich operiren und das Material pathologisch sehr gut verwerthen; sie sind mehr oder weniger chirurgische Hospitäler.

3. Cancerhospitäler, die räumlich und bezüglich der Oberärzte mit grossen Hospitälern verbunden sind und in Folge dessen ein reiches Material haben, da alle nicht malignen Tumoren und irrthümlich aufgenommenen Fälle verlegt und die Cancerfälle dem Cancerhospitale zugewiesen werden.

Die Fälle kommen theils aus eigenem Antrieb, theils von den Aerzten geschickt hinein und bezahlen, abgesehen von einigen Ausnahmefällen, nichts. Die Verpflegungskosten scheinen sich etwas höher als in allgemeinen Hospitälern zu stellen, was aus der Natur der Krankheit erklärlich ist.

Nach deutschen Verhältnissen wäre es wohl das Beste, ein solches Institut zu bauen, das sowohl chirurgisch wie pathologisch-anatomisch und in Bezug auf Experimentalpathologie das Beste leistet und entweder mit einer Universitätsklinik in Contakt ist, oder dessen Oberleitung einem bedeutenden Chirurgen untersteht, nicht wie hier in England in den Händen mehrerer sich fortwährend zankender Aerzte von theilweise geringer Bedeutung liegt.

Das New York Cancer Hospital (nach Mittheilungen des Herrn Dr. Coley) wurde wesentlich durch Eliz. Collum gegründet (1884) und hat mit Grundstück und Erbauen etwa 1 Million Dollars gekostet.

In diesem Jahre soll im Zusammenhange mit dem Hospital ein Laboratorium für Pathologie und Aetiologie des Krebses fertig werden mit ca. 15 000 Dollar Unkosten.

Am 6. März 1899 wurde der Name in „General memorial Hospital for the treatement of Cancer and allied diseases“ umgeändert, weil die Kranken ein Vorurtheil gegen den alten Namen hatten.

Die jährliche Ausgabe beträgt ca. 50 000 Dollars, von denen 1899 15 000 durch freiwillige Beiträge eingingen.

Es wurden 733 Patienten aufgenommen, von denen 65 chronische inoperable Fälle in 3 Verpflegsklassen. 25 Freibetten dienen bloss für Krebskranke. Daneben werden aber auch alle chronischen Krankheiten, namentlich Frauenleiden aufgenommen und operirt (840 Operationen mit 32 +). Die Kranken werden wesentlich aus der Ambulanz aufgenommen. Der ärztliche Dienst wird durch ca. 30 consultirende Aerzte (!) und 4 Hausärzte besorgt, von denen der Aelteste alle 4 Monate abgeht und durch einen Jungen ersetzt wird. Der abgehende Arzt erhält ein Diplom als „Interne“ des Hospitals. Das Hospital dient auch zur Erziehung von „postgraduated misses“ in Jahrescursen (1899 wurden 27 ausgebildet).

II.

Ueber die Resultate der Operation des Mastdarm-Carcinoms.[1]

Von

Professor Dr. Krönlein

in Zürich.

Die Frage der operativen Chirurgie des Mastdarmcarcinoms ist in den letzten zwei Decennien zu wiederholten Malen vor das Forum grosser chirurgischer Gesellschaften gebracht und daselbst behandelt worden: ich erinnere bloss an die Discussionen in der chirurgischen Section des internationalen Congresses in Kopenhagen (1884) und später in Berlin (1890), sowie an die grosse Debatte, welche am Congrès français im Jahre 1897 mit dem Vortrage von Quénu und Hartmann eingeleitet worden ist. Auch unsere deutsche Gesellschaft der Chirurgie hat in verschiedenen Jahren, so 1885, 1888 und 1889, mit diesem wichtigen Gegenstande sich beschäftigt und die Meisten von uns werden sich noch der bedeutungsvollen Vorträge erinnern, welche die Herren Kraske und später König, jener über die Technik der Mastdarmexstirpation, dieser über die Prognose dieser Operation, uns von dieser Stelle aus gehalten haben. Seit dieser Zeit ist das Tractandum, so zu sagen, niemals mehr von der Tagesordnung abgesetzt worden. Das letzte Decennium des verflossenen Jahrhunderts zumal brachte uns aus deutschen Kliniken eine grössere Zahl wichtiger Arbeiten, in welchen die betreffenden Chirurgen ihre gesammten Erfahrungen über die Operation des Mastdarmkrebses,

[1] Vorgetragen am 1. Sitzungstage des Congresses, 18. April 1900.

in grosser Vollständigkeit und in übersichtlicher Weise geordnet, dem chirurgischen Leserkreis mitgetheilt haben und es bedarf, wie ich glaube, heute nur noch einer ordnenden Hand, welche die Früchte dieser Forschungen sammelt und sichtet, um damit die Grundlage für eine Discussion unter Fachgenossen zu schaffen, von welcher wir vielleicht jene Abklärung der verschiedenen Ansichten und jene Einigung in wichtigen Punkten erhoffen dürfen, zu welchen die früheren Verhandlungen nicht geführt haben. — Um diese soeben geäusserte Bemerkung zu motiviren, gestatten Sie mir wohl, ganz kurz an einige historische Daten hier zu erinnern.

Bekanntlich war es v. Volkmann, welcher im Jahre 1877 in einem Vortrage über den Mastdarmkrebs und die Exstirpatio recti in seiner klaren und beredten Weise für diese Operation eintrat, ihre Erfolge schilderte und ganz besonders ihre geringe Gefährlichkeit gegenüber den früheren schlechten Erfahrungen hervorhob. „Kaum einer der Operirten gehe ihm mehr zu Grunde", erklärte damals Volkmann. — Sieben Jahre später, im Jahre 1884, hielt v. Esmarch am internationalen Congress in Kopenhagen seinen einleitenden Vortrag über die Exstirpation des Mastdarmcarcinoms und fixirte seinen Standpunkt in einer Reihe von Thesen, welche vor Allem die Zweckmässigkeit und Nützlichkeit der Operation zum Ausdruck brachten; gegenüber einer Mortalität von circa 20pCt. sei auf eine Reihe von Fällen hinzuweisen, in welchen die Operation zu einer dauernden Heilung geführt habe. — Dieser Standpunkt des deutschen Chirurgen, in der folgenden Discussion unterstützt von Volkmann und Küster, welche mitanwesend waren, wurde aber keineswegs von den Vertretern der englischen und der französischen Chirurgie getheilt. Bryant und Morris führten zu Gunsten der Palliativoperationen beim Mastdarmkrebs ihre Statistik der Colostomie ins Feld, während Verneuil in gleicher Absicht seine Rectotomie linéaire rühmte und eigentlich nur Trélat eine Auffassung vertrat, welche sich einigermassen an die der deutschen Chirurgen anlehnte. Eine Einigung in dieser Frage wurde damals so wenig erzielt, dass in der That Frank in Dublin der Wahrheit sehr nahe kam, als er in einem späteren Bericht das Facit der Discussion kurz in die Formel zusammenfasste, dass die Indicationen zur Operation des Mastdarmkrebses eigentlich viel mehr von der Nationalität der Chirurgen abhängen,

als von dem Zustande des Kranken: in Frankreich die Rectotomie linéaire — in England die Colostomie — in Deutschland die Exstirpatio recti! — Schon ein Jahr später (1885) bereicherte Kraske die Technik der Mastdarmexstirpation um seine sacrale Methode und gab damit den Anstoss zu einer lebhafteren Bethätigung auf dem Gebiete der Mastdarmchirurgie sowohl in Deutschland als ganz besonders auch in Frankreich, wo die neue Methode mit grossen Erwartungen aufgenommen wurde. — In Deutschland war es König, welcher in einem, gerade vor 12 Jahren, vor diesem Kreise gehaltenen Vortrage über die Prognose des Carcinoms, insbesondere des Carcinoma recti, einigen allzu optimistisch klingenden Aeusserungen in der Fachpresse gegenüber seine warnende Stimme erhob und auf Grund seiner eigenen Erfahrungen ein ziemlich trübes Bild von den Leistungen der Mastdarmexstirpation bei Carcinom entwarf. Die grosse Mortalität, welche diese Operation begleitete (33 pCt.), ferner die ausserordentlich zahlreichen Recidive und endlich die unbefriedigenden functionellen Resultate führten König damals zu dem dringenden Rathe, für die Mastdarmexstirpation wegen Carcinom eine strengere Auswahl der Fälle zu treffen, und auch der Colostomie, als Palliativoperation, etwas mehr Beachtung zu schenken, als es in Deutschland wenigstens bisher der Fall gewesen war; mit vollem Rechte aber beklagte König damals den Mangel einer umfassenden statistischen Bearbeitung der operativen Resultate des Mastdarmcarcinoms, gleichzeitig betonend, wie bedenklich es sei, wenn das Urtheil über Nutzen und Gefahr der Operation nur nach allgemeinen Eindrücken gebildet werde. — Diesem Vorwurf entging im Jahre 1890 Axel Iversen aus Kopenhagen, als er am internationalen medicinischen Congresse in Berlin seinen Vortrag über die neueren Operationen beim Mastdarmkrebs hielt, wobei er dem Kraske'schen Verfahren besondere Aufmerksamkeit schenkte. Denn er legte seinen Ausführungen eine Sammelstatistik von 247 Fällen von Mastdarm-Exstirpationen zu Grunde, welche ausschliesslich von Skandinavischen Chirurgen ausgeführt worden waren. Die Conclusionen Iversen's sind ausserordentlich deprimirende. Denn obwohl er an der Möglichkeit einer radicalen Heilung des Carcinoma recti durch eine gründliche, die regionären Lymphdrüsen mitumfassende Exstirpation nicht zweifelt, ist er doch genöthigt, zu erklären, dass bis jetzt sowohl die älteren, als

auch die neueren Operationsmethoden nur als palliative aufgestellt werden können, welche zwar wohl eine grössere Lebensdauer geben als die Colostomie, aber andererseits auch viel gefährlicher seien als diese. „Die grösste Anzahl von Patienten“ — so schloss Iversen seinen Vortrag — „muss jetzt, wie früher, sich einer palliativen Behandlung unterziehen (Colostomie, Evidement, Rectotomie), indem die Kranken in der Regel zu spät für eine Exstirpation unter Behandlung kommen.“ —

Nach diesem traurigen Geständniss unserer Ohnmacht einem so schrecklichen Leiden gegenüber ist es erfreulich, feststellen zu können, dass nunmehr König in seinem nach Iversen's Vortrag abgegebenen Votum, auf Grund seiner letztjährigen Erfahrungen, ein wesentlich günstigeres Urtheil über die Bedeutung und die Gefahr der Mastdarmexstirpation bei Carcinom fällen konnte als im Jahre 1888. Gegenüber Bryant bezeichnet er es als den deutschen Standpunkt, „dass wir die Carcinome des Mastdarms nicht anders beurtheilen, als die an anderen Körperstellen, und demnach die Anlegung eines künstlichen Afters, wie dieselbe von Mr. Bryant in Verbindung mit der Rectotomie empfohlen wurde, als eine nur ausnahmsweise auszuführende Operation ansehen, und zwar in solchen Fällen, in welchen die Krankheit bereits zu weit vorgeschritten ist, um noch durch Exstirpation beseitigt werden zu können.“ —

M. H.! Diesen historischen Excurs weiter fortzusetzen, ist kaum nöthig; dagegen musste ich soweit in die Vergangenheit zurückgehen, um klar zu machen, dass bei der noch herrschenden Discrepanz in der Beurtheilung des Werthes der Mastdarmexstirpation bei Carcinom der Versuch gerechtfertigt ist, auf breiterer und sichererer Basis, als es bisher geschah, ein Urtheil sich zu bilden über die wichtigsten Fragen, welche sich an die Exstirpation des Mastdarmcarcinoms knüpfen.

Zu einem solchen Urtheil zu gelangen, dürfte heute, an der Jahrhundertwende, speziell für uns deutsche Chirurgen möglich sein. Denn ohne den Werth der Forschungen zu verkennen, welche, speciell auf diesem practischen Gebiete, die französischen Chirurgen im vergangenen Decennium aufzuweisen haben — ich erinnere nochmals an die Verhandlungen des Congrès français in Paris im

Jahre 1897 und weiter an die Namen von Quénu, Hartmann, J. Boeckel, Chaput, Gaudier u. A. —, so möchte ich doch behaupten, dass die deutsche Fachliteratur weitaus das umfassendste casuistische Material für die Beantwortung dieser Fragen enthält. Hier zeigt sich so recht, welch' fruchtbaren Samen einst Billroth ausgestreut hat, als er zuerst seine classischen klinischen Berichte herausgab und mit unübertroffener Wahrheitsliebe und Selbstlosigkeit der wissenschaftlichen Welt Rechenschaft ablegte von seinem chirurgischen Handeln! Aus einer ganzen Anzahl deutscher Kliniken sind in dem letzten Decennium ausführliche Berichte erschienen, in welchen in ebenso gewissenhafter wie mühevoller Weise, leicht controllirbar bis in Einzelheiten, die ganze Summe von Erfahrungen mitgetheilt wird, welche in langen Jahren die Leiter der Kliniken bei der Exstirpation des Mastdarmcarcinoms gemacht und gesammelt haben. — Jeder dieser Berichte hat seinen Eigenwerth. Allein das Wort, welches Hippokrates an den Anfang seiner Aphorismen gesetzt hat: „*Ὁ βίος βραχὺς, ἡ δὲ τέχνη μακρή*," gilt leider noch heute: selbst bei Jahre lang fortgesetzter Beobachtung und einem grossen klinischen Material ist die Erfahrung des Einzelnen doch meist nicht gross genug, um allgemein gültige Schlüsse daraus zu ziehen; für die statistische Methode sind die Zahlenwerthe oft zu klein, die Fehlerquellen darum zu gross und so kommt es denn wohl vor, dass Erfahrung hier gegen Erfahrung dort steht und die Forschungsresultate ihr beengendes individuelles Gewand bewahren. — Ganz anders, wenn es möglich ist, die Einzelerfahrungen zu vereinigen, und so, ohne gegen die Gesetze einer rationellen Statistik zu verstossen, eine breitere Basis zu schaffen, auf welcher sich unsere Schlüsse aufbauen.

Ich habe bei meiner Untersuchung über die Resultate der Operation des Mastdarmcarcinoms diesen Weg betreten und indem ich zu den eigenen Erfahrungen, welche ich in 18jähriger klinischer Thätigkeit habe sammeln können, die Erfahrungen der gleich zu nennenden deutschen Kliniker und Chirurgen heranzog, glaube ich, die Gesetze einer rationellen Statistik nicht verletzt zu haben. Was für die Zulässigkeit einer solchen gemeinsamen Verarbeitung der Erfahrungen verschiedener Beobachter in unserem Falle angeführt werden kann, ist Folgendes:

1. Die Statistik ist so durchgeführt, dass bei allen Zusammenstellungen doch immer die einzelnen Componenten berücksichtigt und zum Ausdruck gelangt sind.

2. Das ganze Beobachtungsmaterial entstammt 11 deutschen Kliniken, deren Leiter ausnahmslos Mitglieder unserer Gesellschaft und Ihnen Allen wohl bekannt sind; es sind die Herren von Bergmann (Berlin), Czerny (Heidelberg), Gussenbauer (Prag), Hochenegg (Wien), Kocher (Bern), König (Göttingen), Kraske (Freiburg), Krönlein (Zürich), Küster (Marburg), Madelung-Garré (Rostock) und von Mikulicz (Breslau).

3. Die Beobachtungsreihen sind immer continuirliche, ohne Lücken und Clauseln; sie erstrecken sich auf jahrelange Zeiträume und fallen alle in die Zeit von 1873—1899.

4. Alle Operateure bekennen sich, wie aus den einzelnen Arbeiten hervorgeht, zu dem sog. deutschen Standpunkt in der Frage des Mastdarmcarcinoms; d. h. sie fordern die Exstirpation des Krebses, soweit und so lange eine solche ausführbar ist.

5. Alle Einzeluntersuchungen sind nach übereinstimmenden Gesichtspunkten unternommen und nach einem gleichlautenden Schema registrirt worden. Die Mittheilungen sind so ausführlich, die einzelnen Beobachtungen meist so exact wiedergegeben, dass es sehr gut möglich ist, die Schlüsse, welche der Einzelbearbeiter aus seinem Material gezogen hat, selbst zu reconstruiren und damit zu controlliren.

Nicht verhehlen aber wollen wir uns gegenüber diesen wichtigen congruenten Verhältnissen, welche die gemeinsame Verwerthung der einzelnen Erfahrungsreihen überhaupt gestatten, die Eigenart, die selbstverständlich jedes einzelne Beobachtungsmaterial kennzeichnet. Ausser dem verschiedenen Ort und der verschiedenen Zeit der Beobachtung, dem verschiedenen Reichthum des Materials, wird hier namentlich die Individualität des einzelnen Operateurs zu nennen sein: seine operative Technik, seine Stellungnahme zur Wundbehandlung, vor allem auch die Art, wie er den Kreis der Indicationen und Contraindicationen der Operation des Mastdarmkrebses beschreibt.

Alle diese Punkte, welche ich später bei Gelegenheit noch berühren werde, wollte ich deswegen hier hervorheben, um nicht in den Verdacht zu kommen, als handle es sich im folgenden um

die Herstellung eines neuen Specimen jener Monstrestatistiken früherer Zeit, welche ohne Wahl und Qual ihr Material aus der Casuistik der chirurgischen Weltliteratur zusammenscharrten und dasselbe dann ziffermässig verarbeiteten. Gerade weil ich das Unwissenschaftliche und im Princip Falsche dieser Art von Statistik verurtheile, schien es mir nicht ganz überflüssig, hier hervorzuheben, wie völlig anders die Provenienz meines Beobachtungsmaterials ist.

Sollte aber, trotz aller angewandten Vorsicht, doch da oder dort in der Verwerthung der Beobachtungen, welche mir aus so zahlreichen Kliniken zuflossen, ein Irrthum sich eingeschlichen haben — was ich nicht hoffe —, so werden gewiss meine verehrten Herren Collegen, welche hier mich controlliren können, bereit sein, Remedur zu schaffen. Mit kleiner Variation eines bekannten Dictum möchte ich darum sagen: „Praesente autore nihil nocet!“ —

Gestatten Sie mir nun, dass ich in die Materie selbst eintrete. Die Aufgabe, welche ich mir gestellt habe, ist, an der Hand eines ebenso grossen wie zuverlässigen und darum beweiskräftigen Materials die wichtigsten Fragen zu beantworten, welche sich an die sog. Radicaloperation des Mastdarmcarcinoms, d. h. also an die Ausrottung des Carcinoms durch das Messer des Chirurgen knüpfen. Von fundamentaler Bedeutung in praktischer Beziehung ist die Beantwortung folgender 3 Fragen:

1. Welches sind die unmittelbaren Resultate der Operation? (Mortalitätsfrage).

2. Welches sind die Dauerresultate nach der Operation? (Recidivfrage).

3. Welche functionellen Störungen bedingt die Operation? (Continenzfrage).

Eine Reihe weiterer Fragen wird bei der Beantwortung dieser 3 Cardinalfragen gestreift werden müssen, Fragen der pathologischen Anatomie, der Operationstechnik, der Wundbehandlung. Indessen schien es mir räthlich, mich doch so viel wie möglich auf die Kernpunkte zu concentriren und Detailfragen lieber der Behandlung in der Discussion zu überlassen, für welche ich ja mit meinem Vortrage nur eine sichere Grundlage zu geben beabsichtige.

Wenden wir uns nun zur Beantwortung der 1. Frage:

Welches sind die unmittelbaren Resultate der Operation des Mastdarmkrebses?

Bekanntlich war die Operation der Mastdarmexstirpation in der vorantiseptischen Zeit wegen ihrer grossen Mortalität sehr gefürchtet und darum auch relativ selten geübt. Aus den spärlichen Mittheilungen jener Zeit geht hervor, dass eine Mortalitätsziffer von 40—50 pCt. und noch mehr nichts Ungewöhnliches war. Dann kam das Zeitalter der Antiseptik mit besseren Resultaten; allein das von v. Volkmann im Jahre 1877 abgegebene Urtheil, dass ihm kaum mehr ein Patient nach der Mastdarmexstirpation stürbe, war viel zu günstig, als dass es auf Verallgemeinerung hätte Anspruch machen dürfen. Auch heute noch sind wir, wie wir gleich sehen werden, von einem solchen idealen Ziele weit entfernt. Ich bitte Sie nur, auf die beistehende Tabelle einen Blick zu werfen, und Sie werden mir beipflichten müssen.

1. Mastdarm-Carcinom-Exstirpationen.

Unmittelbare Erfolge.

	Operateur	Zeitraum	Zahl aller Fälle	Operationen	Mortalität	
					+	pCt.
1.	Kocher	1873—1899	?	35	10	28,5
2.	König	1878—1890	120	96	31	32,5
3.	Czerny	1878—1891	152	109	11	10.0
4.	Krönlein	1881—1899	110	63	7	11.1
5.	Gussenbauer	1882—1896	259	145	33	22,7
6.	v. Bergmann	1883—1888	?	46	5	11.3
7.	Madelung u. Garré	1883—1899	115	53	10	19.0
8.	Kraske	1885—1896	110	80	15	18.7
9.	Küster	1885—1898	126	95	24	25.2
10.	Hochenegg	1887—1897	?	93	8	8.6
11.	v. Mikulicz	1890—1897	109	66	17	25.7
				881	171	19.4

Wie Sie ersehen, beträgt die Gesammtzahl der Mastdarmcarcinom-Exstirpationen, welche die 12 Chirurgen in einem Zeitraum, der insgesammt 146 Beobachtungsjahre oder, auf den Einzelnen berechnet, im Mittel ungefähr 12 Beobachtungsjahre umspannt, nicht weniger als 881 Fälle. Von diesen 881 Operirten

sind 171 oder 19,4 pCt. im Anschluss an die Operation gestorben. Wenn also v. Esmarch seiner Zeit in Kopenhagen die Mortalität auf 20 pCt. taxirte, so ist er der Wahrheit, wie sie heute noch gilt, ziemlich nahe gekommen.

Dabei aber ist Eines besonders hier hervorzuheben:

In Uebereinstimmung mit der überwiegenden Mehrzahl der Autoren der benutzten Arbeiten, im Gegensatz aber wenigstens zu Einem derselben,[1]) habe ich bei der Berechnung der Operationsmortalität sämmtliche Todesfälle ohne jegliche Ausnahme mitgezählt, welche sich im Anschluss an die Operation und vor Heilung der Operationswunde ereigneten. Es erscheint mir dies eigentlich selbstverständlich. Allein, nachdem einmal von einer Seite der Versuch gemacht worden ist, die Verluste nach dieser Operation unter einem anderen Gesichtswinkel zu betrachten und eine Reduction der Verlustziffern selbst bis auf die Hälfte herunter vorzunehmen, so erscheint mir diese Klarstellung doch unbedingt nothwendig. Ich halte es nicht für richtig, im Sinne des einen Autors diejenigen Todesfälle von der Mortalitätsliste zu streichen, wo der Tod zugegebenermaassen nicht direct durch den blutigen Eingriff, sondern erst durch accidentelle Ereignisse im Wund- und Krankheitsverlaufe, wie Pyämie, septische Pleuritis, Cystitis, Peritonitis, Zellgewebsemphysem u. s. w., bedingt wurde. So sind auch die Todesfälle von mir mitgerechnet, wo Pneumonie, Lungenembolie, Fettherz, Delirium potatorum u. s. w. als Todesursache angeführt wird. — Man möge mich nicht missverstehen. Gewiss ist es richtig, und wissenschaftlich geradezu ein Gebot, dass in jedem Todesfalle nach einer Operation die Todesursache am Sectionstisch möglichst exact festgestellt und in epikritischer Analyse demnächst erwogen werde, in wie weit es in unserer Macht gelegen hätte, den letalen Ausgang abzuwenden. Diese Frage soll uns später selbst weiter beschäftigen. Allein mit allen diesen Reflexionen machen wir leider den Todten nicht mehr lebendig; unsere durch die Nekroskopie gewonnene Belehrung mag einem späteren Patienten zu Gute kommen; der Verstorbene aber ist, unsere Hoffnung und Erwartung zu Schanden machend, nach der Operation nicht genesen, sondern derselben erlegen. Es gehört

[1]) cf. Arnd c. l.

ja ganz gewiss ein erhebliches Maass von Muth und Resignation dazu, um in jedem ungünstig verlaufenden Falle den Misserfolg offen und ehrlich einzugestehen. Wenn wir beispielsweise nach vortrefflich vollendeter Operation, mit dem Bewusstsein, eine vorzügliche technische Leistung vollbracht zu haben, den Kranken in bester Verfassung verlassen und denselben gleichwohl nach einigen Tagen an einer Pneumonie oder Lungenembolie oder an einem Delirium potatorum verlieren, so sträubt sich zunächst unser chirurgisches Selbstgefühl, einen solchen Fall auf unser Schuldconto zu nehmen. Allein die objective Wahrheit verlangt, so hart es uns ankommen mag, dass ein solcher unglücklicher Fall in der Rechnung verbleibe, dass er mit einer Ziffer der Verlustliste eingereiht werde. Dergleichen Fälle mahnen uns eben zur Bescheidenheit; sie zeigen die menschliche Unvollkommenheit, sowohl des Arztes als auch des Kranken, und rufen uns — aller Fortschritte der operativen Chirurgie zum Trotz — das schöne Wort des frommen Ambroise Paré in Erinnerung: „Je te panse, Dieu te guérira!" — Es rächt sich bisweilen, wenn der Chirurg in stolzem Siegesbewusstsein die Rolle der Vorsehung spielen will!

Nach dem Ergebniss unserer Statistik sind wir genöthigt, zu gestehen, dass die Exstirpation des Mastdarmcarcinoms selbst bis in die neueste Zeit hinein zu den ernsten Operationen zu rechnen ist; nicht ganz $^1/_5$ der Operirten erliegt dem Eingriffe. — Freilich sind die Unterschiede in den Resultaten bei den einzelnen Operateuren ganz erhebliche, so zwar, dass sie sich zwischen den beiden Grenzen von 8,6 pCt. und 32,5 pCt. Mortalität bewegen. Gruppiren wir die einzelnen Beobachtungsreihen nach der Grösse der Mortalitätsziffer und zwar so, dass wir diejenigen mit mehr als 20 pCt. Mortalität in die eine, und diejenigen mit weniger als 20 pCt. Mortalität in die andere Gruppe bringen, so erhalten Sie nebenstehende Tabelle.

Das Resultat dieser Zusammenstellung ist insofern sehr überraschend, als es beweist, dass coaetane Chirurgen anscheinend bei gleicher Operation sehr weit auseinandergehende unmittelbare Erfolge haben können:

dort 437 Operationen mit 115 = 26,3 pCt. Todesfällen
hier 444 „ „ 56 = 12,6 „ „

Es wäre ausserordentlich wichtig, die Gründe dieser grossen

2. Mastdarm-Carcinom-Exstirpationen.

Unmittelbare Erfolge.

	Operateur	Zeitraum	Operationen	+	Mortalität pCt.		Operateur	Zeitraum	Operationen	+	Mortalität pCt.
	Mortalität unter 20 pCt.						**Mortalität über 20 pCt.**				
1.	Hochenegg .	1887—1897	93	8	8,6	7.	Gussenbauer.	1882—1896	145	33	22,7
2.	Czerny . . .	1878—1891	109	11	10,0	8.	Küster . . .	1885—1898	95	24	25,2
3.	Krönlein . .	1881—1899	63	7	11,1	9.	v. Mikulicz .	1890—1897	66	17	25,7
4.	v. Bergemann	1883—1888	46	5	11,3	10.	Kocher . . .	1873—1889	35	10	28,5
5.	Kraske . . .	1885—1896	80	15	18,7	11.	König. . . .	1878—1890	96	31	32,5
6.	Madelung und Garré . . .	1883—1899	53	10	19,0						
			444	56	12,6				437	115	26,3

Verschiedenheit der Operationsresultate kennen zu lernen; ist es beispielsweise die Ungleichheit des klinischen Materials, die ungleiche Indicationsstellung, welche in diesen Zahlen zum Ausdruck gelangt, oder haben verschiedene Operationsmethode, verschiedene Operationstechnik, ein Wechsel in der Wundbehandlung u. s. w. die Mortalität nach der Operation so wesentlich beeinflusst? Es ist sehr schwer, ja fast unmöglich, auf diese Fragen eine befriedigende Antwort zu geben. Was in dieser Richtung aus dem Studium der verschiedenen klinischen Berichte hervorgeht, werde ich in der Folge noch berühren; vor Allem aber erhoffe ich von der Discussion, dass sie zur Aufklärung der Divergenz das ihrige beitragen werde.

In jedem Falle aber wird die Gefahr der Operation des Mastdarmcarcinoms sich wiederspiegeln in den durch die Obduction nachgewiesenen Todesursachen der unglücklich verlaufenen Fälle und es sei mir daher gestattet, Ihre Aufmerksamkeit für einige Augenblicke auf die folgende Tabelle der Todesursachen in den 160 Todesfällen[1]) meiner Statistik zu lenken (s. S. 34).

Die Aufstellung weniger grosser Gruppen von Todesursachen genügt für unsere Betrachtung vollständig, wenigstens sofern aus

[1]) 11 Todesfälle in dem König'schen Beobachtungsmaterial sind nicht genauer protocollirt und fallen darum hier ausser Betracht; so ergeben sich an Stelle der Gesammtsumme von 171 Todesfällen nur 160. —

3. Mastdarm-Carcinom-Exstirpationen.

Todesursachen.

	Operateur	Todesfälle	Mortalität pCt.	Wundinfection: Sepsis Pyämie	Wundinfection: Peritonitis	Herzschwäche Collaps	Lungenaffectionen	Andere Todesursachen
1.	Hochenegg	8	8,6	3	1	1	2	1
2.	Czerny	11	10,0	—	8	1	2	—
3.	Krönlein	7	11,1	1	2	1	1	2
4.	v. Bergmann . . .	5	11,3	2	—	1	2	—
5.	Kraske	15	18,7	3	4	3	2	3
6.	Madelung und Garré.	10	19,0	4	1	2	2	1
7.	Gussenbauer . . .	33	22,7	11	9	7	2	4
8.	Küster	24	25,2	6	6	7	4	1
9.	v. Mikulicz	17	25,7	1	2	2	4	8
10.	Kocher	10	28,5	5	3	1	—	1
11.	König[1])	20	32,5	10	1	6	—	3
		160		46	37	32	21	24
				83				
				51,8 pCt.		20,0 pCt.	13,1 pCt.	15,0 pCt.

[1]) Die 20 Todesfälle beziehen sich auf die ersten 53 Operationen; 11 weitere Todesfälle bei den späteren 43 Operationen sind nicht genauer referirt.

dieser Uebersicht hervorgeht, von welcher Seite dem Operirten die unmittelbare und grösste Gefahr droht. Und da steht nun obenan die Wundinfection in ihren verschiedenen, der Localisation der Wunde entsprechenden klinischen Ausdrucksformen, der acuten Sepsis, der protrahirten, metastasirenden Pyaemie, der Peritonitis und Retroperitonitis, Gasphlegmone u. s. w. Mehr als die Hälfte (51,8 pCt.) der Todesfälle fallen unter diese Categorie. — Als die zweitgrösste Gruppe der Todesfälle möchte ich die Herztodesfälle bezeichnen, die Fälle von acutem Collaps und acuter Anämie, von Fettherz und Myocarditis, welche 20 pCt. ausmachen. Endlich an 3. Stelle kommen die Lungentodesfälle, mit Pneumonie, Embolie der Lungenarterie, Bronchitis als Todesursache; sie figuriren mit 13,1 pCt. — Was noch nach Ausschaltung dieser 3 Categorieen übrig bleibt, das sind die Todesfälle in Folge von Marasmus, Krebscachexie, von Cystitis und Pyelitis, Delirium potatorum, Decubitus u. s. f., sie machen 15 pCt. der Todesfälle aus.

Ganz im Allgemeinen giebt uns diese Uebersicht über die wichtigsten Todesursachen bei der Exstirpation des Mastdarmcarcinoms einen Fingerzeig, wo wir den Hebel anzusetzen haben, um in Zukunft die unmittelbaren Erfolge noch zu bessern, die Verluste zu mindern. — Ich glaube, unser Bestreben muss dahin gerichtet sein, die postoperative Wundinfection noch mehr als bisher zu verhüten, die Blutstillung während der Operation sicher und prompt zu bewirken und endlich die Gefahren der Narkose bei diesen eingreifenden, oft lange dauernden Operationen einzuschränken. Vergesse man nicht, dass es sich doch meist um geschwächte Leute des höheren Alters handelt, an denen wir operiren müssen!

Die Verschiedenheit der unmittelbaren Resultate der Mastdarmexstirpation bei den einzelnen Operateuren mag zum Theil in der verschiedenen Art und Weise begründet sein, wie diesen 3 von mir genannten Postulaten in den 12 Kliniken Rechnung getragen worden ist. — In wie vielen Punkten haben sich nicht während der beiden letzten Decennien, welchen unsere Beobachtungen zum grössten Theil angehören, unsere Anschauungen gerade auf dem Gebiete der Wundbehandlung, der Blutstillung und der Narkose geändert? — Heute dürften wir viel leichter in diesen noch vor kurzem strittigen Punkten zu einer Einigung gelangen oder vielleicht schon gelangt sein; die Discussion wird ja hoffentlich dies bestätigen. — Meine eigene Erfahrung und das eingehende Studium der hier verwertheten Beobachtungen, niedergelegt in Hunderten von Krankengeschichten, bringen mich dazu, die Erfüllung der 3 Postulate am ehesten zu erwarten:

1. Von der gewissenhaftesten Vorbereitung des Kranken zur Operation, dahinzielend, dass der Darm während der ganzen Operation als völlig leer sich erweist und kein Inhalt das Wundterrain irgendwie beschmutzt.

2. Von einem trockenen, aseptischen Operiren, ohne Anwendung irgend welcher Spülflüssigkeiten.

3. Von der sorgfältigsten directen Blutstillung durch Ligatur und Naht, wobei sterile Seide einzig verwendet werden sollte.

4. Von einem trockenen aseptischen, nur mit Reserve durch Jodoformgaze ergänzten Dauerverband, der nach der Operation

womöglich 5 — 8 Tage unverändert liegen bleiben kann, ohne den Darm zu occludiren. (Darm-Verweilrohr).

5. Von der Anwendung der Aethernarkose bei möglichst geringem Consum von Aether.

Im Uebrigen will ich an dieser Stelle, vor dem Forum von Fachgenossen, in die Technik dieser Details nicht weiter eintreten; auch hier mag die Discussion Gelegenheit geben, Meinungsverschiedenheiten zum Ausdruck zu bringen.

Wenn ich oben bemerkte, dass die auseinandergehenden Verlustgrössen der einzelnen Operateure zum Theil dadurch bedingt sein mögen, dass diese in verschiedener Weise die Gefahren bekämpften, welche sich in den Todesursachen wiederspiegeln, so möchte ich doch nicht dahin missverstanden werden, dass ich hierin etwa die einzige oder auch nur die wichtigste Erklärung für diese Erscheinung erblicke. Für die unmittelbaren Erfolge des Chirurgen bei der Exstirpation des Mastdarmkrebses sind vielmehr 2 andere Momente von grösster Bedeutung; das ist einmal die Indicationsstellung und dann die Operationstechnik. — Verweilen wir zunächst bei der Indicationstellung. Hier ist es fast überflüssig, zu bemerken, dass keiner der in unseren Tabellen figurirenden Chirurgen etwa den Standpunkt eingenommen hat, welcher früher wohl als der englische und der französische bezeichnet worden ist und welchen ich nicht besser formuliren kann, als indem ich die Worte wiedergebe, welche am Berliner internationalen medicinischen Congress (1890) Bryant, und am III. Congrès français in Paris (1888) Verneuil bei ähnlichem Anlasse geäussert haben.

„Bryant looked upon excision of the disease as being alone applicable to such examples as were limited to the lower two or two and a half inches; to cases in which the surgeon was fairly certain of removing the whole of the local affection and to no other.“

Verneuil: „En France, on fait l'ablation des cancers de la région anale encore peu étendus et dont on a l'espoir de dépasser largement les limites. La masse néoplastique remonte-t-elle plus haut, a-t-elle contracté des adhérences avec les organes voisins, vagin ou prostate, on se contente de pratiquer la rectotomie linéaire pour remédier à la diminuation du calibre.“

Die deutschen Chirurgen alle, deren Namen Sie hier angeführt

sehen, haben den Kreis ihrer Indicationen für die Exstirpation des Mastdarmkrebses sehr viel weiter gezogen; das steht unzweifelhaft fest; ja wir sind weit entfernt, Verneuil Unrecht zu geben, wenn er an gleichem Orte, freilich von seinem Standpunkte aus als herben Tadel gegen die deutsche Chirurgie, den Satz ausspricht: „Les Allemands ne font presque l'extirpation, lors même, qu'elle entraîne l'ouverture de peritoine et la recidive prochaine et inévitable.“ Das Erstere ist richtig; über die Recidivfrage werden wir uns erst später noch äussern.

Dass im Uebrigen die Indicationen zur Mastdarmexstirpation bei Carcinom nicht zu allen Zeiten und von allen Chirurgen in gleicher Weise umschrieben worden sind, ist fast selbstverständlich. Ein auch nur flüchtiger Blick auf die Entwicklung, welche die Mastdarmchirurgie besonders seit dem wichtigen Jahre 1885, wo Kraske seine Operationsmethode empfahl, genommen hat, macht es wahrscheinlich, dass im Allgemeinen die Indicationen auf dem speziellen Gebiete der Exstirpation des Mastdarmkrebses in neuester Zeit gegenüber früher erheblich erweitert worden sind. Und diese Annahme findet in den einzelnen klinischen Berichten ihre volle Bestätigung. Beobachtungsreihen, welche also weit, bis in die siebziger Jahre zurückgehen, werden schon aus diesem Grunde nicht gleichwerthig sein jenen Erfahrungen, welche einer späteren Zeit angehören. Mit der Erweiterung der Indicationen wächst aber die Grösse des Eingriffes, und mit dieser die Gefahr des Eingriffes. — Die Verschiedenheit der Verlustgrössen bei den einzelnen Chirurgen dürfte also zum Theil in diesen zeitlichen Differenzen begründet sein.

Wiederholt ist in einzelnen Arbeiten hervorgehoben worden, dass die Höhe des Sitzes eines Carcinoms im Rectum gegenwärtig eine Contraindication nicht mehr bilde, dass selbst die höchstsitzenden Krebse, jene bekannten circulären und darum frühzeitig stenosirenden Scirrhe am Uebergange in die Flexur dank der modernen Operationstechnik mit Erfolg exstirpirt werden können. Dies ist auch ohne Weiteres zuzugeben, vorausgesetzt, dass nicht andere Umstände, welche coincidiren, den Werth der Operation problematisch machen. — Damit aber berühre ich ein Gebiet, auf dem die Ansichten der Operateure erheblich auseinandergehen. Wir können sagen, nicht sowohl der Sitz und die Ausdehnung des

Rectum-Carcinoms in axialer Richtung, als vielmehr seine Propagation in excentrischer Richtung führt heutigen Tages zu Meinungsverschiedenheiten unter den Chirurgen, wenn sie die Indicationen der Exstirpation des Mastdarmcarcinoms bestimmen wollen. So lange das Carcinom noch auf das Darmrohr sich beschränkt, dürfen wir bei dem jetzigen Stande der operativen Technik die Exstirpation nicht nur für möglich, sondern auch für nützlich erachten, mag es sich im Uebrigen um einen der selteneren Hornkrebse der Analportion oder um die wandständigen, schildförmigen Schleimhautkrebse der Rectumampulle oder um die oben erwähnten circulären Scirrhe des obersten Theiles des Rectumrohres handeln. — So weit finde ich auch unter den einzelnen Operateuren eine erfreuliche Uebereinstimmung. Wie weit aber dürfen oder sollen wir mit der Operation gehen, wenn nachweislich oder vermuthungsweise das Carcinom die Grenzen der Rectumwand überschritten hat, wenn vorn Prostata, Harnröhre, Blase, Vagina, hinten Bindegewebe und Periost der Excavatio ossis sacri in die carcinöse Infiltration hineingezogen sind? — Hier trennen sich zum Theil die Wege, welche die verschiedenen Operateure einzuschlagen für gut befunden haben; hier sind aber auch dem Chirurgen die Würfel in die Hand gegeben, seine Operationsstatistik zu bessern oder zu verschlechtern. Wenn ich die einzelnen Berichte durchgehe, so finde ich beispielsweise, dass von Mikulicz und Gussenbauer in dem Bestreben, auch unter den schwierigsten Verhältnissen die Kranken von ihrem traurigen Leiden zu befreien, sehr weit gegangen sind, und die relativ hohen Mortalitätsziffern, welche sie für ihre Operationen zu verzeichnen haben (25,7 pCt. und 22,7 pCt.) dürften ihre Erklärung wesentlich darin finden, dass sie die Operation oft noch gewagt haben, wo andere Operateure glaubten, auf sie verzichten zu müssen. Cui bono? ist hier die entscheidende, aber schwer zu beantwortende Frage! Wenn ich mir erlauben darf, auf Grund meiner eigenen Erfahrung diese Frage zu beantworten, so würde ich glauben, dass wir hier unseren englischen und französischen Collegen wohl eine Concession machen dürfen, insofern, als wir zugeben, dass die Erfolge dieser ausgedehnten Operationen im umgekehrten Verhältnisse stehen zu ihrer Gefahr, und weder den Kranken noch den Operateur zu befriedigen pflegen. Leider aber liegen die Verhältnisse meist so, dass erst

während der Operation die volle Erkenntniss über die Grenzen des Carcinoms gewonnen wird; wäre dem nicht so und würden wir schon vor der Operation sicher wissen, dass zu seiner gründlichen Entfernung so schwere Nebenverletzungen wie Eröffnungen der Urethra und Blase, Exstirpation der Prostata u. s. w. nothwendig seien, so würden wir — das ist mein persönlicher Standpunkt — besser thun, von der Exstirpation ganz abzusehen und event. von vornherein eine Palliativoperation vorzuziehen. —

Was endlich die Operationstechnik betrifft, so stehe ich nicht an, sie als einen ausschlaggebenden Factor bei dem Zustandekommen sowohl der unmittelbaren als auch der entfernteren Resultate der Exstirpation des Mastdarmcarcinoms zu erklären. Gerade ihr ist bekanntlich in den letzten Decennien eine besondere Aufmerksamkeit geschenkt worden und an die Stelle der früheren ziemlich uniformen Operationen sind zahlreiche Methoden und Modificationen getreten, welche uns auch bei dem von mir verarbeiteten Material wiederbegegnen. Es kann nicht meine Aufgabe sein, eine erschöpfende Darstellung aller dieser Operationsverfahren hier zu geben; dagegen scheint es mir von Nutzen zu sein und die spätere Discussion zu erleichtern, wenn ich wenigstens in kurzen Zügen die einzelnen Etappen markire, welchen wir auf dem Entwicklungsgange der Mastdarmchirurgie begegnen. — Dabei möchte ich die verschiedenen Verfahren in zwei grosse Gruppen unterbringen, die sich chronologisch so aneinanderreihen:

1. Die Methoden der Exstirpation des Mastdarmcarcinoms ohne Voroperation oder die perinealen Methoden.

2. Die Methoden mit Voroperation oder die dorsalen Methoden.

Zu der ersten Gruppe rechne ich die grundlegende Operationsmethode von Lisfranc (1826) und ihre Modificationen von Dieffenbach, Simon und Volkmann. Sie alle greifen das Neoplasma von unten an, sei es nach stumpfer Dilatation des Anus, intrarectal, sei es nach blutiger Spaltung des Anus oder des unteren Rectumabschnittes nach vorn und hinten, also perineal.

Ein wichtiger Fortschritt geschah dann damit, dass zuerst von französischer Seite der Versuch gemacht wurde, vor der Inangriffnahme des Carcinoms selbst den entsprechenden Abschnitt des uneröffneten Mastdarms von hinten bloszulegen und zu isoliren und

dann erst die eigentliche rectale Operation auszuführen. Mit diesem Vorgehen war der Weg zu der weiteren Ausbildung der dorsalen Methoden eröffnet und damit der wichtigste Fortschritt in der Operationstechnik des Mastdarmcarcinoms angebahnt worden.

Der Erste, welcher diesen Weg betrat, war der im Jahre 1872 in Paris verstorbene hervorragende Anatom und Chirurg Charles Denonvilliers, welcher als der eigentliche Erfinder des „hinteren Längsschnittes", d. h. der Blosslegung des intacten Anus und Rectum vom Analringe bis zum Steissbein und noch darüber hinauf, erklärt werden muss. Als zweiter ist dann zu nennen Verneuil, welcher die Leistungsfähigkeit der Denonvilliers'schen Operationsmethode dadurch wesentlich erhöhte, dass er zuerst die Resection des Steissbeins von dem hinteren Längsschnitte aus empfahl und ausführte, anfänglich, um bei Atresia ani den Enddarm leichter aufzufinden, dann aber speciell auch, um einen ausgedehnten Rectumtumor besser exstirpiren zu können. In Deutschland hat bekanntlich Kocher im Jahre 1874 diese Verneuil'sche Methode warm empfohlen und zu ihrer weiteren Verbreitung damit wesentlich beigetragen. — Ein dritter, bedeutender Schritt auf diesem Wege geschah dann im Jahre 1885 durch Kraske, welcher als der Schöpfer der sog. sacralen Methode bezeichnet werden muss. Indem er durch sein Beispiel bewies, dass durch die partielle Resection des Kreuzbeins der Zugang zu den höher- und höchstliegenden Abschnitten des Rectum ganz erheblich erleichtert wird, hat er die Indicationen der Mastdarmcarcinom-Exstirpation nach dieser Richtung hin entschieden erweitert und jedenfalls zu der rapiden Entwicklung der Mastdarmchirurgie in den letzten 15 Jahren einen mächtigen Impuls gegeben. Sein Verdienst leugnen zu wollen, hiesse an der historischen Gerechtigkeit sich versündigen.

Wenn wir uns nach diesen orientirenden Vorbemerkungen nun fragen, welche Methoden der Operation die uns hier interessirenden Chirurgen im Verlaufe ihrer Erfahrungen befolgt haben, so können wir zunächst darauf antworten, dass jede der genannten Methoden in dem Material vertreten ist. Ja, noch mehr! — Ausser diesen hat wenigstens Einer, Küster, in 3 Fällen jene combinirte Operation in Anwendung gezogen, welche ich als dorso-abdominale bezeichnen möchte, und welche darin besteht, dass,

nach vorausgeschickter Laparotomie und Durchtrennung der Flexur, auf dem dorsalen Wege das ausser Zusammenhang gesetzte periphere Darmrohr exstirpirt wird. Ganz unzweifelhaft hat Czerny im Jahre 1883 zuerst diese combinirte Operation, freilich in umgekehrter Reihenfolge der beiden Acte, ausgeführt; in den letzten Jahren ist sie dann von Gaudier (1895), Chalot, J. Boeckel und ganz besonders von Quénu (1896) empfohlen worden. Die sogen. vaginale Methode dagegen, welche Rehn uns geschildert und empfohlen hat, habe ich in unserem Material nicht vertreten gefunden.

Mit Ausnahme eines einzigen Operateurs, nämlich Hochenegg's, welcher principiell die sacrale Methode als die Normalmethode erklärt und fast ausschliesslich (unter 95 Fällen 89 mal) angewendet hat, sind die übrigen Chirurgen bei der Wahl des Operationsverfahrens eklektisch vorgegangen, d. h. sie haben je nach der Individualität des Falles die eine oder die andere Methode bevorzugt, wobei indess unzweideutig hervorgeht, dass trotz dieses Eklekticismus die sacrale Methode bei Einzelnen, wie von Mikulicz, Czerny, Gussenbauer, wie es scheint, in den letzten Jahren mehr und mehr an Boden gewonnen hat, während v. Bergmann, Küster, Kocher, ich selbst die älteren Verfahren im Besitze ihrer Rechte belassen haben. — Für die Objectivität von Kraske selber dürfte sprechen, dass ihm in der Reihe der genannten Chirurgen etwa der Sitz des Centrums zukommt, was ich hier rühmend hervorheben möchte.

Ich halte diesen eklektischen Standpunkt gegenüber dem principiellen, wie Hochenegg ihn vertritt, für den richtigen und glaube, dass auch heute noch die sacrale Methode für diejenigen hochsitzenden Mastdarmcarcinome reservirt werden sollte, welchen auf anderem Wege nicht, oder doch wenigstens nicht in so vollkommener Weise beizukommen ist als eben nach Kraske. Dass die sacrale Methode von ihrer ursprünglichen Gefährlichkeit viel verloren hat, beweisen zwar die vorzüglichen unmittelbaren Operationsresultate Hochenegg's; allein in manch anderer Beziehung verdienen die früheren dorsalen Methoden von Denonvilliers und Verneuil den Vorzug. Operationsdauer und Krankenlager sind, wie ganz besonders Wendel aus der Küster'schen Klinik mit Recht hervorhebt, dabei kürzer und, was die functionellen und die entfernteren Resultate der Operation betrifft, so werden wir später

noch zu Gunsten der einfacheren dorsalen Verfahren Mehreres anzuführen haben.

Diese Bemerkungen dürften weiterhin es rechtfertigen, wenn ich Ihnen hier keine Mortalitätsstatistik der einzelnen Operationsmethoden präsentiren wollte. Denn da, wie erwähnt, fast alle Operateure eklektisch verfuhren und je nach Lage der Dinge bald dieser, bald jener Methode den Vorzug gaben, so würde eine Zusammenstellung der einzelnen Operationsgruppen dazu führen, völlig ungleichartige und ungleichwerthige Fälle von Mastdarmcarcinom mit einander vergleichen zu wollen. Wir würden also damit einer Grundregel der rationellen Statistik zuwiderhandeln.

Wenn in Frankreich und zum Theil auch in Amerika auf eine Periode grosser Begeisterung für das Kraske'sche Verfahren in den letzten Jahren ein Rückschlag erfolgt ist, so zwar, dass zwei hervorragende Chirurgen jener Länder, nämlich Quénu in Paris und N. Senn in Milwaukee, heute sich geradezu als entschiedene Gegner dieser Methode erklären, nachdem sie noch vor wenigen Jahren für sie eingetreten waren, so scheint mir bei uns ein solcher sprunghafter Wechsel in den Anschauungen nicht so sehr wahrscheinlich zu sein, einfach aus dem Grunde, weil meines Erachtens die Bedeutung der Kraske'schen Methode bei uns von Anfang an nicht überschätzt, sondern mit richtigem Maass beurtheilt worden ist: weil von den meisten Chirurgen — Ausnahmen wie Hochenegg habe ich schon genannt — in der Kraske'schen Operation nicht sowohl ein Ersatz für die anderen dorsalen Methoden erblickt wurde, als vielmehr eine, allerdings werthvolle Ergänzung und Erweiterung unseres technischen Könnens, welche da in ihr Recht tritt, wo die anderen Methoden als insufficient sich erwiesen haben.

Als zweite Cardinalfrage, welche wir an der Hand des uns zur Verfügung stehenden Materials zu beantworten uns vorgenommen haben, ist oben die Recidivfrage hingestellt worden:

Welches sind die Dauerresultate nach der Operation des Mastdarmcarcinoms?

Die gleiche Frage kehrt ja bei allen wegen Carcinom vorgenommenen sog. Radicaloperationen wieder; für das Mastdarmcarcinom speciell aber ist sie meist in ganz besonders ungünstigem Sinne beantwortet worden. Wohl hatten schon Dieffenbach, Billroth, Volkmann, Esmarch u. A. auf einzelne Erfahrungen ihrer Praxis

hingewiesen, welche den Heilwerth der Operation über Jahre hinaus bewiesen; aber diese günstigen Erfahrungen galten doch in den Augen der meisten Aerzte als seltene Ausnahmen und als allgemeine Regel galt und gilt auch jetzt noch, dass es eine radicale Heilung des Mastdarmkrebses auf operativem Wege nicht gebe, dass alle Operationen nur den Werth palliativer Maassnahmen besitzen und früher oder später, meist aber sehr früh, dem Eingriffe das Recidiv folge.

Ist dieser speciell dem Mastdarmcarcinom entgegengebrachte Pessimismus gerechtfertigt, hat er vielleicht in besonderen, durch die Localisation bedingten pathologisch-anatomischen Verhältnissen oder in ausnehmend schlechten Erfahrungen der Praxis seine Begründung?

Was den ersten Punkt — die pathologisch-anatomischen Feststellungen — betrifft, so ist ein besonderer Pessimismus hier keineswegs gerechtfertigt; eine frühzeitige Verschleppung von Krebskeimen über die erste Etappe, die retrorectalen und parasacralen Lymphdrüsenbezirke, hinaus, gehört durchaus nicht zur Regel; vielmehr ist ein Stationärbleiben des Mastdarmcarcinoms für längere Zeiträume durch eine grosse Zahl von Beobachtungen nachgewiesen worden. Axel Iversen verdanken wir darüber einige interessante, auf Sectionsergebnissen fussende Zahlenangaben: Unter 47 Sectionen von Carcinoma recti, welche ältere Fälle betrafen, waren 21 Fälle ohne Krebsmetastasen und bei 70 Sectionen von Individuen, welche einstens wegen Mastdarmcarcinom einer Radicaloperation unterworfen worden waren, fand sich 42 mal als Todesursache locales Recidiv angegeben, dagegen nur 9 mal ferner liegende Metastasen.

Aus diesen Beobachtungen am Sectionstische dürfen wir also wohl die Lehre deduciren, dass das Carcinoma recti — unbeschadet seiner besonderen histologischen Structur und seines differenten Sitzes im Einzelfalle — im Allgemeinen den Krebsen zuzurechnen ist, welche eine geraume Zeit den Charakter eines Localleidens bewahren und in einem gewissen Stadium ihrer Entwicklung einer Heilung durch locale Therapie sehr wohl zugänglich sind.

Wie stellen sich nun zu dieser aus den pathologisch anatomischen Befunden abstrahirten Lehre die practischen Erfahrungen der Operateure? Gerade in dieser Beziehung erscheinen mir die Berichte der deutschen Chirurgen von hoher Bedeutung, und ver-

geblich würden wir in der gesammten ausländischen Fachlitteratur nach einem gleichwerthigen Beobachtungsmaterial suchen; denn es existirt nirgends sonst. Mit Ausnahme der Berichte aus der König'schen und der Gussenbauer'schen Klinik, welche für die Feststellung der Dauererfolge nach der Mastdarmexstirpation die erforderlichen Angaben nicht besitzen, haben wir aus allen übrigen Kliniken genaue Feststellungen über das weitere Schicksal aller wegen Mastdarmcarcinom Operirten. Was das besagen will, mag Ihnen ein Blick auf die beistehende Tabelle (4) veranschaulichen.

4. Mastdarm-Carcinom-Exstirpationen.

Dauer-Erfolge.

	Operateur	Zeitraum	Operationen	Dauer-erfolge Fälle	Dauer-erfolge pCt.		Dauer-Erfolge In absteigender Linie geordnet:			
1.	Kocher . . .	1873—1889	35	10	28,5	1.	Kocher . . .	28,5	Mortalit.:	28,5 pCt.
2.	Czerny . . .	1878—1891	109	16	14,6	2.	v. Bergmann .	17,4	„	11,3 „
3.	Krönlein . .	1881—1899	63	10	16,0	3.	Küster . . .	16,8	„	25,2 „
4.	v. Bergmann .	1883—1888	46	8	17,4	4.	Krönlein . .	16,0	„	11,1 „
5.	Madelung und Garré . . .	1883—1899	53	6	11,3	5.	Czerny . . .	14,6	„	10,0 „
6.	Kraske . . .	1885—1896	80	11	13,7	6.	Kraske . . .	13,7	„	18,7 „
7.	Küster . . .	1885—1898	95	16	16,8	7.	Hochenegg .	12,9	„	8,6 „
8.	Hochenegg .	1887—1897	93	12	12,9	8.	Madelung und Garré . . .	11,3	„	19,0 „
9.	v. Mikulicz .	1890—1897	66	6	9,0	9.	v. Mikulicz .	9,7	„	25,7 „
			640	95	14,8		Dauererfolge		Oper. Mortalität	

Von 640 wegen Mastdarmcarcinom von den Herren Kocher, Czerny, Krönlein, v. Bergmann, Madelung, Garré, Kraske, Küster, Hochenegg und von Mikulicz Operirten kennen wir also über Jahre hinaus das Schicksal; wir sind somit in der Lage, an einem Material, welches die Grenzen der operativen Thätigkeit eines einzigen Chirurgen bei weitem überschreitet, die Frage nach der definitiven Heilbarkeit des Mastdarmcarcinoms durch das Messer ihrer Beantwortung entgegenzuführen. Dabei müssen wir es als einen glücklichen Umstand bezeichnen, dass das Material der einzelnen Kliniken auch für diese Untersuchung nach einheitlichen Gesichtspunkten verarbeitet worden ist; man erkennt auch hier, wie ausserordentlich fruchtbar und anregend das Bei-

spiel gewirkt hat, welches einst Billroth mit seinem ersten, für alle Zeiten klassischen Bericht aus der Züricher Klinik gegeben hat.

Um nun den Werth der Mastdarmexstirpation als krebsheilender Encheirese beurtheilen zu können, bedürfen wir eines bestimmten Maassstabes, eines Zeitmessers. Als solcher hat sich, ganz aus der Praxis heraus, in Deutschland der Zeitraum von 3 Jahren mehr und mehr Geltung verschafft, so zwar, dass wir in einem gegebenen Falle von einer Dauerheilung des Carcinoms sprechen, wenn der Nachweis geliefert worden ist, dass der Operirte von dem Zeitpunkte der Operation an mindestens 3 volle Jahre, frei von Carcinom, ohne Recidiv und ohne Metastase, gelebt hat.

Dieser Maassstab, das kritische Triennium — wie wir ihn nennen wollen — mag etwas willkürlich erscheinen; allein insofern ist er es wirklich nicht, als auch durch die Analyse unseres grossen Materials die Erfahrung wiederum bestätigt worden ist, dass die meisten Krebsrecidive schon im 1. und 2. Jahre nach der Operation sich einstellen und von da ab sehr selten werden. Dabei wollen wir aber nicht leugnen, dass, wie wir schon früher beiläufig erwähnt haben, ausnahmsweise Recidive noch nach erheblich längeren Zeitintervallen, ja selbst noch nach 3 und mehr Jahren auftreten können. Diese sog. Spätrecidive zwingen uns, vorsichtshalber den Ausdruck „Radicalheilung“ lieber ganz fallen zu lassen und die correctere Bezeichnung der „Dauerheilung“ an dessen Stelle zu setzen.

Wie selten im Uebrigen Spätrecidive nach dem kritischen Triennium noch beobachtet werden, wird durch folgende kleine Zusammenstellung, welche sich auf unser Material gründet, illustrirt:

Es haben beobachtet:

Spätrecidive nach 3 Jahren:

Kocher	3	mal
Krönlein	2	„
Kraske	3	„
Hochenegg	1	„
v. Mikulicz	2	„
Madelung und Garré	2	„
Also in toto:	13	mal,

bei einer Erfahrung, welche 640 Mastdarmexstirpationen umfasst.

Wir stehen vor einem zur Zeit noch nicht befriedigend erklärten Factum, wenn wir dabei erfahren, dass diese Spätrecidive noch 5, 6, 8 und mehr Jahre nach der Operation aufgetreten sind.

Wie steht es nun mit den Dauererfolgen nach der Exstirpation des Mastdarmcarcinoms?

Sie finden die Antwort auf diese Frage in der Tabelle (4) gegeben:

Von den 640 Mastdarm-Carcinom-Operirten haben 95 das kritische Triennium glücklich durchlebt, d. h. also 14,8 pCt.

Darnach hat also von je Sieben der Operirten mindestens Einer Anwartschaft auf eine Dauerheilung.

Man möge diese Feststellung nicht unterschätzen! Denn diese 14,8 pCt. der Operirten sind die Minimalzahl der dauernd Geheilten, welche in den Beobachtungen des einzelnen Operateurs sicher oft überschritten werden dürfte. — Das geht schon aus einer einfachen Ueberlegung hervor, indem wir nämlich nach dem Schicksal der übrigen Operirten uns umsehen. Unser Calcul lautet folgendermaassen:

Von den Mastdarmcarcinom-Operirten	
erliegen dem operativen Eingriff . .	19,4 pCt.
werden dauernd geheilt	14,8 „
zusammen:	34,2 pCt.
Somit bleiben übrig:	65,8 pCt.,

welche die Operation zwar überstanden, aber die Grenze des kritischen Trienniums nicht erreicht haben. In diese Categorien aber fallen:

1. Alle diejenigen Operirten, welche vor Ablauf des Trienniums an Carcinomrecidiv erkranken, resp. sterben.

2. Alle diejenigen Operirten, welche — ohne Recidiv — vor Ablauf des Trienniums an einer intercurrenten Krankheit zu Grunde gehen — ein Ausgang, der bei den vielfach den höheren Alterstufen angehörigen Patienten häufig genug zu constatiren ist.

3. Alle diejenigen Operirten endlich, welche — ohne Recidiv — im Zeitpunkt der erhobenen Nachuntersuchung zwar leben, aber die zum Anspruch an eine Dauerheilung verlangten 3 Jahre, (ich möchte sie hier die Zeit der Quarantaine nennen), noch nicht vollständig absolvirt haben.

Die Zahl dieser Operirten variirt je nach dem Zeitpunkt der erhobenen Untersuchung natürlich ausserordentlich; sie wird gleich Null sein, wenn diese Nachuntersuchung erst 3 Jahre nach der jüngsten Operation vorgenommen worden ist und sie wird eine bedeutende Grösse dann gewinnen, wenn der Untersuchungstermin dem Zeitpunkt der jüngsten Operation sehr nahe gerückt wird.

Jedenfalls aber geht aus dieser Ueberlegung ganz sicher das hervor, dass in dieser Categorie (3) eine ganze Reihe von Operirten vertreten ist, welche bei einer später wiederholten Nachuntersuchung unter die „dauernd Geheilten" versetzt werden müssten.

Man möge mir diese Auseinandersetzungen zu Gute halten; was mich veranlasste, sie hier einzuschalten, ist die Ueberzeugung, dass häufig, zum Schaden einer gerechten Beurtheilung der Operation als Heilmethode, diese Punkte nicht berücksichtigt worden sind.

In der Hand der einzelnen Operateure variirt nun die Zahl der Dauererfolge ganz erheblich; denn, wie Sie aus der Tabelle (4) ersehen, steigt die Scala von 9,0 pCt bis zu 28,5 pCt. Mancherlei Momente mögen diese verschiedenen Resultate beeinflusst haben, ich nenne als unbestrittene nur: die Auswahl der Fälle zur Operation, den Zeitpunkt der Operation, die Gründlichkeit und die Methode der Operation. Ich muss mich aber auf einige allgemeine Bemerkungen hier beschränken und die sind folgende. Je weiter die Indicationen zur Exstirpation des Mastdarmkrebses gezogen werden, umsomehr werden — ceteris paribus — die Chancen für eine Dauerheilung sinken; vielen Misserfolgen gegenüber wird freilich ab und zu ein Erfolg zu constatiren sein, welcher dem ängstlicheren Chirurgen versagt bleibt; für die statistische Beurtheilung seiner Operationen aber wird der heroische Operateur mit seinen weit gestellten Indicationen stets im Nachtheil sein, und zwar ebenso wohl, wenn es sich um die unmittelbaren, wie, wenn es sich um die Dauererfolge handelt. — Wenn ich von diesem Gesichtspunkte aus die einzelnen Operationsberichte betrachte, so hat es für mich nichts Ueberraschendes, die Breslauer Klinik mit ihren 9,0 pCt. Dauererfolgen und ihren 25,7 pCt. Mortalität am Fusse der Scala zu finden; denn ich hoffe von Herrn Mikulicz nicht desavouirt zu werden, wennn ich den Eindruck, welchen ich von dem Breslauer Bericht empfangen, dahin wiedergebe, dass

dieser in Operationstechnik und Wundbehandlung gleich ausgezeichnete Chirurg die Grenzen seiner Mastdarmoperationen sehr weit, weiter wohl als alle seine Collegen, gezogen hat. Dafür spricht vielleicht auch ein Moment, welches bei den einzelnen Operationen der verschiedenen Kliniker verzeichnet ist, nämlich die Häufigkeit der Eröffnung der Peritonealhöhle bei der Carcinomexstirpation: bei Kocher beispielsweise constatiren wir dieses Ereigniss nur in 22 pCt. der Fälle, bei v. Mikulicz in 66 pCt.

Das Krankenmaterial der Breslauer Klinik scheint auch noch in anderer Beziehung ein sehr ungünstiges gewesen zu sein; denn nirgends ist das jugendliche Alter unter den Carcinomfällen in relativ so grosser Zahl vertreten, wie gerade bei dem Breslauer Material; wie erschreckend schlecht aber die Prognose der Carcinome jugendlicher Individuen bezüglich der Dauererfolge ist, weiss jeder Chirurg von Erfahrung. Eine weitere Erscheinung in unserer zusammenfassenden Betrachtung, zunächst überraschend, ja widerspruchsvoll, wird durch die vorausgeschickten Bemerkungen dem Verständniss wesentlich näher gebracht; es betrifft dies den Einfluss, den speciell die sacrale Methode der Mastdarmexstirpation auf die Zahl der Dauererfolge ausgeübt hat. Dass durch die Kraske'sche Methode der Kreis der Indicationen in axialer Richtung — wie ich mich früher ausdrückte — wesentlich erweitert worden ist, brauche ich hier nicht zu wiederholen; dass aber mit der Creirung dieser Methode auch die Chancen für eine Dauerheilung gegenüber früheren Methoden im Allgemeinen gewachsen seien, kann meines Erachtens entschieden nicht zugegeben werden. Sie sind aus den oben erwähnten Gründen vielmehr etwas heruntergedrückt worden. — Hochenegg, welcher bekanntlich die sacrale Methode allen anderen Methoden principiell vorzieht, hat doch nur 12,9 pCt. Dauererfolge, während Operateure, welche eklektisch bald diese, bald jene Methode zur Anwendung bringen, dabei aber, wie gar nicht zu verkennen, mit Vorliebe doch die anderen dorsalen Methoden von Denonvilliers und Verneuil benutzen, wie Kocher, v. Bergmann, Küster, ich selbst, mit ihren Dauererfolgen oben an der Spitze der Scala stehen. —

Werfen wir noch einen Blick auf das Schicksal der von Recidiv befallenen Operirten, so müssen wir ja zugeben, dass,

wie so häufig bei Krebsoperationen, in diesen Fällen der von dem Eingriff erhoffte lebensrettende Erfolg ausgeblieben ist; der Kranke erliegt seinem Leiden. Allein, was schon Volkmann im Jahre 1877 hervorgehoben hat, trifft in diesen ungünstigen Fällen sehr häufig zu; es bleibt der Operation wenigstens der Werth einer Palliativoperation, und zwar nach zwei Richtungen hin, einmal, indem das postoperative Recidiv gewöhnlich von den qualvollen Stenosenerscheinungen nicht begleitet ist, welche das Leiden des Mastdarmkrebses sonst von einem gewissen Zeitpunkte der Entwicklung ab zu compliciren pflegen und dann, indem das Leben durch die Operation zum mindesten etwas verlängert wird; für die letztere Ansicht sprechen wenigstens einige Erhebungen, welche in der Czerny'schen und in meiner Klinik gemacht worden sind; nach diesen Untersuchungen betrug die mittlere Lebensdauer bei diesen von Recidiv befallenen Kranken nach der Operation in Heidelberg $1^3/_4$ Jahre (Lövinsohn), in Zürich $1^1/_2$ Jahre (Stierlin).

Man braucht den Werth dieser Erfahrungen nicht zu überschätzen; allein im Hinblick auf die zweifelhaften Erfolge, welche beim Mastdarmcarcinom mit den Palliativoperationen κατ' ἐξοχήν, vor allem mit der eigentlich allein ernstlich in Frage kommenden Colostomie erzielt werden, dürfen dieselben doch auch nicht unterschätzt werden.

Ich verweise nur auf die statistische Zusammenstellung, welche Bryant im Jahre 1884 in Kopenhagen über seine Colostomien mitgetheilt hat. Nach diesem Bericht starben von 52 Colostomien, deren Schicksal weiter verfolgt werden konnte,

im 1. Monat nach der Operation	50 pCt.
im 1. Jahre „ „ „	80 pCt.
in den ersten $1^1/_2$ Jahren nach der Operation . .	90 pCt.

Und dabei vergesse man doch nicht, dass auch das moralische Moment bei der Beurtheilung der Leistungsfähigkeit der sog. radicalen und der sog. palliativen Operation für den Kranken wie für den Arzt eine grosse Rolle spielt: Dort die belebende Hoffnung auf eine wirkliche Heilung — hier das niederschmetternde Bewusstsein von der Fortexistenz eines unfehlbar zum Tode führenden Krebsübels, noch complicirt mit all' den peinlichen Consequenzen eines widernatürlichen Afters!

Aus diesen Gründen erscheint mir der sogenannte deutsche

Standpunkt in der Frage von der operativen Behandlung des Mastdarmcarcinoms als der einzig gerechtfertigte; die Colostomie soll eine Nothoperation bleiben, da gestattet, wo das Mastdarmcarcinom nicht mehr exstirpirbar ist und die qualvollen Stenosensymptome in den Vordergrund des Krankheitsbildes treten; in allen anderen Fällen soll die Exstirpation vorgenommen werden.

Ich für meine Person muss freilich gestehen, dass ich, trotz Wahrung dieses Standpunktes, je länger je weniger in die Lage gekommen bin, die Colostomie meinen Patienten anzurathen und sie demnächst auszuführen. Meine 13 Colostomien bei inoperablem Mastdarmcarcinom fallen alle in die achtziger Jahre; seither habe ich mit Hülfe der neueren Operationsmethoden eben noch manchen Mastdarmkrebs exstirpirt, den ich früher wohl als inoperabel taxirt, und bei dem ich der Stenose wegen die Colostomie für gerechtfertigt gehalten hätte. Dazu kommt dann noch der tiefe Eindruck, den mir der jammervolle Zustand der Colostomirten sub finem vitae so oft gemacht hat: Wie Mancher gestand mir später, dass er bei Vorahnung seines Elends die Einwilligung zur Colostomie niemals gegeben hätte!

Wir kommen endlich zur Beantwortung der letzten der Fragen, welche wir im Eingang unseres Vortrages aufgeworfen haben:

3. Welche functionellen Störungen bedingt die Operation?

Es ist auffallend, wie weit die Ansichten der Chirurgen in diesem Punkte auch heute noch auseinandergehen. von Volkmann's Urtheil lautete seiner Zeit nicht gerade ungünstig und ähnlich äusserte sich von Esmarch. Dagegen ist die Schilderung, welche König in seinem Aufsatze im Jahre 1888 von dem Zustande der Mastdarmexstirpirten machte, recht entmuthigend; aus den Berichten der Kliniken von Czerny, Küster und von Mikulicz ist wiederum zu entnehmen, dass die durch die Operation bedingten functionellen Störungen im Ganzen erträglich, in einem Theil der Fälle sogar sehr gering befunden wurden. Abgesehen von dem Sitze und der Ausdehnung des Grundleidens ist in dieser Frage die Art des operativen Vorgehens von Bedeutung. Wer z. B. in der Hoffnung, die Dauererfolge zu mehren, rücksichtslos auch den gesunden Sphincter und Anus opfert, und — wie das

University of California HARVEY Department

geschehen ist — die totale Amputatio recti zum Princip erhebt, wird sicher schlechtere functionelle Resultate erzielen, als derjenige, der mehr den Forderungen der conservirenden Chirurgie Rechnung trägt und den wichtigen Analtheil des Rectum schont, sofern er gesund ist. — Auch die Verwendung der Naht ist hier von Belang; ich kann mich denjenigen nicht anschliessen, welche wegen ihrer Gefahr sie ganz verwerfen und betrachte die Amputatio recti mit einfacher Ausstopfung der Wundhöhle mit Jodoformgaze als eine, vom technischen Standpunkte aus betrachtet, unvollkommene Leistung, welche nachgewiesenermaassen das functionelle Resultat wesentlich beeinträchtigt. Vollständige Incontinenz auf der einen, Stricturen auf der andern Seite sind bei diesem Verfahren entschieden häufigere Folgezustände der Operation als dort, wo die Naht Verwendung gefunden hat. — Was speciell die dorsalen Operationsmethoden und zumal das Kraske'sche Verfahren betrifft, so vermögen diese Operationen dann fast ideale Resultate zu schaffen, wenn Sitz und Ausdehnung des Carcinoms die Resectio recti mit vollständiger Wiederherstellung der Continuität des Darmrohrs gestatten. Das war auch das schöne Ziel, welches Kraske bei seinem Vorgehen von Anfang an vor Augen schwebte und auf welches er unermüdlich, trotz aller technischen Schwierigkeiten, immer wieder lossteuerte. Ein Anus praeternaturalis dorsalis, resp. sacralis ist und bleibt in functioneller Beziehung ein schlechtes Resultat, trotz aller Pelotten und Bandagen.

Wie Sie sehen, huldige ich auch bei der Exstirpation des Mastdarmcarcinoms den Grundsätzen der plastischen Chirurgie, so weit sie eben nach Lage der Dinge anwendbar sind; die Continuität des Darmrohrs womöglich wieder herzustellen und den Darm womöglich an der für den Anus legalen Stelle ausmünden zu lassen, dabei Anus und Sphincter nicht ohne Zwang zu opfern und lieber, wenn auch nur theilweise, zu erhalten — das sind die Regeln, von deren Befolgung ich eine Besserung der functionellen Resultate nach der Mastdarmcarcinom-Exstirpation erwarte. Ich stütze mich auf meine eigenen Erfahrungen, nämlich auf die Resultate der Nachuntersuchung, welcher 39 meiner Mastdarmoperirten unterworfen worden sind und welche kurz Folgendes ergeben hat.

Es wurde festgestellt:

Absolute Continenz in 30 pCt. der Fälle.
Relative „ „ 60 „ „ „
Incontinenz „ 10 „ „ „

Eine Narbenstriktur kam dreimal zur Beobachtung; sie konnte durch eine kleine Nachoperation und Bougiebehandlung jeweils gehoben werden.

Gestatten Sie mir endlich, am Schlusse meines Vortrags meine Ansichten in wenigen Sätzen zusammenzufassen:

1. Die souveräne Methode der Behandlung des Mastdarmcarcinoms ist die Exstirpation.

2. Die Mastdarmcarcinom-Exstirpation führt in circa $^4/_5$ der Fälle zunächst zur Heilung.

3. Eine Dauerheilung wird durch die Operation in mindestens $^1/_7$ der Fälle erzielt.

4. Die functionellen Resultate sind dann am besten, wenn es gelingt, den Darm an der legalen Stelle ausmünden zu lassen und Sphincter und Anus zu erhalten.

5. Eine totale Ausrottung des ganzen Rectum in jedem Falle verschlechtert die functionellen Resultate, ohne die Zahl der Dauererfolge zu vermehren.

6. Perineale und dorsale Methoden der Mastdarmexstirpation sind eklektisch zu verwenden; sie sollen sich gegenseitig ergänzen, nicht ausschliessen.

7. Die sacrale Methode sollte speciell für die hochsitzenden und hoch hinaufreichenden Carcinome reservirt werden.

8. Auch bei der Mastdarmcarcinom-Exstirpation sollen die Grundsätze der plastischen Chirurgie (Verwendung der Naht, Verschiebungen und Verziehungen der Schleimhaut) so weit wie möglich zur Anwendung gelangen.

Literatur.

Ausführliche statistische Berichte über die Exstirpation des Mastdarmcarcinoms aus den Kliniken von:

v. Bergmann (Schwieder, Inaug.-Dissert. Berlin. 1888).

Czerny (Heuck, Arch. f. klin. Chir. XXIX. G. B. Schmidt, Beitr. zur klin. Chir. IX. Lövinsohn, Beitr. zur klin. Chir. X.)
Gussenbauer (K. Funke, Zeitschr. f. Heilkunde. Bd. XVIII. Heft 1.)
Hochenegg (Wiener klin. Wochenschr. 1897. No. 32.)
Kocher (Arnd, Deutsche Zeitschr. f. Chir. XXXII.)
König (Hildebrand, Deutsche Zeitschr. f. Chir. XXVII.)
Kraske (Volkmann's klin. Vorträge. 183—184. N. F.)
Krönlein (Stierlin, Beitr. zur klin. Chir. Bd. V. Christen, Beitr. zur klin. Chir. Bd. XXVII. [Im Druck.])
Küster (W. Wendel, Deutsche Zeitschr. f. Chir. Bd. L.)
Madelung und Garré. (F. Schneider, Beitr. zur klin. Chir. Bd. XXVI.)
v. Mikulicz (Csesch, Beitr. zur klin. Chir. XIX.)
Ausserdem:
Verhandlungen des internationalen medicin. Congresses in Copenhagen. 1884.
Verhandlungen des internationalen medicin. Congresses in Berlin. 1890.
Verhandlungen des Congrès français. III. (1888.) IX. (1897.) X. (1898.)
Verhandlungen der Deutschen Gesellschaft für Chirurgie. XIV. (1885.) XVII. (1888.)
Und ferner:
König, Berl. klin. Wochenschr. 131. 1887. No. 2.
v. Volkmann, Klin. Vorträge. 1877.
v. Bergmann, Berl. klin. Wochenschr. 1889.
Quénu et Hartmann, Chirurgie du rectum. Tome I—II. Paris. 1895—1899.
Quénu, Bull. et mém. de la soc. de chir. de Paris. T. XXIV.
v. Esmarch, Deutsche Chirurgie. Lieferung 48. 1887.
Finet, P., Thèse de Paris. 1896.
Senn, N., Philadelphia med. journ. 1899.

III.

Ueber die bei Carcinom, Lues und Tuberculose eintretende Schrumpfung des Mastdarmes und Colon und ihre Bedeutung für die Exstirpation pelviner Dickdarmabschnitte.[1]

Von

Professor Dr. Karl Schuchardt

in Stettin.

(Hierzu Tafel I und 2 Figuren.)

M. H.! Das von mir seit längerer Zeit zur Exstirpation pelviner Dickdarmabschnitte (des Rectum und des Colon pelvinum) angewendete Verfahren[2]) beruht im Wesentlichen auf Folgendem. Mit Hülfe eines vom hinteren Rande des Afters beginnenden Medianschnittes wird das Steissbein freigelegt, resecirt, dann der After umschnitten und die Darmöffnung fest mit Seide zugenäht. Dann werden beim Eingehen in die Tiefe zu beiden Seiten des Mastdarmes seine blutreichen seitlichen musculären Befestigungen durch mehrfache Massenligaturen doppelt unterbunden und durchtrennt, worauf es ohne Mühe und fast ohne Blutverlust gelingt, den Darm mitsammt den inficirten Lymphdrüsen von der Kreuzbeinaushöhlung stumpf abzulösen. Erst wenn auf diese Weise die Mobilisirung des Darmes von den Seiten und von hinten her vorgenommen worden ist, geht man an die Durchtrennung seiner vorderen Befestigungen, die meist keine besonderen Schwierigkeiten macht. Zur Eröffnung der Vagina bin ich nur dann geschritten,

[1]) Vorgetragen am 1. Sitzungstage des Congresses. 18. April 1900.

[2]) Karl Schuchardt, Ueber die Exstirpation des krebsigen Mastdarmes und der Flexura sigmoidea. Deutsche med. Wochenschr. 1899, No. 34.

wenn das Carcinom auf dieselbe übergegriffen hatte. In solchen Fällen beginne ich die Operation damit, dass ich die hintere Wand der Scheide, soweit sie erkrankt ist, umschneide, die beiden Schnitte nach hinten um die hintere Hälfte der Vulva und den Anus herumführe und sich vor dem Steissbeine in der Mittellinie vereinigen lasse. Nachdem dann das Steissbein resecirt worden ist, werden die beiden Seitenschnitte in der Vagina schräg nach hinten und aussen bis in die Kreuzbeinaushöhlung vertieft, so dass sie die hintere Hälfte der Scheide und Vulva sowie das Rectum zwischen sich fassen. Dieser Schnitt unterscheidet sich von der von mir zur Exstirpatio uteri angegebenen paravaginalen Schnittführung nur dadurch, dass die letztere am M. levator ani Halt macht, während hier bei übrigens gleicher Schnittrichtung noch der musculäre Beckenboden zur Seite des Mastdarms durchtrennt wird. Wenn es erforderlich ist, kann man von dieser Wunde aus in denkbar bequemster Weise auch den Uterus und seine Anhänge, sowie Theile der Harnblase entfernen.

Erst nach völliger Versorgung der Wundhöhle (Drainage event. Tamponade) und nachdem der grösste Theil der Hautwunde (event. auch Scheide, Vulva und Damm) vernäht ist, wird der bis dahin völlig geschlossen aus der Wunde hervorhängende losgelöste Darm oben quer abgeschnitten und an die Haut genäht.

Um bei Krebsen des Colon pelvinum und des oberen Mastdarmendes den gesunden Darm genügend weit herabziehen zu können, spannt man nach ausreichender Mobilisirung des erkrankten Stückes das Mesocolon straff an, indem man den unteren Theil des Darmes stark nach vorn drängt. Man umsticht dann das Mesocolon möglichst weit vom Darm entfernt mit einer stark gekrümmten Nadel, unterbindet, durchtrennt das betreffende Stück vom Mesocolon und setzt dies Verfahren soweit fort, wie nöthig ist. Dabei ist es von Vortheil, die zur Unterbindung verwendeten, 45 cm langen Catgutfäden zunächst noch nicht abzuschneiden, sondern gewissermassen als Zügel für das Mesocolon zu benutzen. Man erleichtert sich hierdurch die schrittweise Durchtrennung des Mesocolon bedeutend und kann etwaige Blutungen mit grösserer Sicherheit beherrschen. Im Allgemeinen muss man den Darm, um ihn ohne Spannung an die Analhaut nähen zu

können, etwa 10 cm weiter aufwärts von der Stelle mobilisiren, an der man ihn zu durchtrennen beabsichtigt.

Die Möglichkeit, das Colon pelvinum und die Flexura iliaca auf die geschilderte Weise vom Beckenausgange her zu exstirpiren, findet theoretisch ihre Grenze nur in der Länge der Flexur: erst wenn diese gewissermassen „aufgebraucht" ist, wenn also der in Fig. B. dargestellte Zustand eingetreten ist, wird ein ferneres Herabziehen des Darmes lediglich von unten her unmöglich sein. Die Länge der Flexur beträgt beim Erwachsenen etwa 45—50 cm,

Fig. A.

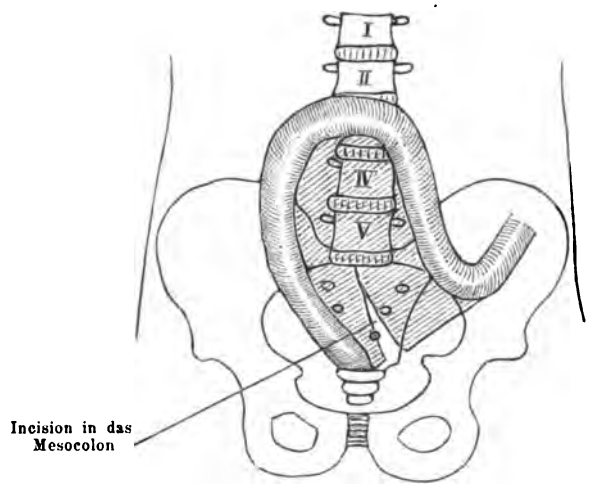

Schematische Darstellung der Lage der Flexura sigmoidea (nach v. Samson, v. Langenbeck's Archiv, Bd. 44).

die des Mastdarmes 15 cm. Löst man an der Leiche das Mesocolon bis zu seinem oberen Fusspunkte ab und zieht den losgelösten Darm nach dem After herunter, so ergiebt sich, dass man auf diese Weise ein etwa 45 cm langes Darmstück ausschalten und den oberen Stumpf dann noch bequem an die Haut würde nähen können.

Praktisch wird man diese normale Verschiebungsfähigkeit der Flexur freilich niemals ganz ausnützen können, weil die Zugänglichkeit des Mesocolon von unten her ihre technische Grenze hat und weil die völlige Durchtrennung des Mesocolon sigmoideum, wie

Herr Kümmell uns voriges Jahr hier vorgetragen hat, nicht ohne Gefahr für die Ernährung des Darmes ist. Aber auch aus anderen Gründen darf man mit den oben angeführten Zahlen nicht rechnen, sondern muss sie erheblich geringer einschätzen. Unterwirft man nämlich die bei den Operationen gewonnenen Präparate[1]) von Carcinoma recti und coli, von Syphilis und Tuberkulose des Darmes einer genauen Untersuchung, so ergeben sich ganz eigenartige Verschiebungen der normalen topographischen Verhältnisse der Beckeneingeweide. Statt dass sich das befallene Organ

Fig. B.

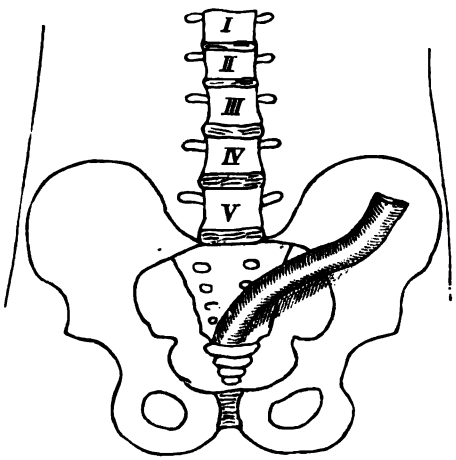

Nach Einschneiden des Mesocolon und Herabziehen des Darmes ist die Flexur ausgeglichen.

vergrössert, was namentlich bei den mit lebhafter Geschwulstbildung verbundenen Carcinomen nicht Wunder nehmen würde, sehen wir im Gegentheil in allen Fällen, sobald es sich nicht mehr um die Anfangsstadien des Processes handelt, eine Schrumpfung und Verkürzung des erkrankten Darmes eintreten, die zuweilen sehr hohe Grade erreichen kann. Namentlich am Mastdarm

[1]) Die abgebildeten Präparate waren sämmtlich bei der Operation nicht eröffnet, sondern wurden erst nach der Conservirung in Formalin und Glycerin in der Längsrichtung durchgeschnitten. Die gewonnenen Maasse sind natürlich wegen der eingetretenen Schrumpfung ein wenig zu niedrig, aber zu einem Vergleich untereinander völlig brauchbar.

kann man diese Verkürzung leicht dadurch feststellen, dass die Bauchfellgrenze (P) mehr oder weniger beträchtlich herunterrückt. Bei dem sehr hoch sitzenden umschriebenen Carcinoma coli Fig. 1, bei dessen Exstirpation 40 cm Darm von unten her mobilisirt wurden, ist der Mastdarm nicht betheiligt und daher von normaler Länge. Auch das in Fig. 2 dargestellte sehr diffuse Carcinoma coli hat die Länge des Mastdarms noch nicht messbar beeinträchtigt, trotzdem es bereits auf dessen oberen Abschnitt übergegriffen hatte. Dagegen sehen wir bei den primären Mastdarmkrebsen das Rectum auf 10 cm (Fig. 3), 9 cm (Fig. 4), 8,5 cm (Fig. 5 und 6), 6 cm (Fig. 7), ja sogar auf 4 cm (Fig. 8) sich verkürzen.

Da die mikroskopische Untersuchung aller hier abgebildeten Carcinome stets eine lebhafte Wucherung der Geschwulstelemente zeigte, so muss angenommen werden, dass die mit solcher Regelmässigkeit eintretende Verkürzung des Mastdarmes nicht etwa in der Weise zu erklären ist, wie die atrophische Schrumpfung gewisser Mammacarcinome, bei denen der grösste Theil der Carcinomzellen verfettet und resorbirt wird. Die Schrumpfung des Darmrohres in der Längsrichtung ist vielmehr der messbare Ausdruck für den enormen Tag aus Tag ein sich summirenden Verlust an Geschwulstgewebe, welchen das krebsige Hohlorgan an seiner Innenfläche erleidet, indem durch mechanische Insulte seitens der Ingesta und durch allerlei bacterielle Invasionen ein fortwährender theils molecularer, theils gröberer Zerfall und Abgang der Neubildung stattfindet. Selbst die lebhafteste Wucherung der Geschwulstelemente vermag diesen Gewebsverlust nicht zu decken, und es müssen daher die zur Ausgleichung der Defecte erforderlichen inneren Verschiebungen innerhalb der Geschwulstmasse zu einer Verkürzung der Geschwulstbasis und einer gegenseitigen Annäherung des centralen und peripheren Theiles des noch gesunden Darmrohres, zu einer Retraction des betreffenden Darmabschnittes führen.

Noch beträchtlichere Verkürzungen des Darmes als beim Carcinome treten in Folge von Syphilis und Tuberculose desselben ein, weil diese Processe bei ihrem sehr chronischen Verlaufe Zeit haben, weit auf das Colon überzugreifen und hier dieselben Veränderungen wie im Mastdarme hervorzurufen. Der

Schrumpfungsprocess wird hier noch erheblich dadurch begünstigt, dass die begleitende gummöse resp. tuberculöse Schwielenbildung vom periproctalen Bindegewebe auf das Mesocolon übergeht und hier zu einer analogen zur Schrumpfung neigenden Schwielenbildung führt. (S. Fig. 9.) Dieser Process, den man als Mesenteriitis sigmoidea chronica gummosa resp. tuberculosa bezeichnen muss, führt zu noch viel erheblicherer Retraction des Mesocolon als die von Virchow[1]) und Riedel[2]) beschriebene Peritonitis chronica mesenterialis.

Der syphilitische resp. tuberculöse Mastdarm schrumpft auf die genannte Weise schliesslich auf eine Länge von 5 cm (Fig. 9), ja sogar 3,5 und 3 cm (Fig. 10 und 11) zusammen. Aber auch das Colon wird so erheblich verkleinert, dass die Krümmung der Flexura sigmoidea mehr oder weniger vollständig ausgeglichen und schliesslich der in Fig. B. dargestellte Zustand erreicht wird. Bei einer 33jährigen Frau, bei welcher ich wegen syphilitischer Erkrankung 20 cm Dickdarm von unten her exstirpirte (Fig. 10) konnte ich nach der Heilung ein langes steifes Bougie von dem Anus her so in den Darm einführen, dass es direct in dem früher angelegten künstlichen After in der linken Regio iliaca zum Vorschein kam. In diesem Falle musste die Gesammtverkürzung des Mastdarmes und Colon auf 25 cm veranschlagt werden, in einem Falle von Tuberculose (Fig. 11) sogar auf 35 cm.

Bei den auf die Exstirpation der erkrankten Dickdarmabschnitte lediglich von unten her gerichteten Eingriffen verdienen diese Veränderungen Berücksichtigung, weil man darauf rechnen muss, bei zunehmender Schrumpfung der Flexur das abzutrennende obere Ende des Darmes nicht mehr an die Analhaut befestigen zu können.

---

[1]) Virchow, Historisches, Kritisches und Positives zur Lehre von den Unterleibsaffectionen. Virchow's Archiv. Bd. V.

[2]) Riedel, Ueber Peritonitis chronica non tuberculosa und ihre Folgen: Verengerung des Darmes und Dislocation der rechten Niere. XXVII. Congress der Deutschen Gesellschaft für Chirurgie zu Berlin, 1898.

Erklärung der Abbildungen auf Tafel I.

Tafel I stellt eine Reihe von Präparaten pelviner Dickdarmabschnitte dar, die nach der vorstehend beschriebenen Methode exstirpirt, in geschlossenem Zustande in Formalin und Glycerin gehärtet und dann in der Längsrichtung halbirt wurden.

Fig. 1—8: Carcinome, nach dem Grade der eingetretenen Schrumpfung geordnet.

Fig. 9 und 10: Syphilis.

Fig. 11: Tuberculose des Mastdarmes und Colon. P. = Bauchfellansatz.

IV.

Erfahrungen über die operative Behandlung der malignen Dickdarm-Geschwülste.[1]

Von

Professor Dr. W. Körte

in Berlin.

Die Exstirpation maligner Darmtumoren wurde im Jahre 1878 von Gussenbauer[2]) angeregt, welcher auf Grund sorgfältiger theoretischer Erwägungen und vorbereitender Thierversuche am 8. December 1877 diesen schwierigen Eingriff unternommen hatte. In der Discussion[3]) theilten Thiersch (1875) und Schede analoge Operationen mit, welche allerdings ebenso wie die erste von Gussenbauer tödtlich verlaufen waren. Es wurde dabei auch des kühnen und erfolgreichen Unternehmens von Reybard[4]) gedacht, welcher am 2. Mai 1833 das für seine Zeit sehr grosse Wagniss unternommen hat, einen carcinomatösen Tumor des S romanum mittelst Bauchschnittes zu entfernen, mit dem Erfolge, dass der Patient die Operation überstand, 6 Monate lang gesund blieb, aber $10^1/_2$ Monate darauf an Recidiv starb. Reybard's Vorgehen blieb, soviel bekannt, lange Zeit ohne Nachfolger, bis durch die antiseptische Aera und insbesondere durch die Anregung der Magen-Darm-Chirurgie, welche von der Wiener

[1]) Auszugsweise vorgetragen am 1. Sitzungstage des Congresses, 18. April 1900.

[2]) S. Verhandl. der Deutschen Gesellschaft für Chirurgie. 1878. Th. I. S. 125. Th. II. S. 79.

[3]) Ibid. Th. I. S. 25 ff.

[4]) Erwähnt von Gussenbauer l. c. nach Gaz. méd. de Paris 1844, p. 499; desgl. bei Maydl.

Schule Billroth's ausging, die Exstirpation der Darmtumoren allgemein in die Chirurgie eingeführt wurde.

Gussenbauer war es vergönnt, im Verein mit Martini (Hamburg), den ersten grossartigen Erfolg in dieser Richtung davonzutragen, indem der von Beiden operirte Patient 18 Jahre hindurch ohne Metastasen die Operation überlebte und am Herzschlage starb[1]).

Im Jahre 1883 konnte Maydl[2]) über 18 Fälle (einschliesslich eines eigenen) von Darmresectionen wegen Dickdarm-Carcinom berichten. Von 17 circulären Darmresectionen heilten 7, ausserdem genas ein von Nicolaysen operirter Patient, bei welchem ein Carcinom der Flexura sich in das Rectum invaginirt hatte und von dort aus exstirpirt wurde. — Maydl selbst sprach sich damals trotz seines eigenen Erfolges sehr reservirt über den Nutzen des Eingriffes aus.

Seitdem ist die Zahl der ausgeführten und publicirten Fälle von Darmresectionen wegen maligner Tumoren ausserordentlich gestiegen, so dass es schon jetzt eine mühevolle Arbeit wäre, alle derartigen Veröffentlichungen zusammenzustellen.

Es ist nicht meine Absicht, dies in den folgenden Zeilen zu thun — zumal der Werth einer solchen Zusammenstellung aus einzelnen literarischen Mittheilungen immer nur ein bedingter ist; einmal, weil im Ganzen günstig verlaufene Einzelfälle sicher häufiger publicirt werden als ungünstige, sodann, weil Indicationsstellung, Operationstechnik etc. bei verschiedenen Autoren sehr variiren — so dass schon sehr grosse Zahlen dazu gehören, um einigermaassen brauchbare statistische Schlüsse daraus zu ziehen.

Das Material des Einzelnen ist ja bei derartigen Operationen immer nur ein relativ geringes, jedoch scheint mir die Mittheilung eines solchen „Einzelmateriales" besonders dann nicht ohne Werth, wenn dieselbe sämmtliche Operationen des Autors auf diesem besonderen Gebiete umfasst.

Solche Berichte liegen vor von der Heidelberger chirurgi-

[1]) Verhandlungen der Deutschen Gesellschaft für Chirurgie. 27. Congress. 1898. Th. I. S. 109.

[2]) Maydl, Ueber den Dickdarmkrebs. Wien 1883. W. Braumüller.

schen Klinik von Czerny-Rindfleisch[1]) und von Schiller[2]), welche bis zum Jahre 1896 reichen. Es wird über 18 Resectionen maligner Dickdarmtumoren berichtet, von welchen 8 auf das Coecum, 4 auf das Colon transversum, 2 auf das Colon descendens, 3 auf die Flexura coli sigmoidea entfallen. Die Mortalität beträgt in der ersten wie in der zweiten Serie 50 pCt., wobei zu bemerken ist, dass ausserordentlich schwere Fälle darunter sind, so 3 Doppelresectionen. Die längste constatirte Heilungsdauer betrug $10^1/_2$ Jahre, dann folgen solche von $5^1/_2$ (1), $3^1/_4$ (1); ein Kranker erlag nach $3^1/_4$ Jahren noch einem Recidiv.

Aus dem Jahre 1890 stammt ein Bericht von König[3]) über die Operationen am Darm bei Geschwülsten. Danach hatte König damals 7 mal Radicaloperationen von Darmgeschwülsten vorgenommen (3 geheilt, 4 gestorben), 3 mal den Anus praeternaturalis angelegt († 1) und 3 mal die Probelaparotomie ohne weiteren Eingriff vorgenommen.

Ferner berichtete v. Bramann[4]) 1898 auf dem Chirurgen-Congress über 14 in der Hallenser Klinik seit 1890 operirte Fälle maligner Dickdarmtumoren; 6 derselben starben in den ersten Tagen nach der Operation, 8 wurden geheilt. Von Letzteren ist eine Pat. ein Jahr nach der Operation an Metastasen gestorben — 7 Fälle jedoch leben und sind recidivfrei seit 6 Jahren (1), seit 4 Jahren (2), seit 3 Jahren (1), seit 2 Jahren (1), seit 1 Jahr (1).

Im Anschlusse hieran möchte ich meine bisherigen Gesammterfahrungen über die operative Behandlung des Dickdarmkrebses hier mittheilen, welche mit dem Jahre 1890 beginnen.

Die malignen Neubildungen (meist Carcinom, selten Sarkom) befallen bekanntlich den Dickdarm ausserordentlich viel häufiger, als den Dünndarm. Auf 54 Patienten mit Carcinomen und Sar-

---

[1]) Czerny und Rindfleisch, Beitr. z. klin. Chirurgie. Bd. IX.

[2]) Schiller, Ibidem. Bd. XVII. H. 3.

[3]) König, Die Operationen am Darm bei Geschwülsten. v. Langenbeck's Archiv. Bd. 40. S. 205 und Verhandlungen der Deutschen Gesellschaft für Chirurgie. 1890. Th. II. S. 104; Th. I. S. 99. Herr Rehn berichtete in der Discussion über 3 Exstirpationen (1 †) und eine Entero-Anastomose (†).

[4]) v. Bramann, Verhandlungen der Deutschen Gesellschaft für Chirurgie. 1898. Selbstbericht im Centralbl. f. Chirurgie. 1898.

komen des Dickdarmes, welche ich klinisch beobachtet habe, kommen nur 3 des Dünndarmes, 1 des Duodenums. Aehnliche Zahlen bezüglich des Vorkommens weisen die grossen Zusammenstellungen von Maydl[1]), Nothnagel[2]), Bloch[3]) u. A. auf.

Ebenso ergiebt sich aus meinem Material ein Ueberwiegen des männlichen Geschlechts über das weibliche (35 m.: 21 w., bei den Dünndarmtumoren 2 m.: 1 w.), wie es auch von den obengenannten Autoren angegeben ist. Was das Alter anbelangt, so standen

im	Alter	von	20—30	Jahren	. .	2 (21 bezw. 27 Jahre).
"	"	"	31—40	"	. .	12
"	"	"	41—50	"	. .	12
"	"	"	51—60	"	. .	13
"	"	"	61—70	"	. .	11
"	"	"	71—80	"	. .	3
"	"	"	84	"	. .	1

Die überwiegende Mehrzahl der Dickdarmtumoren kam also im Alter von 31—70 Jahren zur Beobachtung, und zwar vertheilen sich die Fälle ziemlich gleichmässig auf die verschiedenen Decennien in diesem Zeitraum. Die jüngste Patientin zählte 21 Jahre — die älteste 84 Jahre. Bei Maydl und Nothnagel sind mehrere Fälle von Darm-Carcinom aus dem I. und II. Lebens-Decennium angeführt.

Israel berichtete (Fr. Ver. d. Chir. Berlins. Sitzung vom 13. Nov. 1892) über einen Gallertkrebs der Flexura coli sinistra bei einem 13jährigen.

Der Beginn der Beschwerden war bei der Mehrzahl der Patienten ein ganz allmäliger, so dass mehrmals der Zeitpunkt des Beginnes nur sehr ungefähr angegeben werden konnte. Fünf Kranke sagten mit Bestimmtheit aus, dass die Erkrankung, welche sie ins Krankenhaus führte, ohne vorausgegangene auffallende Beschwerden ganz acut entstanden sei. 9 mal waren die vorhergehenden Beschwerden sehr geringfügig.

---

[1]) Maydl l. c.

[2]) Nothnagel, Die Erkrankungen des Darmes und des Peritoneum. Handbuch der spec. Pathologie und Therapie. Bd. XVII. Th. II.

[3]) Bloch, Extraperitoneale Behandlung des Darmcarcinoms. Nord. med. Arkiv. 1892. 1 und 2. Ref. in Centralbl. f. Chirurgie. 1892. S. 628.

Bei der Aufnahme datirten ihre Beschwerden: seit 6 Wochen 4; seit 2 Monaten 2; seit 3 Monaten 1; seit $^1/_2$ Jahr 4; seit 9 Monaten 1; seit 1 Jahr 4; seit 2 Jahren 2; seit 4 Jahren 2; seit mehreren Jahren 2; seit vielen Jahren 1.

Die ersten Beschwerden bestehen in der Regel in mehr oder weniger hartnäckiger Verstopfung, da nun dieses Uebel ein sehr verbreitetes, bei den verschiedensten Zuständen vorkommendes ist, so erklärt es sich hinreichend, warum die Angaben über den Beginn der Erkrankung sehr schwankende und ungenaue sind.

Vielfach ist vermuthet, dass die habituelle Kothstauung als chronisch wirkender örtlicher Reiz ein prädisponirendes Moment für die Entstehung des Dickdarm-Carcinoms sei. Bestimmtes hierüber ist nicht bekannt, jedoch ist die chronische Obstipation so häufig — und besonders bei Frauen, welche nach allen Mittheilungen seltener am Darmkrebs erkranken als Männer — dass man ätiologische Folgerungen daraus kaum ziehen kann.

Zwei Patienten schuldigten ein Trauma als Ursache der Darmgeschwulst an. Ein Patient (54) [1]), welcher mit Peritonitis, ausgegangen von der Perforation eines Carcinoma gelatinosum des Proc. vermiformis zur Behandlung kam, gab an, vor 4 Jahren einen heftigen Stoss mit einer Wagendeichsel in die rechte Unterbauchgegend erlitten zu haben, in Folge dessen ein Leistenbruch aufgetreten sei. Es muss dahingestellt bleiben, ob der Stoss die maligne Neubildung des Appendix veranlasst haben kann, wahrscheinlich ist es bei dem langen Zwischenraum zwischen Trauma und Constatirung der Geschwulst nicht.

Der Zweite (Fall 10) berichtete, dass er völlig gesund gewesen sei bis zu einem 4 Monat vor der Aufnahme erfolgten Stosse gegen den Leib bei einem Sturze von der Leiter. Anfangs seien keine Krankheitserscheinungen aufgetreten, einige Wochen darnach aber Leibschmerzen, Mattigkeit, Fieber, Durchfälle. Es fand sich ein fast Kindskopfgrosses Cylinderzellen-Carcinom am Colon transversum, welches hämorrhagisch zerfallen war. (Das Weitere siehe Kr. Gesch. Fall 10). Hier entstand nun die Frage, ob das Leiden und der in Folge desselben erfolgte Tod des Patienten Folge des Unfalles sei. Ich gab das Gutachten dahin ab, dass bei dem

[1]) Die eingeklammerten Zahlen beziehen sich auf die am Ende der Arbeit mitgetheilten Krankengeschichten.

Sturz sehr wahrscheinlich ein schon vorhandener Tumor durch partielle Zertrümmerung zu schnellerem Zerfalle gebracht sei — also, „Verschlimmerung eines schon bestehenden Leidens durch den Unfall", worauf Zuertheilung einer Rente an die Hinterbliebenen erfolgt sein soll. —

Als Beläge für die jetzt viel besprochene „traumatische Entstehung" von Geschwülsten scheinen mir beide Fälle nicht verwerthbar zu sein.

Die ersten deutlichen Beschwerden, welche der Darmtumor verursacht, äussern sich in der Regel in Störung der Darmfunction. Dieselbe tritt um so eher auf, je mehr der Tumor gegen das untere Ende des Colon hin sitzt, weil der Darminhalt, welcher flüssig in das Coecum eintritt, im Verlaufe des Colons allmälig zu der normalen Kothconsistenz eindickt. Je dickflüssiger und zäher der Darminhalt ist, desto leichter staut er sich vor einem Hinderniss. Man findet nicht selten gerade bei Coecaltumoren sehr beträchtliche Verengerungen des Lumens, ohne dass entsprechend bedeutende Beschwerden vorausgegangen wären — weil der flüssige Dünndarminhalt mit Hilfe der verstärkten Darmmusculatur die enge Stelle noch passiren konnte. Bei den von mir beobachteten Coecaltumoren - - 15 maligne Tumoren, 11 tuberculöse Tumoren — sind meist Stenosenbeschwerden, aber selten richtiger Darmverschluss beobachtet. Wogegen die Carcinome der Flexura lienalis, und Flexura sigmoidea oft zur completen Verlegung der Passage führten, weil der eingedickte Koth die enge Stelle verstopfte. —

Ferner kommt es für die Höhe der Beschwerden sehr darauf an, ob der Tumor ringförmig ist oder nicht. Ist die Darmwand circulär durch unnachgiebiges Tumorgewebe ersetzt, so treten viel leichter Passagehindernisse ein, als wenn der Tumor „wandständig" ist, und wenigstens nach einem Bruchtheil der Circumferenz freigelassen hat. Mehrfach waren in solchen Fällen selbst bei sehr bedeutenden Tumoren (Fall 9, Fall 12) gar keine Zeichen von Darmstenose zu constatiren, die beiden Patienten (9 und 12) gaben an, dass der Stuhlgang stets normal gewesen sei.

Vier Patienten litten an Diarrhoen, welche mit Verstopfung abwechselten.

Bei den Kranken mit Tumoren der Flexura sigmoidea ist

Tenesmus mit häufigen aber ungenügenden Entleerungen ein sehr charakteristisches Zeichen.

Die Form des entleerten Kothes (bandartig, schafköthelartig etc.) wird oft, wohl nach theoretischen Erwägungen, als ein Symptom des stenosirenden Tumors angegeben. Ich habe nicht gefunden, dass diesem Symptom irgend ein Werth beizulegen ist.

Wichtig ist dagegen der Abgang von Blut im Stuhlgang. Dies Symptom wurde 9 mal bei meinen Patienten notirt. — Es tritt also nicht sehr häufig ein, wenn es sich aber findet, ohne dass Hämorrhoiden, Fissuren oder Tumoren des Mastdarmes nachweislich sind, so weist es, besonders in Verbindung mit häufigem Stuhlgang, wobei jedesmal ein wenig blutig-jauchiger Darminhalt entleert wird, sehr deutlich auf eine stenosirende Neubildung im Colon hin.

Bei einem Kranken (Fall 17/31) traten sehr copiöse, zu starker Anämie führende Blutungen als erstes Zeichen eines Tumorrecidives ca. $1^1/_2$ Jahr nach der Exstirpation auf, noch ehe es gelang, den wiedergebildeten Tumor zu fühlen.

Schleimige Entleerungen (2 mal beobachtet) sind ein Zeichen von Katarrh des unteren Darmabschnittes, der sich mit Tumor-Erscheinungen verbinden kann. An und für sich lassen Schleimabgänge aber nicht auf Tumorbildung schliessen.

Der Abgang von Geschwulstmassen mit den Faeces ist selten. Ich sah ihn nur einmal vor 1890 bei einem Kranken, welcher später von anderer Seite operirt wurde; unter den hier aufgeführten Kranken kam das Symptom, welches die Diagnose Darmtumor sichert, nicht vor.

Ein sehr wichtiges Anzeichen sind aber die typischen, kolikartigen Schmerzanfälle, welche dadurch entstehen, dass die central vom Tumor gelegene, meist hypertrophische Darmpartie gasförmigen oder flüssigen Inhalt periodisch durch die verengte Stelle hindurch presst, wobei oft charakteristische „Stenosengeräusche“ vom Kranken und vom Untersucher wahrgenommen werden. König[1]) hat bereits auf die Wichtigkeit dieses Symptomes hingewiesen. Die starke Contraction der Darmschlingen ist oft durch die Bauchdecken hindurch deutlich sicht- und fühlbar, so

[1]) v. Langenbeck's Archiv. Bd. 40.

dass der sich zusammenziehende Darm als periodisch auftretender harter Tumor erscheint, welcher plötzlich unter einem spritzenden Geräusch verschwindet, womit die vom Kranken empfundenen Schmerzen aufhören.

Diese „Darmsteifungen“ sind als ein sehr charakteristisches Zeichen der Darmverengerung zu betrachten. Es können ähnliche Zustände auch bei einfachen Koprostasen auftreten; weichen dieselben nach Darreichung von Ricinus, warmen Umschlägen, eventuell Opiaten nicht, oder erscheinen sie trotz geeigneter Therapie wieder und wieder, so machen sie das Vorhandensein einer chronischen Verengerung des Darmcanales sicher.

Periodisch auftretende Schmerzanfälle von mehr oder minder deutlichen Stenosenerscheinungen habe ich bei einer grossen Anzahl meiner Fälle beobachten können. Den Ort der Schmerzen vermögen die Kranken in der Regel nicht genau anzugeben, weil wir am Darme nicht bestimmt localisiren können. In der Regel werden die Empfindungen, welche die fruchtlosen Darmcontractionen hervorrufen, in die Gegend des Nabels verlegt. Wenn Darmsteifungen wahrnehmbar sind, so kann man aus ihrem constanten Vorkommen in einer bestimmten Gegend Schlüsse auf den Sitz der stenosirenden Geschwulst ziehen.

Die geschilderten Symptome zeigen an, dass der Darm ein vorhandenes Hinderniss unter vermehrter Anstrengung der hypertrophisch gewordenen Muscularis noch eben zu überwinden vermag. Sie können längere Zeit hindurch anhalten, werden durch geeignete Diät und durch milde Abführmittel gebessert, — durch Genuss blähender oder mangelhaft zerkleinerter Speisen, sowie durch Gebrauch reizender Abführmittel dagegen vermehrt. Es genügt eine Kleinigkeit dazu, die Verengerung in eine complette Verschliessung des Darmcanales zu verwandeln. Feste Partikel aus der Nahrung oder eingedickte Kothmassen können die enge Stelle verstopfen, — oder die Kraft der vor derselben gelegenen Darmschlingen erlahmt, so dass die Weiterbewegung des Darminhaltes stockt.

In einzelnen Fällen vollzieht sich diese Steigerung von Verengerung zum Verschluss ganz allmählich; es kommen leichtere, und wieder vorübergehende Perioden von Darmverschluss vor (Fall 2, 4, 11, 18), bis schliesslich die Weiterbeförderung des Darminhaltes definitiv stockt.

Seltener kommt das letztere Ereigniss für den Kranken plötzlich, ohne dass vorher krankhafte Erscheinungen vorausgegangen sind.

Mit ausgebildetem Darmverschluss kamen 27 Kranke in die Behandlung.

Invagination des Darmes in Folge von Darmtumor wurde 2 mal beobachtet. In Fall 4 wurde eine Invagination des unteren Ileums in das Colon ascendens gefunden, während in Fall 19 der stenosirende Tumor der Flexura coli sigmoidea in das Rectum eingestülpt war. Fälle der letzteren Art sind von König[1]) und Nicolaysen[2]) beschrieben.

An besonderen Complicationen sind zu nennen: Tuberculose der Lungen (Fall 6), welche $2^1/_2$ Monat nach der Operation den Tod herbeiführte, Nierensarcom (Fall 14), Nabelbruch, welcher die carcinomatös entartete Dickdarmschlinge beherbergte und endlich waren in Fall 18 zwei von einander durch gesunde Darmschleimhaut getrennte Carcinome vorhanden, das eine sass in der Flexura sigm. und wurde exstirpirt, das zweite war in der Flexura lienalis und führte den Tod herbei. — Fälle von multipler carcinomatöser Darmstenose beschrieben Habs[3]) und Brosch[4]).

Was nun den Sitz des Tumors im Colon anbelangt, so war derselbe

im Wurmfortsatz	1 mal
in der Ileocoecalgegend (Valvula Bauhini, Coecum, Colon ascendens)	15 „
Colon ascendeus und Flexura hepatica . . .	3 „
Colon transversum.	8 „
Flexura lienalis	6 „
Flexura lienalis und sigmoidea	1 „
Colon descendens	1 „
Flexura sigmoidea	19 „

Am häufigsten war demnach die Flexura sigmoidea befallen, nächstdem die Ileocoecalgegend, darnach das Colon transversum.

Die Fühlbarkeit des Tumors ist je nach dem Sitz desselben, der Grösse, sowie nach dem Grade der bestehenden Darmblähung sehr verschieden.

---

[1]) König l. c.
[2]) Nicolaysen cit. bei Maydl l. c.
[3]) Habs, Münchener med. Wochenschrift. 1897. No. 13.
[4]) Brosch, Deutsches Archiv für klin. Med. Bd. LVII.

Die Tumoren der Ileocoecalgegend waren fast alle deutlich tastbar, weil sie eine feste Unterlage in der Darmbeinschaufel haben, meist ziemlich gross sind, und starke Darmaufblähung bei ihnen, falls nicht Peritonitis dabei im Spiele ist, nur selten auftritt. Bei 2 Kranken, die ich erst im Stadium der Perforationsperitonitis sah, war ein Tumor nicht zu fühlen, derselbe wurde erst bei der Section gefunden.

Ebenso verhielt es sich bei den Patienten mit Gallert-Carcinom des Wurmfortsatzes (Fall 54). Die Tumoren des Colon ascendens und der Flexura hepatica coli waren meist unterhalb des Rippenbogens deutlich zu palpiren.

Unter den Geschwülsten der Colon transversum waren 3 kleine, ringförmige, welche erst nach Eröffnung der Bauchhöhle gefunden werden konnten. Bei einem der Fälle (23) liess sich aus den sehr charakteristischen „Darmsteifungen" des Coecums und Colon ascendens mit grosser Wahrscheinlichkeit ein Tumor am Colon transversum diagnosticiren, obwohl derselbe vor der Operation nicht deutlich fühlbar war.

Die übrigen 5 Fälle von Neubildungen des Colon transversum wiesen grosse höckrige, leicht zu palpirende Tumoren auf.

Die Tumoren der Flexura lienalis (sechs an Zahl) waren sämmtlich kleine ringförmige Geschwülste der Darmwand, welche sich bei der hinter dem linken Rippenbogen versteckten Lage dieser Darmstelle, dem Gefühle gänzlich entzogen. Selbst von dem Bauchschnitte in der Linea alba aus waren sie schwer zu fühlen, da sich die Flexura sinistra nicht verziehen lässt. Die Aufblähung des Colon transversum, während die Flexura sigmoidea und das Colon descendens zusammengefallen waren, liessen den Ort des Hindernisses bei der Operation leicht feststellen.

Als gleichfalls durch das Gefühl sehr schwer nachweisbar erwiesen sich die Geschwülste der Flexura sigmoidea. Dieselben bilden meist keine umfangreiche Geschwulstmassen, sondern bestehen aus kleinen, ringförmig die Darmwand durchsetzenden Verdickungen, welche sich an und für sich dem Gefühle leicht entziehen. Dazu kommt nun noch die meist bestehende Blähung des centralen Darmabschnittes und die Ueberlagerung der Flexur durch Dünndarmschlingen. So erklärt es sich, dass unter 19 Tumoren dieser Gegend nur 6, und einige von diesen nur undeut-

lich und wenig bestimmt gefühlt werden konuten. Durch die Lichtung des Rectum sind diese Geschwülste nicht zu erreichen — ausser wenn Invagination besteht, wie in Fall 19. Liegt die erkrankte Partie des S. romanum im kleinen Becken, so gelingt es zuweilen, den Tumor durch die Wand des Rectums hindurch oder per vaginam zu palpiren. Man ist hierbei aber mannigfachen Irrthümern ausgesetzt — so glaubte ich in einem Falle (18) per vaginam und per rectum eine Geschwulst des Colon zu fühlen, welche den Darm-Verschluss verursacht hatte. Bei der Operation zeigte es sich, dass die gefühlte Härte nicht dem Darm, sondern dem vergrösserten, kleincystisch entarteten Ovarium angehörte, während das eine Hinderniss im S. romanum höher oben lag, das zweite auch bei der Operation nicht gefunden wurde, sondern erst bei der Autopsie in der Flexura lienalis entdeckt wurde.

Im Ganzen ergiebt sich aus meinen Erfahrungen, dass gerade bei den insidiösesten Darmgeschwülsten, bei den kleinen, ringförmigen, stenosirenden Carcinomen, welche so leicht zum Darmverschluss führen, der Nachweis durch die Palpation nicht möglich ist, und um so schwieriger wird, je mehr der Kranke im Stadium des Darmverschlusses sich befindet.

Die Neubildungen dieser Art machen aber in sehr vielen Fällen, bevor der Darmverschluss eintritt, die charakteristischen Stenosen-Erscheinungen, auf welche für die Diagnose grosser Werth zu legen ist.

Hervorzuheben ist noch die Neigung der Darmtumoren zum Zerfall. Dieselbe ist leicht erklärlich bei der andauernden Berührung mit dem an Zersetzungskeimen so reichen Darminhalte, dessen Infectiosität durch Stauung bekanntermassen noch vermehrt wird. So können sich Eiterheerde sowohl im Tumor selbst, wie in den Adhäsionen desselben mit den Nachbarorganen, Netz, Darm, vordere Bauchwand, bilden. In meinen Fällen kam dies 12 mal vor. Die Abscedirung kann leicht zu Verwechselungen mit entzündlichen Affectionen führen. Gangolphe[1]) hat ähnliche Beobachtungen mitgetheilt.

Perforation der vom Tumor ergriffenen Darmpartie in die

[1]) Gangolphe, Gazette méd. 1897, No. 41. Ref. im Hildebrandschen Jahresbericht f. Chirurgie. 1897.

freie Bauchhöhle mit nachfolgender allgemeiner Peritonitis kam fünfmal zur Beobachtung. In einem Falle (21) perforirte der Darm noch nach der Operation (Enteroanastomose) und zwar unterhalb des ringförmigen Carcinomes der Flexura lienalis, sodass ich annehmen muss, dass der beim Aufsuchen des Hindernisses angewendete Zug am Darme den Einriss der schon verdünnten Stelle verursacht haben mag. Bei dem anderen Falle (51) war bei der Operation jeder Zug an dem festsitzenden Carcinom der Flexur vermieden worden. Die am 3. Tage nach dem Eingriff erfolgte Perforation des Krebsgeschwüres war wohl schon vorher eingeleitet.

Decubitalgeschwüre in der Schleimhaut oberhalb des verengernden Tumors wurden 2 mal gefunden. Bei der einen Patientin hatte ein ringförmiges Carcinom der Flexura lienalis eine 4 Wochen dauernde Verstopfung herbeigeführt, und es waren in Folge dessen in der Mitte des Colon transversum Decubitalgeschwüre — „Dehnungsgeschwüre“ nach Kocher — entstanden, deren Perforation 9 Tage nach der Operation (Enteroanastomose Fall 43) den Tod herbeiführte. In Fall 60 sass der stenosirende Tumor in der Flexura sigmoidea; das Colon war infolge 14tägiger Obstipation sehr ausgedehnt, und an einer Stelle perforirt.

Was den anatomischen Character der Tumoren anbelangt, so wurde am häufigsten das Cylinderzellen-Carcinom (Adeno-Carcinom) angetroffen, 6 mal handelte es sich um Gallert-Carcinome, 3 mal handelte es sich um Sarkome, welche vom Lymphapparat des Darmes ihren Ausgang genommen hatten. 1 mal war ein Spindelzellensarkom der linken Niere gegen das Colon descendens hingewuchert.

Für die Diagnose geht aus meinen Erfahrungen hervor, dass das Fühlen einer Darmgeschwulst nur in einer Minderzahl von Fällen möglich ist, und meist erst dann, wenn grössere Tumoren entstanden sind. So wichtig der positive Nachweis der Geschwulst durch die Palpation ist, so wenig kann der negative Ausfall der Untersuchung gegen das Vorhandensein einer Geschwulst verwerthet werden. [illegible] für die Diagnose wichtigsten Symptome sind diejenigen, [illegible] der Verengerung des Darmlumens herrühren, und [illegible]ade bei denjenigen Formen, die sich der Palpation am [illegible] entziehen — bei den kleinen ringförmigen Carcinomen —,

am deutlichsten auftreten. Es sind das die Kolikartigen Schmerzen mit Därmsteifung und mit Stenosengeräuschen verbunden. Wo diese Erscheinungen, besonders bei Leuten mittleren, und höheren Lebensalters, auftreten und geeigneter interner Behandlung (Diät, Ricinus, nachher Opium) nicht bald und völlig weichen, kann man auf eine Darmverengerung mit Sicherheit schliessen. Ebenso ist Tenesmus mit blutigen, jauchigen Entleerungen ein sehr prägnantes Zeichen für Stenose im unteren Theil des Colon. Selbstverständlich ist, dass eine genaue Exploration des Rectum in jedem Falle vorausgehen muss, um Neubildungen oder entzündliche Stenosen in diesem Darmabschnitt zu erkennen.

Wenn jene geschilderten Zeichen von Darmstenose constatirt sind, so ist wiederholte und eingehende Palpation des Leibes, wenn erreichbar nach entleertem Darm, und unter Zuhülfenahme der Chloroform-Narkose dringend indicirt.

Von grosser Wichtigkeit ist es, dass wir die Patienten sehen, ehe es zum Darmverschluss gekommen ist, weil die Diagnose, wie die Behandlung durch die Auftreibung des Leibes gleichmässig erschwert werden. So sehr wir Chirurgen wünschen müssen, dass die Diagnose und die chirurgische Behandlung der Darmgeschwülste möglichst früh einsetzt — so müssen wir doch zugestehen, dass dieser Wunsch für eine nicht geringe Anzahl von Fällen vorläufig noch ein „frommer Wunsch“ bleiben wird, da eben viele Darmgeschwülste entweder ganz latent, oder mit so geringen Beschwerden einhergehen, dass die Patienten eine ärztliche Behandlung nicht aufsuchen, geschweige dann eine chirurgische Hülfe. Diesen Uebelstand werden wir wohl kaum je ganz überwinden, da er in der Natur der Menschen und Dinge begründet ist.

Was wir aber anstreben und fordern müssen, das ist: wenn der oben geschilderte und genugsam bekannte Complex von „Stenosen-Erscheinungen“ vorhanden ist, so muss eine genaue Untersuchung des Leibes vorgenommen werden. Selbst wenn diese einen Tumor nicht erkennen lässt, ist beim Fortbestehen der Krankheitserscheinungen die Zeit nicht mit fruchtlosen inneren Medicationen oder Badekuren zu verlieren, sondern die chirurgische Behandlung einzuleiten, — ehe es zum Aeussersten, zum Darmverschluss gekommen ist.

Bei den analogen Verhältnissen am Magen — Pylorus-

Verengerung durch Tumor oder Ulcus — sind Interne wie Chirurgen längst zu der Ansicht gekommen, dass es falsch ist, auf das Fühlen eines Tumors zu warten, wenn sichere Zeichen von Magendilatation und Veränderung der Magenfunction nachweislich sind. Die Verhältnisse liegen hier für die Diagnose günstiger als beim Darm, weil wir die motorische und chemische Magenfunction mit Hülfe der Magensonde besser erkunden können, als den Zustand des Darmes. Dennoch müssen wir es bei den Tumoren des Darmes auch als Grundsatz hinstellen, nicht erst so lange zu warten, bis völliges Versagen der Darmfunction die Diagnose ad oculos demonstrirt.

Die Diagnose „Darmverengerung" lässt nun noch einen gewissen Spielraum über die Natur der Verengerung. Sicherlich sind die malignen Geschwülste am häufigsten die Ursache. Nächstdem die tuberculösen Tumoren, welche ebenfalls nur chirurgisch zu behandeln sind. Gutartige Geschwülste sind sehr viel seltener, ebenso die Narben von nicht malignen Geschwüren (tuberculösen, typhösen, dysenterischen). Die Wahrscheinlichkeit spricht also immer für die Annahme einer malignen (carcinomatösen) Natur der Verengerung, falls nicht die Anamnese sehr bestimmte Anhaltspunkte über früher bestandene Krankheiten, welche zu Darmstenosen führen (auch Contusionen und Brucheinklemmungen sind zu nennen), ergiebt. Auch Verengerungen gutartiger Natur sind ja ausserdem nur durch chirurgische Eingriffe wirksam zu behandeln. Der Kranke hat also keinen Schaden, sondern nur Nutzen davon, wenn statt der angenommenen carcinomatösen einmal eine gutartige Strictur bei der Operation gefunden wird.

Bei den palpirbaren Geschwülsten des Dickdarmes kommen noch verschiedene Momente für die Differentialdiagnose in Betracht.

Erwähnt ist bereits die öfter vorkommende Verwechselung mit chronisch entzündlichen Processen, besonders perityphlitischen Exsudaten. Die gänzlich ausbleibende Rückbildung, vielmehr das Wachsen der fraglichen Geschwulst wird den Charakter der Neubildung erkennen lassen.

Die Unterscheidung der tuberculösen Tumoren der Blinddarmgegend von den bösartigen Geschwülsten derselben ist oft erst mit dem Mikroskop zu erbringen. Jugendliches Alter spricht im Ganzen — aber nicht unbedingt! — mehr für Tuberculose;

ebenso ein sehr chronischer Verlauf. Der Nachweis tuberculöser Erkrankung in andern Organen (Lunge) kann die Diagnose leiten — dass er nicht sicher ist, erfuhr ich in Fall 6. Der 27jährige Patient hatte eine tuberculöse Spitzenaffection und einen Coecaltumor; ich nahm an, dass der letztere auch tuberculös sei und exstirpirte ihn — erst die mikroskopische Untersuchung (Prof. Benda) wies ein Gallertcarcinom nach.

Auch die Actinomycose führt am Blinddarm nicht selten zu Geschwulstbildungen, welche zuweilen die Form brettharter, torpider, entzündlicher Infiltrationen haben, zuweilen aber auch umschriebene Tumoren dieser Gegend darstellen, welche als richtige Neubildungen imponiren und oft erst nach vollendeter Exstirpation durch mikroskopische Untersuchung richtig erkannt werden. Ich exstirpirte einen solchen als „Sarkom" und erst eine sehr genaue Durchforschung des Präparates liess die Actinomycesdrusen erkennen.

Tumoren des hochgelegenen Coecums, des Colon ascendens und der Flexura hepatica werden zuweilen als Wanderniere angesprochen (Fall 4 und 7). Die letztere ist glatter als der meist unebene Tumor, lässt sich ausserdem in der charakteristischen Weise leicht reponiren, was beim Tumor nicht gelingt.

Auch mit entzündlichen oder malignen Tumoren der Gallenblase können Colongeschwülste verwechselt werden, zumal, wenn sie in jener Gegend an der Leber adhärent sind. Der Nachweis von voraufgegangenen Gallensteinbeschwerden, Gelbsucht etc. dürfte für die Unterscheidung entscheidend sein.

Bei Tumoren des Quercolon kommen Geschwülste der grossen Magencurvatur und des Pylorus zuweilen in Frage. Durch Magenaufblähung und Darmaufblähung (Fall 9) lässt sich erkennen, in welchem Organ die Geschwulst liegt.

In Fall 12 war die grosse Geschwulst am linken Ende des Colon transversum von einem sehr gewiegten inneren Diagnostiker für einen Milztumor (vereiterte Cyste) gehalten worden, weil die von jenem vorgenommene Probepunction Eiter ergeben hatte. — Die Untersuchung mit Darmaufblähung liess mich die Geschwulst als Darmtumor ansprechen. Nach der Entfernung der Geschwulst (Adenocarcinom) fand sich eine centrale, eitrig zerfallene Partie, in welche die Spritze bei der Probepunction gerathen war.

Tumoren des Colon descendens können mit solchen der linken Niere verwechselt werden, ebenso wie solche des Colon ascendens mit denen der rechten Niere. Die genaue Untersuchung des Urines auf Blutbeimengung, sowie die Aufblähung des Darmes dienen zur Unterscheidung.

Vom Rectum und von der Vagina aus kann man zuweilen Tumoren der Flexura sigm. fühlen. Dabei sind jedoch Irrthümer leicht möglich, so wurde (57 und 62) ein Adnextumor angenommen, während ein Tumor des Colon vorlag, umgekehrt wurde (Fall 18) per rectum ein beweglicher harter Tumor als Coloncarcinom gedeutet, während es das indurirte Ovarium war und der Colontumor höher oben lag.

Ist die Diagnose „Dickdarmtumor" gestellt, so ist nun noch die Frage zu stellen: kann der Tumor operirt werden? Die Beantwortung derselben ist durchaus nicht immer leicht, oft ist sie ohne Bauchschnitt nicht zu geben.

In erster Linie kommt es auf die Verschieblichkeit der Geschwulst an, und diese ist wiederum an verschiedenen Darmabschnitten sehr ungleich, je nachdem dieselben eine kurze und straffe Befestigung an der Bauchwand, oder ein langes Mesenterium besitzen. Tumoren der Ileocoecalgegend besitzen in der Regel nur eine geringe Verschieblichkeit auf der Unterlage; Ausnahmen hiervon kommen vor (s. Fall 4), wenn das Coecum und Colon ascendens ausnahmsweise lockere Befestigungen haben. Bei den Tumoren jener Gegend ist also eine geringe Beweglichkeit noch kein absoluter Gegengrund gegen die Möglichkeit der Exstirpation. Wie weit man da gehen kann mit Aussicht auf Erfolg, lehrt der Fall 1, wo Partien der vorderen Bauchwand, sowie die Fascia iliaca mit entfernt werden mussten, und doch eine jetzt im 9. Jahre bestehende Heilung zu Stande kam.

Die Geschwülste der beweglich aufgehängten Theile des Colons — Quercolon und Flexura sigmoidea — besitzen naturgemäss, so lange sie auf den Darm beschränkt sind, eine grosse Verschieblichkeit. Findet man an diesen Darmabschnitten grössere fixirte Tumoren, dann ist die Aussicht auf radicale Entfernung gering. Besonders die am unteren Fusspunkt der Flexura sigmoidea, oberhalb des Promontorium festgelötheten Geschwülste

bieten sehr ungünstige Verhältnisse für die Radicaloperation und für die Entero-Anastomose dar.

Verwachsungen mit dem Netz sind sehr häufig und wenig belanglos, so lange nicht das ganze Netz in eine starre Masse verwandelt ist. Geringere Infiltrationen desselben können mit dem Tumor entfernt werden.

Sehr viel wichtiger sind die Verwachsungen mit andern Darmschlingen und mit der Blase, weil sie vor Oeffnung der Bauchhöhle nicht immer erkannt werden können. Man kann in die Lage kommen, bei der Exstirpation des Haupttumors noch secundär in denselben hineingezogene Dünndarmschlingen mit reseciren zu müssen. Czerny hat mehrere solcher Doppelresectionen ausgeführt. Immerhin giebt es dabei Grenzen, welche nicht überschritten werden sollten; es ist richtiger, Tumoren, welche zu stark verwachsen sind, in Ruhe zu lassen und zu den Palliativoperationen zu greifen. Die Entscheidung, ob man noch reseciren darf oder nicht, kann man bei den Darmtumoren, wie bei denen des Pylorus oft erst nach gemachtem Bauchschnitt treffen. Sehr wichtig ist es, dass man sich schnell über die Sachlage klar wird — denn fängt man erst an, abzubinden und abzutrennen, so kann man leicht in die Lage kommen, eine Resection vollenden zu müssen, die wenig Chancen bietet, und besser durch eine Palliativoperation umgangen wäre (s. Fall 12).

Von grosser Bedeutung sind auch ausgedehnte Infiltrationen der Mesenterialdrüsen. Reichen dieselben weit gegen die Wurzel des Mesenteriums, so kommt man in die Gefahr, bei der Exstirpation grössere Gefässäste zu unterbinden oder umstechen zu müssen, und dadurch die Ernährung benachbarter noch gesunder Darmpartien zu beeinträchtigen (s. Fall 7).

Es bedarf kaum einer Erwähnung, dass beim Vorhandensein von Metastasen in der Leber, auf dem Bauchfell oder in entfernten Drüsengebieten jeder radicale Eingriff unterbleiben soll, und nur Palliativoperationen in Frage kommen können.

Alle diese Verhältnisse kann man in vielen Fällen erst übersehen, wenn man den Tumor durch den Bauchschnitt freigelegt hat.

Die Bestimmung des Darmabschnittes, an welchem der Tumor sitzt, ist leicht, wenn der letztere an Darmtheilen

sich befindet, welche eine typische, nur ausnahmsweise abweichende Lage haben, wie das Coecum, Colon ascendens, Flexura hepatica, Colon descendens. — Das Colon transversum kann sehr tief bogenförmig gegen das Becken hin herunterreichen; sitzt an einem verlagerten Quercolon eine Geschwulst, so kann man leicht irregeführt werden. Ist überhaupt kein Tumor zu fühlen, wie das ja öfter der Fall ist, so kann man nur ungefähr, mit mehr oder weniger Wahrscheinlichkeit den Sitz des Hindernisses bestimmen. Einigen Anhalt erhält man, wenn sehr deutliche Auftreibungen oder Stenosenerscheinungen an bestimmten Stellen des Bauches sich vorfinden und dort regelmässig wiederkehren. — Tenesmus mit blutigen Entleerungen deutet auf einen Tumor im unteren S. romanum. Ferner ist es für diese Tumoren oft charakteristisch, dass man nur eine bestimmte Menge, etwa 1 Liter, ins Rectum infundiren kann. Besteht aber stärkere Darmblähung, so wird dies Zeichen unsicher. In einem meiner letzten Fälle von Darmresection nahm ich nach der geringen Capacität des Rectum das S. romanum als Sitz des Tumors an. Bei der Operation fand sich ein Adenocarcinom etwa in der Mitte des Ileum.

Das Hauptziel der Behandlung ist immer die radicale Entfernung des Tumors mittelst Darmresection, und die Vereinigung der getrennten Darmenden durch die Naht. Wenn es irgend angeht, sollen diese beiden Acte in einer Sitzung gemacht werden, nur im Nothfalle ist zweizeitig zu operiren, so dass man nach Entfernung der Geschwulst die Darmenden in die Bauchwunde einnäht und nachträglich in einer zweiten Sitzung secundär vereinigt.

Wenn die radicale Behandlung unmöglich ist, so bieten sich uns zwei Wege, um die Beschwerden nach Möglichkeit zu lindern — die Enteroanastomose oder die Colostomie (Enterostomie).

Von den 54 Kranken mit Dickdarmtumoren wurde bei 43 eine operative Behandlung eingeschlagen. Bei den übrigen Kranken war dieselbe theils schon unmöglich, als sie zur Behandlung kamen (52, 57, 58) — theils wurde sie verweigert (55, 56, 62), als sie noch möglich war — einmal konnte bei dem hohen Alter der Kranken, 75 Jahre, und nur mässigen Beschwerden nicht dazu gerathen werden (53) — viermal endlich kamen die Kranken erst

im Stadium der Perforationsperitonitis in Beobachtung (54, 59, 60, 62), wo an eine Behandlung des Tumors nicht mehr gedacht werden konnte.

An den 43 operativ behandelten Patienten wurden im Ganzen 51 Operationen ausgeführt; indem dreimal wegen Recidiv nach der Exstirpation später noch die Enteroanastomose gemacht wurde (Fall 2/22, 5/25, 17/31). Dreimal wurde zunächst wegen Darmverschluss die Enterostomie und secundär die Exstirpation vorgenommen (38/13, 32/15, 40/10) — und in zwei Fällen endlich, bei denen ebenfalls wegen Darmverschluss zunächst der Anus praeternaturalis angelegt worden war, wurde danach zur Beseitigung dieses lästigen Zustandes die Enteroanastomose hinzugefügt (42/20, 37/24).

A. Radicaloperationen maligner Dickdarmtumoren.

Die Radicáloperation, die Exstirpation des Dickdarmtumors mit nachfolgender Vereinigung konnte bei 19 von den 43 Kranken, also bei nicht ganz der Hälfte derselben, ausgeführt werden (s. Krankengeschichten Tab. I). Dieselben vertheilen sich auf die verschiedenen Darmgegenden wie folgt.

Der Ileocoecalgegend gehörten 6 Tumoren an (5 Carcinome, 1 Sarcom). Die Fälle sind sämmtlich operativ geheilt. Die längste Heilungsdauer weist Fall 1 auf mit $8^1/_2$ Jahren, was besonders bemerkenswerth ist, weil der Tumor sehr ausgedehnt war und seine Entfernung eine äusserst eingreifende Operation erforderte. Bei diesem Falle, dem ersten der Art, welchen ich operirte, habe ich die Darmvereinigung erst secundär vorgenommen, bei allen übrigen wurde der Darm sofort vereinigt. Der Patient lebt zur Zeit in guter Gesundheit, ist völlig arbeitsfähig, muss wegen Bauchbruches eine Leibbinde tragen. In Fall 3 besteht die Heilung fast 6 Jahre, in Fall 4: $5^1/_4$ Jahre. Bei dem Kranken No. 6 war ausser dem Carcinoma gelatinos. coeci et coli ascend. eine Tuberculose der Lungenspitze vorhanden. Die Darmresection heilte gut, aber der Kranke erlag $2^1/_2$ Monate nach derselben seiner schnell fortschreitenden Lungentuberculose. Bei der Section (Prof. Benda) wurden im Bauche keinerlei Carcinomreste oder Metastasen gefunden. Zwei Patienten bekamen Recidive, No. 2

(Carcinom) nach $1^1/_2$ Jahren, es wurde zur Entfernung seiner Beschwerden noch die Enteroanastomose (F. 22) gemacht, mit geringem Erfolge. Der wegen Sarcom operirte Pat. No. 5 hatte schon nach 8 Monaten ein Recidiv, welches Beschwerden verursachte, so dass ebenfalls die Enteroanastomose angelegt wurde. Er soll einige Monate später gestorben sein.

Von den Patienten dieser Gruppe litt nur einer (Fall 4) an periodischen vorübergehenden Anfällen von Darmverschluss infolge von Invaginatio ileo-colica. Er konnte jedoch in dem freien Stadium operirt werden — so dass kein Patient dieser Categorie mit Darmverschluss zur Operation kam.

Die operativen Erfolge sind bei den Ileocoecaltumoren[1]) am Besten — ausser bei den angegebenen 6 Fällen von malignen Neubildungen habe ich die Resection der Ileocoecalpartie des Darmes noch bei 11 tuberculösen Tumoren und einmal wegen Actinomykose ausgeführt — von diesen 18 grösstentheils sehr ausgedehnten Darmresectionen in dieser Gegend ist kein Fall infolge der Operation gestorben. Dies günstige Resultat kommt zum Theil daher, dass ich niemals gezwungen war, bei bestehendem Darmverschluss zu operiren; ferner lässt sich die Operation in typischer Weise vollziehen, unter exactem Abschluss der übrigen Bauchhöhle; endlich ist durch Peritonealnähte und Tamponade das Operationsgebiet nach dem Eingriff sehr sicher abzuschliessen und etwaiges Secret nach aussen abzuführen. Ueber dies Verfahren bei der Operation habe ich bereits früher (Deutsche Zeitschr. f. Chir. Bd. 40) ausführlich berichtet, und brauche daher hier nicht näher darauf einzugehen. Die Darmvereinigung ist in den weitaus meisten Fällen durch End-zu-Seit-Implantation des Ileums ins Colon (meist ins Colon transversum) vorgenommen, stets durch Seidennaht. Den Murphyknopf habe ich bei diesen, wie bei den andern Darmresectionen nicht angewendet.

In meiner ersten Arbeit über den Gegenstand hatte ich mich in Bezug auf die Dauer der Heilerfolge noch reservirt ausgesprochen (1894) — was damals, wo einige der Fälle (3 u. 4) noch

[1]) Von den im Anhang mitgetheilten Fällen sind 4 bereits in meiner Arbeit über die chirurgische Behandlung der Geschwülste der Coecalgegend, Deutsche Zeitschr. f. Chirurgie, Bd. 40, enthalten.

frisch waren, gewiss angezeigt war. Die Zeit hat nun aber gelehrt, dass die Dauerresultate für maligne Neubildungen verhältnissmässig recht gute sind. Von 6 haben 2 Recidive bekommen, 3 leben noch 5—8 Jahre nach der Operation, 1 starb an Tuberculose, ohne dass, wie die Section ergab, Metastasen vorhanden gewesen wären.

Weniger günstig gestalten sich die operativen Resultate bei den Carcinomen, die von der Flexura hepatica an (incl.) im Colon transversum bis zur Flexura lienalis gelegen waren.

Es wurden 6 in dieser Gegend gelegene Tumoren resecirt, sämmtlich Carcinome. Von diesen Operationen führten nur 2 zur Heilung, während bei 4 der Tod im Anschluss an die Operation eintrat. Von den beiden Geheilten hatte der Eine (Fall 9) eine recht umfangreiche Geschwulst, welche aber nicht völlig circulär war und vorher gar keine Beschwerden gemacht hatte; bei einer Bauchmassage war sie zufällig entdeckt. Der Patient ist jetzt seit $5^3/_4$ Jahren völlig gesund. Der andere Fall (11) betraf ein 21jähriges Mädchen, welches mit Erscheinungen von Darmverschluss, verursacht durch ein kleines circuläres Carcinom, zur Operation kam. Dieselbe ist bis jetzt, 10 Monate p. op., gesund, und ist vor Kurzem wegen Pyonephrose von mir operirt.

Von den Gestorbenen ging ein Patient (No. 7) an circumscripter Darmgangrän zu Grunde. Es handelte sich um ein recht beträchtliches Carcinom der Flexura hepatica mit Drüsenschwellungen bis in die Wurzel des Mesocolon hinein; bei der Exstirpation dieser Drüsen, die sich schräg medianwärts gegen die Wirbelsäule hinzogen, war ein stärkerer Ast der Arter. mesenter. super. — vermuthlich die Arter. colica dextra oder ein grösserer Ast von ihr — abgebunden worden, und in Folge davon trat Gangrän des rechten Endes vom Colon transversum ein, welche zum Tode führte. Hätte ich noch 5—6 cm mehr vom Quercolon entfernt, so wäre das Unglück vermieden worden, welches mir um so unangenehmer war, als die Operation wenige Tage nach dem Vortrage des Herrn Krönlein (Chirurgen-Congress 1895) stattfand, in welchem dieser im Anschluss an einen Fall von Pankreastumor, nach dessen Exstirpation Gangrän des Colon eingetreten war, vor der Verletzung grösserer Aeste der Art. mesent. super. besonders gewarnt hatte. Der Tumor war stark vorgezogen worden, und in

Folge dessen hatte ich mich über die Tiefe, in welcher die untersten Abbindungen erfolgten, getäuscht. Die Section (Dr. Benda) wies nach, dass keine weiteren Carcinomreste in den Drüsen oder anderen Organen vorhanden waren, dass vielmehr eine radicale Entfernung stattgefunden hatte. Allerdings bestand noch ein reitender Thrombus in der rechten Lungenarterie.

Zwei andere Patienten (10 u. 12) hatten sehr umfangreiche und zum Theil zerfallene Tumoren des Quercolons, welche an der Grenze der Exstirpirbarkeit standen. Die Darmvereinigung machte bei beiden grosse Mühe, die Flexura sigmoidea war bei beiden so kurz, dass sie nicht zur Vereinigung mit dem centralen Ende herangezogen werden konnte. Die Darmnaht kam nur unter Spannung zu Stande — und das verträgt die Darmwand nicht. Vielleicht wäre mittelst Einnähung der Darmenden ein besseres Resultat zu erzielen gewesen. Die Kranken gingen am 2. bezw. 3. Tage p. op. an beginnender Peritonitis zu Grunde. Im Falle 10 wurden bei der Section (Dr. Benda) keine Carcinomreste gefunden.

Der letzte Fall dieser Gruppe (No. 8) betraf eine 56jährige etwas fettleibige Frau mit Arteriosclerose. Die Exstirpation und die Vereinigung der Darmenden ging gut von Statten. Am 3. Tage p. op. starb sie plötzlich unter Erscheinungen von Embolie. (Keine Section.)

Die Tumoren der Flexura linealis sind der Exstirpation sehr schwer zugänglich wegen der versteckten Lage und der Festheftung des Darmes an dieser Stelle. Es sind an dieser Partie keine Resectionen vorgenommen.

Am Colon descendens (ein Fall) und Flexura sigmoidea (6 Fälle) sind zusammen 7 Darmresectionen wegen maligner Tumoren gemacht worden, von welchen 4 in Heilung endeten, 3 tödtlichen Ausgang hatten.

Unter den Geheilten ist Einer (No. 15) seit fast 3 Jahren gesund; es wurde bei ihm wegen Darmverschluss zunächst die Colostomia iliaca sin. gemacht, und 4 Wochen später der stenosirende Tumor aus der Flexura sigmoidea exstirpirt. — Bei Fall No. 17 wurde bei bestehendem Darmverschluss die Resection des Carcinomes der Flexur ausgeführt. Er blieb 1 Jahr 7 Monate ohne Beschwerde, dann trat unvermittelt eine schwere Darm-

blutung auf, als deren Ausgang bei der Narkosenuntersuchung ein nicht mehr exstirpirbares, am Knochen festsitzendes Recidiv gefunden wurde. Um den Reiz des Darminhaltes von dem Geschwür abzulenken, wurde eine Enteroanastomose zwischen Colon transversum und unterstem Theil der Flexur angelegt, welche bis jetzt (8 Wochen p. op.) gut functionirt. — Bei einer dritten Patientin (14) hatte ein Sarcom der linken Niere das Colon descendens in Mitleidenschaft gezogen, es musste deshalb bei der Nierenexstirpation ein Stück des Colon descendens resecirt werden. Die Operation wurde gut überstanden und die Patientin (vom Lande stammend) „geheilt" entlassen. Ich habe keine Nachrichten über die Dauer der Heilung erhalten können.

Bei dem vierten Geheilten war ein gut apfelgrosses Carcinom der Flexur in das Rectum invaginirt; dasselbe liess sich nach Spaltung des Sphincters vorziehen, ohne dass die Umschlagsfalte gefühlt werden konnte, und wurde nach Art der Mikulicz'schen Operation bei Prolapsus recti operirt. Die Resection und Naht gelang sehr gut, die vernähte Stelle glitt zurück, und der 68jährige, ziemlich decrepide Mann, welcher eine Laparotomie schlecht ausgehalten hätte, machte eine so reactionslose Heilung durch, dass ich bedauerte, Tumoren der Flexur nicht öfter auf diesem von der Natur angebahnten Wege operiren zu können. Die Heilung hält jetzt ca. 1 Jahr an, der Patient befindet sich völlig normal, hat vollkommene Continenz.

Was nun die drei Gestorbenen anbelangt, so war bei einem derselben (Fall 13) zunächst wegen Darmverschluss die Colostomie gemacht. Von diesem Zustande wünschte der Patient, ein sehr unbehülflicher Mann, auf jeden Fall befreit zu werden. Die Resection war schwierig durch Verwachsung mit der Blase, und weil das untere Ende sich nicht vorziehen liess. Die Nahtanlegung gelang nur unter Spannung des peripheren Endes; die am 6. Tage beginnende und schnell zum Tode führende Peritonitis war jedenfalls durch Nachlass der Nähte veranlasst. — Die Resectionen an dem unteren Ende der Flexur sind wegen der Schwierigkeit der Nahtanlegung immer sehr mühsam und gefährlich. In einem analogen Falle würde ich künftig versuchen, ob nicht eine Invagination des Tumors nach unten auszuführen wäre, in der Weise, welche Trendelenburg und Hofmeister 1897 auf dem Chirurgen-

congress vorgeschlagen haben (Verhandlungen der deutsch. Ges. f. Chir. 1897. I. 69—72).

Die zweite Patientin, welche starb (No. 18), wurde im Stadium des Darmverschlusses operirt. Ich resecirte ein ringförmiges Carcinom der Flexur. — Der Verlauf war anfangs gut, dann traten neue Schmerzen auf, Stuhlgang war trotz Eingiessungen nicht zu erzielen. Die Kranke ging zu Grunde, und es fand sich ein zweites Carcinom an der Flexura lienalis.

Bei der letzten Kranken (No. 16) endlich bestanden seit drei Wochen Erscheinungen eines eingeklemmten Nabelbruches, die decrepide Frau war bis dahin nicht zur Operation zu bewegen gewesen. Als sie diese, fast in extremis, endlich zugab, wurde in dem Nabelbruch eine carcinomatös entartete Schlinge der Flexur gefunden, mit Eiterung in der Umgebung. Die Resection und Naht wurde ausgeführt, die Kranke starb jedoch wenige Stunden danach im Collaps.

Wenn ich resumire, so sind also 19 Fälle von malignen Neubildungen des Dickdarmes von mir mittelst Resection und Naht behandelt, von diesen sind 12 geheilt, 7 gestorben (= 36,8 pCt.)[1]).

Unter den 12 Geheilten ist 5mal Heilung von 3 bis zu $8^1/_2$ Jahren beobachtet ($8^1/_2$ Jahre, 6 Jahre, $5^1/_4$, 5 Jahre 10 Monate, 3 Jahre). Unter 3 Jahren sind zur Zeit gesund: einer 1 Jahr, eine 10 Monate; mit Recidiv lebt ein Patient (1 Jahr 11 Monate p. op.). An Recidiv starben: ein Patient ca. $1^3/_4$ Jahr p. resect., einer circa 1 Jahr (Datum nicht genau festzustellen) p. resect. Von einer Patientin ist der Ausgang nicht zu erfahren gewesen, doch nehme ich an, dass sie gestorben ist. Ohne Recidiv starb ein Kranker an Lungentuberculose $2^1/_2$ Monate p. resect.

Diese Resultate sind, wenn man die Schwere des Leidens bedenkt und erwägt, dass die Exstirpation von Darmgeschwülsten erst seit wenig mehr als 20 Jahren geübt wird, nicht zu schlecht,

---

[1]) Chavannaz, Thèse de Paris 1894, stellte aus der Literatur 89 Fälle von Dickdarmresection wegen Krebs aus den Jahren 1881—1893 zusammen, mit 37 Todesfällen = 41,5 pCt. Mortalität.

sie ermuntern jedenfalls zu weiterem Fortschreiten auf dem begonnenen Wege[1]).

Die Dickdarmcarcinome geben augenscheinlich für diejenigen Patienten, welche die immerhin eingreifende und gefährliche Operation überstehen, keine schlechte Prognose betreffs der Heilungsdauer. — Das beweisen die von mir angeführten Fälle, sowie die von Gussenbauer-Martini (18 Jahre), v. Bergmann, Rehn, v. Bramann, Czerny, Frank, Hochenegg, Lilienthal u. a. — Dafür spricht auch, dass (wie oben erwähnt) mehrfach bei Autopsien von Operirten die Abwesenheit von Metastasen festgestellt wurde. Es scheint danach, dass die Allgemeininfection des Körpers bei diesen Carcinomen, wenigstens in einer Reihe von Fällen, nicht sehr frühzeitig erfolgt, dass vielmehr die Geschwülste relativ lange auf den locus affect. und die nächstliegenden Lymphdrüsen des Mesenteriums beschränkt bleiben, so dass die Möglichkeit einer lange dauernden Heilung durch die Operation besteht. —

Ueber das bei der Operation angewendete Verfahren brauche ich nicht viel zu sagen, da dasselbe von den allgemein gültigen Vorschriften nicht wesentlich abweicht. (S. meine Arbeit in D. Zeitschr. f. Chir. Bd. 40.) Die Vorbereitungen des Kranken sind die vor jeder Bauchoperation üblichen — Bäder, mehrfach wiederholtes Abreiben der Haut mit Spiritus, Aether und Seife. Ausgiebige Entleerung des Darmcanales ist bei den stenosirenden Tumoren nicht immer zu erreichen, wo es aber angeht, wird sie natürlich angestrebt und 2 mal 1 g Bismuth gegeben, um den Darm zusammenzuziehen. Bei der Operation ist die Hauptsache, dass nur aseptisch vorgegangen wird, sterile Gaze wird reichlich zum Abstopfen des Operationsgebietes genommen, mit heissem sterilen Wasser zum Schluss ausgewaschen. Sehr wesentlich für den Erfolg ist eine minutiöse, präventive Blutstillung. Diese Patienten dürfen kein Blut verlieren! Bei den

---

[1]) Füge ich zu diesen 19 Dickdarmresectionen, wegen maligner Tumoren noch 2 Dünndarmresectionen aus gleicher Ursache hinzu (1. Sarcom des oberen Jejunum hart am Duodenum; gestorben: 2. Adenocarcinom in der Mitte des Ileums, geheilt), so giebt dies 21 Darmresectionen wegen maligner Geschwülste mit 13 Heilungen und 8 Todesfällen = 38 pCt. Mortalität.

Ziehe ich die 11 wegen Tuberculose und 1 wegen Aktinomykose gemachten Darmresectionen hinzu, so erhalte ich 33 Resectionen wegen maligner oder chronisch entzündlicher Affectionen am Darm, von welchen 25 heilten und 8 starben = 24,2 pCt. Mortalität.

Operationen an fixirten Darmpartieen (Ileocoecalgend) wird ein Jodoformgazetampon eingelegt, bei denen an beweglichen Darmtheilen meist nicht.

Opium wird in der Nachbehandlung nicht gegeben, Morphium nur, wenn nöthig, in den ersten Nächten. Die Operationen wurden alle in Allgemeinnarkose ausgeführt. (Aether, Chloroform, oft beides combinirt.) Während der Darmnaht kann man in der Regel das Narcoticum weglassen; das Lösen der Adhäsionen, das Vorziehen des Darmes und das Abbinden des Mensenteriums ist aber in der Regel sehr schmerzhaft und fordert tiefe Narkose.

Subcutane oder rectale Infusionen von Kochsalzlösung wurden oft nach der Operation angewendet zur Belebung der Kräfte und Stillung des Durstes.

Die Patienten erhalten, sobald die Narkosenübelkeit geschwunden ist, flüssige Nahrung stündlich esslöffelweise. Kleine Darmeingiessungen werden schon vom 3. Tage an gemacht, Abführmittel per os erst vom 8. Tage an gereicht.

Der Murphyknopf[1]) ist niemals angewendet, es stehen seinem Gebrauche im Dickdarm ja auch mannigfache Bedenken entgegen — er wird leicht verstopft, die Einfügung in den unregelmässig geformten Dickdarm scheint weniger sicher als im Dünndarm. — Die Naht wurde als fortlaufende Seidennaht in doppelter Reihe angelegt mit runden Nadeln; wenn sich der Darm genügend verziehen lässt, mit geraden englischen Nähnadeln (ovale Oehre!), welche ohne Nadelhalter freihändig geführt werden; kann man mit diesen nicht ankommen, so werden krumme Nadeln mit Nadelhalter genommen.

Die Vereinigung der Darmenden fand in verschiedener Weise statt: 7 mal End-zu-End (geh. 5, gest. 2); 9 mal End-zu-Seit Implantation des centralen Endes ins periphere (6 geh., 3 gest.); 3 mal Seit-zu-Seit (1 geh., 2 gest.). Ein definitives Urtheil darüber, welche dieser Methoden die beste sei, möchte ich

[1]) Ueber Gefahren der Anwendung des Murphy-Knopfes gerade bei Dickdarm-Resectionen wird berichtet aus der Heidelberger chirurgischen Klinik (Czerny, Rindfleisch, Schiller l. c.), von Hahn (Sörensen, Freie Vereinigung der Chirurgen Berlins, 8. Mai 1899), Frank (K. K. Gesellschaft der Aerzte zu Wien, 26. Mai 1899), Porges (Wiener klin. Wochenschr. 1899, S. 603), Routier (Bullet. et mém. de la Soc. de chir. de Paris, T. XXII, S. 544) u. A.

nicht abgeben; im Allgemeinen habe ich in letzter Zeit die seitliche Implantation des zuführenden in das abführende Stück bevorzugt, weil sie mir bei der unregelmässigeren Form des Dickdarmes mit den vielfachen Anhängen von Fettfalten leichter und sicherer erschien.

Der Verschluss des Darmes während der Naht wurde entweder durch Abbinden mit Jodoformdocht oder durch Abklemmen mit den federnden Darmklemmen (Doyen-Collin) bewirkt. Die Anwendung der letzteren ist bequem und schnell auszuführen. Schaden habe ich davon nicht gesehen.

Auf eine Erscheinung, die mir bei 2 Patienten nach erfolgter Heilung Sorge machte und mich an dem definitiven Erfolge zweifeln liess, sei hier aufmerksam gemacht. Ich fand 2 bis 3 Monate nach der Operation (Fall 3 und 9) Härten im Bauche neben dem Operationsterrain, welche Recidive anzudeuten schienen. Im Fall 3 bildete sich ein Abscess, der incidirt wurde und schnell heilte, im Fall 9 resorbirten sich die Härten, welche in beiden Fällen als entzündliche Infiltrationen um Netzabbindungen zu deuten sind. Beide Kranke sind über 5 Jahre gesund. (Vgl. die Ausführungen von Braun-Göttingen auf dem Chirurgencongress 1900.)

Ist man gezwungen, bei bestehendem Darmverschluss zu operiren, so sind die Schwierigkeiten viel grössere als bei durchgängigem Darme. Die geblähten Därme erschweren die Operation bedeutend, die Patienten vertragen in dem Zustande weniger, neigen sehr zu Collaps, und endlich hat die Darmnaht gleich einen sehr starken Andrang auszuhalten. Man muss sich von Fall zu Fall entscheiden, ob man gleich die eingreifendere, aber für den Kranken angenehmere, weil definitive Verhältnisse schaffende Resection vornehmen, oder ob man erst durch eine Enterostomie den Darm gründlich entleeren und secundär reseciren soll. Ich habe 4 mal bei bestehendem Darmverschluss den stenosirenden Tumor gleich resecirt und den Darm vernäht — von diesen Fällen sind 2 (No. 11 u. 17) genesen, 2 gestorben (No. 18 u. 16). Die eine von den Letzteren (18) hatte ausser der resecirten krebsigen Strictur in der Flexur noch eine zweite in der Flexura lienalis. Vielleicht, aber keineswegs sicher hätte man bei der Operation am entleerten Darme dieses Doppelcarcinom erkennen und demgemäss

handeln können. Die Andere (16) befand sich in einem so elenden Zustande (Carcinom der Flexur in einem Nabelbruch), dass sie bei jeder Art des Vorgehens gestorben wäre.

Dreimal habe ich wegen Darmverschluss erst die Enterostomie (Coeco- oder Colostomie) gemacht und später resecirt, von diesen sind 2 gestorben (13 u. 10) — beides waren sehr schwierige Eingriffe — 1 Patient ist genesen (15).

Im Allgemeinen würde ich rathen, bei bestehendem Darmverschluss nur dann gleich zu reseciren, wenn der stenosirende Tumor schnell gefunden wird und sich völlig vorziehen lässt, so dass man unter reichlicher Gazeumstopfung extraperitoneal operiren kann, — und wenn der Kräftezustand des Kranken die eingreifendere und länger dauernde Operation zulässt.

Es empfiehlt sich in solchen Fällen durch Incision einer der geblähten, gut vorziehbaren Schlingen erst den Darm etwas zu entlasten und danach an die Resection zu gehen. Die gewählte Schlinge wird zu diesem Zweck mit Gaze umstopft und durch eine eingeschnittene, vorher mittelst Dampf sterilisirte Compresse von Mosetigbattist durchgezogen, dann mit Trokart oder Messer eröffnet und unter Schutz des wasserdichten Stoffes in eine reine Schale entleert.

Bei schwierigen Verhältnissen am Tumor, tiefer Lage, Verwachsungen etc., sowie bei collabirten Patienten ist es besser, zunächst nur die Colostomie zu machen.

B. Palliative Operationen.

Sind die Darmresectionen oft sehr schwierige und gefährliche Eingriffe, so hat man doch nach glücklicher Beendigung die Befriedigung, dem Kranken ein überaus verderbliches Leiden genommen zu haben, und kann auf eine Heilung hoffen. Nicht ganz so ist es, wenn die Exstirpation nicht möglich ist — alsdann sind wir auf Palliativoperationen angewiesen, welche das Grundleiden zwar nicht beseitigen, aber doch die quälendsten Symptome heben.

In erster Linie steht dabei die Entero-Anastomose, weil sie den Darminhalt unter Umgehung des Hindernisses in den abführenden Darm leitet, und den Kranken der lästigen Kothfistel überhebt. Dem steht entgegen, dass sie, besonders bei bestehen-

dem Darmverschluss, schwieriger anzulegen ist, als die Colostomie, dass sie eine längere Operation erfordert, und nur dann ausführbar ist, wenn die mit einander zu verbindenden Darmtheile vorgezogen werden können, um unter Klammer-Anwendung die Vereinigungsnähte anzulegen. Demgemäss ist sie bei den häufigen carcinomatösen Stenosen des unteren Endes der Flexur oft nicht mehr möglich.

Es sind 12 Entero-Anastomosen ausgeführt wegen maligner Neubildungen mit 9 Heilungen und 3 Todesfällen.

Was zunächst die Letzteren anbelangt, so war die Ursache des unglücklichen Ausganges einmal (21) Perforation des Carcinomes der Flexura lienalis am distalen Ende — vermuthlich hervorgerufen durch Zug am Darm bei dem Versuche, die Verschlussstelle freizulegen. Der Verlauf war nach Anastomosirung des untersten Ileums mit der Flexur 7 Tage lang ein guter, Stuhlgang war reichlich erfolgt — dann trat Perforationsperitonitis von der erwähnten Stelle aus ein. In einem zweiten Falle (26) wurde wegen Tumors der Coecalgegend die Ileo-sigmoideo-Anastomose gemacht; am 9. Tage wurden die Nähte — etwas früh — entfernt, und in der Nacht platzte die Wunde bei starkem Husten infolge von Bronchitis auf. Es wurden Plattennähte angelegt, der Tod erfolgte bald darauf an Lungenödem. Die dritte Kranke (29) kam nach 7tägigem Darmverschluss sehr elend zur Operation, es wurde Peritonitis carcinomatosa und ein stenosirendes Carcinom der Flexura hepatica gefunden; durch Vereinigung des Ileums mit dem Colon transversum wurde das Hinderniss umgangen, die Patientin collabirte während der Operation und starb bald darnach.

Während im letzten Falle der unglückliche Ausgang kaum zu vermeiden war, trugen in den beiden ersteren unangenehme Zwischenfälle die Schuld. — Alle drei Gestorbenen kamen mit bestehendem Darmverschluss zur Operation.

In 9 Fällen war eine operative Heilung zu verzeichnen, d. h. die Patienten überstanden den Eingriff. Die längste Heilungsdauer betrug in einem Falle (20) drei Jahre. — Der 34jährige Mann kam am 25. 3. 95 wegen Darmverschluss zur Operation, das Hinderniss musste in der Gegend der Flexura lienalis sitzen. Da es nicht zu beseitigen war, wurde die Coecostomie gemacht. Auf den dringenden Wunsch des Patienten, von der Kothfistel be-

freit zu werden, wurde am 4. 5. 95 noch einmal der Bauch geöffnet und, da das Hinderniss nicht entfernt werden konnte, die Anastomose zwischen Colon transversum und Flexura sigmoidea gemacht. Dieselbe functionirte gut, so dass die Kothfistel verschlossen wurde. Der Patient war darnach volle 3 Jahre arbeitsfähig und wohl; am 13. 6. 98 stellte er sich wieder vor mit Anzeichen von Lebercarcinom. Die Anastomose functionirte ungestört bis zu dem am 3. 9. 98 an Kachexie erfolgten Tode. Bei der Section fand sich Carcinom der Flexura lienalis, der Leber, des Bauchfelles; die Anastomose war offen. In diesem Falle war der dem Tode verfallene Patient also 3 Jahre der Arbeit erhalten, und starb 3 Jahre 4 Monate nach Ausführung der Entero-Anastomose.

Eine 72jährige Frau (27), der wegen Darmverschluss durch Tumor in der Flexura lienalis die Anastomose zwischen Colon transversum und Flexur angelegt wurde, schrieb mir $1^1/_4$ Jahr nach der Operation, sie sei ganz wohl und habe regelmässigen Stuhlgang. — Ein dritter Kranker (23) lebte etwas über 1 Jahr nach der Entero-Anastomose, hatte aber über viel Beschwerden zu klagen — die Anastomose war etwas nahe am Tumor angelegt worden. Bei den andern Patienten betrug die Lebensdauer p. op. kürzere Zeit — immerhin waren die Kranken besser daran, wie vor dem Eingriff, und der Zustand viel erträglicher, als nach Enterostomie. Zweimal wurde behufs Verschlusses der Kothfistel nachträglich die Anastomose gemacht, bei dem erwähnten Fall 20 und bei Fall 24; letzterer wurde nach mehreren Monaten in seine Heimath entlassen, was mit offener Kothfistel nicht möglich gewesen wäre. Da er nach ausserhalb ging, konnte ich über seine weitere Lebensdauer nichts erfahren.

Zweimal wurde wegen Recidives nach Tumor-Exstirpation (22 u. 25) die Darmanastomose gemacht, um die Beschwerden der Kranken zu lindern.

Bei bestehendem Darmverschluss ist 5 mal die Darm-Anastomose ausgeführt, mit 2 Heilungen (23 u. 27) und 3 Todesfällen (s. oben). Die Operation ist unter diesen Umständen schwieriger, als bei entleertem Darme, und gefährlicher, weil aus den überfüllten Därmen leicht Koth auslaufen kann während der Naht. Bei den 3 Todesfällen (s. oben) war dieses Ereigniss jedoch nicht eingetreten.

Von den Kranken, welche wegen Stenosenerscheinungen, aber bei noch nicht eingetretenem Darmverschluss operirt wurden, ist Keiner gestorben.

Bei der Ausführung der Operation muss man sich möglichst schnell darüber orientiren, bis wie weit der Darm gebläht ist und von wo an er leer erscheint, darnach kann man den Sitz des Hindernisses bestimmen, und die zur Vereinigung geeigneten Darmpartien auswählen.

Der Sitz des Hindernisses war

in der Coecalgegend	4	mal,
„ „ Flexura hepatica	1	„
im Colon transversum	2	„
in der Flexura lienalis	3	„
„ „ „ sigmoidea . . .	2	„

Die Anastomose wurde angelegt

zwischen Colon transversum und Flexura sigmoidea . .	3	mal,
„ Ileum und Flexura sigmoidea	5	„
„ „ „ Colon transversum	4	„

Die betreffenden Darmschlingen wurden vorgezogen, nach Möglichkeit leer gestrichen, und dann durch je eine Collin-Klemme abgeklemmt. Es wurde ganz nach dem Vorgehen bei der Gastro-Enterostomie zunächst die fortlaufende Serosanaht angelegt, dann beide Darmschlingen eröffnet. Es folgt nun die innere Schleimhautnaht an der Hinterseite, darauf die doppelreihige Naht an der Vorderseite, immer durch fortlaufende Nähte, deren freie Enden mit einander verknüpft werden (Kocher). Eine exacte Schleimhautnaht, beziehungsweise das Mitfassen und Aneinanderbringen der Schleimhauträuder halte ich für unerlässlich, damit nicht nachträglich Verengerung der Oeffnung eintritt. Das Lumen der letzteren muss 4—5 cm weit sein, damit auch dickere Kothpartikel passiren können. Ferner ist es wichtig, die Anastomose nicht zu nahe am Tumor anzulegen, weil sonst die Wucherung des letzteren die Oeffnung wieder verlegen oder verengern kann. In einem Falle (23) musste das Wiedererscheinen der Stenosenerscheinungen nach etwa $^1/_2$ Jahre auf den erwähnten Umstand geschoben werden.

Theoretisch könnte es zweckmässig erscheinen, die erkrankte Darmpartie ganz der Berührung mit dem Darminhalte zu ent-

ziehen durch vollkommene Ausschaltung. Praktisch ist jedoch dies Vorgehen nicht zu empfehlen — man darf es nämlich nicht riskiren, den erkrankten Darmtheil abzuschliessen und zu versenken, weil das Secret der zerfallenden Neubildung und der noch gesunden Schleimhaut das in sich verschlossene Darmstück sprengen würde. Um das zu verhüten, müsste man eine Oeffnung nach aussen anlegen zur Ableitung der Secrete — und eine derartige, jauchigen Darmschleim absondernde Fistel ist für jeden Patienten äusserst lästig, ganz besonders aber für solche der ärmeren Klasse, denen die Kosten des Verbandes schwere Opfer sind. Der Hauptvortheil der Entero-Anastomose bei nicht mehr exstirpirbaren Darmgeschwülsten besteht gerade darin, dass die Patienten nach erfolgter Heilung den Stuhlgang auf natürlichem Wege absetzen und keinerlei Fistel haben.

Es giebt jedoch Fälle, und unter den meinen sind es nicht ganz wenige, in denen die Anlegung der Enteroanastomose nicht rathsam erscheint oder aus örtlichen Gründen nicht möglich ist.

Es sind das einmal solche Fälle, welche mit schweren Verschlusserscheinungen, stark collabirt zur Operation kommen, so dass man ihnen zur Erleichterung des Leidens nur den einfachsten Eingriff zumuthen kann. Ferner setzt die Anlegung der Darm-Anastomose voraus, dass man den unterhalb der Stenose sitzenden Darmtheil noch vorziehen kann, das ist aber bei den leider sehr häufigen Carcinomen am unteren Ende der Flexura sigmoidea oft nicht möglich. Der Darm ist zuweilen am Promontorium so fest geheftet, dass man ihn nicht hervorholen kann; die Vereinigungsnaht dort in loco anzulegen, ist schwierig und mit der Gefahr des Kothaustrittes verbunden; ausserdem kommt die Vereinigungsöffnung so nahe an den Tumor zu liegen, dass die neue Communication bald wieder verlegt wird. In Fällen dieser Kategorien ist man genöthigt, die Enterostomie zu machen. Sicherlich ist die Anlegung der Kothfistel keine Operation, welche den Chirurgen mit Freude erfüllen kann — einzelne Chirurgen haben sie ganz verworfen. Stromeyer sagt in seinem Handbuch der Chirurgie S. 629: „Nach meiner Meinung sollte man diese Unglücklichen mit carcinomatöser Strictur) lieber etwas früher sterben lassen, ohne sie der Chirurgie ihren Tribut bezahlen zu lassen. In dieser Beziehung wechseln die Ansichten der Aerzte mit den Jahren."

Indessen die Leiden des Kranken — Kotherbrechen und Schmerzen — sind gross und können sehr lange andauern. Wir können demselben die ganze traurige Wahrheit nicht enthüllen, und so ist man doch immer wieder gezwungen, zu diesem Nothbehelf zu greifen.

Ich war in 20 Fällen zur Colostomie genöthigt, von welchen 14 die Operation längere Zeit überlebten, 6 im unmittelbaren Anschluss an die Operation oder bald darnach (bis zu 4 Wochen) starben. In 16 Fällen drängten schwere Verschlusserscheinungen zu dem Eingriff, von diesen starben 5 mehr oder weniger schnell nach dem Eingriff; 3 mal nöthigten heftige Stenosenbeschwerden dazu (1 gestorben), 1 mal musste der Darm geöffnet werden, weil Verjauchung des Tumors eingetreten war.

Dreimal wurde nachträglich die Exstirpation des Tumors gemacht (1 geheilt, 2 gestorben) und zweimal wurden die Beschwerden der permanenten Kothfistel durch eine nachträgliche Darm-Anastomose gehoben. Diese Fälle sind schon bei den betreffenden Stellen erwähnt (s. oben).

Die Todesursachen der mehr oder weniger bald nach der Colostomie Gestorbenen sind: fortschreitende Kachexie (Fall 36), Decubitalgeschwür oberhalb der Stenose (Fall 48), Perforation des Carcinoms (Fall 51), Pneumonie (Fall 50, 47), Bauchdeckenphlegmone (Fall 43, ausserhalb operirt). Ein Fall von diesen (47) betraf eine 84jährige Greisin, die mir von der inneren Abtheilung zur Operation überwiesen wurde — ich sträubte mich mehrere Tage lang in der Erwartung, dass das Ende ohne Eingriff eintreten würde. — Das geschah aber nicht, die Kranke litt entsetzlich und brach fortdauernd Koth, so dass ich ihr schliesslich doch noch durch Colostomie eine Erleichterung ihrer letzten Lebenstage bereitete.

Von den 14, welche die Enterostomie längere Zeit überlebten, wurden 5 nachträglich anderweit operirt, mit dem Erfolge, dass ein Patient (40) 3 Jahre nach der Exstirpation gesund blieb, ein zweiter (42), dem die Darmanastomose gemacht wurde, erst $3^1/_3$ Jahre danach starb, und ein dritter ebenso behandelter über ein Jahr nach der ersten Operation ohne beträchtliche Beschwerden noch lebte. Unter den übrigen 9 Patienten mit Colostomie hat eine Patientin (45) noch 2 Jahre 7 Monate gelebt,

davon 2 Jahre 4 Monate in erträglichen, einen beschränkten Lebensgenuss gestattenden Umständen, dann trat zunehmende Cachexie ein, welche ohne sehr grosse Qualen zum Ende führte. — Diese Kranke hat also jedenfalls durch die Operation entschieden gewonnen und ist schliesslich leichter und schmerzloser gestorben, als wenn sie an Darmverschluss zu Grunde gegangen wäre. Ein weiterer Patient (34) lebte 1 Jahr 2 Monate p. op. ohne grosse Beschwerden und konnte zum Theil sein Amt in einer hohen Behörde versehen. Ein Jahr lang überlebte Fall 48 die Operation in leidlichen Umständen. Die übrigen lebten oder leben noch einige Monate bis $^3/_4$ Jahr p. op.[1])

Wenngleich die Colostomie im Ganzen nicht zu den erfreulichen Eingriffen gehört, so fehlen doch auch hierbei die Lichtblicke nicht ganz. Eine beträchtliche Erleichterung der vorhergehenden Beschwerden wurde nur bei sehr wenigen vermisst. — Der Grad der Belästigung durch den Anus praeternaturalis ist sehr verschieden, je nach der Stelle des Darmes, an welcher er angelegt ist. Musste das Coecum oder der unterste Theil des Ileum eröffnet werden, wo der Darminhalt noch ganz flüssig ist, so ist eine Regelung des Abflusses auf bestimmte Zeiten, also eine relative Continenz, sehr schwer zu erzielen; die Kranken sind fast immer dauernder Beschmutzung ausgesetzt. — Allerdings kann man in solchen Fällen immer noch nachträglich eine Ileocolostomie anlegen und dadurch den Kothausfluss aus der Fistel hemmen.

Bei der Anlegung der Colostomie an der Flexura sigmoidea liegen die Verhältnisse wesentlich günstiger, es gelingt hier meist, einmal durch zweckmässige Art der Darmeinnähung, sodann durch passende Diät und Nachhülfe mit Opium den Stuhl consistent zu machen, so dass fortlaufende Beschmutzung vermieden werden kann.

Das Verfahren bei der Colostomia iliaca sinistra war das folgende: Hautschnitt 4—5 cm einwärts von der Spina ilei ant. sup. sin., entweder unter Hautverziehung medianwärts oder unter nachträglicher Bildung eines Brückenlappens nach aussen hin, unter welchem der Darm durchgezogen wurde (Frank). Die Mus-

[1]) Bérard, Lyon méd. 1875, No. 30. Hildebrand, Jahresbericht für Chirurgie. 1897. berichtet über einen Kranken, der mit Anus praeternaturalis wegen Carcinom des Colon ascendens 5 Jahre lebte.

culatur wird immer stumpf nach der Faserrichtung durchtrennt, so dass sie nachher eine Art Sphincter bildet (v. Hacker). Die Flexura sigmoidea trifft man in der Regel dicht hinter dem Schnitt durchs Bauchfell; lässt sie sich als Schlinge vorziehen, so wird bei den Fällen, wo der Anus praeternat. in Permanenz angelegt wird, der Darm nach Einheftung mit Serosanähten durchtrennt und das abführende Ende eng zusammengezogen in einem Winkel des Schnittes befestigt, das zuführende Stück in schräger Weise (Hautverziehung oder Brückenlappen) durch die Bauchwand gezogen und circulär an die äussere Haut, nicht weit von der Spina, angenäht. Zuweilen ist das Mesocolon geschrumpft, so dass sich keine Schlinge vorziehen lässt, dann wird ein Zipfel der Darmwand in schräger Richtung herausgenäht. Ebenso wird in denjenigen Fällen, bei welchen die Untersuchung des stenosirenden Tumors mit dem Finger die Möglichkeit einer späteren radicalen Entfernung desselben ergeben hat, nur eine wandständige Oeffnung angelegt, weil dann die Beseitigung des Anus praeternaturalis nach der späteren Exstirpation leichter ist. Die Oeffnung im Darm wird möglichst klein angelegt, und zunächst ein fingerstarkes Drainrohr für einige Tage in den Darm geschoben. Die Hautwunde wird durch Nähte verkleinert; wenn ein seitlicher Brückenlappen gebildet war, wird die erste Incision ganz vernäht. Mittelst Airolpaste oder Zinkpaste wird die Nahtlinie und die umgebende Haut geschützt.

Auf diese Weise erreicht man es, dass der den Koth führende Darm schräg durch die Bauchwand verläuft und von der Musculatur umfasst wird. In den ersten Tagen läuft der Darminhalt durch das dicke Rohr in eine nebengelegte Flasche (Ente). Die Nahtlinie oder Wunde bleibt rein; nach einigen Tagen pflegt sich das Rohr zu verstopfen und muss entfernt werden, dann ist die Wundumgebung der Kothüberschwemmung ausgesetzt, und man muss auf Nahtphlegmonen aufpassen (Fall 44 starb ausserhalb an einer solchen). Zu bemerken ist noch, dass bei sehr acuter Darmblähung und beginnender Darmparese zuweilen der Ausfluss in den ersten 24 Stunden gering ist und erst allmählich in Gang kommt. Haben sich Darmschleimhaut und äussere Haut lippenförmig vereinigt, so kann man in der Regel durch ein mit Pegamoid überzogenes Bruchband oder eine elastische Gummileibbinde den

schrägen Canal gegen den Darmbeinstachel zudrücken und eine leidliche Consistenz erreichen, wenn durch Diät und kleine Opiumdosen für consistenten Stuhl gesorgt wird. Wenn die Patienten selbst einigermassen geschickt sind, so lernen sie es bald, des Morgens mit Hülfe von Wassereingiessungen die Fäces in ein Becken zu entleeren und für den übrigen Tag frei zu bleiben. Ekzeme der Umgebung und Darmprolaps habe ich nicht gesehen.

Mehrere der Kranken verstanden es, mit einfachen Mitteln sich sauber zu halten, so dass sie gesellschafts- und geschäftsfähig waren.

Der Eingriff lässt sich, wenn nöthig, unter localer Cocainanästhesie ausführen. Nur wenn man nach dem Darm suchen muss, empfinden die Kranken Schmerz, der etwas Narcoticum erfordert.

In manchen Fällen hat es sich mir als praktisch erwiesen, zunächst den Bauch in der Mittellinie zu eröffnen, um von da aus einen Ueberblick zu gewinnen, ob der Tumor exstirpirbar sei oder ob man ihn eventuell durch Anastomose umgehen könne. Diese Untersuchung ist vom Medianschnitt leichter zu bewerkstelligen als von der kleinen seitlichen Incision zur Anlegung des Anus praeternaturalis. Erwiesen sich sowohl die Exstirpation als die Anastomose als nicht ausführbar, so wurde die Wunde in der Mittellinie geschlossen und seitlich die Darmeinnähung vorgenommen. Man kann sich letztere dann dadurch erleichtern, dass man den einzuheftenden Darm oder einen Appendix epiploicus desselben mit einer langen Klammer von der Wunde in der Mittellinie aus fasst und damit in die Gegend des anzulegenden Anus praeternaturalis vordrängt; es wird dadurch jedes Suchen nach dem Darme von der seitlichen Oeffnung aus vermieden.

Es wurde die Ileostomie (dicht über der Valvula Bauhini) zweimal gemacht († 1), die Coecostomie 8 mal († 2), die Colostomia transversa 1 mal, die Colostomia iliaca sinistra 9 mal († 3).

Die Resultate der operativen Behandlung der malignen Dickdarmtumoren sind sicherlich noch verbesserungsfähig, und zwar glaube ich, dass die Verbesserung weniger auf technischem Gebiete, als vielmehr auf dem der Diagnose zu suchen ist. Je früher es gelingt, die Diagnose der Darmstenose zu stellen, desto bessere Aussichten hat die operative Behandlung.

Anhang.

Krankengeschichten.

Tabelle I.

Radical-Operationen Fall 1—19.

(Fall 1—4 sind bereits ausführlich mitgetheilt in „Deutsche Zeitschrift für Chirurgie", Bd. 40, S. 523ff. und werden hier nur auszugsweise angeführt.)

1. Galle 35. M. Aufgen. 29. 9. 1891.

Abscedirender Tumor der Blinddarmgegend. 1. 10. Abscessincision. — 21. 11. Exstirpation der sehr umfangreichen Geschwulst mit einem Stück der Bauchdecke und Fascia iliaca. Darmenden eingenäht. 5. 1. 1892 Darmnaht. — Heilung.

Zur Zeit gesund und arbeitsfähig. Bauchbruch. Adenocarcinom. (Vorgestellt auf dem Congress.)

2. Köbisch 47. M. 12. 2. 94. — 2. 6. 94.

1893 Anfall von Darmverschluss. Verstopfung. Abmagerung. Kräfteverfall. Zerfallender Tumor in der Blinddarmgegend. Incision. Sept. 1893. Exstirpation damals verweigert.

16. 2. 94. Exstirpat. der Geschwulst (Ileum und Coecum 14 cm, Colon ascend. 7 cm) Darmnaht. — Heilung. Adenocarcinom.

(Recidiv. 3. 8. 95. Enteroanastomose. Heilung der Op.-Wunde. Tod Sept. 1895.) (S. Enteroanastomose Fall 22.)

3. Gr. 58 J. M. 4. 5. 94. — 2. 6. 94.

Seit 1 Jahr Schmerzen in der rechten Bauchseite. Abmagerung. Verstopfung, einmal blutiger Schleimabgang. Höckriger Tumor des Coecum. 7. 5. 94 Exstirpation. Naht. Glatte Heilung. (Adenocarcinom.) 10 cm Ileum und Coecum, 5 cm Colon entfernt. Sept. 94. Abscess unter der Narbe. Incision. Zur Zeit gesund, arbeitsfähig. (Vorstellung 18. 4. 1900 vor dem Congress.)

4. L. 49. M. 2. 1. 95. — 1. 3. 95.

Seit 1 Jahr krank. Anfälle von Leibschmerzen, Erbrechen, Verstopfung. — Seit 3 Wochen Blutabgang im Stuhl. Abmagerung 8. 1. 95. Resect. von 9 cm Ileum, 15 cm Colon u. Coecum. Adenocarcinom der Valvula Bauhini, Invagination. Heilung. Zur Zeit gesund. (18. 4. 1900 Vorstellung vor dem Congress.)

5. Koch 33 J. M. No. 2151/97. Aufgen. 25. 9. 97. — Entlassung 12. 11. 97.

Anamnese: Patient will früher stets gesund gewesen sein. Vor 2 Jahren bemerkte P. in der rechten Unterbauchseite eine Geschwulst und hatte häufig krampfartige Schmerzen im Leibe. Seit 3 Monaten Beschwerden stärker und anhaltender. Stuhlgang erschwert, leichte Abführmittel dauernd nöthig. Zweimal Blut im Stuhl. Starke Abmagerung in letzter Zeit.

Status: Kräftig gebauter, blasser Mann, stark abgemagert. Leib in toto weich, nicht aufgetrieben. In der Regio hypogastrica dextra leichte Hervorwölbung. Man fühlt hier eine mit der Längsachse parallel dem Poupartschen Bande verlaufende Resistenz, welche von der Höhe des Nabel bis zur Mitte der Leistengegend reicht, 4 Querfinger breit, gut verschieblich, nach allen Seiten frei beweglich ist und eine höckerige Oberfläche hat. Schall darüber abgeschwächt tympanit. Druck ruft leichte Schmerzen hervor. Im Abdomen kein Erguss. Durch Eingiessung Stuhlgang normal.

27. 9. 97. Operation: Aethernarkose gemischt mit Chloroform. Lagerung mit mässig erhöhtem Becken. Schräger Längsschnitt durch den M. rectus dext. Stark prominirende Geschwulst stellt sich sofort in der Bauchwunde und wird nach stumpfer Loslösung einiger Adhäsionen leicht entwickelt. Dieselbe nimmt Coecum und Colon ascendens bis zur Flexura hepatica ein. Aufsuchen des Ileumansatzes. Abbinden des medianen Ansatzes des Mesocolon bis über den Bereich des Tumor. Abbinden des lateralen Blattes der Mesocolon. Abbinden des Ileum mehrere cm oberhalb der Mesenterialabbindung. Durchtrennung des Dünndarms. Schrittweise Ablösung des Mesenteriums. Stumpfe Auslösung des Tumors aus dem Beckenboden. Durchtrennung des Colon und Verschluss des Colon. Lebhafte Blutung aus der Darmwand. Implantation des Ileum ins Colon transversum. Schluss des Mesenterialschlitzes. Im Dünndarmmesenterium liegende vergrösserte Lymphdrüse excidirt (nicht tumorartig aussehend). Vernähung der Wunde im retrocoecalen Bindegewebe mit Catgut. Operationsdauer $2^1/_2$ Stunde.

Verlauf: Kleiner Nahtabscess am 8., kleines pleuritisches Exsudat am 19. Tag r. h. u., sonst glatt.

Untersuchung der Geschwulst: Ileum 14 cm lang, Colon ascend. 11 cm, Coecum und Anfangstheil des Colon ascend. stark verdickt bis zu $2^1/_2$ cm. Polypöse Wucherungen auf der Schleimhaut. Starke Verengerung des Lumens an der Ileocoecalklappe. An der mesenterialen Seite des Darmes starke knollige Wucherungen ins Mesocolon reichend.

Mikroskop. Untersuchung Prof. Benda: Lymphosarcom. — Recidiv 21. 5. 98. — Enteroanastomose (s. dort Fall 25).

6. H. 27 J. M. 1391/98. 7. 7. bis 21. 9. 98. Seit April d. J. öfter Schmerzen im Leibe, zuweilen Erbrechen. Anf. Juni Schmerzen in der rechten Bauchseite. Abmagerung. Stuhlgang regelmässig, zuweilen Diarrhoe; Auswurf. Nachtschweisse.

Status: Magerer Mann. Linksseitiger Spitzenkatarrh; Tub.-Bac. im Auswurf.

In der rechten Bauchseite, in der Coecalgegend ein apfelgrosser, gut beweglicher, höckeriger Tumor, etwas druckempfindlich. In Anbetracht des Lungenspitzen-Katarrhes wird ein tuberkulöser Coecaltumor angenommen.

9. 7. 98. Typische Resection der Ileocoecalportion mit dem Tumor. Implantation des Ileum ins Colon transversum. Vernähen des Mesent.-Schlitzes.

Präparat: Vom Ileum 6 cm entfernt, vom Coecum und Colon ascend. 14 cm. Gegend der Ileocoecalklappe von einem Tumor eingenommen, der das Lumen stark verengert. Mucosa und Submucosa im Bereich des Tumor stark verdickt.

Mikroskop. Untersuchung (Prof. Benda) Gallert-Carcinom.

13. 7. Nähte entfernt. 16. 7 bei einem Hustenstoss platzt die Narbe zum Theil auf. 4 Plattennähte. — Ausgedehnter Katarrh über der ganzen linken Lunge. 30. 7. Plattennähte entfernt. Wunde völlig heil. Darmfunctionen ungestört. Die Lungen-Erscheinungen nehmen zu. Den August durch war Patient theilweise ausser Bett, fieberte aber Abends öfter in Folge seiner Lungenerkrankung. 21. 9. Tod.

Section (Prof. Benda). Tuberkulöse Bronchialgeschwüre, käsige Pneumonie der linken Lunge. Darmresection tadellos vertheilt, keine Carcinomreste oder Metatasten im Bauch zu finden.

An der Implantationsstelle, welche 15 cm unterhalb der verschlossenen Flex. hepatica im Colon transversum liegt, besteht eine breite Communication. Die Darmwände sind gut verheilt.

7. Gr. 48 Jahr, M. 254/95. 20. 4. 95 — 27. 4. 95. Leidet seit Jahr und Tag an Verstopfung. Seit $1^1/_2$ Jahren kolikartige Schmerzen durch Blähungen. Seit Febr. 95 im rechten Hypogastrium Stenosenerscheinungen, schmerzhafte Darmcontractionen. — Abmagerung.

Status: Grosser, etwas magerer Mann, leichter Icterus der Conjunctiva. 3 Finger breit unter dem rechten Rippenrand entsprechend der Flexura coli hepatica ein stark faustgrosser, harter, höckriger Tumor, beweglich. Magen normal.

22. 4. 95. Längsschnitt über dem Tumor vom rechten Rippenrand 15 cm nach abwärts. Tumor der Flexura hepatica coli tritt zu Tage. Netzadhäsionen, abgebunden. Im Mesocolon zahlreiche Drüsen. — Typische Abbindung des medianen Mesocolonblattes unterhalb der Drüsen, bis hart an die Wurzel des Mesocolon; dann Abbindung des lateralen Blattes. Ileum am Ansatze ins Coecum abgebunden. Coecum, Colon ascendens und flexura hepatica coli exstirpirt. Querschnitt des Colon transv. durch Invaginationsnähte geschlossen, Ileum seitlich ins Colon transv. implantirt. Vernähung des Mesenterialschlitzes. Tampon in das Geschwulstbett. Schluss der Bauchwunde durch Etagennaht.

Präparat: Coecum u. Colon ascendens mit Flexura hepatica 21 cm; 3 cm v. Ileum. Umfang des Colon 17 cm vor dem Tumor. Vom obern Ende des Colon ascend. bis ins Colon transversum reichend, ein $8^1/_2$ cm breiter, höckriger, circulärer Tumor, die Wand infiltrirend; Schleimhautoberfläche zottig ulcerirt. Erweichungsherde im Tumor. Zahlreiche Drüsen im Mesocolon.

Mikroskop. Unters.: Cylinderzellencarcinom.

Verlauf in den ersten Tagen glatt. Am 27. 4. rapider Collaps und Tod.

Sect. Dr. Benda: Beginnende Peritonitis. Implantationsnaht hält gut. Von dem lateralen Theil des Colon transvers. ist eine Ecke necrotisch geworden, und perforirt. — Durch die in der Wurzel des Mesocolon transv. vor-

dringenden Umstechungen ist ein grösserer Ast der Arteria mesenterica sup. gefasst, (Arteria colica dextra) — hierdurch ist die Gangrän verschuldet. Keine Drüsenmetastasen, keine Leberknoten. In beiden Lungenarterien Thromben, in der rechten ein reitender, anhaftender Embolus.

8. Frau Ga. 56 Jahr, W. Priv. Praxis. 16. 2. 92. Seit circa $^1/_4$ Jahr Schmerz in der linken Bauchseite, besonders beim Stehen und Bewegen. Stuhl etwas angehalten, unregelmässig. Nie Blut im Stuhl, aber Schleim.

Status: Ziemlich fettleibige Frau. Mässige Arteriosklerose. Unterhalb des linken Rippenbogens bis circa Nabelhöhe ein derber, länglicher, höckriger, wenig beweglicher Tumor, etwas druckempfindlich. Aufblähung des Darmes mit Luft: dieselbe geht mit fühlbarem Kollern durch die verengte Stelle.

Diagnose: Carcinoma coli. (Vermutlich Flexur.) 21. 2. 92. Operation. Chloroformnarkose. Bauchschnitt durch den linken Rectus gerade nach abwärts vom Rippenbogen. Tumor sitzt im linken Theil des Colon transversum. Verwachsungen mit Netz und Dünndarm abgetrennt. Abbindung des Mesocolon und Lig. gastrocolicum. Darm oberhalb und unterhalb des Tumors mit Seidenfäden umschnürt, durchtrennt und ausgelöst. Circuläre Darmnaht mit doppelten Seidenknopfnähten. Mesocolonwunde durch Nähte vereinigt. Kleiner Jodoformgazetampon auf die Nahtstelle. Schluss der Bauchwunde.

Präparat. Circa 12 cm Darm entfernt. Circuläre Geschwulst der Darmschleimhaut, Lumen stark verengert. Miskrop. Untersuchung: Cylinderzellencarcinom.

Verlauf: 22. 2. Befinden gut. 23. 2. Leib weich, schmerzlos, Puls beschleunigt. Analeptika. 1 Uhr Mittags plötzlicher Tod innerhalb 5 Minuten. Keine Section.

9. R. 58 Jahr, M. Priv.-Praxis. 6. 7. 94. Pat. bisher gesund, ausser geringer Obstipation, merkte vor 14 Tagen gelegentlich einer Massage nach dem Baden eine Geschwulst im Bauch.

Status: Kleiner, etwas fettleibiger Mann. Gesunde Organe. In der Mitte des Bauches gerade in der Nabelgegend eine faustgrosse, längliche, quer verlaufende Geschwulst, hart, höckerig, beweglich, nicht druckempfindlich. Darmaufblähung: Colon tritt unterhalb der Geschwulst hervor. Magenaufblähung. Magen oberhalb der Geschwulst, die nicht mit ihm verwachsen ist. Mageninhalt: Keine Salzsäure, aber Milchsäure.

Diagnose: Carcinom im Netz oder Dickdarmwand.

6. 7. 94 Operation. Aethernarkose. 15 cm langer Längsschnitt in der Mittellinie. Tumor gehört der Mitte des Colon transversum an. Adhäsionen mit der vorderen Bauchwand. An zwei Stellen Eiter darin, weggetupft. Trennung von Netzadhäsionen, Abbindung des Mesocolon und Lig. gastrocolicum. Abtrennung des Darmes, beiderseitig im Gesunden unter Digitalkompression. Vereinigung durch circuläre, mehrreihige Darmnaht. (Seidenknopfnaht.) Zwickelbildung am zuführenden Ende. Jodoformgazestreifen auf die Nahtlinie. Schluss der Bauchwunde durch Etagennaht.

Präparat. Länge des exstirpirten Darmstückes ca. 18 cm. In der Mitte des Darmes eine 8 cm lange, 5 cm breite zerklüftete Geschwulst, nicht

University of California LIBRARY

ganz circulär, etwa 2 cm der Darmwand bleiben frei. 3 cm abwärts vom Tumor eine zweite, ca. himbeergrosse, gestielte Geschwulst.

Mikroskopische Untersuchung: Adenocarcinom.

Verlauf: In den ersten Tagen völlig glatt. 11. 7. Abgang von etwas Darminhalt neben der Gaze. 13. 7. Rechtsseitige Pneumonie, sechs Tage lang Fieber, dabei Kothausfluss aus der Wunde. Nach Abstossung gangränöser Fetzen vom Netz schliesst sich die Wunde. Anfang September völlig geheilt. Oktober 95. Resistenz rechts neben der Narbe, schwindet allmälig.

Januar 1900: Pat. ist völlig gesund, fettleibig, Darmfunction regelmässig. Vorstellung 18. 4. 1900 auf dem Congresse.

10. Koch, Otto. 39 Jahr, M. 1954/95. 13. 9.—10. 10. 95.

Gesund bis vor 4 Monaten. Fall von 2 m Höhe, mit dem Leib gegen ein Brett. Anfangs keine Störungen, dann krampfartige Leibschmerzen, Mattigkeit, Fieber, Durchfälle.

Status: Magerer, blasser Mann. Fast kindskopfgrosser Tumor, wenig verschieblich, etwas links vom Nabel, 2 Querfinger unter den Nabel reichend, nach oben bis 3 Querfinger unterhalb des Proc. xiphoid. Colon transversum bei Darmaufblähung nicht sichtbar zu machen. — Magen bläht sich oberhalb des Tumors auf.

14. 9. 95. 10 cm lange Incision links vom Nabel legt eine Zerfallhöhle in dem Tumor frei, in welche der Darm einmündet. Drainage, Tamponade. Es fliesst Darminhalt aus der Wunde aus; ein Theil per anum entleert. 5. 10: Es stellt sich heraus, dass es sich um einen Tumor des Colon transversum handelt.

8. 10. 95. Resection des Darmtumors. Viel Verwachsungen; Abbindung des Ligam. gastrocolic. und Mesocolon. Darmenden stehen weit von einander ab. Flexura sigmoidea lässt sich nicht heranziehen, weil das Mesenterium derselben kurz ist. Verschluss der beiden Darmlumina, seitliche Apposition.

Präparat. — Der entfernte Darmtheil ist ca. 15 cm lang. Schleimhaut innen infiltrirt geschwulstartig vorspringend, mit warzigen und zottigen Excrescenzen besetzt, an der Stelle der Fistel ulcerirt. Abtrennung liegt beiderseits im Gesunden.

Mikrosk. Unters.: Cylinderzellen-Carcin. 8. 10. Befinden gut. — 9. 10. Befinden gut. 9. 10. Nachmittags: Schmerzen, dunkles Erbrechen, schneller Puls. Nachts 2 Uhr Tod.

Sect. Pr. Benda. Darmenden liegen gut aneinander, Naht hält dicht. Geringe Mengen blutiger Flüssigkeit zwischen den Darmschlingen, leichte Verklebungen. — Weder in den Lymphdrüsen noch in der Leber finden sich Metastasen.

11. Emmulat, Martha. 21 Jahr, W. N. 591/99, aufg. 9. 6. 99; entl. 1. 9. 99.

Leidet seit circa sechs Wochen an periodischen Leibschmerzen, Verstopfung, Erbrechen, aufgetriebenem Leib. Einmal Abgang von Schleim und Blut mit dem Stuhl. Seit drei Tagen völlige Verstopfung, Erbrechen, Aufstossen.

Status: Leidendes Aussehen, stark aufgetriebener Bauch, reliefartig vortretende Darmschlingen, periodische Contractionen derselben unter Schmerz, besonders lebhaft in der Ileococalgegend. Rectum leer, im Magen mässige Quantität grüngalliger Flüssigkeit.

Diagnose: Strangabklemmung oder Darmstenose.

Operation 9. 6.: Bauchschnitt vom Nabel abwärts 10 cm. Dünndarmschlingen stark gebläht und geröthet, mässiger seröser Erguss. Coecum gebläht, Flexur. sigmoid. collabirt. Bauchschnitt 5 cm über den Nabel nach oben verlängert. In der Mitte des Colon transversum eine fingerkuppengrosse Geschwulst. Oberhalb derselben Darm stark gebläht, unterhalb collabirt. Typische Resection der erkrankten Partie, circa 10 cm. Darm entfernt. Aus dem überfüllten oberen Ende möglichst viel Darminhalt abgelassen. Implantation des centralen Darmendes ins periphere. Austupfen des Operationsgebietes. Naht des Bauchschnittes.

Präparat: Circa 10 cm Darm entfernt, in der Mitte eine kleine, circuläre, harte Geschwulst, das Lumen stark verengend. Mikrosk. Untersuchung: Professor Benda. Typisches Adenocarcinom.

Verlauf: Am Tage nach der Operation reichlich Stuhlgang, einmal Erbrechen. Es folgen starke Durchfälle. Bauchwunde heilt glatt. Am 19. Tage post op. Fieber, für welches ein Grund nicht aufzufinden ist. Dasselbe hält mit einigen Remissionen bis Mitte August an, dann Erholung der Patientin. 13. 11. 99: Patientin sieht wohl aus, Darmfunction in Ordnung, Bauchnaht fest. (Vorstellung in der fr. Vereinig. d. Chirurg.) — Ist zur Zeit[1]) wieder im Krankenhaus, wird an Pyonephrose behandelt, auf Recidiv verdächtig.

12. Kaufmann, Paul. 42 Jahr, M. 2960/99, aufg. 16. 10. 99, gestorb. 23. 10. 99.

Seit Mitte August dieses Jahres häufig Schmerzen in der linken Seite unterhalb des Rippenbogens, Appetitmangel, Abmagerung, Stuhlgang soll normal gewesen sein. 13. 10. Punction ausserhalb des Krankenhauses ergab seröse Flüssigkeit, in welcher Streptokokken und Eiterzellen sich fanden.

Status: Mittelgrosser, ziemlich kräftiger Mann, guter Ernährungszustand. Unterhalb des linken Rippenbogens handbreit nach abwärts reichend ein über faustgrosser, harter, etwas beweglicher Tumor, leicht druckempfindlich, oberflächlich glatt. Aufblähung des Colons, Darm bläht sich bis zur Geschwulst, scheint in dieselbe einzutreten. Milzdämpfung nicht deutlich ausgesprochen. Auf Abführmittel und Eingiessung reichlicher Stuhlgang.

Diagnose: Darmtumor.

Operation 19. 10. 99. Aethernarkose. Bauchschnitt durch den linken Rectus, 15 cm lang. Ein grosser, mit dem Netz verwachsener Tumor liegt vor, dem Colon angehörig, am linken Ende des Colon transversum. Zahlreiche Adhäsionen mit Netz- und Dünndarmschlingen und dem unteren Magenrand. Theils stumpfe, theils scharfe Trennung, Tumor vorgezogen, Darm oberhalb und unterhalb des Tumors zugebunden; partienweise Ligatur des Mesocolon und Lig. gastro-colicum. Abtragung des abgebundenen Theiles

[1]) Ende Mai 1900.

ohne Blutung. Uebernähung wunder Flächen am Dünndarm- und unteren Magenrand. Beide Darmenden mit Einstülpungsnähten verschlossen. Aufsuchen der Flexur, dieselbe lässt sich nicht vorziehen, weil das Mesenterium sehr kurz ist. Colon transversum durch seitliche Enteroanastomose mit dem Colon descendens vereinigt. Naht ziemlich gespannt, durch darüber genähte Appendices verstärkt. Austupfen der Bauchhöhle, Schluss der Bauchwunde.

Präparat: 16 cm langes Stück Colon transversum ist entfernt, mit einem grossen Stück zusammengeballten Netz. Im Innern ein stark apfelgrosser Tumor an der Mesenterialseite des Darmes ins Mesocolon eindringend, die gegenüberliegende Seite der Schleimhaut ist frei. Zerfallsherd im Tumor.

Verlauf: Operation gut überstanden; 20. 10. Puls stark beschleunigt; 22. 10. Erbrechen, zunehmender Verfall, Leib aufgetrieben; 23. 10. Exitus.

Section: Professor Benda. Beginnende Peritonitis, Darmblähung. Nahtlinie stark gespannt, nach dem Herausnehmen unter Zerrung ist die Naht an einer kleinen Stelle undicht. Mikroskop. Untersuchung der Geschwulst: Cylinderzellcarcinom.

13. Schmidt, 56 Jahr, M. 12. 3. 95.

12. 3. 95, wegen Darmverschluss Coecostomie. (S. dort Fall 39.) Pat. wünscht dringend Beseitigung der Kothfistel. Untersuchung in Narkose lässt per rectum etwas links von der Blase einen mässig beweglichen Tumor fühlen.

Diagnose: Carcinom der Flex. sigmoidea. 14. 5. 95, nach Vernähung der Kothfistel Bauchschnitt in der Mittellinie vom Nabel bis Symphyse. Tumor am unteren Ende der Flex. sigm. an der Blase adhärent. Es gelingt mit einiger Mühe den Tumor zu lösen und zu reseciren. Vereinigung durch circuläre doppelreihige Darmnaht. Unteres Ende schwer vorzuziehen unter Zerrung. Schluss der Bauchwunde.

Präparat: Entferntes Darmstück circa 12 cm lang. 5 cm breiter das Darmlumen fast völlig aufhebender Tumor. Im Mesocolon mehrere infiltrirte Drüsen. Mikroskopische Untersuchung: Cylinderzellcarcinom.

Verlauf bis zum 5. Tage gut. Am 4. Tage geformter Stuhlgang. Am 6. Tage peritonitische Reizerscheinungen. Tod 21. 5. an Peritonitis. (K. Sect.)

14. Strauss, Frau. 33 Jahr, aufgen. 4. 3. 96.—1. 4. 96.

Seit 4 Wochen Geschwulst in der linken Bauchseite bemerkt. Kein Blutabgang per rectum oder per Blase. Mässige Druckbeschwerden.

Status: Ziemlich schwächliche Frau. Unterhalb des linken Rippenbogens ein deutlich vorspringender Tumor, das Colon medianwärts verdrängend, nach oben unter den Rippenbogen reichend. Leib weich, Darm durchgängig, Urin normal.

9. 3. 96. Exstirpation der linken Niere; Spindelzellensarcom. Der Tumor ist in das Mesocolon des Colon descendens bis zum Darm vorgedrungen, sodass 8 cm Darm resecirt werden müssen. Circuläre Darmnaht mit doppelreihiger, fortlaufender Seidennaht.

Verlauf: Glatte Heilung. (Soll in ihrer Heimath circa $^1/_2$ Jahr später gestorben sein).

15. Richter, Adolf. 63 Jahr, M. 325/97, aufg. 27. 4. 97, entl. 14. 6. 97.

Nach seiner Angabe erst seit 3 Wochen an Verstopfung leidend. Seit 8 Tagen kein Stuhlgang, seit 3 Tagen keine Flatus.

Status: Kachectisch aussehender Mann; Puls 80 in der Minute, kräftig. Abdomen meteoristisch aufgetrieben. Fortwährendes Aufstossen, kein Erbrechen. Per rectum, durch die intacte Rectalwand ein Tumor in der Gegend der Flexur zu fühlen. Magenausspülung liefert gelblichen Schleim. 28. 4. ein wenig Koth entleert, kein Gas. 29. 4. Auftreibung nimmt zu, peristaltische Geräusche, Aufstossen. Patient willigt in die Operation.

29. 4. 97. Colostomia iliaca sinistra. Einschnitt 6 cm lang parallel dem linken Lig. Poup. Geblähte Flexur liegt vor. Man fühlt in der Tiefe der Bauchhöhle einen Tumor an der Flexur. Einnähen des Darmes, Einlegen eines Darmrohres. Reichlicher Kothabfluss in den nächsten Tagen; Bauch fällt zusammen, Patient erholt sich langsam. Verlangt nach einigen Wochen dringend den Schluss des Anus praeternaturalis.

26. 5. 97. Narkose, Lagerung mit erhöhtem Becken. Vernähung der Fistelöffnung. Bauchschnitt in der Mittellinie von Nabel bis Symphyse. In der Mitte der unteren Hälfte der Flexur ein Tumor, lässt sich vorziehen. Typische Resection. Anlegung einer zweireihigen, circulären Seidennaht. Nahtanlegung bei der Kürze des unteren Endes schwierig; Netz darüber. Schluss der Bauchwunde.

Präparat: 14 cm langes Darmstück, in der Mitte durch einen circulären, stark retrahirenden Tumor geknickt, Darmlumen stark verengert. Mikroskop. Untersuchung Professor Benda: Cylinderzellencarcinom.

Verlauf der Wunde, Heilung vollkommen glatt; Darmfistel schliesst sich auf Cauterisation. Geheilt entlassen 14. 6. 97. Die Gewichtszunahme von $45^1/_2$ kg am 21. Mai auf $53^1/_2$ kg bei der Entlassung. 22. 11. 97. Vorstellung. Patient gesund, arbeitsfähig.

1. III. 1900. Gesund, arbeitsfähig. Darmfunction normal. Kein Tumor zu fühlen. Narbe in der Mittellinie fest. — 18. 4. 1900. Vorstellung vor dem Congress.

16. Dröfke, Minna. 54 Jahr. 1379/97, aufg. 31. 8. 97.

Seit 24 Jahren Nabelbruch, seit 3 Wochen Einklemmungserscheinungen, Operation vor 14 Tagen verweigert, seitdem häufig Erbrechen, keine vollkommene Stuhlverhaltung.

Status: Schwerleidendes Aussehen, Puls kaum fühlbar, Extremitäten kühl. Faustgrosser Nabelbruch, in der linken Hälfte derb, rechts Darmschlingen durchfühlbar, schmerzhaft, Abdomen aufgetrieben, mässig druckempfindlich. Incision des Nabelbruchs, vielkammeriger Bruchsack, darin grosse Mengen adhärentes Netz und eine harte, total verwachsene Darmschlinge. Mühsame Entwirrung des Bruchinhaltes. Es stellt sich heraus, dass die Darmschlinge von einem Tumor eingenommen ist. In der Umgebung desselben jauchiger Eiter. Typische Resection des Darmtumors, der der Flexura coli angehört. Occlusion der Darmenden, seitliche Apposition. Jodoformgazetamponade, drei Nähte. Kochsalzinfusion. Zunehmender Collaps. Tod 1. 9. 97.

Section Professor Benda: Beginnende Peritonitis, Einklemmungsstelle am Colon transversum. Tumor: Cylinderzellcarcinom.

17. Grossmann. 42 Jahr, M. 524/98, aufg. 8. 5. 98.

Hat früher an chronischer Obstipation gelitten. Am 2. Mai plötzlich zunehmende Leibschmerzen und hartnäckige Verstopfung. 5. Mai Ricinusöleingiessungen mit Erfolg. 8. 5. soll noch einmal Stuhlgang erfolgt sein.

Status: Kräftig gebauter Mann von leidendem Aussehen, klagt über Schmerzen im Leibe. Leib aufgetrieben, mässig druckempfindlich. Anfallsweise treten Koliken auf. Kein Tumor zu fühlen, Rectum frei. Auf Eingiessung etwas Stuhlentleerung. Der Zustand des Patienten ist in den nächsten Tagen wechselnd, am 12. 5. trat reichliche Stuhlentleerung ein, am 13. 5. wieder stärkere Schmerzen, lebhafte Peristaltik. Dabei Verstopfung.

Diagnose: Stenosirender Darmtumor.

13. 5. 98 Operation: Aethernarkose. Bauchschnitt in der Mittellinie vom Nabel abwärts, 12 cm lang. Därme gebläht, Serosa stark injicirt, etwas blutige Flüssigkeit. Im Becken findet sich ein circa eigrosser, beweglicher Tumor. Auf dem Scheitel der Flexura sigmoidea der Darm verengt. Centrales Ende stark gebläht, peripheres Ende collabirt. Typische Resection der Geschwulst und seitliche Anastomosenbildung zwischen den beiden Darmenden. Wegen starker Blähung der Dünndarmschlingen Reposition sehr erschwert, daher Enterotomie oberhalb der Resectionsstelle. Viel Koth und Gas abgelassen, doppelreihige Naht der Oeffnung in Querrichtung.

Präparat: 10 cm Darm entfernt, in der Mitte ein circulärer, stenosirender Tumor. Mikroskopische Untersuchung: Adenocarcinom.

Verlauf: Völlig glatt. 11. 6. geheilt entlassen.

6. 4. 99 gutes Befinden, normale Darmfunction.

Wohlbefinden bis zum 21. Januar 1900. (An diesem Tage plötzlich starke Darmblutung. 30. 1. Wiederaufnahme. Enteroanastomose. Siehe dort Fall 31.)

18. Wissmann, Frau. 61 Jahr. 627/98, aufg. 18. 6. 98.

Patientin litt seit vielen Jahren an zeitweise auftretenden Koliken, mit Erbrechen und Auftreiben des Leibes. Seit zwei Jahren sind dieselben häufiger geworden. In der freien Zeit Obstipation. Vom 23. 5. bis 11. 6. auf der inneren Abtheilung behandelt. Leib stark aufgetrieben, Koliken; vom Douglas aus Tumor zu fühlen. Am 18. 6. auf die äussere Abtheilung aufgenommen.

Status: Mittelkräftige Frau; Abdomen diffus aufgetrieben; Leberdämpfung nach oben verschoben, schmal. Darmgeräusche hörbar. Tumor von den Bauchdecken aus nicht zu fühlen. Rectum frei, Tumor im Douglas zu fühlen.

Diagnose: Darmstenose durch Carcinom.

Operation 20. 6. 98: Bauchschnitt in der Mittellinie circa 10 cm lang, wenig trübe Flüssigkeit in der Bauchhöhle, Darmschlingen gebläht. Im Douglas ein Tumor von der Grösse einer guten Kartoffel, gehört dem rechten Ovarium an. Abbindung; Exstirpation. In der Mitte der Flexur ein kleiner ringförmiger Tumor, welcher den Darm verengert. Typische Resection der Darmgeschwulst. Implantation des centralen Endes in das periphere mittelst doppelreihiger fortlaufender Seitennaht.

Präparat: Das resecirte Darmstück ist 10 cm lang. An der convexen Seite des Darmes eine harte narbige Geschwulst, über der die Serosa eingezogen ist. Darmlumen verengert.

Verlauf: In den ersten drei Tagen gutes Befinden. 24. 6. von Neuem kolikartige Schmerzen mit Kollern und Auftreibung. Auf Eingiessung Entleerung. Diese Erscheinungen nehmen von da an zu, es tritt Erbrechen auf, vielfache Eingiessungen zur Entleerung von Darminhalt vergeblich. Tod am 28. 6.

Section Professor Benda: Fibrinös-eitrige Peritonitis, verwachsener Tumor der Flexura lienalis (Carcinom). Colon transversum und Colon ascendens gebläht, an der Darmnaht Nekrose der Ränder. An der Hinterfläche des Magens ein kleiner myomatöser Tumor.

19. Schultze, A. 68 Jahr, M. 298/99. 17. 4. 99—13. 5. 99.

Seit $1^1/_2$ Jahren häufig Darmkatarrh mit Durchfällen (Tenesmen). Seit 6 Wochen tritt unter schmerzhaftem Drang beim Stuhlgang eine Geschwulst bis in die Aftermündung. Seitdem Verstopfung. Bei Eingiessungen Blutabgang. Abmagerung, Kräfteabnahme.

Status: Abgemagerter, kachectischer Mann. Aus dem After fliesst continuirlich eine bräunliche Jauche. — Sphincter schlaff, im Rectum eine kleinapfelgrosse zerklüftete Geschwulst, rings mit dem Finger zu umgehen, auf der Mitte der Geschwulst ein Lumen. Umschlagsfalte nirgend zu fühlen. — Invagination einer Geschwulst des Colon. — Ricinus erzielt sehr massige dünne Entleerungen, die dauernd ablaufen.

20. 4. 99: Cocaininjectionen in den Sphincter. Tumor nicht vorzuziehen. Leichte Chloroform-Narkose, hinterer Raphe-Schnitt. Tumor vorgezogen. Compressorien gleiten ab. Gummifaden 5 cm vom Tumor fest umgeschnürt, unterhalb desselben circuläre Resection; schichtweise Naht, Unterbindung der Mesenterialgefässe. Abnahme des Gummifadens, Blutung minimal; die untersten Fäden bleiben lang. Resectionsstelle schlüpft zurück. (Auch nach starkem Vorziehen des Tumors war die Umschlagsfalte nicht zu fühlen.) Rohr in den Darm. Mikroskopische Untersuchung des Tumors: Adenocarcinom. Heilung glatt ohne Zwischenfall.

13. 5. mit guter Continenz, sehr erholt entlassen.

10. 6. 99: Gutes Befinden.

5. 3. 1900: Pat ist völlig wohl, hat normale Entleerung 2 mal täglich; volle Continenz, kein Tumor zu fühlen.

April 1900 gesund.

Tabelle II.

Entero-Anastomose wegen Dickdarmtumoren. Fall 20—31.

20. Morack, M. 34 Jahr. 4036/95. (Vorgeschichte siehe unter Coecostomie, Fall No. 42.)

4. 5. 95 Enteroanastomose. Provisorischer Verschluss des Anus praet. nat. Bauchschnitt vom Nabel bis nahe an die Symphyse. Flex. coli

leicht aufgefunden, vorgezogen, collabirt; Colon transversum gefüllt, Flexura lienalis festgeheftet, nicht vorzuziehen. (Sitz des Hindernisses.) Anastomose zwischen Colon transversum und Flex col. sigm. Schluss der Bauchwunde. 9. 5. Reichlicher Stuhlgang per rectum. Coecalfistel mit 2 Silbernähten geschlossen, heilt mit Hülfe einiger Aetzungen. 15. 6. völlig geheilt, normaler Stuhlgang. 13. 7. geheilt entlassen, hat seit der zweiten Operation 27 Pfund zugenommen.

Vorstellung 13. 6. 98: Patient war bis vor 5 Wochen wohl und arbeitsfähig. Jetzt gelbes kachectisches Aussehen, Lebercarcinom. Stuhlgang stets regelmässig. Tod an Carcinom-Kachexie 3. 9. 98.

Section: Carcinom der Leber und der Flexura lienalis des Colons; die Darmanastomose ist offen, in carcinomatöse Verwachsungen eingebettet. Carcinomatöse Peritonitis.

21. Grabow. 38 Jahr, W. 425/95, aufg. 27. 5. 95, † 6. 6. 95.

Seit sechs Wochen unregelmässiger Stuhlgang und Schmerzen im Unterleibe, Abführmittel ohne Erfolg, seit 5—6 Tagen Steigerung der Leibschmerzen, die alle 5 Minuten krampfartig auftreten; Erbrechen alles Genossenen. Vor 2 Tagen letzter Stuhlgang, ungenügend.

Status 27. 5.: Abgemagerte Patientin; Abdomen, stark aufgetrieben, zeigt Darmreliefs, Tumor nirgends zu fühlen, Rectum frei.

Operation 28. 5.: Schnitt vom Nabel abwärts 10 cm lang, stark aufgetriebene Dünndarmschlingen liegen vor, Serosa geröthet, Coecum gebläht, Colon transversum desgleichen, Flexura sigmoidea zusammengefallen. An der Flex. lienalis wird unter dem linken Rippenrande eine kleine, harte Darmschlinge gefühlt, welche sich nicht vorziehen lässt. Enteroanastomose zwischen unterster Ileumschlinge und der Flex. sigmoidea. Nach Lösung der Klammer tritt alsbald Darminhalt ins Colon über; Schluss der Bauchhöhle.

Verlauf: Am 29. 5. reichlicher Stuhlgang, Nachlass der Beschwerden. Wohlbefinden bis 4. 6. An diesem Tage beginnen Schmerzen und Auftreibung des Leibes. Tod 6. 6. 95.

Sectionsprotocoll Professor Benda: Fibrinös-eitrige Peritonitis. An der Flex. lienalis eine starke Verengerung durch ein circuläres Geschwür mit derbem, schwieligen Grunde, an einer Stelle eine Perforation in die Bauchhöhle. Colon oberhalb stark ausgedehnt, mit Koth gefüllt. Die Anastomose hält dicht. Das Geschwür erweist sich als carcinomatös. Die Perforation war anscheinend dadurch entstanden, dass beim Suchen nach dem Hinderniss am Colon gezerrt worden ist; sie sass peripher, nicht central vom Tumor.

22. Köbisch. 49 Jahr, M. 1345/95, aufg. 22. 7. 95.

Dem Patienten ist am 16. 2. 94 im hiesigen Krankenhause die Resection der Ileo-Coecalgegend wegen Carcinom gemacht. (Siehe Tabelle I Fall 2.) 24. 3. 94 entlassen. Seit circa 6 Wochen von Neuem Schmerzen in der operirten Stelle, seit 3 Tagen Erbrechen und Verstopfung.

Status 22. 7. 95: Kachectisches Aussehen, Recidiv des Tumors in der rechten Bauchseite. Die Tumormassen sind nicht beweglich, stark gewuchert.

Patient hat viel Erbrechen; durch mehrfache Eingiessungen wird etwas Stuhlentleerung erzielt. Da trotzdem eine genügende Darmentleerung nicht zu erreichen ist:

3. 8. 95 Operation: Nach Eröffnung der Bauchhöhle finden sich in der Gegend der früheren Operation stark gewucherte Geschwulstmassen, besonders im Mesocolon. Exstirpation unmöglich, daher Enteroanastomose zwischen unterem Ileum und Colon transversum.

Wundheilung erfolgt glatt, Stuhlgang täglich. Gegen Ende August tritt wieder öfteres Erbrechen ein, der Leib ist weich. 31. 8. auf Verlangen entlassen, ist nach einigen Wochen zu Hause gestorben.

23. Em., 40 Jahre, M. Leidet seit Jahren an Magen- und Darmbeschwerden. Seit August dieses Jahres schmerzhafte Koliken, Stenosenerscheinungen, Darmsteifung, Verstopfung. Starke Abmagerung.

Status: 27. 11. 97. Schwächlicher, abgemagerter Mann. Am rechten Rippenrande eine undeutliche, druckempfindliche Resistenz in der Mamillarlinie. Lateral von dieser Stelle springt bei den Kolikschmerzen ein praller, derber Darmwulst vor und schwindet unter Stenosengeräuschen. Stuhlgang nur auf Abführmittel.

Diagnose: Dickdarmstenose, vermuthlich Carcinom.

30. 11. 97. Bauchschnitt in der oberen Mittellinie 15 cm lang; von der Mitte desselben 5 cm langer Schnitt nach rechts. Im Colon transversum, etwas rechts von der Mittellinie ein wallnussgrosser, derber Knoten; centrales Darmende nicht vorzuziehen, stark gebläht. Disseminirte Drüsentumoren in Netz und Mesocolon. Sehr schlechte Narkose; unteres Ileum mit Colon transversum unterhalb des Tumors vereinigt.

Verlauf der Heilung glatt. Am 6. Tage reichlicher Stuhlgang, doch behält Patient etwas Leibschmerzen. Nach 3 Wochen entlassen. Ende Februar 98 Allgemeinbefinden gut, $12^1/_2$ Pfd. Zunahme, Darmentleerung regelmässig, ab und zu Kolikschmerzen. Das gute Befinden hält bis zum Frühjahr an, dann treten von Neuem Schmerzen und Darmbeschwerden ein. Patient stirbt mit grossen Beschwerden circa 1 Jahr nach der Operation.

24. Renger, Carl, 54 Jahre, M. No. 2970/95. Aufg. 21. 11. 95. (5. 2. 95. Coecostomie Tab. III, Fall No. 38.) Patient kommt behufs Schluss der Kothfistel ins Krankenhaus. Allgemeinzustand ist besser wie vor einem halben Jahr. Sämmtlicher Koth durch Coecumfistel entleert. Der Tumor im linken Mesogastricum ist gewachsen, ziemlich empfindlich, wenig verschieblich.

23. 11. 95. Entero-Anastomose. Provisorischer Verschluss der Kothfistel, Bauchschnitt in der Mittellinie. Die Geschwulst sitzt in der Gegend der Flex. coli sin., ist derart verwachsen, dass Lösung nicht möglich ist, Flex. coli sigmoidea kollabirt, geschrumpft, schwer vorzuziehen, wird anastomosirt mit der untersten Ileumschlinge. Coecalfistel angefrischt und vernäht, Bauch geschlossen. 2. 11. zum ersten Mal Stuhlgang per Rectum. Coecalfistel heilt nur partiell. 16. 1. 96 noch einmal Naht derselben und nachfolgende Aetzungen. 26. 2. 96 in die Heimath entlassen. Der Koth wird per Rectum entleert, zwei

feine Fisteln in der Coecalgegend, die wenig Koth durchtreten lassen, der Tumor ist stark gewuchert. Der Patient ist ohne erhebliche Beschwerden, jedoch schreitet die Kachexie fort.

25. Koch, Wilhelm, 33 Jahre, M. 691/98. Wiederaufnahme 21. 5. 98. Patient ist 27. 9. 97 hier wegen Sarcom der Ileo-Coecalgegend operirt worden. (S. Dickdarmresection. Tab. I. Fall 5.) Recidiv des Tumor in der Ileo-Coecalgegend, Stuhlgang träge, durch Laxantiea zu erzielen.

Operation 26. 5. 98. Wiedereröffnung der alten Narbe, ausgedehntes Recidiv an der Implantationsstelle, Infiltration der Drüsen im Mesocolon bis zur Mittellinie. Exstirpation unmöglich, Anastomose zwischen unterster Dünndarmschlinge und Flexur. 20. 6. nach Hause entlassen. Nach einigen Monaten Bericht, dass es dem Patienten ziemlich schlecht geht.

26. Lamprecht, 50 Jahre, M. No. 1497/98. 15. 7. 98. Anamnese: Seit Mai d. J. Darmbeschwerden, Tumor rechts von der Mittellinie. Durchfall wechselnd mit Verstopfung. 13. 7. heftige Leibschmerzen mit Durchfall. 15. 7. Auftreibung des Leibes, Verstopfung.

Wegen zunehmender Erscheinungen von Darmverschluss (Erbrechen, absolute Verstopfung) auf die chirurgische Abtheilung verlegt.

Status 16. 7. 98: Kachektisch aussehender Mann mit Arteriosklerose. Aufgetriebener Bauch, Darmreliefs, vermehrte Peristaltik. Rechts unterhalb des Nabels ein zweifaustgrosser Tumor, nicht beweglich, tympanitischer Schall darüber.

Operation 16. 7. 98. Schnitt in der Mittellinie vom Nabel abwärts; es läuft blutig-seröse Flüssigkeit ab. Rechts in der Coecalgegend ein dichtes Packet verwachsener Darmschlingen, geschwollener Mesenterialdrüsen. An der Hinterseite des Packets ein abgesackter Abscess, ausgetupft. Exstirpation unmöglich, seitliche Vereinigung der untersten Dünndarmschlingen mit der stark geschrumpften Flexur. Schluss der Bauchhöhle; Jodoformgazestreifen in die Abscesshöhle.

Verlauf: 20. 7. Stuhlentleerung. 24. 7. Entfernung des Jodoformgazestreifen; starke Bronchitis. 25. 7. Entfernung der Nähte. Nachts Aufplatzen der Narbe bei einem Hustenstoss. Bleiplattennaht. Tod unter Erscheinungen des Lungenoedems.

Section Professor Benda: In der Coecalgegend ein grosses Packet verwachsener Darmschlingen um das Coecum herum. Im Mesenterium bis hühnereigrosse Geschwulstknoten von markiger Consistenz. Mikroskopisch: Grosse Rundzellen mit stark granulirten Kernen. Im Ileum mehrere Geschwüre, Darmschlingen in der Gegend der Anastomose verklebt. Keine Peritonitis.

27. Baade, 72 Jahr, W. 1827/98. Aufgen. 14. 11. 98. Leidet seit langen Jahren an trägem Stuhlgang, seit 8 Tagen absolute Verstopfung, seit 5 Tagen heftige Bleischmerzen und Erbrechen, welches fäculant geworden ist.

Status 14. 11.: Leidlich kräftige alte Frau, Leib stark aufgetrieben, weich, deutliche Darmreliefs, vermehrte Peristaltik. In der Coecalgegend anscheinend eine Resistenz. Bruchpforten frei, Rectum leer, Tumor nicht zu fühlen.

15. 11. Operation: Schnitt in der Mittellinie vom Nabel abwärts 12 cm. Darmschlingen stark gebläht, etwas seröses Exsudat, Coecum und Colon transversum ausgedehnt, Flex. sigmoidea collabirt, Hinderniss in der Flex. splenica, welche wegen starker Darmblähung nicht genau palpirt werken kann. Colon transversum mit der Flex. iliaca anastomosirt. Schluss der Bauchwunde. Nach der Operation reichlicher Stuhl auf Wassereinlauf.

Verlauf glatt. Operationswunde heilt per primam. 5. 12. 98 geheilt entlassen, mit geregeltem Stuhlgang. 27. 2. 1900. Patientin schreibt auf Anfrage, dass sie sich völlig wohl befinde, regelmässigen Stuhlgang habe und beschwerdefrei sei.

28. Kress, 36 Jahr, M. 3709/99. Aufgen. 12. 1. 99. Patient wurde im November 98 wegen einer Gummigeschwulst im linken Vas deferens im Krankenhause behandelt. Damals wurden keine Beschwerden seitens der Abdominalorgane angegeben. Im December Schmerzen im Leibe und Verstopfung. Deswegen Wiederaufnahme ins Krankenhaus.

Status 12. 1. 99. Mittelgrosser, abgemagerter Mann, Abdomen aufgetrieben, stark gespannt. In der Narkose spürt man an der rechten Bauchseite entsprechend der Blinddarmgegend, einen harten, höckrigen, wenig beweglichen Tumor, bis nahe an die Leber reichend, aber nicht mit ihr zusammenhängend. Bei Luftaufblasung bläht sich der Darm bis in diese Gegend. Der Tumor ist nicht verschieblich.

16. 1. 99. Längsschnitt am rechten äusseren Rectusrande. Es zeigt sich am Colon ascendens bis hinauf zur Flexura hepatica ein kaum beweglicher Tumor; im Mesenterium geschwollene Lymphdrüsen bis zur Wirbelsäule hin, daher Totalexstirpation aufgegeben, Anastomosirung der ausgedehnten untersten Dünndarmschlingen mit der stark kollabirten Flex. sigmoidea.

Wundverlauf glatt, regelmässige Stuhlentleerung, in der Tumorgegend ab und zu Schmerzen. 24. 2. 99 entlassen. 2. 5. 99 von Neuem aufgenommen auf die innere Abtheilung. Stirbt daselbst 7. 6. 99.

Section Prof. Benda: Gallertcarcinom des Coecum und Colon ascendens, ausgedehnte Drüsenmetastasen, grosser retroperitonealer Abscess von einer Ulceration im Coecum ausgehend, in die Pleura perforirt. Peritonitis carcinomatosa. Die Anastomose ist ist offen, auf der Schleimhaut derselben eine carcinomatöse Ulceration.

29. Ha. 38 Jahr, W. 2. 6. 99.

Seit Anfang Januar 99 krank, Leibschmerzen, Erbrechen, Verstopfung. Die Beschwerden nehmen immer zu.

2. 6. 99. Ziemlich gut genährte Frau. Leib aufgetrieben, nicht druckempfindlich. Starke Darmreliefs, Stenosengeräusche; periodische heftige Schmerzen. Seit 7 Tagen trotz Eingusses kein Stuhl, keine Flatus.

Diagnose: Tumor des Darmes, am unteren Ileum oder Colon.

5. 6. 99. Bauchschnitt, Mittellinie um den Nabel, dann nach oben erweitert. Peritonitis carcinomatosa, seröses Exsudat. Dünndarm und Coecum stark gebläht. In der Flexura coli hepatica ein stenosirender Tumor, Darm

unterhalb collabirt. Multiple Drüsentumoren. Darmgeschwulst nicht vorzuziehen. Ileum mit Colon transversum anastomosirt. — Patientin collabirt während der Operation, stirbt bald darnach.

30. Pommrehn, 69 Jahr, M. 1789/99, aufg. 27. 7. 99.

Seit circa einem Jahr zeitweise auftretende krampfhafte Schmerzen im Leib, in letzterer Zeit zunehmend; dieselben beginnen in der Blinddarmgegend, ziehen von dahin bis in die Magengrube, sind von Erbrechen gefolgt. Stuhlgang nur auf Abführmittel. Seit April 22 Pfund Gewichtsabnahme.

Status 27. 7. 99: Grosser, kräftig gebauter Mann, mässiges Emphysem, Bronchitis. Abdomen flach, Bauchdecken schlaff. Rechts etwa in Nabelhöhe ein kleinapfelgrosser, beweglicher Tumor; am Magen keine motorische oder chemische Veränderung.

Operation 31. 7. Bauchschnitt in der Mittellinie, von der Mitte des Epigastriums bis unterhalb des Nabels. Dünndärme gebläht, untere Ileumschlingen verdickt. Das Coecum liegt ziemlich hoch gegen die Leber hin; dicht über dem Coecum bis zur Flex. hepatica ein derber Tumor in der Darmwand, das Darmlumen verengernd. Colon transversum zusammengefallen. Der Tumor lässt sich nicht vorziehen. Exstirpation erscheint bei dem Alter des Patienten zu riskant, daher Vereinigung der untersten Dünnscharmschlinge mit dem Colon transversum.

Der Heilungsverlauf war glatt, trotz der vorhandenen Bronchitis. Patient 18. 8. entlassen, mit geregelter Stuhlentleerung, ohne Schmerzen. — Patient lebt ausserhalb. October Bericht über Darmbeschwerden. Keine weiteren Nachrichten.

31. Grossmann. 45 Jahr, M. 4445/99, aufg. 30. 1. 1900.

13. Mai 1898 Darmresection wegen Carcinom. S. Fall 17, Tabelle I. — 30. 1. 1900 Darmblutung mit folgender Verstopfung. — 30. 1. Aufnahme. Anämisches Aussehen, anhaltende Darmblutungen. Hellrothes Blut und Coagula per rectum entleert. Leib aufgetrieben, etwas empfindlich. In der linken Unterbauchgegend undeutlich ein Tumor zu fühlen bei der Untersuchung in Narkose. Opium-Suppositorium. Blutung kommt zum Stehen. 4. 2. reichlicher Stuhlgang. Patient erholt sich von der Blutung. 20. 2. Untersuchung in Narkose; in der Gegend des Promontorium ein etwas beweglicher Tumor gefühlt. 22. 2. 1900. Bauchschnitt in der alten Narbe. Nach Ablösung einiger adhärenter Darmschlingen wird an der alten Resectionsstelle der Flexura sigm. ein stark apfelgrosser Tumor gefühlt, der vorwiegend in Mesocolon sitzt. Exstirpation wegen fester Verwachsung an Blase und Promontorium nicht möglich, daher Enteroanastonose zwischen Colon transversum und der Flexur unterhalb des Tumors. Schluss der Bauchwunde.

Verlauf: Am zweiten Tage Pneumonie, hohes Fieber, erschwerter Auswurf. Lösung nach 5 Tagen. Am 3. Tage Stuhlentleerung, seitdem regelmässige Entleerung, ohne Blutbeimischung. 22. 3. 1900 geheilt entlassen. Allgemeinzustand gebessert.

Tabelle III.

Coecostomien und Colostomien wegen maligner Dickdarmtumoren. Fall 32—51.

32. Bachmann. 47 Jahr, M., aufg. 7. 10. 90. (Krankengeschichte s. Körte: Geschwülste der Ileocoecalgegend. Dtsch. Zeitschr. f. Chirurg. Bd. 40. p. 561.)

Grosses Carcinom der Ileocoecalgegend, Eingriff verweigert. December 1890 Abscedirung, Incision. 6. Juli 91 Wiederaufnahme mit Darmverschluss durch den stark gewachsenen Tumor.

Deshalb 7. 7. 91. Anus praeternaturalis angelegt, am Dünndarm dicht am Coecum. Der Kranke lebte bis zum 14. September 1891.

Section ergab Gallertcarcinom des Coecum und Colon, geringe regionäre Drüsenschwellung, keine Metastasen in inneren Organen. Lungengangrän.

33. Wolf. 52 Jahr, M. 2260/92, aufg. 14. 11. 92.

Patient leidet seit längerer Zeit an abwechselnder Diarrhoe und Verstopfung; Schleim im Stuhlgang. 9. 11. etwas blutiger Stuhlgang, dann völlige Verstopfung, Auftreibung des Leibes, Erbrechen. Erhält Mercurius vivus (ausserhalb des Krankenhauses).

Status: 14. 11. 92. Schwächlicher Mann, gleichmässig stark aufgetriebener Leib, geringe Schmerzhaftigkeit im linken Hypogastrium, Uebelkeit, Rectum leer, Tumor nicht zu fühlen.

Operation 15. 11. 92. Bauchschnitt in der Mittellinie vom Nabel abwärts etwa 6 cm lang. Wenig seröse Flüssigkeit, Darm stark gebläht. Sitz des Hindernisses nicht deutlich zu fühlen, Wunde in der Mittellinie geschlossen, das stark geblähte an der Bauchwand adhärente Coecum, in der rechten Bauchseite eröffnet. Rohr eingelegt, sehr grosse Mengen von Darminhalt entleert. Ein Tumor war auch nachher weder von den Bauchdecken aus noch per rectum zu fühlen. Allmälige Zunahme der Kachexie, Tod 27. 1. 93 an Carcinose.

Section: Am unteren Ende der Flexura coli sinistra eine 4 cm lange, harte, circuläre Strictur; Carcinomknoten in der Leber.

34. O. 62 Jahr, M. Januar 1893.

Darmbeschwerden seit einem halben Jahre.

Status: 24. 1. 93. Abgemagerter Patient, Leib aufgetrieben, lebhafte Peristaltik, Leibschmerzen, Rectum frei.

Narkosenuntersuchung: 26. 1. Durch die intacte Rectalwand ist ein harter Tumor am linken Beckenrande festsitzend zu fühlen. Zunehmende Verstopfung, abendliches Fieber, Meteorismus, Erbrechen übelriechender Massen. Deshalb

4. 3. 93 Colostomia iliaca sin. Muskeln stumpf durchtrennt, Colon nicht vorzuziehen, daher wandständige Einnähung. Rohr eingelegt, reichlicher Ausfluss, Leib sinkt ein, subjective Erleichterung. 18. 2. Steht

auf, regelmässige Entleerung durch die Fistel, Verschluss durch Leinenbandage.

Mai 1893 gute Erholung, Fistel functionirt gut, kein Ekzem. — Juli 93 Gummibandage zum Verschluss hält gut. Patient geht in sein Amt. — November 93 beginnender Verfall, Beschwerden gering. — Mai 94 kachektisch gestorben.

35. Steinhausen. 57 Jahr, M., aufg. 16. 11. 93.

Patient litt seit seinem 26. Jahre an Verstopfung, seit einigen Monaten andauernder Stuhlzwang mit Entleerung geringer Massen unter heftigen, krampfartigen Schmerzen. Vor 8 Tagen Auftreten von Darmverschluss unter heftigen, krampfartigen Leibschmerzen.

Status: 16. 11. 93. Kleiner kachektischer Mann, Leib stark aufgetrieben, straff gespannt, besonders links, nicht schmerzhaft, Rectum leer, Tumor nicht zu fühlen. Eingiessung läuft klar ab. 17. 11. Magenausspülung, fördert fäculenten Mageninhalt heraus. Daher:

17. 11. 93. Coecostomie. Rohr eingelegt, enorme Mengen Darminhalt entleert. Glatter Verlauf, Leib sinkt ein. Tumor kann auch jetzt nicht gefühlt werden, Rectaleingiessungen kommen nicht bis zum Coecum, es geht niemals Stuhl per rectum ab. 5. 1. 94 mit gut schliessender Pelotte nach Hause entlassen, stirbt kachektisch einige Monate später.

36. Kr. 69jährige Frau. 12. Dec. 1893.

Seit 2 Monaten heftige Beschwerden von Seiten des Darmes. Verstopfung, Leibschmerzen, Kachexie.

Status: 12. 12. 93. Patientin sehr elend, Leib meteoristisch aufgetrieben, Ascites. Links unterhalb des Rippenrandes bis Nabelhöhe ein derber Tumor, wenig beweglich, Rectum frei, keine Darmabgänge, Leber vergrössert, zeigt unregelmässige Härten.

Diagnose: Carcinoma coli. Daher:

14. 12. 93. Coecostomie. Darm eingenäht, Rohr eingelegt. Anfangs geringer, dann starker Kothausfluss. Auch per anum ab und zu Entleerung. Das Allgemeinbefinden hebt sich nicht, Tod 3 Wochen nach der Colostomie an allgemeiner Kachexie.

37. Förster. 68 Jahr, W. 2555/93. 16. 1. 1894.

Hat seit einem Jahr einen Tumor in der rechten Bauchgegend gespürt; ohne besondere Beschwerden. Seit 3 Monaten Wachsthum des Tumors, schmerzhafte Kolikanfälle.

Status 16. 1. 94: Elende Frau, in der rechten Bauchseite in Nabelhöhe ein zwei Männer-faustgrosser Tumor, nicht beweglich, Oberfläche theils höckrig, theils erweicht. Leichtes abendliches Fieber.

19. 1. 94 Längsincision über der fluctuirenden Stelle. In der eröffneten Zerfallshöhle mündet der Darm, Einlegen eines Rohres, Tamponade. Durch den Anus praeternaturalis wird sämmtlicher Koth entleert. Patientin stirbt kachektisch 8. 4. 94.

Section: Zweifaustgrosses Carcinom des Colon assendens und der Flex. hepatica coli. In der Leberkuppe eine kindskopfgrosse Echinococcencyste.

38. Renger. 54Jahr, M. 3077/95. 12. 1. 95. Seit Juni 94 Stuhlverstopfung. 27. Dec. 94. Schmerzen in der linken Bauchseite, daselbst eine Geschwulst.

Status 12. 1. 95: Kleiner kachektisch aussehender Mann. In der linken Bauchseite vom R. B. bis zur Spinalinie ein druckempfindlicher Tumor, wenig verschieblich, an einigen Stellen undeutliche Fluctuation. Daher:

15. 1. Incision, Eiter entleert.

Stuhlverstopfung hält an, Kolikschmerzen. 20. 1. Leib aufgetrieben, schmerzhafte Peristaltik, Rectum leer. Auf Eingiessungen etwas Kothabgang. 5. 2. Erbrechen, Leib stark gebläht, Darmreliefs.

5. 2. 95. Coecostomie. Viel Darminhalt entleert. Leib sinkt ein, Koliken lassen nach. 8. 2. Pneumonie des r. U.-L. Patient erholt sich. Der Tumor in der linken Bauchseite ist beweglich. Exstirpation vorgeschlagen abgelehnt. 22. 5. entlassen mit Kothfistel. Fortsetzung s. unter Enteroanastomose. Fall No. 24, Tab. II.

39. Schmidt. 56 Jahr, M. 6. 3. 1895.

Seit 2 Jahren periodische Leibschmerzen und Verstopfung. Seit 6. 3. 95 Erscheinungen von Darmverschluss. Leib aufgetrieben, besonders links unten, wenig druckempfindlich, lebhafte Peristaltik. Periodische kolikartige Schmerzen. Rectum frei. Tumor nicht zu fühlen.

Diagnose: Darmverschluss durch Carcinom.

12. 3. 95 Coecostomie, Einlegen eines Darmrohrs. Reichliche Entleerungen, Leib fällt zusammen, Schmerzen hören auf. Mit Kothfistel entlassen. (Fortsetzung s. unter Darmresection Tab. I Fall No. 13.)

40. Richter, Adolf. 63 Jahr, M. No. 325/97.

(Anamnese und Status s. Dickdarmreseetionen Tab. I, No. 15.)

Wegen Darmverschluss durch Carcinoma coli 29. 4. 97 Colostomia iliaca sin. 4 Wochen später Resection des Tumors. Heilung.

41. Koch, Otto. 39 Jahr, M. 1954/95.

(Anamnese und Status s. Darmresection Tab. I. No. 10).

14. 11. 95 Darmfistel am Colon transversum angelegt. 8. 10. 95. Darmresection.

42. Morack, Gustav. 34 Jahr, M. 4036/95. 25. März 1895.

Seit 6 Wochen krampfartige Schmerzen im Unterleibe und Verstopfung, steigert sich allmälig zu völligem Darmverschluss, Abmagerung.

Status 25. 3. Abgemagerter Mann, Leib diffus aufgetrieben, Darmreliefs, starke Peristaltik, geringe Druckempfindlichkeit, Rectum leer, Tumor nicht zu fühlen.

25. 3. 95. Operation: Einschnitt in der Mittellinie; trübe, seröse Flüssigkeit, Serosa injicirt, Dünndarm stark aufgetrieben, Coecum desgleichen, Flexur kann nicht zur Ansicht gebracht werden. Daher Schluss der Bauchwunde in der Mittellinie.

Coecostomie. Reichlicher Kothabgang, per rectum keine Entleerung, eingespritztes Wasser gelangt vom Rectum aus nicht ins Coecum. Daher Enteroanastomose. (Fortsetzung s. unter Enteroanastomose Tab. II. Fall No. 20.)

43. Block. 61 Jahr, W. 1722/97, aufg. 23. 9. 95.

Seit Juni starke Schmerzen im Leibe, unregelmässiger Stuhlgang nur auf Abführmittel. Seit 4 Wochen nur auf Eingiessung Abgang unbedeutender Bröckel.

Status 23. 9. Blasse, elende Frau, Abdomen sehr stark aufgetrieben und gespannt, deutliche Darmreliefs, starke Peristaltik, Rectum leer, Tumor nicht zu fühlen.

24. 9. Operation Dr. Brentano: Schnitt vom Nabel abwärts 10 cm. Darmschlingen stark gebläht, Hinderniss nicht deutlich gefunden. Anlegung eines Anus praeternaturalis am untersten Dünndarmende, Einlegung eines Darmrohres, mässige Entleerung von Darminhalt durchs Rohr. 3. 10. 95 nach anscheinender Besserung der Patientin plötzlicher Tod.

Section Professor Benda: Ringförmiges Carcinom der Flex. lienal. coli, stark verengernd. Dickdarm oberhalb mit reichlichen Kothmassen ausgefüllt; in der Mitte des Colon transversum eine handtellergrosse Stelle der Darmschleimhaut geschwürig zerfallen; an einer Stelle Perforation in die Bauchhöhle. Peritonitis.

44. K. 56 Jahr, Frau. 1896.

Seit $^1/_2$ Jahr Darmbeschwerden, Tenesmen. Seit 2. 8. 96 Darmverschluss. 6. 8. 96. Fettleibige Frau, Leib aufgetrieben, mässig druckempfindlich, Tumor nicht zu fühlen. Rectum frei. Einführung einer Schlundsonde per rectum erzielt Abgang von Gas und flüssigem Darminhalt. Nach einigen Tagen von Neuem Auftreten von Darmverschluss, daher

16. 8. 96 Operation: Einschnitt in der Mittellinie. Gedärme sehr stark gebläht, Serosa geröthet. Im unteren Theile der Flexura sigm. ist ein Tumor zu fühlen, der sich nicht vorziehen lässt, daher Schluss der Bauchwunde in der Mittellinie. Colostomia sin. Stumpfe Durchtrennung der Muskeln, Darm unter einer Hautfalte durchgezogen. Darmrohr. Nach zwei Tagen reichlicher Abfluss. Tod 3 Wochen post operationem an Bauchdecken-Phlegmone.

45. G. 59 Jahr, Frau. Mai 1897.

Bisher gesund, seit 12 Tagen völlige Verstopfung: war früher etwas hartleibig, hat niemals Blutungen oder andere Tumorerscheinungen gehabt.

Status: Grosse, mässig fettleibige Frau. Leib stark aufgetrieben, nicht druckempfindlich, schmerzhafte Darmperistaltik. Rectum frei; weder per rectum, noch von den Bauchdecken aus Tumor zu fühlen.

Diagnose: Darmverschluss durch Tumor des Colons.

29. 5. 97 Colostomia sin. mit stumpfer Durchtrennung der Muskeln und Zipfelbildung. Am unteren Theile der Flexur, etwas oberhalb des Promontoriums Tumor zu fühlen. Darmrohr eingelegt. Reichliche Entleerung von Darminhalt.

Der künstliche Anus ist mit einer einfachen bruchbandartigen Bandage gut zu verschliessen, so dass Gas und fester Stuhlgang gehalten werden können. Täglich morgens Entleerung durch Eingiessung mittelst Darmrohr. Patientin befand sich 2 Jahre hindurch ziemlich wohl, dann begann Durch-

bruch des Tumors in die Blase. (Carcinompartikel untersucht.) Seit October 99 zunehmender Verfall. Tod 31. 12. 99.

46. Sch. 49 Jahr, W. 14. April 1898.

Vor $^1/_2$ Jahr Exstirpatio uteri carcinomatosi. Seit mehreren Wochen Darmbeschwerden, seit 5 Wochen Darmverschluss. 14. 4. 98 Leib aufgetrieben, sehr heftige periodische Leibschmerzen, starke Peristaltik. Erbrechen. 17. 4. Zunahme der Erscheinungen. Nachmittags 6 Uhr Enterostomia iliaca sin. Colon descendens und Flexur durch carcinomatöse Massen festgeheftet, nicht vorziehbar. Peritonitis carcinomatosa. Untere Dünndarmschlinge eingenäht. Darmrohr. Oct. 98 unter grossen Beschwerden gestorben.

47. Gäde. 84 Jahr, W. 408/98. 23. 5. 98.

Seit 17 Tagen kein Stuhlgang, andauernd die heftigsten Schmerzen.

31. 5. 98. Alte, ziemlich decrepide Frau. Arteriosclerose. Abdomen aufgetrieben. Darmreliefs, lebhafte, schmerzhafte Peristaltik. Erbrechen.

31. 5. 98. Linksseitiger Colonschnitt. — Colon retrahirt. Daher Wunde geschlossen, rechtsseitige Coecostomie. Darmrohr, grosse Kothmengen entleert. Befinden bessert sich. 7. 6. Temperatursteigerung. Abends Exitus.

Section Prof. Benda: Carcinom der Flexura lienalis coli. Stenose. Beginnende U. L. Pneumonie.

48. P., Frau. 47 Jahr, W.

Februar 1899. Verdauung stets träge. Im Sommer und Herbst 99 je ein heftiger Kolikanfall.

Seit Weihnachten 98 andauernde Zeichen von Darmstenose, erschwerter Stuhlgang, fruchtloser Drang, schmerzhafte Peristaltik. Abmagerung, Verfall der Kräfte.

Status 17. 2. 99. Schwächliche Frau, abgemagert, Leib aufgetrieben, Blähung der Darmschlingen, Rectum leer. Durch die Darmwand hindurch ein Tumor undeutlich zu fühlen, ebenso von den Bauchdecken aus. (Narkosenuntersuchung.)

22. 2. wegen zunehmender Stenosenbeschwerden Operation. Einschnitt in der Mittellinie vom Nabel bis Symphyse, geringe Mengen seröses Exsudat im Bauch. In der unteren Hälfte der Flexur ein stenosirender Tumor, oberhalb des Promontoriums adhärent, nicht exstirpirbar. Bauchwunde in der Mittellinie geschlossen. Colostomia iliaca sin. (Muskelsphincter und Zipfelbildung.) Darmrohr eingelegt.

Verlauf: Am dritten Tage Pneumonie im rechten Unterlappen, sonst glatte Heilung. Stenosebeschwerden lassen nach. Bruchbandpelotte. Leidliche Continenz. Tod ein Jahr darnach.

49. B. 73 Jahr, M. 3. Juni 1899.

Leidet seit längerer Zeit an Verstopfung. Seit April 99 fruchtloser Drang, Blutabgang. Kissingen. Starke Steigerung der Darmbeschwerden bis zu völligem Verschluss. 3. 6. 99. Abgemagerter Mann. Arteriosclerose. Leib stark aufgetrieben, Darmschlingen sichtbar, schmerzhafte Peristaltik. Seit 6 Tagen völlige Verstopfung. Rectum leer. Tumor nicht zu fühlen.

Diagnose: Carcinom des Colon.

3. 6. 99. Bauchschnitt in der Mittellinie, Därme sehr gebläht, seröser Erguss. In der unteren Hälfte der Flex. coli sigm. fixirter Tumor. Wunde in der Mittellinie geschlossen. Colostomia iliaca sin. Mit bruchbandartiger Bandage, welche gut schliesst, Anfang Juli in die Heimath entlassen. Lebt zur Zeit noch.

50. M. 56 Jahr, M. 1. August 1899.

Chronische Verdauungsbeschwerden. Seit 26. 7. 99 Stuhlverhaltung. Flatus ab und zu abgegangen.

Status 1. 8. 99: Ziemlich gut genährter Mann; Leib aufgetrieben, nicht empfindlich. Peristaltische Bewegungen und Geräusche, Tumor nicht zu fühlen, Rectum frei. 5. 8. Zunahme der Erscheinungen, lebhafte Schmerzen, Erbrechen, daher

5. 8. 99 Operation: Schnitt in der Mittellinie vom Nabel abwärts 6 cm. Seröse Flüssigkeit im Bauch, Därme stark aufgetrieben, geröthet. Am unteren Ende der Flex. sigmoid. coli ein kleiner Tumor zu fühlen, nicht vorziehbar, daher Schnitt in der Mittellinie geschlossen; Colostomia iliaca sin. (Muskelsphincter, Zipfelbildung.) Darmrohr. Grosse Erleichterung, anfangs gutes Befinden. 12. 8. Pneumonie, Delirien. Tod 15. 8.

51. Schneider, Paul. 57 Jahr, M. 4067/00.

Pat. war bis Neujahr 1900 gesund. Erkrankte an diesem Tage mit Stuhlverstopfung und heftigen Leibschmerzen.

4. 1. 00 auf die innere Abtheilung aufgenommen „wegen Rheumatismus". Dort 3 mal Stuhl auf Eingiessungen, zuletzt 6. 1.

8. 1. heftiges fäculentes Erbrechen, starkes Spannungsgefühl im Leibe.

Status 9. 1. 1900. Aeltlicher Mann, mässig genährt, leidendes Aussehen, Arteriosclerose, leichte Bronchitis. Abdomen stark aufgetrieben, gespannt, wenig schmerzhaft. Spannung am stärksten im Epigastrium. Darmschlingen sichtbar. Keine Darmbewegungen (die gestern noch da waren), keine Darmgeräusche. Kein Tumor fühlbar. Magen ausgespült, leer. Rectum leer. Darmverschluss durch Tumor im Dickdarm oder Volvulus.

9. 1. Längsschnitt in der Mittellinie, vom Nabel abwärts 10 cm, dann nach oben und unten erweitert auf 20 cm. Viel seröse Flüssigkeit. Serosa glänzend, geröthet. Därme stark gebläht; Dünndarmschlingen zum Theil eventrirt, in heisse Tücher gehüllt. Tumor am unteren Ende der Flexura gefühlt, nicht vorzuziehen. Enterotomie am Dünndarm zur Entlastung des Darmes. Wunde vernäht. Reposition des Darmes, Naht der Längswunde in der Mittellinie.

Colostomia iliaca sinistra. Rohr in den Darm eingeführt. Reichliche Kothentleerung. 10. 1. Befinden gut. 11. 1. Abends Erbrechen, Angstgefühl, Collaps. 12. 1. Exitus.

Section Prof. Benda: Perforations-Peritonitis ausgegangen von einer Stelle dicht über dem Tumor am Colon; daselbst im Innern ein 6 cm langes Geschwür mit wallartig verhärteten Rändern, an einigen Stellen bis zur Serosa durchdringend, an einer Stelle perforirt. Cylinderz.-Carcinom.

Tabelle IV.

Maligne Dickdarmtumoren. Exspectative Behandlung, Incisionen.

52. R., 40 Jahre, W. 22. 3. 92. No. 2443/91. † 3. 8. 92. Vor 4 Jahren Geschw. in der rechten Darmbeingrube bemerkt, keine Beschwerden. Erst in letzter Zeit Verstopfung und Schmerzen. Zerfall des Tumors, Abscessbildung.

25. 3. Incision: Entleerung necrotischer Gewebsmassen von sarcomatösem Bau. Kothabgang durch Wunde. Tod an Marasmus 3. 8. 92. Wände des Coecum durch die zerfallenen Geschw. fast völlig zerstört.

53. W.. 75 Jahr. 65/92. 8. 4. 92 — 1. 5. 92. Stuhlverstopfung, ab und zu Blut im Stuhl. Seit 5 Tagen heftige Schmerzen. Stocken der Entleerungen. Tumor in der Gegend des Coecum und Colon ascendens. — Stuhl regulirt sich durch Abführmittel und Eingiessungen. — Operation bei dem hohem Alter unterlassen.

54. Krause, M., 51 Jahr. 12. 6. 92 — 15. 6. 92. No. 715/92. Vor 4 Jahren Stoss in die rechte Leistengegend. Darnach Entstehung eines Bruches. — Seit 3 Tagen heftige Leibschmerzen und Austreten des Bruches.

Incision des Bruchsackes: Keine Einklemmung, eitrige Peritonitis. Schnitt nach oben verlängert. Eiter und gelatinöse Massen im Bruch. Austupfen, Tamponade. Gestorben 15. 6.

Section: Gallert-Carcinom des an der Basis obliterirten, am freien Ende kolbig angeschwollenen Wurmfortsatzes. Perforation desselben in die Bauchhöhle.

55. Ka., 51 Jahr, M. 3126/93. 14. 2. 93 — 21. 2. 93. Seit 4 Jahren Schmerzen in der rechten Unterbauchseite. Seit 1 Jahr stärker, Tumor bemerkt. Stuhlbeschwerden. Ca. 2 faustgrosser, höckriger Tumor in der rechten Bauchseite in der Coecalgegend, wenig verschieblich. Stuhlgang verhalten. Abführmittel und Eingiessungen. Erleichterung. Operation verweigert.

56. Ra., 40 Jahr, M. 1753/93. 2. 9. — 4. 9. 93. Seit mehreren Jahren Schmerzen in der rechten Bauchseite, Verstopfung. Keine acuten Entzündungserscheinungen. In der Coecalgegend eine circumscripte, hühnereigrosse Geschwulst, hart, verschieblich, nicht empfindlich. Operation verweigert.

57. W., 43 Jahr, Ww. 1041/94. 7. 8. — 1. 9. 94. Seit 5 Wochen Schmerzen in der rechten Bauchseite. Neben dem Uterus nach rechts hin eine harte, höckrige Geschwulst, wenig empfindlich.

7. 8. Probe-Laparotomie (Dr. Brentano). Am Coecum eine harte, höckrige Geschwulst, unteres Ileum, Coecum und Colon ascendens einnehmend. — Wegen starker Verwachsungen Exstirpation aufgegeben. Untersuchung excidirter Stücke: Rundzellensarkom. — Heilung der Bauchwunde.

58. D., 50 Jahre, W. 3193. 1896. 11. 3. 97 — 24. 4. 97. Seit Aug. 92. Beschwerden in Leib. Seit einigen Monaten Tumor bemerkt. Kachexie. Verstopfung. Harter Tumor vom linken R. B. bis zur Nabelhöhe reichend, lateral bis nahe an die Wirbelsäule, median bis gegen den Nabel, wenig beweglich. Bei Aufblähung des Coecum bleibt die Geschw. unverändert. Das

Colon bläht sich unterhalb desselben auf. — Stuhlgang durch Eingiessungen und leichte Abführmittel zu erzielen. Tod 24. 4. an Kachexie.

Section Colossales, im Innern zerfallenes Carcinom des Colon transversum bis z. Flexura lienalis.

59. Heyland, 66 Jahr. Auf. No. 2701/95. 31. 10. 95. Seit 6 Wochen Schmerzen im Verlaufe des Quer-Colon. Abwechselnd Verstopfung und Durchfall. Seit 3 Tagen absolute Verstopfung. Kachexie.

Status 31. 10. 95: Kachectischer Mann. Erbrechen, Verstopfung. Leib aufgetrieben, Dämpfung in den abhängigen Theilen. 3. 11. Auf Eingiessung erfolgt Stuhl, geringe Erleichterung. 4. 11. von Neuem fäculentes Erbrechen. Diagnose: Peritonitis; da Patient zu elend ist, keine Operation. 9. 11. Exitus.

Section: Gallert-Carcinom dicht an der Valvula Bauhini, auf Coecum u. Colon übergehend.

60. Weigang, Wilhelm, 70 Jahr, M. Auf. No. 1592/98. Aufnahme 22. 7. 98. Vor 14 Tagen begannen plötzlich Leibschmerzen, Erbrechen, Verstopfung.

Status: Kachektischer Mann, äusserster Verfall. Abdomen aufgetrieben. Relief der Darmschlingen sichtbar. Keine Dämpfung, keine Geschwulst zu fühlen. 24. 7. Exitus.

Section: Perforation des Coecum, welches sehr erweitert ist. In der Flex. sigm. ringförmiges Geschwür $2^1/_2$ cm breit mit derb. Grunde, durchsetzt die Darmwand. Carcinom.

61. B., 62 Jahre, Frau. Nach sechswöchentlich anfallsweise auftretenden Leibschmerzen mit Erbrechen, unterbrochen von völliger Gesundheit, Erkrankung an Darmverschluss mit Zeichen von Peritonitis. — Tod.

Section: Kleines Carcinom der Valvula Bauhini. Perforation desselben. Peritonitis.

62. Juliane Schneider, 49 Jahr, W. 1 Aufnahme: 27. 3. 99 — 26. 4. 99. Anamnese: Seit 6 Wochen Knoten fühlbar in Unterbauchgegend. Kolikschmerzen bei Druck und Defäcation.

Status: Faustgrosser, harter, knolliger Tumor über l. Lig. Poupart., nach der Mitte bis oberhalb der Symphyse reichend. Sitzt dem Uterus links fest an. Entzündung in seiner Umgebung. 24. 4. Tumor jetzt beweglich, kinderfaustgross. Diagnose: Wahrscheinlich Tumor der linken Adnexe. Operation verweigert, entlassen.

2. Aufnahme 14. 10. 99 — 2. 3. 00. †. Anamnese: Seit 3 Monaten krampfartige Schmerzen im Unterleib.

Status: Tumor vom Lig. Poupart bis 3 Finger breit unter Nabelhöhe, nach rechts bis Mittellinie. Rings um den Uterus grosses, pralles Exsudat. Oft Durchfälle, ab und zu Eiter in Stuhl. 7. 11. Tumor grösser, über Lig. Poup. erweicht, Vorwölbung.

Incision: Abcess geht bis zum Douglas, daselbst Gegenincision. Stinkender Eiter, nekrotische Fetzen. Mikroskopische Untersuchung: Adenocarcinom, wahrsch. vom Darm ausgehend. Diagnose: Zerfallendes Darmcarcinom, durch-

gebrochen. 13. 11. Aus der oberen Wunde und Scheide gehen Faeces ab, aber auch per rectum. 3. 12. Aus den Wunden nur noch Eiter. Oedeme. Urin enthält Albumen. Allmählicher Verfall. Oedeme, Anasarka. Ascites, Hydrothorax. 2. 3. 00 Aufgetrieb. Leib. Collaps. Exitus.

Section; Grosses, zerfallenes ganz erweichtes Carcinom des unteren Theiles der Flex. sigm., fast circulär. Perforation nach der Bauchhöhle, Peritonitis purul. diffus. Perforation nach der Scheide. Die linken Uterusanhänge liegen im zerfallenen Tumor. Keine Metatasten.

V.

(Aus dem bacteriologischen Laboratorium der Universitäts-Frauenklinik — Prof. Dr. Döderlein — in Tübingen.)

Experimental-Untersuchungen über Händedesinfection.[1]

Von

Privatdocent Dr. O. Sarwey.

Meine Herren! Gestatten Sie mir, dass ich Ihnen kurz über Händedesinfectionsversuche berichte, welche gemeinsam von Prof. Dr. Th. Paul und mir angestellt wurden, und welche die Fortsetzung der experimentellen Arbeiten bilden, über deren Ergebnisse ich Ihnen auf der vorjährigen Naturforscherversammlung zu München in einer gemeinschaftlichen Sitzung für Chirurgie und Gynäkologie vorzutragen die Ehre hatte.

Unsere Untersuchungen verfolgen zunächst den Zweck, an der Hand einer eigens hierfür ausgedachten Versuchsanordnung die für die Hände zur Zeit gebräuchlichen Desinfectionsverfahren auf den Grad ihrer Leistungsfähigkeit einer zuverlässigen Prüfung zu unterziehen und hierdurch einen Beitrag zur endlichen Lösung der viel umstrittenen Frage zu liefern, ob, beziehungsweise in wieweit die verschiedenen Desinfectionsmethoden im Stande sind, die Hände des Operateurs im eigentlichen Sinne des Wortes steril zu machen. Die denkbar strengsten Versuchsbedingungen schienen uns hierfür unerlässlich: Denn wenn auch der Begriff der Keimfreiheit im bakteriologischen Sinne und derjenige einer ausreichenden

[1] Vorgetragen am 4. Sitzungstage des Congresses, 21. April 1900.

aseptischen Vorbereitung im klinischen Sinne nicht völlig identisch ist, so muss es doch nach dem heutigen Stande unserer Kenntnisse über die Aetiologie der Wundinfection für den Chirurgen, und noch mehr für den Geburtshelfer, das erstrebenswerthe Ideal bleiben, durch eine technisch einfache und zugleich unschädliche Desinfectionsmethode die Hände in möglichst kurzer Zeit von allen virulenten und nicht virulenten, oberflächlich und tiefsitzenden Keimen zu befreien, umsomehr, als die sofortige und sichere Entscheidung über die infectiöse oder nicht infectiöse Beschaffenheit der zahllosen für gewöhnlich an den Händen haftenden Bakterien zur Zeit noch ein Ding der Unmöglichkeit ist; aus diesem Grunde dürfen wir uns bei der bakteriologischen Prüfung eines Desinfectionsverfahrens mit einer etwa resultirenden Keimarmheit, einer sogenannten „relativen“ oder „oberflächlichen“ Sterilität nicht begnügen, sondern müssen von einer brauchbaren Desinfectionsmethode Sterilität, d. h. Keimfreiheit verlangen, und gerade bei experimentellen Versuchen letzteres Postulat in den Vordergrund stellen.

So haben wir zu dem genannten Zwecke eine Versuchsmethode ausgearbeitet, welche nach allen Richtungen hin den schärfsten Vorbedingungen und Anforderungen gerecht zu werden bestrebt ist, und welche ich auf der Naturforscherversammlung ausführlicher beschrieben habe; ich beschränke mich daher an dieser Stelle darauf, nur die wesentlichsten Momente unserer Versuchsanordnung zusammenfassend hervorzuheben.

1. Um jede nachträgliche Verunreinigung der einmal desinficirten Hände mit Bestimmtheit auszuschliessen, verwenden wir für unsere Versuche einen vor dem Gebrauche sterilisirten Kasten, in dessen Innenraum die ganze Prüfung der desinficirten Hände vorgenommen und so jede zufällige Verunreinigung der Hände, welche ausserhalb des Kastens durch auffallende Luftkeime oder durch Berührung mit nicht sterilen Gegenständen zu Stande kommen könnte, mit Sicherheit verhütet wird. Vor der Benutzung wird der Zwischenraum zwischen dem doppelten Boden des Kastens mit Wasser angefüllt, und werden sämmtliche für den Versuch nothwendigen Gegenstände im Kasten untergebracht; nachdem dieser sodann durch eine Glasscheibe, unter Beihilfe von Watteeinlagen und Heftpflasterstreifen, verschlossen ist, wird er

2 Stunden lang durch Auskochen sterilisirt. Zum nachträglichen Eingehen der desinficirten Hände sind an seinen Seitenwänden zwei, durch doppelte Leinwandmanschetten verschlossene Oeffnungen angebracht. Die Sterilität des Kastens und seines Inhalts wurde durch überaus zahlreiche, bei jedem Versuch wiederholte Controllprüfungen ausnahmslos festgestellt (Demonstration des Kastens).

2. Die mit jeder länger dauernden chirurgischen Operation nothwendig verbundene Aufweichung der Haut der Hände und Ablösung der oberen Epidermisschichten bringt es mit sich, dass auch bei solchen Händen, welche durch die vorausgegangene Desinfectionsprocedur vielleicht von ihren oberflächlich auf der Haut befindlichen Keimen befreit sind, allmählich die in der Haut, sei es in deren zahlreichen Falten versteckten, sei es in deren Drüsenapparaten und Haarbälgen sitzenden, Tiefenkeime an die Oberfläche befördert und an die Umgebung abgegeben werden können; von einer Sterilität solcher noch mit Tiefenkeimen behafteten Hände im Sinne einer Keimfreiheit kann naturgemäss nicht die Rede sein.

Wir haben diese Operationsverhältnisse durch Einschaltung von Baden, Waschen und Scheuern der Hände in heissen Wasserbädern und mit Sand, endlich durch Abschaben der Haut mit dem scharfen Löffel im Versuch herbeizuführen gesucht, um gerade die so ausserordentlich wichtige Tiefenwirkung der betreffenden Desinfectionsmethoden zu erproben; für diejenigen Fälle, in welchen schon nach der ersten Prüfung von den frisch desinficirten Händen mehr oder weniger zahlreiche Keime abgenommen werden konnten, kamen die genannten Manipulationen bei der Wiederholung des Versuches als überflüssig in Wegfall.

3. Von entscheidender Bedeutung für ein den thatsächlichen Verhältnissen entsprechendes Resultat ist ferner die Art der Keimabnahme, von welcher u. A. unbedingt zu fordern ist, dass durch dieselbe nicht nur die Abstreifung der locker und oberflächlich sitzenden, sondern auch diejenige der fest und tief in den Hautfalten eingenisteten Keime ermöglicht, ja gewährleistet sein muss.

Die Keimabnahme von den Händen kann auf folgende drei Arten stattfinden:

1. Die Hölzchenmethode wurde von Fürbringer inau-

gurirt und von zahlreichen Autoren, so von Landsberg, Reinicke, Krönig, Ahlfeld, Hanel u. A. in Anwendung gebracht; wir bedienen uns derselben in der von der Fürbringer'schen Ausführung etwas abweichenden Weise, dass die Volar- und Dorsalflächen beider Hände, sowie sämmtliche Interdigitalräumemit harten sterilen Hölzchen, in der Mitte durchgebrochenen Zahnstochern, kräftig abgeschabt, sodann je mit frischen Hölzchen die Nagelfalze nnd die Unternagelräume gesondert ausgekratzt werden; die so mit Keimen beladenen Hölzchen werden nun dem betreffenden Nährboden einverleibt. Die verschiedentlich vorgenommenen Modificationen der geschilderten Methode bestehen hauptsächlich in der Verschiedenheit des zum Abkratzen dienenden Materiales (Holz, Draht, Stahl, Skalpell).

2. Die Seidenfadenmethode wurde von Hägler-Basel empfohlen, und soll nach dem Ausspruch von Bumm eine vollkommenere Prüfung auf Bakterien gestatten, als die Methode des Abkratzens mit Holzstäbchen; sterile Seidenfäden werden zwischen den Volar- und Dorsalflächen der Hände und zwischen den Interdigitalräumen energisch hin- und hergewälzt, sodann frische Seidenfäden durch sämmtliche Unternagelräume gezogen; die Seidenfäden werden sodann auf den entsprechenden Nährboden verimpft.

3. Endlich ist die Fingereindruckmethode zu nennen, welche zuerst von Kümmell verwendet, und nach diesem von Forster, Boll, Poten, Tjaden, Gottstein, Hanel u. A. theilweise mit geringfügigen Modificationen, aus verschiedenen Gründen bevorzugt wurde: die Fingerspitzen der Hand werden in Krallenstellung der Finger in den betreffenden Nährboden tief eingedrückt.

Um die Leistungsfähigkeit der genannten 3 Verfahren festzustellen und unter einander zu vergleichen, haben wir eine Reihe von Versuchen in der Weise angestellt, dass die Keime von den für die einzelnen Vergleichsversuche genau unter denselben Bedingungen befindlichen Händen einer und derselben Versuchsperson direct nach einander mittelst der 3 angeführten Methoden abgenommen wurden, und zwar erfolgte die Abnahme einmal von den trockenen, unvorbereiteten Tageshänden, sodann von den mit sterilem Wasser benetzten Tageshänden, endlich nach einer 5 Minuten lang dauernden Seifenspiritusdesinfection nach v. Mikulicz.

Besser als durch Worte werden die Versuchsergebnisse erläu-

tert durch vorstehende Tabelle, welche die Resultate sämmtlicher Versuche enthält, sowie durch die Demonstration einiger Tafeln, auf welche die nach 8 tägiger Beobachtung im Brutschrank bei 37,5 ° C., in Formalin gehärteten, Agar - Nährböden, in der Reihenfolge, wie sie beim Versuch zur Anwendung kamen, befestigt wurden, und welche Ihnen so die Vergleichsresultate wohl am Anschaulichsten vor Augen führen (Demonstration der Tabelle und der Tafeln).

Kurz gesagt ergiebt sich als Schlussresultat, dass von denselben Händen in allen Fällen durch Fingereindruck durchschnittlich die wenigsten, durch die Seidenfadenmethode etwas reichlichere, mittelst Hölzchen aber bei weitem die zahlreichsten Keime abgenommen werden, ja in einem Falle, in welchem die mit den Hölzchen beschickten Petri'schen Schaalen viele Keime aufwiesen, blieben die mit den Seidenfäden beschickten Schalen steril, sodass hier bei thatsächlich vorhandenem erheblichem Keimgehalt der Hände mit der Seifenfadenmethode ein Scheinerfolg vorgetäuscht wurde.

Es liefern daher diese Vergleichsversuche den Beweis, dass die Hölzchenmethode — ganz abgesehen von anderen bemerkenswerthen Vorzügen, welche hier aus Mangel an Zeit nicht weiter erörtert werden können — als die zuverlässigste Entnahmemethode den anderen entschieden vorzuziehen ist.

Ausser diesen 3 Hauptpunkten ist bei der Anordnung der Versuche besonderes Gewicht darauf zu legen, dass der primäre, d. h. der vor der Desinfection vorhandene Keimgehalt der Tageshände durch Prüfung festgestellt wird, dass die von den einzelnen Autoren für ihr Desinfectionsverfahren angegebenen Vorschriften in Bezug auf die Zeitdauer, die Concentration des Desinfectionsmittels, die Art der Desinfection etc. auf das Genaueste eingehalten werden, dass die Gesammthaut beider Hände gleichmässig berücksichtigt wird, endlich, dass der erfahrungsgemäss geeignetste Nährboden zur Verwendung kommt, und dass die Dauer der Beobachtung im Brutschrank oder bei Zimmertemperatur eine genügend lange ist.

Allen diesen Forderungen wurde bei unseren Versuchen ohne Ausnahme peinlichst Rechnung getragen.

Ich komme nun zu den Ergebnissen, welche uns die Durch-

prüfung verschiedener Desinfectionsmethoden nach unserer Versuchsanordnung geliefert hat, gestatte mir aber, zunächst noch einen instructiven Vorversuch vorauszuschicken. Es fehlt heute noch nicht an Aerzten, welche die Ueberzeugung haben, dass die Hände durch ein längere Zeit fortgesetztes, intensives, einfaches Waschen mit Bürste, Seife und heissem Wasser keimfrei gemacht werden können. Unser Vorversuch bestand nun darin, dass eine derartige, mit aller Energie vorgenommene Waschung der Hände 6 mal hintereinander, das erste mal 10, dann jedesmal 5 Minuten lang dauernd, ausgeführt wurde; hierbei kam zu jeder einzelnen Waschung jedesmal ein frisches, mit sterilem heissem Wasser angefülltes Gefäss, eine frische sterile Nagelbürste und frische sterile Schmierseife zur Verwendung, und es wurden nach jeder beendigten Waschung die Hände auf ihren Keimgehalt geprüft: die 3 nach der letzten Waschung verimpften Petri'schen Schalen, welche ich Ihnen zur Besichtigung übergebe, und in welchen es von aufgegangenen Colonien förmlich wimmelt, documentiren die für Manchen vielleicht überraschende Wirkungslosigkeit dieser denkbar intensiven 35 Minuten lang fortgesetzten Waschung!

Ueber die Resultate der ersten von uns geprüften Desinfectionsmethode, der Heisswasser-Alkoholdesinfection nach Ahlfeld's Angaben, habe ich auf der verflossenen Naturforscherversammlung berichtet und die entsprechenden Dauerplatten demonstrirt; diese Prüfungen haben festgestellt, dass die Hände mittelst der Heisswasser-Alkoholdesinfection im Verhältniss zu vorher zwar keimarm, aber keineswegs keimfrei gemacht werden können. (Demonstration der Tabelle.)

Wir haben nun weiterhin zwei Methoden geprüft, nämlich die von v. Mikulicz neuerdings empfohlene Desinfection mit Spiritus saponatus, sowie die von Schleich ersonnene „mechanische Desinfection" mit seiner Wachsmarmorstaubseife.

Wie Ihnen Allen bekannt sein dürfte, besteht die neue v. Mikulicz'sche Desinfection in einer 5 Minuten langen Bearbeitung der Hände in Seifenspiritus mit steriler Bürste; sind die Hände mit sichtbarem Schmutz verunreinigt, so werden sie zuvor mit einem in Seifenspiritus getauchten Stückchen Mull abgerieben.

Wir haben uns bei der Prüfung der v. Mikulicz'schen Methode genau an dessen Vorschriften gehalten, und, um lieber des

Guten zuviel, als zu wenig zu thun, die trockenen Hände auch ohne sichtbare Beschmutzung jedes Mal 3 Minuten lang mit in Seifenspiritus getauchten, sterilen Mulltupfern abgerieben und erst dann die eigentliche 5 Minuten lang währende energische Bearbeitung der Hände in Seifenspiritus mit steriler Bürste folgen lassen.

Die Resultate unserer 12 Versuchsreihen sind auf vorstehender Tabelle zusammengestellt (Demonstration der Tabelle); ausserdem kann ich Ihnen den Keimgehalt der Tageshände vor und nach der Desinfection an den mit Formalin gehärteten und zu Tafeln vereinigten Platten demonstriren (Erläuterung der Tafeln).

Unser Schlussergebniss lautet dahin, dass die Desinfection nach v. Mikulicz, ähnlich wie die Heisswasseralkohol-Desinfection, im Stande ist, eine im Verhältniss zu vorher sehr beträchtliche Verminderung des Keimgehaltes zu bewirken; eine Keimfreiheit der Hände konnten wir auch mit dieser Methode nicht erzielen. Unsere Resultate befinden sich somit in erfreulicher Uebereinstimmung mit denjenigen von v. Mikulicz und Hanel, nach welchen der Seifenspiritus die Hände so keimarm zu machen im Stande ist, „als es nach unseren heutigen Kenntnissen überhaupt möglich ist".

Ganz andere Resultate erhielten wir bei der Nachprüfung der Desinfectionsmethode nach C. L. Schleich mit dessen Wachsmarmorstaubseife. Wiederum in 12 Versuchsreihen kam die von Schleich creirte Methode der rein mechanischen Desinfection unter peinlichster Einhaltung der in seinem Buche, „neue Methoden der Wundheilung etc." (Berlin. 1899) auf S. 127 gegebenen Vorschriften zur Anwendung: die von uns benutzte Wachsmarmorseife war die von Apotheker Dr. Laboschin verfertigte Originalseife, die von Schleich so sehr gefürchtete und gehasste Bürste wurde gänzlich bei Seite gelassen, obwohl sich unsere bei anderen Versuchen verwendeten, ausgekochten Bürsten in äusserst zahlreichen Controlprüfungen stets als steril erwiesen haben; zunächst wurden Hände und Unterarme mit der Seife, welche mit einem sterilen Spatel der Originalbüchse direct entnommen war, erst ohne Wasserzusatz, dann unter zeitweise vorgenommener leichter Benetzung der Hände mit sterilem Wasser, tüchtig und allseitig eingerieben, sodann unter öfters wiederholter Abspülung mit fliessendem, sterilem Wasser und erneuter

Verwendung frischer Seife gewaschen und gescheuert, wobei der Reibungseffect durch sterile Mulltupfer kräftig unterstützt wurde; vom Beginn bis zur Beendigung der ganzen Waschprocedur pflegten durchschnittlich 15 Minuten zu verstreichen. Nun gingen die Hände sofort in unseren sterilen Kasten ein, in welchem die Prüfung derselben zur Ausführung kam.

Schleich erhielt bei den mit seiner Desinfectionsmethode angestellten bakteriologischen Impfproben in nahezu allen Fällen — er spricht von mindestens 97 pCt. — sterile Reagensgläser, und glaubt hierdurch den Nachweis einer ebenso regelmässig erzielten Sterilisirung der Hände geliefert zu haben.

Wie Sie aus der, die 12 Versuchsreihen enthaltenden, Tabelle ersehen mögen, haben unsere Prüfungen der Schleich'schen Methode zu einem völlig entgegengesetzten Resultat geführt: trotz aller Bemühungen ist es uns in keinem einzigen von 12 Versuchen gelungen, eine wirkliche Keimverminderung, geschweige denn eine Keimfreiheit der Hände zu erzielen.

Ich wiederhole ausdrücklich, dass wir in der peinlichst genauen Weise sämmtliche, von Schleich im Detail angegebenen Reinigungsvorschriften eingehalten haben, und füge hinzu, dass selbst dann, wenn die Dauer der Waschprocedur auf volle 30 Minuten ausgedehnt wurde, ein Erfolg nicht zu constatiren war, ferner dass in einigen unserer Versuchsreihen die betreffende Versuchsperson mehrere Wochen lang nicht mit anderen Desinfectionsmitteln in Berührung kam und die Hände täglich mit Schleich'scher Marmorseife behandelt hat, um sich so die von Schleich geforderte „systematische, individuelle Schulung" anzueignen, und den Händen die zweckmässigste Vorbereitung für den eigentlichen Desinfectionsact angedeihen zu lassen. (Demonstration der Tabelle und der Tafeln.)

Wenn ich noch kurz auf die Ursachen eingehen darf, welche diesem evidenten Widerspruch zwischen den Schleich'schen Versuchsresultaten und den unsrigen zu Grunde liegen, so sind dieselben sicherlich im Wesentlichen auf die Verschiedenheit der von uns und von Schleich angewandten Versuchstechnik zurückzuführen.

Schleich bewerkstelligte die Keimentnahme von den Händen mit der geglühten Platinöse oder Platinnadel und begnügte sich hierbei für den Einzelversuch mit einzelnen Theilen der Hände, in

der Mehrzahl der Fälle mit den Hautpartien einzelner Finger; er legte sodann Stichculturen in Nährgelatine an und beobachtete dieselben bei Zimmertemperatur; waren nach einer bestimmten Zeitdauer, welche bei den verschiedenen Experimenten zwischen wenigen Tagen und 3—4 Wochen betrug, keine Colonien aufgegangen, so wurden die Versuchshände als steril angesprochen.

Bei unserer Versuchsanordnung dagegen wurde die Keimentnahme von der Gesammtheit beider Hände mit harten sterilen Hölzchen zweifellos weit vollkommener, als in der von Schleich gewählten Weise, bewerkstelligt; wir benutzten ferner als Nährboden den in Petri'sche Schalen ausgegossenen Agar-Nährboden, welcher bei 37,5 ° C. im Brutschrank ausnahmslos mindestens 8 Tage lang der Beobachtung unterzogen wurde, bevor die Feststellung des Endresultats erfolgte.

Zum Beweise, dass thatsächlich in den angeführten Punkten die Verschiedenheit der beiderseitigen Resultate begründet ist, dienten uns folgende Vergleichsversuche: nach Vornahme der Schleich'schen Desinfection erfolgte zunächst die Keimentnahme genau in der von Schleich angewandten Weise — Abnahme mit der Platinöse, Stichculturen in Nährgelatine, Beobachtung bei Zimmertemperatur bis zum Ende der 5. Woche —, von denselben Händen wurde alsdann sofort mit unserer Hölzchenmethode abgenommen — Abnahme mit Hölzchen von der Gesammtheit beider Hände, Aussaat in Agar-Nährboden, 8tägige Beobachtung im Brutschrank bei 37,5°C. —: während bei den Gelatine-Stichculturen erst 10 Tage nach der Impfung nur in vereinzelten Röhrchen ein höchst spärliches Wachsthum bemerkbar war, die meisten Reagensgläser aber steril blieben, genau wie dies Schleich bei seinen Versuchen beobachtet hatte, war in unseren Petri'schen Agarschalen schon nach 24 Stunden ein im Laufe der nächsten Tage noch zunehmendes üppiges Wachsthum von häufig geradezu unzählbaren Colonien zu constatiren.

So sehr wir daher die kosmetischen Vorzüge, welche Schleich seiner Marmorseife mit Recht nachrühmt, bei unseren zahlreichen Waschversuchen schätzen gelernt haben, so ergiebt sich aus unsern Versuchen das Eine mit Bestimmtheit, dass die Hände selbst durch die forcirtesten Waschungen mit Marmorseife nicht keimfrei ge-

macht werden können; die von Schleich in seinem Buche (S. 136) niedergelegte Ansicht, dass seine „Methode der rein mechanischen Säuberung die chemischen Methoden sämmtlich erheblich in den Schatten zu stellen geeignet ist", muss hiernach als irrig zurückgewiesen werden.

Unsere bis jetzt gewonnenen Versuchsergebnisse lassen sich in folgende 3 Sätze zusammenfassen:

1. Von den verschiedenen Methoden zur Keimentnahme von den Händen ist die von Fürbringer inaugurirte Hölzchenmethode unter allen Umständen die zuverlässigste und zweckmässigste.

2. Die Heisswasser-Alkoholdesinfection nach Ahlfeld und die Seifenspiritusdesinfection nach v. Mikulicz sind nicht im Stande, die Hände keimfrei zu machen, wohl aber gelingt es mittelst beider Methoden in annähernd gleichem Maasse, die mit den gewöhnlichen Handkeimen beladenen Hände sehr keimarm zu machen.

3. Die mit der Wachsmarmorstaubseife nach den Angaben Schleich's vorgenommene rein mechanische Desinfection der Hände ist nicht im Stande, eine merkliche Verminderung der Keime, geschweige denn eine Sterilität der Hände herbeizuführen.

VI.

Wie verhält es sich mit den Recidiven nach unsern Gallenstein-Operationen?[1]

Von

Professor Dr. Hans Kehr

in Halberstadt.

Meine Herren! Jeder Arzt spricht lieber von seinen guten als von seinen schlechten Erfolgen und es ist verzeihlich, wenn der Chirurg sich nicht gern entschliesst, von den Schattenseiten der von ihm ausgeführten und empfohlenen Operationen zu berichten. Aber durch Schönfärberei und Verheimlichung von Irrthümern und Fehlern, die wir begehen, schaden wir der Entwickelung der Chirurgie mehr, als wenn wir offen und ehrlich die Misserfolge bekennen und den Gründen und Mitteln nachspähen, die uns in den Stand setzen, solche in Zukunft zu vermeiden. Die Achtung unserer inneren Collegen vor der Leistungsfähigkeit der chirurgischen Kunst wird noch mehr wachsen, wenn wir uns nicht scheuen, auch die bösen und trüben Erfahrungen, die Keinem erspart bleiben, mit ehrlicher Offenheit mitzutheilen. Nehmen wir uns auch in dieser Hinsicht ein Beispiel an dem unvergesslichen Theodor Billroth, der, wenn er von seinen kühnen und glänzenden Operationen sprach, niemals vergass, die Misserfolge hervorzuheben.

„Die unbedingte Wahrhaftigkeit gegen sich selbst und Andere" — so leitete er seinen berühmten ersten Züricher Jahresbericht ein — „ist die Grundlage, auf welcher die Statistik beruht".

[1] Vorgetragen am 2. Sitzungstage des Congresses, 19. April 1900.

Ich will mir Mühe geben bei meinen heutigen Untersuchungen und Betrachtungen des grossen Meisters Forderung ganz und voll zu erfüllen.

Jeder von uns weiss, dass der augenblickliche Erfolg, den wir durch eine Operation erzielen, oft überraschend gut ist: Kranke, die schon mit einem Fuss im Grabe standen, blühen wieder auf und der Chirurg ist beglückt, dass seine Arbeit von so herrlichem Erfolg gekrönt ist. Ich erinnere nur an den Segen, der in der Gastroenterostomie steckt, die wir wegen eines inoperablen Magencarcinoms vornehmen. Der Patient, der Wochen lang jede Speise wieder erbrach, bis auf das Skelett abgemagert war, verträgt schon zwei Wochen nach der Operation eine schwere Kost und nimmt oft häufig 30—40 Pfund an Körpergewicht zu. Ich erinnere Sie weiter an die herrlichen Erfolge, die wir bei einem Gallensteinkranken mit einer Sicherheit erzielen, welche uns die Gefahren und Schrecken der Narkose und des blutigen Eingriffs vergessen lässt. Der Kranke, der seit Wochen ein Empyem der Gallenblase bei sich trug, vor Schmerzen keine Nacht mehr schlief und in ängstlicher Weise jede Nahrungszufuhr mied, wird auf einmal durch den Gallenblasenschnitt von seinen Qualen befreit und erholt sich in kürzester Zeit. Aber wie in dem ersten Fall ein Dauererfolg unmöglich ist, weil ein Krebsleiden vorliegt, so tritt in dem zweiten Fall eine endgültige Heilung erst dann ein, wenn der Stein, der im Hals der Gallenblase das Einfliessen der Galle in das Hohlorgan hemmte, bei Seite geschafft ist. Aber selbst dann, wenn die Gallengänge vollständig frei und all' die ungebetenen Gäste herausgeschafft sind, kann der Dauererfolg ausbleiben, weil sich Beschwerden einstellen, die vom Operirten selbst unter allen Umständen, wenn auch oft ganz mit Unrecht als sogen. Recidiv seiner Krankheit, d. h. als eine Neubildung von Steinen aufgefasst werden.

Nach den jüngst erschienenen Berichten von Petersen[1]) aus der Heidelberger Klinik, von Löbker[2]) und mir[3]) über die augen-

---

[1]) Petersen, Beiträge zur Pathologie und Therapie der Gallensteinkrankheit. Beitr. zur klin. Chir. von Bruns. Bd. 23. S. 705.

[2]) Löbker, Meine Erfahrungen auf dem Gebiete der Pathologie und chir. Therapie der Cholelithiasis. Mitth. aus den Grenzgeb. der Medicin und Chirurgie. Bd. IV. S. 172.

[3]) Kehr, Anleitung zur Erlernung der einzelnen Formen der Gallensteinkrankheit. Berlin 1899. — Bericht über 197 Gallensteinoperationen etc.

blicklichen Erfolge der operativen Eingriffe bei der Gallensteinkrankheit, können wir mit den erreichten Resultaten sehr zufrieden sein. So hat Czerny von 63 Cholecystostomirten 2, von 7 Cysticotomirten 1, von 7 Cystectomirten 2, von 19 Choledochotomirten 4 verloren. Also unter 96 Operationen 9 Todesfälle gehabt, gleich 9,2 pCt. Mortalität; unter den letzten 68 Operationen befanden sich nur 2 Todesfälle, gleich 3 pCt. Sterblichkeit. Löbker hat bei 155 Operationen nur 6 Todesfälle erlebt, gleich 3,8 pCt. Mortalität. In 87 Fällen hat er die Cystectomie mit nur 2 Todesfällen ausgeführt. Ich habe nach nunmehr 491 von mir ausgeführten Gallensteinlaparotomieen[1]) nach 202 Cystostomieen nur 7 Kranke verloren, während von 104 Cystectomieen 4, und von 82 Choledochotomieen und Hepaticusdrainagen 6 letal verliefen. War die Gallensteinkrankheit mit Carcinom der Gallenblase oder der Leber, des Choledochus oder des Duodenum complicirt, oder bestand diffuse eitrige Cholangitis, Peritonitis oder Lebercirrhose, so stieg die Mortalität auf 50 pCt. Rechnet man diese Fälle, gegen welche jede Therapie derzeit noch ohnmächtig st, ab, so kommen auf 386 Laparatomieen nur 13 Todesfälle, gleich 3,4 pCt. Mortalität.

Da es aber heute nicht meine Absicht ist, weder über die augenblicklich guten, noch über die Dauererfolge zu berichten, sondern über die schlechten Resultate, die mir und meinen Kranken zur Unzufriedenheit Veranlassung gaben, so will ich nicht näher begründen, warum die Sterblichkeit der Cystostomie 2 pCt.,

---

Archiv f. klin. Chir. 58. Bd. Heft 3. — Die Resultate von 360 Gallensteinlaparotomien etc. Samml. klin. Vortr. von Volkmann. No. 225. Okt. 1898. — Die chir. Behandlung der Gallensteinkrankheit. Berlin 1896.

[1]) Die von mir ausgeführten Gallensteinlaparotomieen vertheilen sich auf die Jahre 1890—1900 folgendermassen:

1890 (22. V.	2
1891	4
1892	18
1893	30
1894	46
1895	51
1896	72
1897	74
1898	75
1899	88
1900 (bis 2. IV., 101 Tage)	31
In fast 10 Jahren:	491

der Cystectomie 4 pCt. und die der Choledochotomie 7 pCt. betrug. Ich würde Ihnen heute in der That auch nicht viel Neues sagen können, da ich all' diese Fragen in früheren Publicationen, besonders in dem vor einem Jahre erschienenen Buche: „Anleitung zur Erlernung der Diagnostik der einzelnen Formen der Gallensteinkrankheit" eingehend erörtert habe.

Die innern Collegen, Naunyn[1]) in Strassburg und Herrmann[2]) in Karlsbad an der Spitze, zollen zwar der Leistungsfähigkeit der chirurgischen Kunst ihre volle Anerkennung, heben aber immer wieder hervor, dass nach der Operation doch noch Gallensteinkoliken eintreten können. So sagte Naunyn in Düsseldorf auf der Naturforscherversammlung: „Garantirt denn wirklich die Operation sichere Heilung? Das scheint mir keineswegs ausgemacht. Es passirt, wie viele Chirurgen hervorheben, bei der Operation leicht, dass einige Steine zurückbleiben, vor allem aber, wenn auch alle Steine entfernt sind, so schützt sie doch nicht vor der Neubildung solcher. Jedenfalls ist es Thatsache, die ich auch mehrfach erfahren habe, dass nach anscheinend gelungener Operation wieder Gallensteinanfälle auftraten und Steine per anum abgehen."

Herrmann hat in Karlsbad 15 Fälle beobachtet, die nach der Operation in dem berühmten Badeort die Kur gebrauchten. Dabei hat er 7 Recidive gesehen.

Die von Naunyn und Herrmann gemachten Beobachtungen und gegen die chirurgische Behandlung der Cholelithiasis erhobenen Einwendungen haben mich veranlasst bei meinen sämmtlichen Operirten eine genaue Umfrage zu halten, damit ich den im letzten Jahre des alten Jahrhunderts erhobenen Vorwurf, dass wir Chirurgen den Punkt des Recidivs nur flüchtig berührt hätten, gleich im ersten Jahre des neuen Säculums aus der Welt schaffen kann. Ich habe deshalb im Februar dieses Jahres bei sämmtlichen von mir operirten Gallensteinpatienten angefragt, ob sie nach der Operation wieder Koliken, Magendrücken oder Icterus gehabt hätten, ob Steine abgegangen seien, ob sich in ihrer Bauchnarbe ein Bruch, eine Gallen- oder Schleimfistel gebildet habe, und konnte ich aus

---

[1]) Naunyn, Ueber die Vorgänge der Cholelithiasis etc. Mitth. aus den Grenzgeb. der Med. u. Chir. Bd. IV. S. 1.

[2]) Herrmann, Beiträge zur Frage: ist die Cholelithiasis intern oder chirurgisch zu behandeln. Ebenda. Bd. IV. S. 231.

den mir gewordenen Antworten nicht klug werden, so habe ich die Operirten zu mir bestellt und eingehend untersucht. Trotzdem bleibt mein Bericht noch immer etwas lückenhaft. Wie das immer bei statistischen Erhebungen der Fall ist, habe ich leider von einer kleinen Anzahl der Operirten keine Antwort erhalten können; meine Anfragen kamen unbeantwortet zurück, weil Adressat verzogen sei, und es gelang mir auch nicht immer mit Hülfe der Ortsbehörde, den derzeitigen Wohnsitz des Betreffenden nachzuweisen. Meistentheils handelte es sich um Personen, welche der arbeitenden Bevölkerung angehörten, um sogenannte Sachsengänger aus Polen und Posen, welche auf den grossen Gütern der reichen Halberstädter Umgegend ihr Brod verdienten.

Immerhin kann ich genau berichten über 168 Operirte, bei denen die Cystostomie resp. Cysticotomie und über 72, bei denen die Cystectomie ausgeführt wurde, endlich über 62 Fälle, bei denen der Choledochus incidirt wurde. Die Kranken, denen gleichzeitig Operationen am Magen wegen Ulcus ventriculi (Pyloroplastik, Gastroenterostomie) oder an der Niere (Nephropexie wegen Wanderniere) vorgenommen wurden, habe ich aus naheliegenden Gründen ebenso unberücksichtigt gelassen, wie die zahlreichen Patienten, deren Gallensteinleiden durch ein Carcinom complicirt wurde. Denn wenn auch die Hälfte dieser Unglücklichen aus der Klinik in einem erträglichen Zustande entlassen wurden, so dauerte es gewöhnlich nicht länger als 3 oder 4 Monate, dass der Tod sie von ihren entsetzlichen Qualen erlöste.

So gebe ich Ihnen, meine Herren, also heute Auskunft über 302 in den letzten 10 Jahren von mir wegen Gallensteinen Operirte und die Beobachtungsdauer scheint mir genügend lang und die Zahl der Kranken genügend gross, um eine genaue Antwort auf die wichtige Frage geben zu können: Wie verhält es sich mit den Recidiven nach unseren Gallensteinoperationen?

Zweckmässiger Weise unterscheiden wir, worauf ich schon oft hinwies, zwischen einem echten und einem unechten Recidiv.

Bei einem echten Recidiv kommt es nach vollständiger Säuberung der Gallenblase und der Gallengänge von Concrementen wieder zu einer Neubildung von Steinen, während wir unter einem unechten Recidiv alle jene Beschwerden verstehen, die durch

absichtlich oder unabsichtlich zurückgelassene Steine, erneute Entzündung der Gallenblase, Bildung von Adhäsionen, Entstehung von Hernien hervorgerufen werden.

Was das echte Recidiv anlangt, so freue ich mich, versichern zu können, bisher auch nicht ein einziges beobachtet zu haben. Aber ich gebe zu, dass die sichere Erkennung des echten Recidivs auf die grössten Schwierigkeiten stossen kann, und eigentlich nur durch eine zweite Laparotomie ermöglicht wird. Aber auch dann können die gefundenen Concremente noch von der ersten Operation herstammen! Die Diagnose des echten Recidivs ist eben genau so schwierig und oft unmöglich, wie die der Cholelithiasis selbst. Wie oft nehmen wir Gallensteine an und stossen bei unsern Operationen uur auf Verwachsungen! Ich erinnere mich, dass ich in meiner Anfangsthätigkeit auf dem Gebiete der chirurgischen Behandlung der Cholelithiasis oft erstaunt war, nach Eröffnung der Bauchhöhle in der Gallenblase keine Steine zu fühlen, obgleich alle Symptome auf diese hinwiesen. Erst als ich lernte, dass nur nach Entfernung der Flüssigkeit aus der Gallenblase es uns möglich wird, die Concremente nachzuweisen, gewöhnte ich mich daran, in jedem Fall die Gallenblase zu eröffnen und zu entleeren. Wie oft fühlte ich dann erst im Hals der Gallenblase oder im Cysticus den vermutheten Stein! Ich habe jüngst einen Herrn operirt, bei dem ein anderer Chirurg einige Jahre vorher eine Gallensteinoperation gemacht hatte: aber er fand, wie er mir schrieb, keine Steine. Trotzdem gingen kurze Zeit darauf solche häufig unter Icterus und Koliken ab. Als ich Anfang dieses Jahres eine zweite Laparotomie an dem Kranken ausführte, fühlte ich vor der Eröffnung der Gallenblase, die stark gefüllt war, auch keine Cholelithen. Als ich aber den Gallenblaseninhalt aspirirt hatte, fand ich viele Steine im Hals der Gallenblase und im Cysticus. Ich bin weit davon entfernt, dem ersten Operateur vorzuwerfen, dass er die Steine übersehen hat und es ist ja nicht unmöglich, dass diese sich erst später nach der ersten Operation neugebildet haben. Aber wahrscheinlicher ist es doch, dass schon bei der ersten Operation Cholelithiasis bestand, der Operateur aber die Steine nicht fühlte, weil er die Gallenblase resp. den Cysticus aufzuschneiden versäumte. Jedenfalls setzt die Annahme des echten Recidivs voraus, dass die erste

Operation vollständig und gründlich war. Da nun die gebräuchlichen Methoden, besonders die Cystostomie, wie wir weiter unten sehen werden, keine Gewähr dafür bieten, dass die Entfernung aller Steine gelungen ist, so wird bei den meisten Fällen, bei welchen eine zweite Operation Concremente aufdeckte, die Annahme die richtigere sein, dass es sich um zurückgelassene und nicht um neu gewachsene Steine handelt. Wo ich dagegen mit voller Gewissheit wusste, dass kein Stein zurückgeblieben war — und nach einer Cystectomie, combinirt mit der Hepaticusdrainage kann man das annehmen — entpuppten sich die nach der Operation eintretenden Beschwerden als unechte, meist auf Adhäsionen oder Hernien beruhende Recidive.

Schon aus diesen kurzen Bemerkungen ersieht man, dass es recht schwierig ist, den Nachweis eines echten Recidivs mit voller Bestimmtheit zu führen und leicht kann man, wenn man sich nicht der grössten Objectivität befleissigt, in Versuchung kommen, ein unechtes Recidiv da vorzuschützen, wo in der That ein echtes vorliegt. Ich habe aber wirklich gar keine Veranlassung, solche Ausflüchte zu machen, denn zwei oder drei echte Recidive würden bei 491 Gallensteinlaparotomien keine grosse Rolle spielen, jedenfalls keinen verständigen Arzt bestimmen, auf die Segnungen der Gallensteinchirurgie Verzicht zu leisten. Schliesslich bin ich der Ansicht, dass wir uns nicht zu schämen brauchen, wenn wirklich einmal die Steine wieder wachsen. Ich leugne doch nicht, wie Sie weiter unten hören werden, dass wir Steine bei unsern Operationen zurück lassen, ja ich bekenne, dass das 19 mal bei meinen Operationen der Fall war, und Jeder wird mir zugeben, dass uns daraus schon eher ein Vorwurf gemacht werden könnte. Warum sollten wir also ein Vorkommniss in Abrede stellen, an welchem wir völlig unschuldig sind. Wenn wir wegen Nephrolithiasis eine Niere aufschneiden oder aus der Harnblase einen Stein entfernen, — und Niemand wird die Nothwendigkeit solcher Operationen in bestimmten Fällen in Abrede stellen! — so verlangt doch kein Mensch, dass wir durch unsere chirurgischen Eingriffe einer Neubildung von Steinen auf ewig vorbeugen. Was aber für die Lithiasis der Harnwege billig ist, ist für die der Gallenwege recht! Unsere Macht geht eben nicht so weit, dass wir unter allen Umständen ein Wiederwachsen der Steine verhüten können, und es

ist unbillig, vom Chirurgen zu verlangen, dass er in allen Fällen ideale Erfolge erzielt und unter allen Umständen einer erneuten Steinbildung vorbeugt. Uns Chirurgen fällt es doch gar nicht ein, von einer Karlsbader Kur eine vollständige Restitutio ad integrum zu fordern. Wir sind zufrieden, wenn das Leiden auf einige Zeit latent wird, und die Anfälle nicht allzu häufig wiederkehren und sich abschwächen. Der innere Arzt kann von uns Chirurgen nur verlangen, dass wir sämmtliche vorhandene Steine entfernen und die Durchgängigkeit der Gallengänge wieder herstellen. Weitere Anforderungen müssen wir auf das Entschiedenste ablehnen, und es ist Sache der inneren Medicin, nach erfolgter Operation dafür zu sorgen, dass keine neuen Steine sich wieder bilden. Aus diesem Grunde schicke ich meine Patienten nach der Operation gern nach Karlsbad, denn Körperbewegung, Entlastung des Pfortadersystems, gründliche Reinigung des Darmes, Beseitigung der entzündlichen Vorgänge in den Gallenwegen sind die besten Mittel, um die Tendenz zur Steinbildung zu verhüten. Aber auch dem Karlsbader Sprudel gelingt es nicht immer, die auf ihn gesetzten Hoffnungen und Erwartungen zu erfüllen.

Es gab eine Zeit, in der ich gern bei Wiederauftreten von Beschwerden an wieder gewachsene Steine glaubte und den Kranken so lange zuredete, bis sie sich einer Relaparotomie unterwarfen. Gerade diese Fälle haben mir die Gewissheit geschenkt, dass ein echtes Recidiv zu den grössten Seltenheiten gehören muss; was ich bei solchen Nachoperationen fand, waren keine Steine, sondern entzündliche Processe in der Gallenblase oder Abknickung des Cysticus durch Verwachsungen, pathologische Vorgänge, deren Bedeutung bei der Besprechung der unechten Recidive erörtert werden soll.

Jedenfalls ist die Furcht mancher Aerzte und vieler Kranken vor einem Wiederwachsen der Steine nach Operationen theoretisch zwar begründet, durch die praktischen Erfahrungen bisher aber gegenstandslos. Auch Riedel ist ganz meiner Ansicht, wenn er sagt (Penzoldt und Stintzing): „Recidive von Gallensteinen habe ich noch nicht gesehen; der Theorie nach sind Recidive ja nicht ausgeschlossen, in praxi fehlen sie; die Gallenblase wird eben durch die Drainage gesund und verliert die Neigung zur Steinbildung.“

Auch in den Grenzgebieten hebt Riedel[1]) nachdrücklich hervor, dass er bisher kein echtes Recidiv gesehen habe. Er sagt dort Folgendes: „Es ist nicht im Interesse der Kranken, immer wieder von der Gefahr des Recidivs von Steinen zu sprechen. Wo sind in praxi die Recidive, wenn der Gallensteinkranke nach Entfernung der Steine richtig behandelt, d. h. die Gallenblase so lange drainirt wird, bis sie gesund ist, und bis jeder etwa versehentlich zurückgebliebene Stein entfernt ist? Seit 12 Jahren operire ich Gallensteine, bis jetzt sah ich noch keinen Fall von Recidiv.

Wohl aber kenne ich Complicationen des Gallensteinleidens, die als Recidiv gedeutet werden können, aber keine Recidive sind.

Es handelt sich in erster Linie um unvollständige und zwar um nothwendigerweise unvollständig ausgeführte Operationen. Wenn gleichzeitig grosse Steine in der vereiterten, mit den umgebenden Organen verwachsenen Gallenblase, und kleinere oder grössere im Duct. choled. stecken, so bleibt eben nichts anderes übrig, als zunächst die grossen Steine aus der vereiterten Gallenblase zu ziehen, die im Duct. choled. befindlichen stecken zu lassen, weil man doch absolut die Adhäsionen in diesen Fällen nicht lösen darf. Entschliesst sich dann der Kranke später nicht zur Choledochotomie, oder ist letztere — bei Verdacht auf kleine Steine — contraindicirt, so kann daraus bei neuen Attacken von Gallensteinkolik der allerschönste Fall von Recidiv nach Gallensteinoperation construirt werden; es handelt sich aber garnicht um ein Recidiv, sondern um Steine, die bei der ersten Operation nothwendigerweise stecken bleiben mussten.

Weiter: Extrahirt man bei obliterirtem Duct. cyct. Steine aus der Gallenblase und schliesst sich sodann die Schleimfistel nach einiger Zeit, so dass ein Hydrops vesicae felleae ohne Steine restirt, so entwickeln sich auch in einem solchen Hydrops gelegentlich Attacken leichteren Charakters, weil ein so vollständig abgeschlossenes Hydrops doch auch ein Fremdkörper ist; diese Attacken können als Symptome eines Recidivs von Gallensteinen gedeutet werden, obwohl letztere fehlen.

Vereinzelt kommt es auch vor, das restirende Adhäsionen —

[1]) Riedel, Zur Debatte über die Gallensteinfrage in Düsseldorf etc. Grenzgeb. d. Med. u. Chir. Bd. IV. S. 565.

bei eitrigen Processen in der Gallenblase dürfen dieselben selbstverständlich nicht gelöst werden — Schmerzattacken hervorrufen, die gar nicht von Gallensteinkoliken zu unterscheiden sind. Alles dieses kommt vor, aber nur ausnahmsweise; jedenfalls handelt es sich dabei nicht um ein Recidiv von Gallensteinen.

Würde aber jemals ein Recidiv eintreten, so wäre ja die mit der vorderen Bauchwand verwachsene Gallenblase so leicht zu eröffnen, und zwar extraperitoneal, dass überhaupt von Gefahr keine Rede sein könnte; nöthig habe ich allerdings diesen Eingriff bis jetzt nicht gehabt, weil die von mir operirten Kranken frei von Recidiv blieben."

Uebrigens muss nach der Auffassung Leichtenstern's[1]), eines um die Pathologie der Cholelithiasis sehr verdienten inneren Klinikers, ein Recidiv der Gallensteine sehr selten sein:

„Manche scheinen anzunehmen, dass ein Individuum, welches Gallensteine besitzt, daher auch fortwährend in Gefahr schwebe, neue Gallensteine zu erzeugen; Andere halten auch an dem Satze fest, dass vorhandene Gallensteine an sich die Bildung neuer begünstigen. Und doch ist Beides nicht wahrscheinlich. In der überwiegenden Mehrzahl der Fälle ist die Bildung von Gallensteinen ein einmaliger Vorgang, der sich das ganze übrige Leben nicht mehr wiederholt. Dies lehrt am besten die Beschaffenheit der Gallensteine, welche in der Mehrzahl der Fälle bei demselben Individuum sämmtlich von annähernd gleicher Grösse, gleicher physikalisch-chemischer Beschaffenheit, somit, wie diese Kennzeichen lehren, höchst wahrscheinlich gleichzeitig entstanden, gleichaltrig sind. Entschieden seltener trifft man bei einem und demselben Individuum zwei oder mehrere Sorten von Gallensteinen und in diesen Fällen dürfte der Schluss erlaubt sein, dass sich zu verschiedenen Zeiten Gallensteine gebildet haben, wovon die gleiche Sorte der gleichen Bildungszeit angehört."

Ich möchte nun bemerken, dass ich bei meinen Operationen verhältnissmässig häufig Steine verschiedener Grösse angetroffen habe, so dass ich doch nicht ganz in der Lage bin, den Ansichten Leichtenstern's beizutreten; aber da weder Riedel noch ich

[1]) O. Leichtenstern, Behandlung der Erkrankungen der Gallenwege (innere Behandlungsweise). Handbuch der spec. Therapie innerer Krankheiten von Penzoldt u. Stintzing. 21. Lieferung. S. 42.

— und unsere Gallensteinoperationen betragen zusammen fast 1000 — ein echtes Recidiv beobachtet haben, so scheint die Behauptung, dass die Bildung von Gallensteinen ein einmaliger Vorgang ist, der sich das ganze übrige Leben nicht mehr wiederholt, durchaus gerechtfertigt.

Ausser Riedel hat Petersen an der Hand von 96 Operationen gezeigt, dass echte Recidive zu den grössten Seltenheiten gehören. Fall 44 seiner Statistik recidivirte wieder, doch bin ich mehr geneigt, ein unechtes denn ein echtes Recidiv anzunehmen, weil bei der Kleinheit der caviarähnlichen Steine ein Uebersehen leicht möglich war. Löbker erwähnt ebenfalls nichts von einem Wiederwachsen der Steine.

Als ich im Jahre 1896 von dieser Stelle aus einen Vortrag hielt: Ein Rückblick auf 209 Gallensteinlaparotomien mit besonderer Berücksichtigung gewisser anderweitig selten beobachteter Schwierigkeiten bei 29 Choledochotomien machte Körte bei der Discussion im Hinblick auf das Recidiv nach Gallensteinoperationen einige Bemerkungen, welche verdienen, heute wiederholt zu werden:

„Dann, glaube ich, müssen wir einen Punkt einmal zur Sprache bringen, wenn uns die inneren Mediciner nicht Vorwürfe machen sollen. Das ist die Frage: „Können wir die Gallensteinkranken dauernd von ihren Beschwerden befreien?“ Da muss ich bekennen, dass nach meinen Erfahrungen und auch nach denen anderer Collegen, mit denen ich über den Punkt gesprochen habe, in einem geringen Procentsatz von Fällen ein Recidiv der Beschwerden vorkommt. — Ich möchte auf den Ausdruck „Beschwerden“ insistiren, ich will nicht sagen: ein Recidiv der Steine, denn das ist eine ausserordentlich schwierige Frage.

Wir wissen über die Art der Bildung der Gallensteine noch recht wenig und so gut wie gar nichts über die Zeit, die sie zu ihrer Entstehung brauchen. Es ist daher, wenn wir nach Entfernung von Gallensteinen später neue Concremente antreffen, schwer zu sagen: Sind diese erst nach der Operation neu entstanden, oder sind sie übersehen worden, weil sie an unzugänglicher Stelle lagerten, oder sind sie aus den Lebergallengängen nachgerückt? Alle diese Möglichkeiten können zutreffen. Nach unseren Erfahrungen an den Concrementbildungen in anderen Or-

ganen (Nierenbecken, Blase) müssen wir die „Möglichkeit“ erneuter Concrementbildung jedenfalls zugeben.

Ein fernerer Grund für das Wiederauftreten von Beschwerden nach der Operation kann liegen in dem Entstehen von Verwachsungen in dem Operationsgebiete.

Ich glaube, gegen diese Verwachsungen sind wir vorläufig ziemlich machtlos; denn wenn wir von Neuem operiren und diese flächenhaften Adhäsionen trennen, dann giebt es ganz sicher wieder flächenhafte Verwachsungen. Wir haben noch kein Mittel, in der Bauchhöhle die Verklebung seröser Flächen zu hindern. Mit strangförmigen Verwachsungen ist es etwas anderes. Die können wir trennen und dadurch bedingte Beschwerden heilen. Ferner können Magen- und Duodenal-Catarrhe, die so oft mit Gallensteinleiden verbunden sind, und vielleicht auch bei der Aetiologie eine Rolle mitspielen, nach geschehener Entfernung der Gallensteine von neuem auftreten und Beschwerden verursachen, die denen der Gallensteine ähnlich sind. Ich habe zwei oder drei Mal Kranke, die geraume Zeit nach Gallenstein-Operationen wiederkamen mit der Angabe, sie hätten wieder die früheren Schmerzen, in das Krankenhaus aufgenommen und habe mich überzeugt, dass nach entsprechender Behandlung des Magens die Beschwerden völlig schwanden, und dass von Seiten der Gallenblase keine Beschwerden mehr bestanden, und keine Veränderungen des Organes nachweisbar waren. Wir werden aus der Thatsache, dass in einem geringen Procentsatze von Fällen wieder Beschwerden aus einem der angeführten Gründe auftreten, uns in keiner Weise beirren lassen, in der chirurgischen Behandlung der Cholelithiasis, die eine sehr segensreiche Errungenschaft der Chirurgie darstellt, fortzufahren. Aber ich glaube, meine Herren, wir müssen auf diesen Punkt unsere Aufmerksamkeit ganz besonders richten. Denn nachdem die Indicationen und Wege des operativen Vorgehens jetzt ziemlich klargestellt sind, müssen wir darin weiter fortzuschreiten suchen, dass wir das Auftreten von neuen Beschwerden, wenn möglich, verhindern. Wir müssen uns darüber klar sein, woran es liegt; wie können wir es eventuell besser machen?“

Ich habe absichtlich nicht nur meine Beobachtungen und Erfahrungen, sondern auch die anderer Chirurgen wiedergegeben

damit wir ein möglichst klares Urtheil über die Häufigkeit echter Recidive nach unseren Gallenstein-Operationen bekommen. Es ist mir nach den gegebenen Darlegungen nicht recht klar, worauf Naunyn seine Behauptung begründen will, dass nach vollständig gelungener Operation wieder Steine wachsen können. Derartige Aeusserungen sind natürlich, wie Riedel ganz richtig sagt, nicht im Interesse des Kranken, weil dadurch sich mancher abhalten lässt, eine sehr nothwendige Operation an sich vornehmen zu lassen.

Wenn also jetzt ein Kranker zu mir kommt mit dem Wunsche, durch eine Operation von seinen Gallensteinen befreit zu werden und mich fragt, ob die Steine auch wiederwachsen können, so antworte ich ruhig auf Grund meiner Erfahrungen, nach bestem Wissen und Gewissen auf diese Frage mit einem entschiedenen „Nein". Wer ganz vorsichtig zu Werke gehen will, mag sagen: „Die Ansicht, dass Steine wieder wachsen, ist wohl theoretisch begründet, bisher nur von inneren Aerzten vertreten worden, während die Chirurgen gezeigt haben, dass es keine echten Recidive giebt." Die Fälle, welche Naunyn als beweisend anführt, kenne ich leider nicht, und ich wäre ihm sehr dankbar, wenn er mir in die betreffenden Krankengeschichten einen Einblick gestattete. Die Herrmann'schen Fälle sind mir aus den Grenzgebieten bekennt. Wenn man die dort veröffentlichten Krankengeschichten durchliest und ganz objectiv die Frage entscheiden soll, ob es sich in diesen Fällen wirklich um echte Recidive handelt, so muss man dieselbe verneinen. Immer hat es sich, wie Herrmann auch theilweise zugiebt, um unvollständige Operationen gehandelt; entweder war es dem betreffenden Operateur unmöglich, alle Steine zu entfernen, oder er hatte nicht gründlich genug operirt. Selbst Fall 13, den Herrmann für ein echtes Recidiv hält, scheint mir nicht einwandsfrei. Die Patientin war von Körte operirt worden. $2^1/_2$ Jahre nach der Operation waren wieder typische Gallensteinkoliken aufgetreten, aber die früher bestandene Empfindlichkeit der Gallenblase ging unter dem Kurgebrauch in Karlsbad vollständig zurück. Nun sind $2^1/_2$ Jahre Latenz in der Cholelithiasis nach meiner Erfahrung gar nichts Seltenes, und deshalb spricht die 30 Monate anhaltende Ruhe keineswegs dagegen, dass doch bei der ersten Operation ein Stein

übersehen worden ist. Dies Zurücklassen der Steine kann aber, wie wir nachher sehen werden, jedem Gallensteinchirurgen passiren. Es ist mir indess wahrscheinlicher, dass in diesem Fall Körte's die wieder eingetretenen Beschwerden als „Entzündungskoliken" aufzufassen sind: es handelt sich dann um ein unechtes Recidiv.

Unsere Kranken können also sich in dem Punkte des Wiederwachsens der Steine völlig beruhigen, und unsere inneren Collegen sollten derartige Vorwürfe nur dann erheben, wenn sie bestimmt wissen, dass die erste Operation vollständig war.

Woher aber wollen sie das wissen? Sie führen doch selbst keine Gallensteinoperationen aus, und durch das Zusehen allein bekommt man kein Urtheil, ob die Gänge völlig frei von Steinen sind. Deshalb sollten sie mit ihren Ansichten in Bezug auf das echte Recidiv etwas zurückhaltend sein und keine Behauptungen aufstellen, die sie nach meiner Meinung unmöglich beweisen können. — Wie vorsichtig man in der Annahme eines echten Recidivs sein muss, mag folgender Fall beweisen. Ein angesehener Chirurg hatte vor 5 Jahren eine sehr nervöse Frau cystostomirt und ihr mehrere Steine entfernt. Die Gallenblasenfistel war in 6 Wochen zugeheilt. Sie klagte aber trotzdem nach wie vor über Koliken, zumal ihr Arzt der Meinung war, dass sie nicht gründlich genug operirt sei. Sie kam anfangs dieses Jahres zu mir mit der Bitte, unter allen Umständen noch einmal operirt zu werden. Ich fand auch erhebliche Druckempfindlichkeit in der Gallenblasengegend und war sehr gespannt, ob die Furcht der Patientin und ihres Hausarztes begründet sei, dass wieder Steine gewachsen seien. Ich fand aber weiter nichts, als eine in Adhäsionen eingebettete, normalwandige, helle, bakterienfreie Galle enthaltende Gallenblase und habe, um späteren Beschwerden vorzubeugen, die Gallenblase entfernt und den Hepaticus drainirt. Der Kranken geht es jetzt gut.

Noch mehr aber wie in den Köpfen der Aerzte spukt das „Recidiv" in den Köpfen der Operirten.

Es ist geradezu lächerlich, was alles unter dem Namen „Recidiv" geht, aber es ist ergötzlich, bei diesem Capitel einige Augenblicke zu verweilen. Der trockene Ton statistischer Erhebungen erhält dadurch eine angenehme Anfrischung.

Meine Herren! Wenn einmal, wie ich selbst beobachtet habe,

ein Gallensteinoperirter wieder Magendrücken nach Sauerkraut und Eisbein oder Thüringer Kartoffelklössen bekommt und ihm die Blähungen stocken, Migräne oder Intercostalneuralgie sich einstellt, so schiebt er das natürlich auf wiedergewachsene Steine. Eine richtige Hysterica behält oft ihre Koliken, gleichgiltig ob man ihr die Gallenblase erhält oder entfernt, ob man den Choledochus verschliesst oder den Hepaticus drainirt. Will der Anfänger in der Gallensteinchirurgie einen recht guten Erfolg haben, so operire er ja keine Hysterica. Der Vorwurf, dass die Operation nichts nützt, resp. die Steine wieder wachsen, bleibt ihm sonst nicht erspart.

Ich hörte jüngst von einer Dame, der ich vor Jahren einen Cysticusstein entfernt hatte, dass sie wieder Koliken mit Steinabgang habe. Als ich sie später untersuchte, konnte ich feststellen, dass die Steine mit dem Urin abgegangen waren, dass also die durchgemachten Schmerzen Nierensteinkoliken waren.

Eine zweite Patientin, die ich operirt habe, war so nervös, dass man ihre Schmerzen im rechten Hypochondrium wirklich einmal als nervöse Leberkolik auffassen konnte. Als ich aber die Bauchhöhle öffnete, fand ich die entzündete Gallenblase mit Steinen vollgepfropft, den Coledochus frei und durchgängig. Ich habe die Ectomie ausgeführt, aber trotz fieberfreiem und glattem Verlauf behielt die Kranke ihre Schmerzen und hat sie heute noch. Soll man in einem solchen Falle von einem Recidiv sprechen? Ich habe nichts dagegen einzuwenden, wenn man sagt: „Auch die Operation hat nichts genützt.“ Bei der hochgradigen Nervosität der Patientin konnte ich von vornherein auf keinen glänzenden Erfolg rechnen. Die Operirte, die ich im Auge habe, berichtete mir, dass sie weder Icterus noch Steinabgang beobachtet, weder einen Bruch noch eine Fistel habe, an der Operationsstelle überhaupt alles in Ordnung sei — trotzdem spricht man in der Stadt, in der sie lebt, von einem „Recidiv“ ihrer Krankheit.

Bricht nun gar einmal eine Fistel wieder auf, oder stösst sich aus der Bauchnarbe ein Seidenfaden ab, so heisst es gleich überall: „Die Operation hat nichts genützt, die Steine wachsen doch wieder.“

Als ich vor zwei Jahren in Karlsbad war, weilte gerade eine meiner Choledochotomirten in dem berühmten Badeort zur Nach-

kur. Eines Tages zeigte sich ein kleiner Abscess in der Bauchnarbe, welcher auf einen Seidenfaden zurühzuführen war. Nun erhob sich am Sprudel und Mühlbrunnen eine lebhafte Discussion über die Nachtheile chirurgischer Therapie bei der Cholelithiasis, sodass ich mich hätte schämen müssen, der unglückliche Operateur des viel besprochenen Falles gewesen zu sein. Als schon nach 8 Tagen die Fistel wieder zugeheilt war, wurde dieser glückliche Ausgang dem heissen Sprudel, von dessen Heilkraft bei Wunden mir bis dahin nichts bekannt war, zugeschrieben.

Schon in früheren Arbeiten habe ich von Operirten erzählt, die glaubten, ein Recidiv ihrer Steinkrankheit zu haben und bei denen die Untersuchung für die wieder eingetretenen Schmerzen eine ganz andere Ursache ergab. Am instructivsten in dieser Beziehung sind jene Fälle, bei welchen sich die Gallensteinkrankheit mit einem Magenleiden, einer Pankreasaffection, einem Duodenalulcus, einer Wanderniere, oder einer Appendicitis combinirt. Begnügt man sich in einem solchen Falle mit der Beseitigung der Gallensteine, und treten dann von Seiten des Darmes oder Magens wieder Beschwerden ein, so kann man sicher sein, dass der Patient auf den Chirurgen kein Loblied singt, im Gegentheil alle Schuld für die neuen Schmerzen auf die schlechte Operation schiebt. Ich habe es mir deshalb zur Regel gemacht, etwaige Magencomplicationen sofort mit zu beseitigen. Daher erklären sich auch die vielen Pyloroplastiken und Gastroenterostomieen (ca. 50 an der Zahl), welche bei Gelegenheit von Gallensteinoperationen zur Ausführung kamen. Erst jüngst habe ich einen Herrn operirt, bei dem ich nicht nur aus der Gallenblase einen haselnussgrossen Stein entfernte, sondern auch wegen chronischer recidivirender Appendicitis den Wurmfortsatz resecirte und wegen eines Duodenalulcus eine Cholecystenterostomie und eine Gastroenterostomie in Verbindung mit der Braun'schen Enteroenterostomie ausführte. Der Patient ist vollständig genesen.

Das spassigste sog. Recidiv aber, welches ich erlebt habe, betrifft eine junge Frau, die erst kurze Zeit verheirathet war und in ihre Ehe die fürchterlichsten Koliken mitbrachte. Ich befreite sie von denselben durch eine Cystostomie. Glücklich kehrte sie in die Arme ihres Gatten zurück, aber schon 3 Monate später schrieb mir der Arzt, dass ein Recidiv eingetreten sei: „Die Patientin

klagt wieder über Magenschmezen und Kreuzschmerzen, sie erbricht fast täglich, und wird immer elender.“ Dann kam eine Pause und das Magendrücken und Erbrechen hörte definitiv auf, als 6 Monate später die Frau ihrem Manne einen kräftigen Jungen schenkte. Seitdem blieb sie frei von Koliken. Derartige Recidive mögen häufiger beobachtet werden.

Ueberhaupt waren die Antworten, die ich auf meine Anfragen hin von den Gallensteinoperirten erhielt, theilweise recht komischer Natur. So schrieb mir eine Frau: „Sie wollen wissen, ob ich je wieder etwas von Gallensteinkoliken oder Magenkrämpfen gespürt habe. Zu meiner grossen Freude kann ich Ihnen mittheilen, dass es mir ganz ausgezeichnet geht. Aber trotzdem liess ich mich nicht noch einmal operiren, nicht weil ich nach der Operation Schmerzen gehabt hätte, sondern weil ich mich jetzt kaum mehr satt essen kann. Mein Mann zankt häufig mit mir über die grossen Fleischer- und Bäckerrechnungen. Da mein Körpergewicht um 70 Pfund zugenommen hat, bin ich zu schwerer Arbeit nicht mehr fähig.“

Eine andere Frau beklagte sich, dass sie seit der Operation, die vor 4 Jahren stattgefunden hat, wieder 3 Kinder geboren hat, und schiebt diesen Kindersegen auf die allzugrosse Gesundheit, die ich ihr durch die Operation geschenkt hätte.

Im Allgemeinen sprachen alle Operirten ihre vollste Zufriedenheit aus, nur eine einzige, bei welcher ich durch eine schwierige Choledochotomie einen grossen Stein entfernt hatte, machte eine wenig rühmliche Ausnahme. Es handelte sich um die Frau eines Mannes, der ein Auskunftsbureau besitzt; sie gab mir auf die Einsendung meines Fragebogens eine Antwort, die verdient, im Druck verewigt zu werden. Sie schrieb:

„In höflicher Beantwortung Ihres gedruckten Formulars theile ich Ihnen ergebenst mit, dass ich an Stelle meines Mannes, der in einer Heilanstalt ist, das Geschäft führen muss, wobei sich auch ein Auskunftsbureau befindet. Da ich nun Ihre Angelegenheit auch als Auskunft betrachte, bitte ich um Einsendung von 20 Mark. Nachdem stehe ich mit genauer Angabe sehr gern zu Diensten.“

Es ist gut, dass diese Choledochotomierte die einzige war, die für die Ausstellung ihres Fragebogens 20 Mark verlangte, denn wären

alle meine Operirten so wenig dankbar, bereitwillig und bescheiden, so würde mich die Umfrage incl. Druckkosten und Porto ca. 8000 Mk. gekostet haben, und mein Vortrag etwas kostspielig geworden sein. Ich habe natürlich die 20 Mk. dem berühmten Auskunftsbureau nicht zukommen lassen, sondern mich an den betreffenden Arzt gewandt, der mir in zuvorkommendster Weise mittheilte, dass es der der Operirten, Besitzerin des Auskunftsbureaus, ganz auszeichnet gehe. Das liess sich auch von vorne herein annehmen, da sie doch im Stande ist, ihren Mann im Geschäfte zu vertreten. Aber man sieht, dass auch auf den Höhen des Harzes in der reinen Tannenluft die Undankbarkeit zu Hause ist.

Was nun die unechten Recidive anlangt, so müssen wir hier unterscheiden, ob die auftretenden Beschwerden auf zurückgelassenen Steinen, auf erneuter Entzündung in der Gallenblase oder auf der Bildung von Hernien oder Adhäsionen beruhen.

Ein Rückblick auf meine bisherigen Operationen giebt in dieser Beziehung folgendes:

1) Steine habe ich 19 × zurück gelassen und zwar

nach 202 Cystostomien	11 ×	= 5,5 %
nach 104 Ectomieen	1 ×	= 1 %
nach 82 Choledochotomieen	7 ×	= 8,5 %.

Dabei habe ich nicht im Auge die Steine, die ich im Cysticus und Choledochus absichtlich zurückliess, weil der Kräftezustand zur Zeit so schlecht war, dass ich es für gerathen hielt, die Operation abzubrechen und mich mit einer einfachen Fistelbildung zu begnügen. Die Fälle sind schliesslich durch secundäre Cysticotomieen und Choledochtomieen fast sämmtlich zur Heilung gebracht worden Ich denke vielmehr nur an die Steine, die unabsichtlich zurückblieben und sich früher oder später nach der Operation wieder bemerkbar machten. Warum gerade nach der Cystotomie und Choledochotomie leichter Steine zurückbleiben können wie nach der Ectomie, darüber werde ich weiter unten mir einige Bemerkungen erlauben.

2) Hernien habe ich nach der Choledochotomie und Ectomie öfters erlebt wie nach der Cystostomie, was auf die ausgiebige Tamponade zurückzuführen ist, welche die beiden erstgenannten Operationen unter allen Umständen erfordern.

Auf 168 Fistelanlegungen kommen nur 9 Hernien = $4^1/_2$ pCt.,

auf 134 Ectomieen resp. Choledochotomieen 12 = 9 pCt. Summa auf 302 Operationen 21 = 7 pCt. Hernien. Dieses Ergebniss ist ausserordentlich günstig; durch eine genaue Untersuchung konnte ich mich selbst überzeugen, dass von 130 Operirten nur 12 eine Hernie davongetragen hatten. Bei 118 war nicht einmal eine Andeutung einer Hernie vorhanden.

Auf dieses auffallende gute Resultat war ich selbst nicht gefasst, um so mehr als Czerny nach 15 pCt. seiner Gallensteinoperationen Hernien hat auftreten sehen. Poppert berichtet, überhaupt keine Hernie nach der wasserdichten Drainage beobachtet zu haben, auch Riedel stellt die Forderung auf, „dass nach der gewöhnlichen Gallensteinoperation — er meint damit die Cystostomie — eine Hernie nicht eintreten darf". Ich glaube nun nicht, dass wir einen Bauchbruch nach unseren Gallensteinoperationen schon wegen der häufig nothwendigen Tamponade gänzlich verhüten können, dass aber eine Hernienbildung nach Operationen im Oberbauch seltener ist, wie nach gynäkologischen Operationen, ist eine Thatsache, die keiner näheren Begründung bedarf.

Jedenfalls können wir zufrieden sein, wenn sich nach 100 Laparotomien nur 7 mal Hernien entwickeln.

Arge Beschwerden machten 3, sodass eine nachträgliche Bruchoperation vorgenommen werden musste. Ueber den einen Fall habe ich schon in einer Arbeit berichtet, welche im Oktober 1898 in den v. Volkmann'schen klinischen Vorträgen erschienen ist. Es handelte sich keineswegs um einen grossen Bauchbruch, sondern um kleine, kaum kirschgrosse Hernien, die dadurch entstanden waren, dass sich kleine Netzstückchen durch Lücken im Peritoneum parietale durchpressten und in der Bauchwand verwuchsen. Es kam dann zu Beschwerden, die ähnlich waren wie bei den kleinen Hernien in der Linea alba oberhalb des Nabels. Sehr heftige, blitzähnlich auftretende Schmerzen in der Magengegend mit Erbrechen und ohnmachtsähnlichem Zusammensinken. Ich habe diesen gequälten Kranken dreimal nachoperirt, hoffentlich das letzte Mal mit Erfolg! Die Stellen, wo durch die Bauchwand das Netz hervorquoll, befanden sich immer da, wo durchgreifende Nähte angelegt waren, und zwar immer medial von dem im rechten Musculus rectus abd. geführten Längsschnitte. Diese von mir beliebte Schnittführung hat sicher den Nachtheil, dass die

Nerven durchschnitten werden, sodass eine Ernährungsatrophie des medial gelegenen Theils des Muskels entsteht, wodurch einer Hernienbildung Vorschub geleistet wird. Trotzdem bin ich — wie Sie weiter unten hören werden — bei dem Längsschnitte geblieben.

In einem zweiten Fall entstand nach einer Cystostomie eine Hernie, weil ich wegen tiefer Lage der Gallenblase den Rippenbogen reseciren musste. Doch lässt sich die Hernie gut zurückhalten. Im Uebrigen sind nur in 4 Fällen derartige Beschwerden vorhanden, dass die Kranken Ursache haben, mit dieser unangenehmen Beigabe der Laparotomie unzufrieden zu sein.

3) Auf die durch Adhäsionen und erneute Entzündung in der Gallenblase bedingten Beschwerden komme ich später zu sprechen, wenn ich die für uns Chirurgen wichtigste Frage des Zurückbleibens der Steine erledigt habe.

Also 19 mal blieben bei 491 Gallensteinlaparotomieen, d. h. in 4 pCt. aller Fälle, Steine zurück! Die Gegner der Gallensteinchirurgie werden triumphirend ausrufen: „Bei diesen schlechten Resultaten haben wir ja allen Grund, vor der frühzeitigen Operation und vor dem Zuvieloperiren zu warnen!“

Sehen wir uns einmal nach den Ursachen um, die uns die Thatsache des Zurückbleibens der Steine erklären.

Begeht der Mensch einen Fehler, so soll er zuerst bei sich selbst nach den Gründen suchen, die seinen Misserfolg herbeiführten und darf nicht die Schuld sofort auf Andere abwälzen. So dürfen auch wir bei der Frage, warum so häufig Steine zurückblieben, uns der Einsicht nicht verschliessen, dass nicht selten an dem Uebersehen der Concremente eine schlecht gewählte Operationsmethode schuld ist. Als ich noch der Cystendyse das Wort redete, zweizeitig operirte, die Cysticotomie noch nicht eingeführt hatte, den Choledochus in allen Fällen durch die Naht verschloss, passirte es mir öfters, dass ich Steine zurückliess, als heute, wo ich mich nicht scheue, die Gallengänge genau so aufzuschneiden wie die Gallenblase und zur Ectomie die Hepaticusdrainage hinzuzufügen. Wir wollen doch nicht vergessen, dass die Gallensteinchirurgie noch in der Entwickelung begriffen ist. Nur ganz allmählich lernt ein Jeder durch Uebung und Erfahrung die Kunst des guten Operirens. Der Anfänger wird öfters Steine übersehen

wie der Geübte. Unter meinen letzten 100 Operationen kann ich mich nur zweier Fälle entsinnen, bei welchen ich einen Stein übersah.

Nach der Cystostomie blieben in 5,5 pCt. der Fälle Concremente zurück. Das erklärt sich folgendermassen: Die Fistelanlegung an der Gallenblase hat zwar den Vortheil der Ungefährlichkeit, bei ihrer Anwendung bleibt aber mancher Stein im Cysticus stecken, auch dann, wenn wir es in der Kunst der Palpation noch so weit gebracht haben, denn bei der oft enormen Schwellung und Auflockerung der Gallenblasenwandung fällt die Abtastung des oft daumenstarken Cysticus oft negativ aus. Ich habe darüber verschiedene Erfahrungen.

Ich hoffte bestimmt, alle Steine aus dem Cysticus entfernt zu haben und sah bald ein, dass der Hauptattentäter zurückgeblieben sein musste, denn es entwickelte sich eine Schleimfistel, die erst dann in eine Gallenfistel sich umwandelte, als das Concrement entweder freiwillig oder nothgedrungen seinen Standort verlassen hatte. Selbst hasselnussgrosse Steine können im Cysticus übersehen werden, wenn man lediglich auf die Palpation sich verlässt. Ich habe erst jüngst eine Patientin operirt, bei der ein sehr erfahrener und tüchtiger College die Cystostomie gemacht hatte; aber die Gallenblase befand sich im Stadium der grössten Entzündung, so dass es gar nicht wunderbar war, dass der Stein übersehen wurde. Es entwickelte sich eine Fistel, die bald Galle, bald Schleim absonderte, und als ich zum zweiten Mal die Bauchhöhle eröffnete, war es eine Kleinigkeit, den Stein aus dem Hals der abgeschwollenen Gallenblase an das Tageslicht zu befördern. Erst kürzlich habe ich einen ziemlich grossen Stein in der Gallenblase übersehen, so dass ich gar nicht genug vor allen jenen Methoden warnen kann, welche eine sofortige Verschliessung der Gallenblase bezwecken. Seien wir doch froh, wenn die Gallenblase geöffnet und drainirt werden kann!

Nicht selten kann es passiren, dass ein Stein aus dem Cysticus in den Choledochus gedrückt wird, oder später, wenn die äussere Fistel sich schliesst, von dem stauenden Secret aus der Gallenblase in den gemeinsamen Gallengang fortgeschwemmt wird. Solche Fälle habe ich in den vergangenen 2 Jahren zwei Mal erlebt, der eine Fall entzog sich meiner Behandlung, und ich habe nicht in

Erfahrung bringen können, ob durch eine Nachoperation der Stein aus dem Choledochus definitiv entfernt ist. In dem zweiten Fall kam es zu wiederholten Koliken, bis der Stein durch die Papille des Coledochus abging. Aber jetzt noch leidet die Kranke an entzündlichen Processen in der Gallenblase. Bei allen unabsichtlich in der Gallenblase und im Cysticus zurückgelassenen Concrementen wird man schliesslich von der Fistel aus durch Kornzangen und Gallensteinfänger eine definitive Heilung herbeiführen, wenn Arzt und Kranker nicht die Geduld verlieren. In der Cysticotomie und Choledochotomie besitzen wir Operationsmethoden, welche erst in letzter Linie in Anwendung kommen sollten. Seit ihrer Einführung ist es mir stets gelungen, die Gallengänge von den zurückgebliebenen Steinen zu säubern.

Steine im Choledochus habe ich sieben mal übersehen. Schon vor 5 Jahren konnte ich an dieser Stelle erklären, dass ich unter 29 Choledochotomieen fünf mal Steine zurückgelassen hatte. Seitdem ist mir das bei 53 Choledochotomieen nur noch zwei mal passirt. Beide Kranken leben noch und bekommen fast regelmässig alle vier Monate eine heftige Kolik mit Icterus aber ohne Steinabgang. Sie beweisen mit voller Bestimmtheit, dass auch grosse Steine im Choledochus sich lange Zeit vollständig latent verhalten können.

Bei der Ectomie ist es mir unter 104 Operationen nur einmal vorgekommen, dass ich einen Stein aus der Gallenblase in den Choledochus gedrückt habe. Der Fall war mir eine Mahnung vor der Vornahme der Excision der Gallenblase den Cysticus abzuklemmen, um den Uebertritt von Steinen in den gemeinsamen Gallengang zu verhüten. Ueberhaupt gehören Koliken nach der Ectomie zu den grössten Seltenheiten. War nach der Operation der Choledochus frei, so können sie nur auf den Adhäsionen beruhen. Ein von mir operirter College hatte unter solchen Adhäsionen lange Zeit zu leiden; seine Schmerzen fühlt er aber nicht an der Operationsstelle, sondern weiter nach links am äusseren Rand des linken Musc. rect. abd. Wahrscheinlich bestehen Verwachsungen zwischen Magen und Peritoneum parietale.

Sie ersehen aus diesem Sündenregister, welches 19 zurückgebliebene Steine umfasst, dass wir in der sicheren Entfernung von Concrementen noch keine volle Garantie bieten können, wenn

wir uns lediglich auf die Palpation und Sondirung der Gallengänge verlassen. Ich habe aus diesen Gründen mein Operationsverfahren einer Revision unterworfen und bin in den letzten Jahren mehr und mehr dazu übergegangen, die Gallenblase zu entfernen und von dem Cysticusquerschnitt aus die Gallengänge aufzuschneiden, abzutasten und zu sondiren und endlich den Hepaticus zu drainiren. Denn der augenblickliche Erfolg sollte auch ein Dauererfolg werden und das glaube ich in Zukunft auf diese Weise erreichen zu können.

Noch ein zweiter Grund war es, der mich mehr und mehr von der so lieb gewonnenen Cystostomie zur Cystectomie übergehen liess. Ich hatte bei 12 Cystostomirten wieder Klagen gehört über Magendrücken und Koliken. In der That fand ich bei der Untersuchung die Gallenblasengegend schmerzhaft, die Narbe vorgewölbt und leicht geröthet und wenn ich, wie ich das in 5 Fällen that, mit einer feinen Nadel punktirte, fand ich trübe Galle, welche bacteriologisch untersucht, stets das Bacterium Coli enthielt.

In fast allen Fällen gingen die Beschwerden so schnell zurück, dass ein weiterer Eingriff unnütz wurde, aber bei zwei Kranken habe ich doch die alte Narbe wieder gespalten und die Gallenblase eröffnet. Von Steinen fand ich keine Spur, aber die Galle war trübe und roch recht unangenehm, und aus der Tiefe kamen schleimige Eitermassen zum Vorschein. Nach dreiwöchentlicher Drainage der Gallenblase war wieder alles gut.

Diese Entzündungsrecidive sind leicht zu erklären. Die Gallenblase wird bei der Cystostomie an der vorderen Bauchwand fixirt. Durch mehr oder weniger sich ausbildende Adhäsionen wird es ihr unmöglich gemacht, sich so auszudehnen und zusammenzuziehen, wie das im normalen Zustand der Fall ist. Bei dieser Beschränkung der Contractionsfähigkeit der Gallenblase kann ein in dem Hohlorgan sich entwickelnder, gewöhnlich durch das Bacterium coli verursachter entzündlicher Process leicht festen Fuss fassen. Solche Entzündungsrecidive werden natürlich umso eher entstehen können, je kürzere Zeit man die Gallenblase drainirt hat. Aus diesem Grunde kann ich Ihnen garnicht genug rathen, bei eitrigen Processen in der Gallenblase 4—6 Wochen lang die Drainage anzuwenden und oft mit dem Katheter die Gallenblase auszuspülen.

Recht deutlich konnte ich die immer wieder in einer erhaltenen

Gallenblase aufflackernde Entzündung beobachten an jenem Falle, an dem ich meine erste Cysticotomie ausgeführt habe. Das betreffende Fräulein ist seit 8 Jahren in meiner Klinik als Krankenpflegerin und Operationsschwester thätig und hat sich mir bei circa 400 Gallensteinlaparotomien als eine unentbehrliche Helferin erwiesen. Bekanntlich hat jeder Chirurg einmal böse Laune; verläuft irgend ein Fall nicht nach Wunsch, so ergiesst sich sein Zorn auf das Personal. Wenn Fieber nach der Operation eintritt, so müssen Assistenten und Schwestern oft unschuldig leiden. So muss auch mein hochgeschätztes Fräulein sich häufig ärgern und die Folge davon ist fast regelmässig eine vorübergehende, entzündliche Schwellung des Cysticus.

Zwar ist mir nicht recht klar, wie nach einem Aerger oder Schreck Cholecystitis entstehen kann, aber die Entzündung kommt, die Narbe buchtet sich vor und ich war oft daran, die Gallenblase zu punktiren.

Aber allemal ging die Entzündung unter dem Gebrauch von Morphium, Natr. salicylicum (6 g pro die) und heissen Cataplasmen so rasch vorüber, dass die Punction unnöthig war. Ich will noch bemerken, dass dann der Appetit fast immer schlecht ist und geringfügiger Icterus eintritt.

Seit circa einem Jahr ist aber keine Entzündung wieder eingetreten, wie überhaupt in allen Fällen die Entzündungskoliken immer nur vorübergehender Natur waren. Augenblicklich sind alle Operirte bis auf einen einzigen ohne Entzündung und Koliken.

Nach der Erfahrung, die ich gesammelt habe, glaube ich nicht, dass diese Entzündungskoliken auf einem Steinrecidiv beruhen, ist doch die Cholecystitis non calculosa eine nicht ganz so seltene Affection! Aber möglich wäre es, dass sich um einen zurückgelassenen Seidenfaden ein neues Concrement gebildet hätte. Bei 4 Kranken habe ich nämlich ein Recidiv gesehen, welches darauf zurück zu führen war, dass sich Seidenfäden in die Gallenblase abgestossen und hier zu einer Incrustation Veranlassung gegeben hatten. Diese Beobachtung habe ich schon früher mitgetheilt, so dass ich nicht näher darauf zurück zu kommen brauche, aber neu wird Ihnen sein, dass auch die Cysticusligatur nach Ectomie in den Choledochus gerathen und dort zur Steinbildung führen kann. Ich habe darüber eine Beobachtung: Ich hatte einem Herrn die

Gallenblase exstirpirt, zwei Jahre später bekam er unter Icterus eine heftige Kolik und es kamen in den Faeces zwei Steine zum Vorschein und in jedem fand sich als Kern eine Seidensutur.

Seitdem lasse ich sämmtliche Fäden an den Gallengängen lang und entferne sie am 14. Tage mit der Tamponade, oder warte ihre Abstossung mit Geduld ab. Bei der Cystostomie erleichtere ich mir ihre Entfernung durch die schon veröffentlichte Drahtmethode.

Der grösste Theil der Beschwerden aber, über die wir nach Gallensteinoperationen unsere Kranken klagen hören, beruht auf den Adhäsionen. In der Mehrzahl der Fälle treffen wir Verwachsungen schon an, wenn wir die Bauchhöhle eröffnen und fast immer müssen wir sie lösen, um einen genügenden Ueberblick und Zugang zu den Gallengängen zu gewinnen. Selten wird es uns gelingen der Wiederentstehung der Adhäsionen vorzubeugen und deshalb können wir uns nicht wundern, wenn in diesem oder jenem Fall nach der Operation Schmerzen entstehen, welche auf die Anwesenheit von Adhäsionen zurück zu führen sind.

Ich habe 33 mal, also in 11 pCt. der Fälle Adhäsionsbeschwerden beobachtet und zwar kamen auf 134 Cystectomien und Choledochotomien nur 4 = 3 pCt., auf 168 Cystostomien aber 29 = 17 pCt. Adhäsionsrecidive. Die Häufigkeit der Adhäsionsbeschwerden nach der Cystostomie war für mich mit ein Grund, diese Operationsmethode in den letzten Jahren zu Gunsten der Cystectomie mehr und mehr einzuschränken.

Am häufigsten finden wir Adhäsionen der Gallenblase mit dem Netz, in zweiter Linie mit dem Duodenum resp. Pylorus, in dritter mit dem Colon. Appetitlosigkeit, Aufstossen, Uebelkeit, bald Verstopfung, bald Durchfall, ja ileusähnliche Erscheinungen treten als Zeichen der Adhäsionen auf. Häufig hat der Operirte unter fortwährenden Schmerzen nach dem Essen (Pylorusadhäsionen) oder vor der Stuhlentleerung (Colonadhäsionen) zu leiden.

Wie sollen wir solche Schmerzen erklären? Ich bin der Meinung, dass sie in den meisten Fällen durch Abknickung des Cysticus resp. der sich prall anfüllenden Gallenblase entstehen. Denn wenn wir die Gallenblase entfernen, so dass es eben nicht wieder zu einer Anfüllung kommen kann, verschwinden die Schmerzen. Deshalb sind auch die Adhäsionsbeschwerden nach der Cystostomie häufiger, als nach der Cystectomie.

Sehr unangenehm sind die Adhäsionen zwischen Gallenblase und Pylorus resp. Duodenum. Dadurch wird der Magen in seinen motorischen Functionen gestört und dilatirt. Für solche Fälle empfehle ich Ihnen die Ectomie der Gallenblase und die hintere Gastroenterostomie. Halten Sie sich nicht, meine Herren, mit einer Pyloroplastik und einer Cystostomie auf, sie nützen meistentheils Ihnen nichts.

Ueber die Häufigkeit der Hernien nach Gallensteinoperationen habe ich schon oben die nöthigen Angaben gemacht.

Noch bemerken will ich, dass nach meinen sämmtlichen 491 Gallensteinlaparotomien nur eine einzige Pat. eine Gallenfistel zurückbehalten hat. Es handelte sich um eine Frau, bei welcher sich nach einer Ectomie ein Pancreatitis chronica interstit. ausbildete, so dass eine complete Gallenfistel zurückblieb. Ich machte den Versuch, der mir bei einem andern Fall vollständig gelungen war, eine Verbindung zwischen Cysticusstumpf und Duodenum herzustellen. Der Versuch misslang, die Anastomose wich auseinander, das Loch im Duodenum ist zugeheilt, aber die Cysticusgallenfistel ist geblieben. Wenn die Patientin sich auch täglich verbinden muss, so ist sie doch im Stande ihrem Haushalt vorzustehen und fühlt sich ganz gesund.

Wir sehen also, dass die unechten Recidive — zurückgebliebene Steine, Entzündungen in der erhaltenen Gallenblase, Adhäsionen und Hernien — nicht ganz selten sind. Und wenn es mir auch immer gelungen ist, die zurückgelassenen Steine zu entfernen und die Entzündungs- und Adhäsionskoliken durch geeignete Behandlung zu beseitigen, so müssen wir doch alle Mühe aufwenden, um nach Möglichkeit unechte Recidive zu vermeiden. Denn so gerechtfertigt in der Theorie die Unterscheidung von echten und unechten Recidiven ist, so wenig Werth hat eine solche in der Praxis: der Kranke hat nur den einen Wunsch, niemals wieder Schmerzen oder Koliken zu bekommen. Ihm ist es ganz gleichgültig, ob die nach der Operation eintretenden Beschwerden auf neu gebildeten oder zurückgelassenen Steinen, auf Adhäsionen oder Hernien beruhen, die Schuld für den Misserfolg trifft nach der Meinung des Publikums unter allen Umständen den Operateur. Der häufig der Gallensteinchirurgie nicht wohlgesinnte Hausarzt stimmt in die Klagen mit ein und wenn wir Chirurgen unter 100 Operationen

99 herrliche Erfolge haben, so wird ein einziger Misserfolg derartig ausgenützt, dass man am liebsten solcher Undankbarkeit gegenüber auf weitere Operationen verzichten möchte.

Und doch ist der Chirurg an dem Misserfolg meist unschuldig, denn die von uns so häufig ausgesprochene Mahnung, die Steine frühzeitig zu entfernen, d. h. so lange sie noch in der Gallenblase stecken, wird nach wie vor überhört. Die Kranken kommen meistentheils zu spät zur Operation und dann gelingt es uns nicht immer, in einer Sitzung sämmtliche Steine zu entfernen.

Die inneren Aerzte und ihre Kranken sollen also nicht vergessen, dass wir deshalb so häufig Steine zurück lassen müssen, weil wir zu spät um Hülfe angerufen werden. So lange das Gallensteinleiden sich auf die Gallenblase allein beschränkt, Cysticus und Choledochus noch frei sind, fällt es meist nicht schwer, sämmtliche Steine zu entfernen. Aber da der Kranke und sein Arzt sich meistentheils dann erst zur Operation entschliessen, wenn vitale Indication vorliegt, die Steine ihren ursprünglichen Standort verlassen und sich im Cysticus und Choledochus eingeklemmt haben, wird es uns nicht immer gelingen, mit einem Schlage der Situation Herr zu werden.

Das beste Mittel nun, um uns vor der Zurücklässung von Steinen zu schützen, wäre also eine frühzeitige Operation, aber wann kommt denn der Kranke in eine chirurgische Klinik?

Ich kann ja nicht darüber klagen, dass nach Halberstadt zu wenig Gallensteinkranke kommen, aber frühzeitig habe ich nur ein paar Mal zum Messer gegriffen.

Ich habe längst eingesehen, dass die Empfehlung der frühzeitigen Operation, obwohl sie in der Theorie die einzig richtige Therapie der Cholelithiasis ist, deshalb keinen rechten Zweck hat, weil in der Praxis weder Arzt noch Kranke sich danach richten und oft auch in der That sich nicht danach richten können. Desshalb soll ein praktischer Chirurg nur solche Indicationen aufstellen, welche in der Praxis durchführbar sind. Seien wir darum zufrieden, wenn wir bei dem acuten und chronischen Empyem der Gallenblase, beim chronischen Choledochusverschluss, bei häufig wiederkehrenden, die Lebensfreudigkeit untergrabenden Koliken operiren können. Bei dieser weisen allerdings mehr nothgedrungenen, als freiwilligen Beschränkung in

der Indicationsstellung dürfen wir nun getrost Operationsmethoden wählen, die, wenn auch nicht so gefahrlos wie die Cystostomie doch den Wünschen der Kranken, auf immer von Steinen und Beschwerden befreit zu werden, am meisten entsprechen. Von dieser Anschauung geleitet, habe ich in der letzten Zeit immer mehr an die Stellen der Cystostomie die Cystectomie gesetzt, wenn nöthig und möglich mit der Hepaticusdrainage combinirt. Ich will gern im Jahr 10 oder 20 Gallensteinoperationen weniger ausführen, wie bisher, aber greife ich einmal zum Messer, so soll der Kranke auch sicher sein, dass ich ihm gründlich geholfen habe. Entweder gründlich oder gar nicht operiren! — diesen Grundsatz habe ich bei meinen letzten 100 Operationen nicht aus den Augen gelassen. Mit der Gründlichkeit wachsen freilich die Gefahren der Operation, aber sie sind gegen die, welche eine weitere abwartende Behandlung heraufbeschwört, in vielen Fällen verhältnissmässig sehr gering sind, der Kranke fürchtet sie nicht, wenn er der fürchterlichen Qualen gedenkt, die er bis dahin ertragen hat und wenn er hoffen kann, durch einen operativen Eingriff die langentbehrte Gesundheit wieder zu erlangen.

Jedenfalls handelte es sich fast bei meinen sämmtlichen Eingriffen um sog. „Spätoperationen“ und wir werden es auch in dem neuen Jahrhundert nicht verhüten können, dass die Gallensteinkranken zuerst nach Karlsbad pilgern und dann erst an eine Operation denken, wenn der heisse Sprudel die Koliken nicht beseitigt. Unter diesen Umständen kann es nicht Wunder nehmen, wenn es uns nicht immer sofort gelingt, durch eine Operation sämmtliche Steine zu entfernen.

Wie ist es z. B. möglich, aus einer perforirten Gallenblase, deren Eiter sich auf verschlungenen Wegen nach aussen durch die Bauchdecken Bahn gebrochen hat, mit Sicherheit alle Steine zu entfernen?

Ich habe im Jahre 1891 einen solchen Fall operirt, entfernte einen grossen Stein aus der schleimabsondernden Gallenblase, konnte ihn aber nur in Trümmern herausziehen. Monatelang habe ich hier die Gallenblase ausgespült, bis stets reine Galle abfloss, also ein Beweis, dass der Cysticus durchgängig war. Dann liess ich die Fistel zuheilen. 8 Jahre später bekam Patientin wieder

Kolik mit Icterus und es ist mir zweifellos, dass damals trotz aller Spülerei Steintrümmer zurückgeblieben sind. In solchen Fällen können wir Chirurgen trotz grösserer Uebung im Sondiren niemals mit Bestimmtheit behaupten, dass alle Steine beseitigt sind. Je weiter die Entzündung um sich gegriffen hat, um so schwieriger gelingt die Entfernung der Concremente.

Unterliegt es also keinem Zweifel, dass die Hauptschuld an den nicht ganz vollkommenen Resultaten unserer chirurgischen Eingriffe der Kranke selbst trägt, der sich gewöhnlich zu spät zur Operation entschliesst, so müssen wir Chirurgen doch eingestehen, dass wir durch die Wahl der Operationsmethoden, durch schlechte Technik und falsche Indicationsstellung manchen Misserfolg uns zuzuschreiben haben. Es muss deshalb unser Bestreben sein:

1. Nur nach genauer Diagnose des vorliegenden Falls und unter strikter Indicationsstellung zum Messer zu greifen.

2. Methoden zu wählen, welche eine vollständige Entfernung aller Steine ermöglichen.

3. Die Operation so einzurichten, dass einer neuen Entzündung vorgebeugt wird.

4. Die Adhäsionen möglichst zu verhüten.

5. Die Hernien zu beschränken und

6. Nach erfolgter Operation einer erneuten Gallensteinbildung durch diätetische und balneologische Kuren möglichst vorzubeugen.

Um diese Forderungen zu erfüllen, müssen wir auf folgende Punkte unser Augenmerk richten:

ad. 1) Wer beim acuten Choledochusverschluss unter allen Umständen operirt, darf sich nicht wundern, wenn er Steine zurücklässt, und wer sich nicht Mühe giebt, die path. Anatomie der Cholelithiasis genau zu studiren, wird niemals eine strikte Indicationsstellung erlernen können. All' diese Punkte habe ich in meiner „Diagnostik der einzelnen Formen der Gallensteinkrankheit" 1899, besprochen, so dass ich heute auf das dort Gesagte verweisen kann. Trotzdem ich mich bemühe, nur nach ganz genauer Diagnosen- und Indicationsstellung zu operiren und die Probelaparotomie auf das Aeusserste einschränke, gelte ich vielfach noch als ein Chirurg, der vom „Furor operativus" hinge-

rissen, manchen Bauch aufschneidet, der besser uneröffnet geblieben wäre. An dieser irrigen Meinung mag grösstentheils mein sehr bedeutendes Material an Gallensteinfällen Schuld sein.

Wer aber meine Schriften genau kennt und die dort niedergelegte Kasuistik eingehend durchstudirt hat, wird kaum von Hippel in Dresden Recht geben, wenn er in einer Kritik meiner Arbeit „Bericht über 197 Gallensteinoperationen aus den letzten $2^2/_3$ Jahren“ (Archiv für klinische Chirurgie, Band 58, pag. 470) im Centralblatt für die Grenzgebiete der Medicin und Chirurgie, 1900, Band III, No. 3, pag. 120, folgendes sagt: „Die Resultate Kehr's sind sicherlich ausgezeichnete, und seine Arbeit stellt wieder eine wesentliche Bereicherung unserer Kenntnisse auf diesem Gebiete dar. Noch eindrucksvoller aber würde dieselbe sein, wenn Kehr sich hinsichtlich der Indicationsstellung zu operativen Eingriffen in der Bauchhöhle etwas mehr Reserve auferlegen würde. Wenn er bei jeder aus irgend welchem Grunde unternommenen Laparotomie den Wurmfortsatz wegschneidet und die Gallenblase, sobald sie Steine enthält, einnäht oder exstirpirt, da „diese Gebilde nur zum Aerger der Menschen da sind, mit deren Unterbringung in denaturirten Spiritus man nicht all zu lange warten soll und die absoluten Alkohol noch nicht einmal verdienen“, so werden ihm, glaube ich, auf diesem Wege nicht viele Chirurgen folgen.

von Hippel giebt, wie das leider häufig bei Kritiken der Fall ist, meine Ansichten ganz entstellt wieder, denn der Passus, den er theilweise citirt, lautet in Wirklichkeit folgendermaassen: „Es frägt sich, ob wir Chirurgen das Recht haben, bei anderweitigen Operationen in abdomine eine Gallenblase operativ in Angriff zu nehmen, wenn, wie die Anamnese ergiebt, der Patient durch die vorgefundenen Steine keine Beschwerden gehabt hat. Ich stehe hier auf folgendem Standpunkt: Sind die Kräfte des Patienten gut, hat die Operation nicht allzulange gedauert, beherrscht der Arzt die Gallensteinchirurgie, so soll er die Steine entfernen. Ebenso verhalte ich mich dem Wurmfortsatz gegenüber. Ich schneide ihn fort, wenn ich die Bauchhöhle eröffnet habe, vorausgesetzt dass ich keine besonderen Bauchdeckenschnitte zu machen brauche und die ursprüngliche Operation leicht und gut von statten ging.“ Das klingt doch etwas anders als die Dar-

stellung des Dresdener Kollegen und es ist bedauerlich, dass ein Kritiker bei Abfassung seiner Referate so wenig objectiv zu Werke geht. Es fällt mir also gar nicht ein, bei jeder Laparotomie den Wurmfortsatz zu entfernen und die Gallenblase aufzuschneiden, sondern ich rathe dem Arzt nur dann dazu, wenn er die Gallensteinchirurgie beherrscht, keine besonderen Bauchdeckenschnitte nöthig sind, die ursprüngliche Operation leicht war und die Kräfte des Patienten gut sind. Warum verschweigt v. Hippel diese 4 so wichtigen Bedingungen? Jedenfalls ist es mir bei dem misslichen Urtheil v. Hippel's „über meine Indicationsstellung bei operativen Eingriffen in der Bauchhöhle" eine grosse Genugthuung gewesen, dass viele andere, selbst innere Aerzte Dresdens mit meiner Indicationsstellung sehr einverstanden sind, sonst wären nicht deren 4 von Dresden nach Halberstadt gekommen sein, um sich von mir untersuchen und operiren zu lassen.

Am Ende seines Referates will v. Hippel an einem von mir operirten Fall zeigen, welch ausgiebigen Gebrauch ich von der Probelaparotomie mache. Nun ist dieser eine Fall fast der einzige unter 202 Operationen, bei welchem ich eine Probeincision vornehmen musste; gerade weil ich mich bei ihm in der Diagnose zur Indication gründlich geirrt hatte, wollte ich ihn nicht verschweigen. Oder kann mir v. Hippel unter den übrigen 201 Operationen noch mehr Fälle nachweisen, welche der Probelaparotomie unterworfen werden mussten? Ich finde nur noch eine zweite Probeincision, also kommen auf 200 Operationen 2 Probelaparotomien = 1 %. Ist das zuviel? Selbst 6—8 Probeincisionen bei 200 Laparotomien würden nicht zuviel sein! Aus einem oder aus ein paar Fällen aber Schlüsse allgemeiner Natur zu ziehen, ist nicht die Art objectiver Kritik. Wie kommt also v. Hippel zu der geradezu falschen Bemerkung, dass ich von der Probelaparotomie einen ausgiebigen Gebrauch mache? Ich führe die unrichtige Wiedergabe meiner Anschauungen darauf zurück, dass v. Hippel meine Arbeiten nicht genau gelesen hat, und bedaure, dass viele Leser des Centralblattes der Grenzgebiete durch derartige Referate über meine Indicationsstellung bei Gallensteinoperationen eine ganz falsche Vorstellung bekommen. Nicht ich schade dadurch, wie v. Hippel glaubt, der von mir vertretenen Sache, sondern er stört auf diese Weise das gute Einvernehmen

zwischen practischem Arzt und Chirurgen, welches nöthig ist, um die Gallensteinchirurgie zu fördern.

Jeder Autor wird eine „sachliche Kritik“ gern entgegennehmen, und so freue auch ich mich, wenn ein College mich auf meine Fehler und Irrthümer, die man selbst häufig übersieht, aufmerksam macht. Aber die Ansicht v. Hippel's, dass ich von der Probeincision einen „ausgiebigen Gebrauch“ mache, und „bei jeder aus irgend einem Grunde unternommenen Laparotomie den Wurmfortsatz wegschneide“ ist völlig aus der Luft gegriffen. Wer genau wissen will, welche Stellung zur Probeincision ich bei der Cholelithiasis einnehme, den verweise ich auf meine „Diagnostik“ (I. Theil p. 106), in welcher ich „die Probeincision“ nach Möglichkeit einzuschränken rathe. Einstweilen können wir dieselbe noch nicht ganz entbehren. Oder kann v. Hippel immer ohne eine solche eine ganz genaue Diagnose stellen? Ich für meinen Theil möchte trotz meiner 491 Gallensteinoperationen nicht immer auf die Probelaparotomie verzichten. Dass ich mir „hinsichtlich der Indicationsstellung zu operativen Eingriffen in der Bauchhöhle“ auch ohne die v. Hippel'sche Mahnung schon genügend Reserve auferlege, beweist schon der Umstand, dass ich im Verlauf des Jahres eine grosse Zahl von Kranken nach Karlsbad schicke, bei denen ich eine medicamentöse Behandlung für richtiger halte als eine operative. Bei zahlreichen Consultationen haben sich die betr. Collegen überzeugen können, dass es für mich eine ganze Reihe von Momenten giebt, welche einen operativen Eingriff contraindiciren. v. Hippel's Rath ist also, so gut er auch gemeint sein mag, bei mir sehr wenig angebracht.

Ich habe diese „Entgegnung“ nicht in einem besonderen Artikel vorbringen wollen, da ich kein Freund derartiger Auseinandersetzungen bin. Aber da ich einmal bei der Betrachtung der Recidiven nach Gallensteinoperationen auf die stricte Indicationsstellung hinweisen möchte, glaubte ich die günstige Gelegenheit nicht vorübergehen lassen zu sollen, um die unrichtige Wiedergabe meiner Ansichten durch v. Hippel festzustellen. Dabei hatte ich am wenigsten mein eigenes Interesse im Auge, als das der Gallensteinchirurgie, die durch derartige Kritiken wie die v. Hippel's nicht gefördert, sondern gehemmt wird.

Ohne dass ich die Absicht habe, v. Hippel einen Rath zu

ertheilen, möchte ich ihn doch an das beherzigenswerthe Wort Geibel's erinnern, welches ich bereits in meiner von ihm kritisirten Arbeit citirt habe:

„Das ist die beste Kritik in der Welt,
Wenn neben das, was ihm missfällt,
Einer was Eigenes, Besseres stellt!" —

ad 2 u. 3. Die Operationsmethoden, deren wir uns zur Entfernung der Gallensteine bedienen, sind sehr verschieden, je nachdem wir es mit acuten oder chronischen entzündlichen Processen der Gallenblase zu thun haben. Der Sitz der Steine, die Beschaffenheit der Gallenblase, der Grad der Entzündung giebt den Ausschlag, ob wir die Gallenblase erhalten oder entfernen, ob wir die Cysticotomie, Choledochotomie oder Hepaticusdrainage vornehmen.

Ich will heute nicht näher auf die Auswahl der einzelnen Operationsmethoden eingehen, und ich habe das um so weniger nöthig, als ich erst kürzlich in der Münchener medicinischen Wochenschrift No. 6 u. 7, 1900, in einer Arbeit: die Verwendung der Gelatine zur Stillung cholämischer Blutungen nach Operationen am Gallensystem etc., auseinandergesetzt habe, wann ich eine Gallenblasenfistel anlege und wann ich die Gallenblase excidire und den Hepaticus drainire.

Nur ganz kurz, soweit dabei die uns heute berührende Angelegenheit der echten und unechten Recidive in Frage kommt, will ich bemerken, dass ich bei allen acuten entzündlichen Processen in der Gallenblase, besonders bei der acuten serös-eitrigen Entzündung der zum Tumor anschwellenden Gallenblase für die Cystostomie stimme. Dass wir bei dieser Operationsmethode einmal einen Stein im Cysticus übersehen, kann nur den wundern, der niemals eine so verdickte, oft Kindskopf grosse Gallenblase zu Gesicht bekommen hat. Würden wir aber, um einem Zurücklassen von Steinen aus dem Wege zu gehen, auf die Operation bei der acuten serös-eitrigen Entzündung verzichten, so würde mancher Fall letal verlaufen, der durch die Operation vor einem sicheren Untergange bewahrt wird. Ich weiss sehr wohl, dass auch eine acute serös-eitrige Entzündung der Rückbildung fähig ist, trotzdem bin ich der Ansicht, dass der vorsichtige Arzt derartige Fälle unter allen Umständen operiren lassen soll, auch

auf die Gefahr hin, dass Steine zurückbleiben: denn die Gefahren der abwartenden Behandlung sind grösser als die der operativen. Zeigt die Entzündung in der Gallenblase einen milderen Verlauf, so ist es, ehe man zum Messer greift, gewiss rathsam, den Anfall erst ganz vorübergehen zu lassen, weil dann im freien Intervall die Entfernung sämmtlicher Steine besser gelingt und die Gefahr der Infection geringer ist. Natürlich entschliesst sich der Kranke, sobald er schmerzlos ist, nur ungern zur Operation.

Meistentheils haben wir Chirurgen aber gar keine Gelegenheit, unsere Indicationsstellung bei der acuten serös-eitrigen Cholecystitis zum Ausdruck zu bringen. Denn die allermeisten Kranken kommen, — das ist wenigstens bei mir jetzt der Fall[1]) — im sogen. freien Intervall zur Operation. Denn während der acuten Entzündung ist der Patient schwer transportfähig und das unentbehrliche Morphium erleichtert dem Kranken zwar die Schmerzen, erschwert ihm dafür aber den Entschluss zur Operation. Der Kranke muss erst mürbe sein, die Anfälle müssen sich häufen, die Erwerbsfähigkeit muss in Frage gestellt sein, dann stellt er sich zur Operation. Bei dieser recidivirenden Form finden wir meistentheils nur unerhebliche Anzeichen von acuter Entzündung, dafür um so mehr Schwarten und Verwachsungen, die Gallenblase ist geschrumpft, im Cysticus und Choledochus stecken unzählige Steine.

In solchen Fällen haben wir die Wahl zwischen dem von mir eingeführten „Schlauchverfahren", welches Poppert zur „wasserdichten Drainage" umgetauft hat, und der Excision der Gallenblase. Bei dem Schlauchverfahren wird die Gallenblase erhalten, Adhäsionsbeschwerden und Entzündungskoliken treten aber ebenso häufig auf wie nach der gewöhnlichen Cystostomie. Uebersieht man aber einmal einen Stein, so ist seine Beseitigung von der Fistel aus nicht immer leicht, häufig sogar nur durch eine zweite Laparotomie möglich. Dazu kommt, dass die peritoneale Infection

[1]) Früher habe ich die Cystostomie häufiger ausgeführt als die Cystectomie, da ich mit viel mehr acuten Fällen, die aus Halberstadt und nächster Umgegend kamen, zu thun hatte. Jetzt, wo die Kranken von weither kommen, überwiegt die chronische recidivirende Form der Cholelithiasis. Deshalb haben auch die Choledochotomieen so zugenommen. Sie betrugen bis April 1896, also in den ersten 5 Jahren 29, in den letzten 5 Jahren 53. Dazu kommt, dass ich die Cystostomie weniger einiger nicht zu leugnender Nachtheile zu Gunsten der Cystectomie eingeschränkt habe.

trotz der Versicherungen Poppert's nicht immer abzuwenden ist, wie ich das leider jüngst erlebte, als ich, „ermuthigt" durch Poppert's Erfolge, einen Fall genau nach seiner Vorschrift operirte und an Peritonitis verlor. Denn das Bacterium coli wird auch beim besten wasserdichten Verschluss seinen Weg zwischen Rohr und Gallenblasenschleimhaut in die Bauchhöhle finden und trotz ausgiebiger Tamponade einmal die todtbringende Sepsis dem Peritoneum mittheilen können. Nicht sofort nach der Cystostomie schwillt der Cysticus ab und gestattet der Galle freien Abfluss nach aussen, wie das bei der Hepaticusdrainage bisher stets der Fall war. Die Gallenblase liegt oft 3—4 Tage als ein nicht functionirendes Organ in der Tiefe der Bauchhöhle, und wenn wir auch bei der Operation den angesammelten Eiter ohne Schaden für das Peritoneum entfernen können, so kann, so lange der Gallenfluss nicht zu Stande kommt, leicht eine Stagnation in der Gallenblase eintreten, welche auch bei sicherer Einfügung des Rohres in die Gallenblase für das Peritoneum gefährlich werden kann. In meinem letal verlaufenen Fall kam — wie so häufig — wegen Verschwellung des Cysticus die ersten 24 Stunden keine Galle aus dem Rohr. Nach 36 Stunden traten die Erscheinungen der diffusen Peritonitis ein und zwar so schwer, dass ein Nachsehen gar keinen Zweck hatte. Bei der Section fand ich das Rohr „wasserdicht" liegend, in ihm (ich wende weitere Rohre an wie Poppert) einen festen Schleimpfropf, in der Gallenblase jauchiges Secret in reichlicher Menge. Die Nähte, die den wasserdichten Verschluss herbeiführen sollten, hatten zwar makroskopisch gehalten, aber man konnte doch feststellen, dass sich zwischen Gallenblasenschleimhaut und Rohr Secret hindurchgepresst haben musste, welches hochgradig virulent, auch die Barriere der ausgiebigsten Tamponade durchbrochen und die Infection des Peritoneums herbeigeführt hatte. Wäre ich der altbewährten Methode der Cystostomie mit Einnähung an das Peritoneum parietale treu geblieben, so wäre mir diese traurige Erfahrung wahrscheinlich erspart geblieben.

Wenn nun auch ein ungünstig verlaufener Fall nicht viel beweist, so kann ich doch auf Grund meiner Erfahrungen das Schlauchverfahren, wie ich schon früher mittheilte, erst in zweiter Linie empfehlen.

In erster Linie rathe ich zur Excision der Gallenblase und füge zu dieser Operation — wenn nöthig und möglich — die Hepaticusdrainage hinzu.

Ich habe diese Operation im letzten Jahre methodisch geübt und möchte sie Ihnen mit ein paar Worten beschreiben. Die Bauchhöhle wird durch einen Schnitt eröffnet, welcher am Processus xyphoideus beginnt, 2 cm weit vom rechten Rippenrand parallel dem Rippenbogen durch den rechten Musc. rect. abd. geführt wird und dann als Längsschnitt im Muskel so weit nach unten sich erstreckt, dass eine vollständige Freilegung der Gallenblase und der Gallengänge ermöglicht wird. Diese Combination eines Leberrandschnittes mit einem Längsschnitt kann ich Ihnen auf das Angelegentlichste empfehlen. Weder durch einen einfachen Längsschnitt am äusseren Rand des rechten Musc. rect. abd., noch im Muskel selbst, weder durch den Courvoisier'schen Leberrandschnitt, noch durch den Czerny'schen Hakenschnitt können Sie das Gallensytem so frei legen, wie durch die von mir seit Jahresfrist angewandte Schnittmethode. Nach Eröffnung der Bauchhöhle wird die am besten uneröffnete Gallenblase aus ihren Verbindungen mit der Leber und etwaigen Verwachsungen gelöst und entfernt. Dabei gehe ich so vor, dass ich eine Klemme am Cysticus anlege, hinter dieser den Gang durchtrenne, so dass kein Tropfen aus der Gallenblase in die Bauchhöhle fliessen kann. Was aus dem Choledochus ausfliesst, wird mit einer genähten Gazecompresse aufgefangen. Die Arteria cystica wird für sich ligirt. Etwaige zwischen Darm und Gallenblase bestehende Fisteln werden unter Versorgung des Intestinalloches zerstört. Solche Fisteln sind nicht selten, ja einmal habe ich eine doppelte Fistelbildung — die eine zwischen Colon und Gallenblase, die andere zwischen Pylorus und Cysticus angetroffen. Dann fasse ich den Cysticusstumpf mit zwei langen König'schen Klemmen und führe zwischen diesen eine leicht gebogene Hohlsonde bis in den Choledochus hinein. Auf der gehörig den Choledochus spannenden Hohlsonde wird der Cysticus bis in den Choledochus hinein gespalten. Meistentheils ist der Schnitt 2 cm lang. Der Choledochusschnitt wird nun beiderseits mit Haltezügeln versehen und zum Klaffen gebracht, so dass ich seine Innenfläche überschauen kann: Zuerst führe ich eine dicke Uterussonde in den Hepaticus

— meistentheils dringt die Sonde 5 cm vor — und überzeuge mich, ob dieser Gang frei von Steinen ist oder nicht. Nach Entfernung von etwaigen Concrementen wende ich mich dem Choledochus zu. Ist der Schnitt hier nicht gross genug, so wird der ganze supraduodenale Theil des Choledochus bis an das Duodenum heran gespalten. Ich ruhe nicht eher, bis die Sonde die Papille des Duodenum passirt hat und häufiges Sondiren mit dicken und gebogenen Sonden mich von dem Freisein des Choledochus überzeugt haben. Schliesslich führe ich die beste Sonde, über die wir Chirurgen verfügen, den Finger, in den oft stark erweiterten Choledochus ein, um ja kein Concrement zurückzulassen. Dass ich in den Fällen, bei denen die Steine im retroduodenalen Theil des Choledochus stecken, event. die Choledocho-Duodenostomia interna vornehme, brauche ich wohl nicht besonders zu erwähnen.

Sind alle Steine aus dem Choledochus entfernt, so folgt die Naht bis auf eine kleine Oeffnung, durch welche ein weiches Gummirohr 4 cm tief in den Hepaticus vorgeschoben werden kann. Dieses Rohr wird genau wie ich das bei der Hepaticusdrainage[1]) beschrieben habe, befestigt und ringsum mit einigen Streifen tamponirender Gaze umgeben. Die Cysticusschleimhaut wird entweder abgetragen oder in sich vernäht. Eine solche Operation dauert häufig nicht länger als eine halbe Stunde. Ich verfüge jetzt über eine Serie von 24 derartigen Operationen und habe nur solche Kranken verloren, bei welchen die diffuse Cholangitis schon zu weite Fortschritte gemacht hatte; die übrigen sind glatt genesen. Gallenfisteln sind in keinem einzigen Fall zurückgeblieben. Selbst 2 cm lange Schnitte im Choledochus sind anstandslos zugeheilt. Die um das Rohr eingelegte sterile Gaze wird zugleich mit sämmtlichen Fäden, welche ich lang lasse, durch einen Spalt in der Bauchwand, da wo Quer- und Längsschnitt zusammenstossen, herausgeleitet und gewöhnlich erst 14 Tage nach der Operation durch reichliches Spülen mit physiologischer Kochsalzlösung entfernt. Während der ersten 2 Wochen wird nichts am Verbande vorgenommen. In 4—6 Wochen ist die Heilung vollendet, Bauchbrüche habe ich bisher nicht beobachtet.

Diese Operationsmethode hat den grossen Vorzug, dass

[1]) Kehr, Die Behandlung der calculösen Cholangitis durch die directe Drainage des Ductus hepaticus. Münch. med. Wochenschrift. 1897. No. 41.

wir sicher alle Steine entfernen. Bleibt wirklich einmal ein kleiner Stein zurück, so können wir durch Ausspülung des Hepaticus und Choledochus ihn an das Tageslicht befördern. Die Tamponade ermöglicht es uns, noch bis in die dritte Woche nach der Operation hinein einen guten Zugang zum Hepaticus und Choledochus zu haben. Täglich spülen wir die Wundhöhle aus, bis sie sich verkleinert hat und die Tamponade fortgelassen werden kann. Viel Mühe und Arbeit erfordert zwar die Nachbehandlung — denn jeder Verband bildet wieder eine kleine Operation für sich — aber wir sind doch am Ende sicher, dass die Heilung eine vollständige und gründliche ist. Sie werden mir entgegen halten, m. H., dass diese Operationsmethode für viele Fälle, bei denen der Choledochus sicher von Steinen frei ist, ganz überflüssig ist. Ein solcher Einwand ist natürlich gerechtfertigt, aber ich kann Sie versichern, dass ich in der letzten Zeit so häufig Steine im Choledochus fand, auf deren Anwesenheit nichts, weder Icterus noch Leberschwellung hinwies. Gerade diese Beobachtungen lieferten mir den Beweis, dass die uns vorgeworfenen Recidive lediglich auf zurückgelassenen Steinen beruhen. Ich verlasse mich deshalb nicht mehr auf die Palpation der Gallengänge, sondern ich schneide sie auf, wo ich immer kann, d. h. wo der Kräftezustand des Kranken ein längeres Hantiren in der Tiefe der Bauchhöhle mir erlaubt und die Toleranz des Kranken gegen das Narcoticum mir gestattet.

M. H., ich habe die Ueberzeugung, dass wir nur auf diesem Wege wirkliche Dauererfolge erzielen werden. Die Hepaticusdrainage nach Excision der Gallenblase hat sich mir bei infectiöser Cholangitis so bewährt, dass ich mich wundere, dass nicht mehr Chirurgen von dieser Methode Gebrauch gemacht haben. Ich kenne bisher nur Fälle von Löbker und Poppert[1]). Aber auch da, wo keine Cholangitis vorliegt, wo wir die Hepaticusdrainage gewissermaassen nur ausführen, um sicher zu sein, sämmtliche Steine entfernt zu haben, ist die Operation ein so dankbarer Eingriff, dass ich dieselbe Ihnen Allen bestens empfehlen kann. Herr Prof. Dr. John Berg aus Stockholm, der mich vor Ostern d. J. besuchte, sah bei mir an 4 Tagen 6 Gallensteinoperationen, da-

[1]) Poppert, Die Cholecystotomie mit wasserdichter Drainage der Gallenblase. Deutsche med. Wochenschrift. No. 50. 1899.

runter 4 Hepaticusdrainagen mit Ectomie combinirt, und konnte sich von ihrer guten Durchführbarkeit und ihrem Erfolg überzeugen.

Etwaige Nachtheile der Hepaticusdrainage kenne ich bis jetzt nicht. Von vorneherein fürchtete ich mich vor einer Infection, welche von aussen her durch das eingeführte Rohr vermittelt werden könnte, aber ich habe etwas derartiges bisher nicht beobachtet und ich glaube nicht, dass bei genügender Sorgfalt und Reinlichkeit, häufigerem Ausspülen des Hepaticus mit Kochsalzlösung eine secundäre Infection so leicht erfolgen wird.

Ebenso habe ich nie bemerkt, dass der Gallenverlust, der ja in den 14 Tagen ein vollkommener zu sein pflegt, da alle Galle durch das Rohr nach aussen abgeleitet wird, irgend welchen ungünstigen Einfluss auf das Allgemeinbefinden des Operirten gehabt hätte. Selbst der Appetit wurde kaum gestört, nur in einem Fall lag er längere Zeit sehr darnieder. Das ist eigentlich befremdend, da ich bei zahlreichen Echinococcusoperationen, an welche sich ein profuser Gallenfluss anschloss, eine recht beträchtliche Abmagerung mit grosser Durstentwicklung und Appetitlosigkeit habe eintreten sehen. Ich bin ausser Stande, dieses verschiedene Verhalten zu erklären. Jedenfalls war ich bisher noch nie gezwungen, wegen des Gallenverlusts medicamentös einzuschreiten. Durch die Anwendung des v. Dembowski'schen T-Tohrs könnte man die Galle gut nach dem Darm ableiten; ich habe bisher noch keinen Grund gehabt, mich des Instruments zu bedienen.

Die Furcht endlich, dass an der Stelle, wo man den Choledochus und Hepaticus aufgeschnitten hat, eine Strictur entstehen könnte, ist grundlos: Die Galle steht ja nur unter geringem Druck, aber er genügt, um einer Obliteration des Ganges vorzubeugen. Die Fälle, bei denen in Folge von Gallensteinen der Choledochus irgendwo stricturirt, sind jedenfalls enorm selten: ich habe unter 491 Beobachtungen nur einen einzigen solchen Fall gesehen.

Schliesslich dürfen wir bei der Ausführung der Hepaticusdrainage nicht vergessen, dass Icterische leicht zu Blutungen neigen. Führt man nach einer Choledochotomie in den eröffneten gemeinsamen Gallengang ein Rohr ein, so ist die Sorge begründet, dass durch den Reiz des Rohres leicht eine parenchymatöse Blutung aus der Schleimhaut zu Stande kommen kann. Ich habe bisher ein derartiges Ereigniss noch nicht erlebt, vielleicht deshalb

deshalb nicht, weil ich immer ein recht weiches Gummirohr benutzt habe. Trotzdem habe ich, wie v. Dembowski befürchtet, niemals eine Abknickung desselben eintreten sehen. So gut und vortrefflich das Instrument, welches v. Dembowski für die Drainage des Choledochus construirt hat, ausgedacht ist, so dürfte doch bei seiner Anwendung, da es aus Metall hergestellt ist, leichter eine Blutung hervorgerufen werden, als wenn man sich eines Gummirohrs bedient.

Mein Vorschlag, wenn irgend möglich die Gallenblase zu exstirpiren und daran die Hepaticusdrainage anzuschliessen, wird, darauf bin ich gefasst, auf manchen Widerstand stossen. Giebt es doch noch Chirurgen, welche der zweizeitigen Operation das Wort reden und sich ängstlich hüten, die Verwachsungen in der Tiefe zu lösen. Mögen diese auch bei solchen Operationen bessere augenblickliche Erfolge haben wie wir, die auf eine Freilegung des Gallensystems das grösste Gewicht legen, so möchte ich doch bezweifeln, dass sie uns in den Dauererfolgen gleichkommen.

Was hilft aber eine Operation, wenn sie zwar auf Wochen die Schmerzen beseitigt, die alten Qualen dann aber in unverminderter Heftigkeit zurückkehren? Solche Operationen unterscheiden sich nicht viel von der Wirkung balneologischer Kuren. Auch in Karlsbad beseitigt der heisse Sprudel die augenblickliche Entzündung und vertreibt die Kolik, aber nicht den Stein. Die Latenz der Cholelithiasis, so sehr sie erwünscht ist, — ist aber noch keine Heilung der Krankheit selbst. Geheilt ist ein Gallensteinkranker erst dann, wenn er keinen einzigen Stein mehr in seinem wegsamen, entzündungsfreien Gallensystem beherbergt. Dieses Ziel erreichen wir aber nur durch eine gründliche Operation, welche die Krankheit mit Stumpf und Stiel ausrottet. Eine Appendicitis kommt meistentheils auch erst dann zur Ausheilung, wenn der Processus vermiformis entfernt ist. Lässt man ihn zurück, so müssen wir auf weitere Recidive gefasst sein. Aber wie wir oft im acuten Stadium die Appendix zurücklassen, weil ihre Entfernung mit zu grossen Gefahren verbunden oder überhaupt unmöglich ist, so entfernen wir bei acuter eitriger Cystitis die Gallenblase nicht, weil die Operation zu eingreifend wird. Im freien Intervall nehmen wir aber fast immer den Wurmfortsatz

fort und so sollen wir auch die Gallenblase entfernen, wenn die Entzündung vorüber ist, und das schwer geschädigte Gallenreservoir sich als überflüssiges Anhängsel erweist. Die Gallenblase ist gewiss kein so unnützes Organ wie der Processus vermiformis, sie hat sicher im Haushalt des Organismus ihre Bedeutung, aber trotzdem scheint mir ihre Excision berechtigt, weil ich noch in keinem Fall von ihrem Verlust irgend welchen Schaden für den Operirten gesehen habe. Zudem ist die Gallenblase fast stets derartig verändert, dass sie nicht mehr im Stande ist, die ihr zugefallene Aufgabe zu erfüllen. Auch die nachträgliche Entstehung von Steinen in den Lebergängen, welche so häufig gegen die Ectomie in's Feld geführt wird, habe ich noch niemals beobachtet.

So habe ich, wie Sie sehen, mich allmälig ganz und gar zu der Langenbuch'schen Operation bekehrt, nicht weil ich beobachtet habe, dass Steine in der Gallenblase, der eigentlichen und fast alleinigen Bildungsstätte der Cholelithen, von Neuem sich bilden oder Fisteln zurückbleiben, sondern weil die Gallenblase durch ihre Anwesenheit das grösste Hinderniss bildet, um in vielen Fällen das Freisein der Gallengänge von Steinen festzustellen.

Im Kriege opfert der Feldherr oft eine anscheinend sichere Stellung, wenn er glaubt, dadurch sich einen noch grösseren Vortheil verschaffen zu können: so entferne ich die Gallenblase, wenn sie mir im Wege war und Schwierigkeiten machte, den Kampf mit den Gallensteinen zu einem siegreichen Ende zu führen. Zwar weiss ich sehr wohl, dass nach Entfernung der Gallenblase bei etwa entstehenden Steinen im Choledochus bei einer zweiten Operation die grössten Schwierigkeiten entstehen müssen, weil der beste Wegweiser zum Choledochus, die Gallenblase, fehlt, aber dieser einzige Nachtheil der Ectomie wird von den zahlreichen Vortheilen dieser Operation vollständig aufgewogen.

Die Gegner der Gallenblasenexstirpation sind in dieser Gesellschaft so zahlreich vertreten, dass ich kaum glaube, dass eine Discussion über die Frage, ob Cystectomie oder Cystostomie, die vielen Zweifel vollständig beseitigen wird. Es müssen noch viele Jahre in das Land gehen, ehe wir uns über diese Punkte einigen. Aber jetzt schon ist es klar, dass sich Langenbuch durch die Einführung der Cystectomie ein unsterbliches Verdienst erworben

hat und mir persönlich ist es unbegreiflich, wie einige Chirurgen sich so vollständig ablehnend gegen diese Operationsmethode verhalten können. So verwirft Riedel, der nächst mir wohl die meisten Gallensteinoperationen ausgeführt hat, die Cystectomie fast vollständig. Es hat auch nicht den Anschein, als ob er seine Ansichten bald ändern wird. Nach wie vor übt Riedel mit Vorliebe die Cystostomie und nur in Ausnahmefällen exstirpirt er die Gallenblase. Von vorneherein scheint ja die Cystostomie viel einfacher als die Cystectomie und in der That stellt die Excision der Gallenblase an die Technik der Chirurgen grössere Ansprüche. Die Blutung ist bedeutender wie bei der Fistelbildung und stets müssen wir das entblösste Gallenblasenleberbett mit tamponirender Gaze bedecken. Die Gefahren der Infection und embolischer Pneumonien sind bei der Ectomie grösser als bei der Cystostomie. Im Grossen und Ganzen aber ist es mir bei wachsender Uebung gelungen, die Mortalität der Ectomie bedeutend herabzusetzen. Sie betrug 4 pCt., die der Cystostomie 2 pCt., der Unterschied ist also nicht sehr gross. Durch die Hinzufügung der Hepaticusdrainage wird die Gefahr der Ectomie kaum erhöht, doch möchte ich darüber noch kein endgültiges Urtheil abgeben, da die Zahl meiner Hepaticusdrainagen (ca. 30) noch zu klein ist.

Glauben Sie, m. H., aber ja nicht, dass ich in befangener Einseitigkeit alle anderen Operationsmethoden verwerfe: ich werde immer noch genug Fälle in die Hände bekommen, wo ich auf die Cystostomie angewiesen bin oder froh sein kann, wenn ich die von mir empfohlene Cysticotomie ausführen kann. Häufig genug verzichte ich auch nach ausgeführter Ectomie auf die Hepaticusdrainage. Unter meinen letzten 84 Gallensteinlaparotomien befinden sich 28 reine Ectomien, 31 solche in Verbindung mit der Hepaticusdrainage resp. Choledochotomie, die übrigen Operationen waren meist Cystotomien. Jedes Schema ist vom Uebel und deshalb richte man sich in der Auswahl seiner Operationsmethoden nach dem pathologischen Befund, den man nach Eröffnung der Bauchhöhle antrifft.

Es bleibt mir am Schluss meines Vortrags nur noch übrig, einige Worte zu sagen über die Verhütung der Adhäsionen und die Vermeidung von Hernien bei unseren Gallenstein-Operationen.

Ad 4 habe ich zu bemerken, dass sauberes, zartes und rasches Operiren am besten vor Adhäsionen schützt. Besonders v. Mikulicz hat gezeigt, dass je aseptischer wir vorgehen, um so geringfügiger die Adhäsionen ausfallen.

Am sichersten schützt sich der Kranke vor Adhäsionsbeschwerden, wenn er sich recht frühzeitig zur Operation entschliesst. Denn je länger er den chirurgischen Eingriff aufschiebt, um so mehr nehmen die Verwachsungen an Umfang und Stärke zu und um so schwerer gelingt es, sie vollständig zu beseitigen und die Ectomie, nach der fast gar keine Adhäsionskoliken beobachtet werden, durchzuführen.

Ad 5 wäre darauf aufmerksam zu machen, dass durch eine exacte Bauchdeckennaht und durch eine nicht zu umfangreiche Tamponade, endlich durch wochenlanges Liegen der Operirten am besten der Entstehung von Hernien vorgebeugt wird. So sehr auch der Kranke den Wunsch hat, so rasch wie möglich aus klinischer Behandlung entlassen zu werden, so soll er doch nicht vergessen, dass er für das ganze Leben seine Gesundheit schädigen kann, wenn er zu früh das Bett verlässt und womöglich ohne schützende Bauchbinde schon wenige Wochen nach der Operation schwere Arbeit verrichtet.

Ob die Etagennaht vor der gewöhnlichen Durchstichsknopfnaht nach Spencer-Wells bei den Gallensteinlaparotomien einen grossen Vorzug hat, möchte ich sehr bezweifeln. Fast immer müssen wir tamponiren. Nähen wir etagenweise, so kommt es, weil eine geringe Infection sich kaum verhüten lässt, meistentheils zu einer langwierigen Ausstossung der versenkten Fäden. Die von mir fast ausschliesslich geübte Durchstichsknopfnaht giebt aber, wie ich zeigen konnte, recht zufriedenstellende Resultate, sie ist leicht und bequem auszuführen und Zeitersparniss ist bei jeder Laparotomie von grösstem Werthe.

Ad 6. Nach erfolgter Operation soll der Patient verständig und diätetisch leben und wenn er cystostomirt war, besonders auf eine sich ausbildende Magenerweiterung achten. Er muss immer dafür sorgen, dass die Gallenblase sich regelmässig entleert, was er dadurch erreicht, dass er häufig, regelmässig, aber auf einmal wenig Speise und Trank zu sich nimmt. Patienten, die über die nöthigen Gulden und Kreuzer verfügen, schicke ich am liebsten jedes Jahr nach Karlsbad.

Meine Herren! Sie entnehmen aus meinen Mittheilungen, dass ich bisher echte Recidive noch nicht, unechte Recidive in 15 pCt. aller Fälle beobachtet habe. Aber fast sämmtliche Klagen waren so vorübergehender Natur, dass sie den erfreulichen und guten Erfolgen unserer Gallensteinoperationen gegenüber kaum in Betracht kommen können. Die Entzündungs- und Adhäsionskoliken sind ja immerhin recht unangenehme und lästige Folgezustände unserer Operationen. Aber der Kranke wird sie gern ertragen, wenn er weiss, dass die eigentliche Gefahr, in der er früher fortwährend schwebte, beseitigt ist. Ich habe nach meinen zahlreichen Operationen nachträglich nicht ein einziges Mal eine Perforation einer entzündeten Gallenblase in die freie Bruchhöhle, das Auftreten einer diffusen eitrigen Cholangitis, die Entwicklung eines Gallenblasencarcinoms eintreten sehen und konnte ich auch meine Kranken nicht immer vor kleinen Unannehmlichkeiten schützen, so habe ich sie doch vor den grossen Gefahren, welche die Cholelithiasis mit sich bringt: Perforation, Carcinom und Cholangitis, stets bewahren können. Fürwahr, es war für mich eine grosse Freude und herrliche Befriedigung, auf 85 pCt. aller Formulare begeisterte Lobeserhebungen von dem Nutzen und und Segen der Gallensteinoperation niedergelegt zu finden und manchen lieben Kranken wiederzusehen, dessen Dankbezeugungen mir der schönste Lohn waren für die Sorgen und Mühen, die fast jede Gallensteinoperation mit sich bringt.

Die von mir angestellte Nachfrage, die mir die Lichtseiten der Gallensteinchirurgie ebenso deutlich zeigte, wie ihre Schattenseiten, hat meine Begeisterung für die chirurgische Therapie der Cholelithiasis keineswegs herabgesetzt, sondern noch mehr gehoben: ich kenne in der That kein Gebiet, auf welchem der Chirurg so viel Befriedigung findet und so viel Dank erntet, wie auf dem der Gallensteinchirurgie und ich muss immer wieder mein Bedauern aussprechen, dass das aseptische Messer des Chirurgen selbst in den weit vorgeschrittenen Stadien der Cholelithiasis noch viel zuwenig von den inneren Collegen und ihren Kranken in Anspruch genommen wird.

Im neuen Jahrhundert tritt hoffentlich auch in dieser Hinsicht ein Umschwung ein!

Wir Chirurgen aber wollen nicht ruhen und rasten, sondern

alle Kraft daran setzen, weitere Fortschritte auf dem Gebiete der Gallensteinchirurgie anzubahnen. Denn selbst eine grosse Erfahrung von einem halben Tausend Operationen reicht, wie Sie gehört haben, nicht aus, um auf alle Fragen eine bestimmte und klare Antwort zu geben.

In 10 Jahren verwerfe ich vielleicht als falsch, was ich heute als richtig anerkenne und hinstelle. Als ein anfänglicher Gegner der Cystectomie bin ich jetzt ihr warmer Anhänger geworden. Die Cysticotomie, früher mein Lieblingskind, kann sich bitter beklagen, dass es von ihrem Vater jetzt so schlecht behandelt wird.

Die früher so häufig ausgeführte Cystostomie habe ich eingeschränkt, nicht weil Fisteln zurückblieben oder Steine wiederwuchsen, sondern weil in 6 pCt. der Fälle Entzündungskoliken und in 17 pCt. Adhäsionsbeschwerden nach der Operation auftraten.

Auch bei dem Schlauchverfahren, oder wie Poppert diese Methode nennt, „der wasserdichten Drainage", fehlen nicht die Entzündungskoliken und Adhäsionsbeschwerden, während sie nach der Ectomie zu den grössten Seltenheiten gehören.

Die Gründlichkeit der Operation, d. h. die Beseitigung sämmtlicher Steine, wennmöglich in einer Sitzung, war das Ziel, welches ich in den letzten Jahren nicht aus den Augen gelassen habe. Und da ich nicht nur augenblickliche, sondern auch Dauererfolge erzielen wollte, setzte ich immer mehr an die Stelle der Cystostomie die Cystectomie, in letzter Zeit häufig mit der Hepaticusdrainage combinirt. Auf diese Weise hoffe ich in Zukunft auch den unechten Recidiven vorbeugen zu können.

Wenden wir uns also mehr und mehr der Operationsmethode Langenbuch's zu!

Dieser Wechsel der Ansichten, der sich bei mir in dem kurzen Zeitraum eines Jahrzehnts vollzog, wird keinen von Ihnen befremden, der sich eingehend mit der chirurgischen Behandlung der Cholelithiasis beschäftigt hat. Ich aber tröste mich, wenn ich auf meine Fehler und Irrthümer zurückblicke, mit den Worten aus Goethe's Faust: „Es irrt der Mensch, so lang er strebt!"

kleinem Finger oft so gering ist, dass schon das Octavenpassagengreifen, eine grosse Ueberwindung beansprucht. Mehrfach sind es junge Mädchen aus fremden Ländern, wo der Menschenschlag überhaupt ein kleinerer ist, die behufs Vervollkommnung in der Musik nach Berlin gereist sind. Dieselben haben es mit einer der Hysterie eigenen Hartnäckigkeit durchgesetzt, dass ihrer „höheren Ausbildung" in der Musik kein Hinderniss mehr seitens der Angehörigen entgegengesetzt werden konnte. Wir begegneten auch solchen Schülerinnen, die eine rhachitische Handbildung hatten, bei welchen die Spitze des kleinen Fingers bei gestreckter Stellung aller Finger das 2. Phalangealgelenk des 4. Fingers bei Weitem nicht erreichte. Wir schliessen aber diese Fälle als Deformitäten hier aus.

Wenn auch die Krankheit der Pianisten zu der grösseren Kategorie der „Beschäftigungskrankheiten" gehört, so zeichnet sie sich doch vielfach aus von den beiden in der Skala der Beschäftigungskrankheiten ihr am nächsten stehenden, nämlich der Schreiber- und der Violinspielerkrankheit. Die letzteren kennzeichnen sich dadurch, dass sie meist nur bei der Ausführung der ganz bestimmten Arbeit: der durch lange Uebung erreichten associirten und mit einander combinirten Bewegungen, auftreten. Es sind mehr „nervöse Krankheiten", die nicht weniger im Gehirn als in den peripherischen Nerven ihren Sitz haben, mit nur wenig objectiven Erscheinungen an der betheiligten Hand; sie entwickeln sich sehr langsam und latent, erst nach vielen Jahren anhaltender Berufsthätigkeit. Die Träger dieser Krankheiten haben bereits das jugendliche Alter überschritten. Anders ist das Bild der Klavierspielerkrankheit; sie setzt meist als „chirurgische Krankheit" ein, wir haben es mit einer traumatischen Entzündung in den verschiedenen Stadien ihrer Entwicklung, dem acuten, subacuten und chronischen, an einem oder mehreren Fingern und deren Nachbargelenken zu thun. Der Beginn der Krankheit ist meist ein plötzlicher. Je nach dem Stadium der Krankheit treten die Symptome der traumatischen Entzündung: Hitze, Schwellung und Schmerz, bald mehr, bald weniger in den Vordergrund. Unter den bezüglichen Patienten giebt es auch nicht wenige, die im Vergleich zu den Schreibern und Geigern in ihrem Berufe gar nicht viel arbeiteten; dann bestehen ihre Schmerzen auch ausserhalb ihrer speciellen Arbeit. Der eine erkrankte beim

Untersetzen des Daumens, der andere bei einer besonders starken Spreizung der Finger: beim Fassen von 9 Tasten (gebundenen und Staccato-Nonen-Uebungen). Es sind Muskel- und Gelenkzerrungen mit allen den Variationen, wie man solche, bei den Fussgelenkdistorsionen z. B., alltäglich in der chirurgischen Thätigkeit trifft mit mehr oder weniger Ergüssen in den Gelenken oder Sehnenscheiden. Bei Ruhigstellung der Hand gleich in den ersten Tagen nach dem Unfall und bei Combinirung der Ruhe mit Massage im Stadium decrementi des entzündlichen Processes tritt schnell Heilung ein, bei Wiederaufnahme aber der Beschäftigung unter den früheren Bedingungen tritt ein Recidiv schon bei geringerer Veranlassung ein. In ihrem jugendlichen Eifer liegen aber solche Patienten nach einem ihnen zugestossenen Unfall weiter sehr fleissig ihrem Studium ob, um nicht zur nächsten Lection unvorbereitet zu ihrem Lehrer zu kommen. Sie üben, so schlecht es geht, weiter. Einerseits bekommt die Krankheit einen subacuten oder chronischen Charakter und andererseits hält sie sich nicht an die Grenzen der zuerst erkrankten Partie. Bei der Verbreitung auf die Nachbargewebe kommt es zum Uebergang auf auf dem Wege liegende Nervenscheiden und Nervenstämme; es entsteht die neuritische, die hier gewöhnlichste Form der Erkrankung. Zu Krampfformen, wie bei Schreibern, kommt es äusserst selten, weil die Patienten schon früher mit dem Spielen aufhören müssen. Ist doch bei allem Wollen das Spielen nicht so dringend wie das Schreiben, und während das schlechte Spielen zur Katzenmusik wird, kann das schlechte Schreiben noch sehr gut verwerthbar sein. Aus diesem Grunde sind auch Krampfformen bei den Maschinenschreibern nicht so selten wie bei den Pianisten, obgleich diese Arten von Berufsthätigkeit in ihrer Handhabung sich am meisten ähneln. Wir hatten Gelegenheit, den Krampf bei Maschinenschreibern zu beobachten in Fällen, wo zur Maschine die Zuflucht genommen wurde, nachdem das Schreiben mit der Feder sowohl mit der einen als auch mit der anderen Hand, wie auch unter Benutzung verschiedener Federhalter unmöglich geworden war. Es bildet sich ein Schmerz im Verlaufe gewöhnlich des einen Armnerven, welcher an ferner gelegenen Punkten intensiver sein kann, als an der ursprünglichen Ausgangsstelle. Der Schmerz kann auch Gelenke überspringen. Er tritt sowohl bei Druck, als

auch bei Bewegung auf, bald mehr im Handgelenk, Ellbogen oder in der Schulter bis zum Rücken; in einem uns vorgekommenen Falle ging er nach vorn bis zum Sternum im Verlaufe der Intercostalräume. Die Intensität des Schmerzes und die Functionsstörung hängt natürlich sowohl von der anatomischen Beschaffenheit der betreffenden Partie als auch von den an dieselbe zu stellenden Anforderungen ab. Wir haben vor Kurzem einen Patienten behandelt, welcher trotz des Schmerzes am rechten vierten Finger und Daumen öffentlich spielen konnte; mit dem Taktstock zu dirigiren, war ihm aber trotz aller Dringlichkeit unmöglich. Wir haben hier ähnliche Erscheinungen wie bei Lumbago — nur in umgekehrter Richtung —, wo nach „Ueberheben" der Schmerz im Kreuze allmälig auf den N. ischiadicus übergeht und die Neuralgia ischiadica bei Weitem störender wird als die anfängliche Lumbago und auch am distalen Ende der Extremität stärker sein kann als am proximalen.

In einigen Fällen hatte das Ueberspielen ein Ganglion zur Folge an der Beugeseite des Metacarpophalangealgelenks des einen oder des anderen Fingers, oder oberhalb des Handgelenks. In einem Falle konnten wir die Neuritis nervi ulnaris, am intensivsten im Ellbogen auftretend, als von einem solchen Ganglion an der Ulnarseite der Volarfläche des Handgelenkes ausgehend verfolgen. In anderen Fällen verbreitete sich die Entzündung weniger nach den Weichtheilen als nach den anliegenden Knochen; es entstand Periostitis, in einem Falle am Processus styloideus ulnae, im anderen an der Endphalange des Daumens. Wir konnten für den Druck sehr empfindliche, wenn auch minimale Verdickungen am Knochen constatiren.

Wenn auch in der grossen Mehrzahl unserer Fälle die Sensibilitätsstörungen vornehmlich in Form von Schmerzen auftraten, so blieben auch Fälle nicht aus, wo eine Läsion der Bewegungsfasern der Nerven vorlag. Es waren Arbeitsparesen, wobei der eine oder andere Streckmuskel oder auch der ganze Arm nach wenigem Spielen die Arbeit versagte. In einem Falle beobachteten wir das Zusammenschnappen des vierten linken Fingers im ersten Phalangealgelenk bei einer Flexionsbewegung mitten im Spielen, während es in einem anderen Falle zu einem Einhaken im Metacarpophalangealgelenk eines Fingers bei der Extension kam. Die

Extension geschah in zwei Tempos: es waren Erscheinungen wie beim schnellenden Finger. Wir möchten aber diese Erkrankung per analogiam mit anderen von uns beobachteten Fällen von schnellenden Fingern hier nicht einzig und allein auf periphere, im Gelenk liegende Ursachen zurückzuführen, sondern auch auf Störungen in den psychomotorischen Centren. Wir glauben mit Recht, in vielen Fällen den schnellenden Finger als pathognomonisch für Hysterie und Neurasthenie ansehen zu können. Wir haben Fälle beobachtet, wo keine nachweisbaren localen Erscheinungen vorhanden waren, wo das „Schnellen" jedesmal in Perioden sich einstellte, wo der Patient grösseren Gemüthsaufregungen ausgesetzt wurde. Sowohl die Klavierspieler als auch die anderen, die wir mit dem schnellenden Finger befallen sahen, hatten alle deutlichen Stigmata der Hysterie aufzuweisen. Auch ein Einknicken des einen oder des anderen Fingers, ähnlich dem Einknicken des Knies als Folge von Contusion, wurde von uns wahrgenommen.

Wir haben aber auch verfolgen können, wie die periphere Erkrankung mit den mit derselben verbundenen Gemüthsbewegungen das Gesammtbefinden im hohen Grade beeinflusste. Wir haben Neurasthenie im Laufe der Krankheit sich ausbilden gesehen. Die Innervationen zur Heranziehung erkrankter Gebilde zur Arbeit müssen naturgemäss immer stärker werden, sie umfassen dann auch Muskeln und Nerven, die nicht unmittelbar für die auszuführende Arbeit nothwendig sind. Es werden alle Hülfs- und Reservemuskeln mitherangezogen, daher jetzt die grosse Ermüdung schon bei früher mit Leichtigkeit ausgeführter Arbeit. Die neuritische Form combinirt sich hier mit der paralytischen Form der „Beschäftigungsneurose".

Besondere statische Verhältnisse, die physiologisch zum Beweggrund von Formveränderungen an Knochen und Muskeln werden, kommen bei Musikern zur Geltung. Die Muskeln und Knochen der übenden Finger werden Jahr ein Jahr aus bestimmten Ziehungen und Drückungen ausgesetzt, und unter dem Einflusse dieses Reizes entstehen formative Veränderungen an den betreffenden Geweben, welche sich hier als sehr nützlich erweisen. Die Geiger bekommen eine Verlängerung des Zeige- und des Mittelfingers der linken Hand um 1—2 cm gegen die rechte. Die Pianisten bekommen eine ganz viereckige Form der Nagelglieder; letztere stellen nicht

mehr eine mehr oder weniger schiefe Ebene dar, welche von der Mitte der Pulpa zur Spitze des Nagels sich erstreckt. Die Breite der Phalanx übersteigt wenig die Dicke. Die Pulpa wird lederhart. Je jünger das Individuum beim Beginn des Musikübens war, desto stärker die formative Veränderung. Es wiederholt sich hier dasselbe wie bei allen Sportübungen, welche einen mehr einseitigen Charakter haben. Bei den Musikern kann uns dabei nicht entgehen, dass die formativen Veränderungen bei den Pianisten unter gleichen Verhältnissen bei Weitem hinter denjenigen der Geiger zurückbleiben.

Kann aber bei langandauernden aussergewöhnlichen Reizen mit diesen die Ernährung nicht Hand in Hand gehen, wenn die gesteigerte Function nicht den bestimmten Verhältnissen der Wehr- und Widerstandskraft des Individuums entspricht, so entsteht ein Verbrauch des Gewebes, wir bekommen eine Atrophie. Wir haben bei manchen Klavierspielerpatienten nach dem aussergewöhnlichen vielen Ueben Abmagerungen zu constatiren und beschränken sich die letzteren nicht nur auf das bei der Arbeit am meisten betheiligte Organ, sondern die Gesammternährung des Organismus hat stark gelitten: die betreffenden Individuen nehmen an Körpergewicht ab und bekommen eine livide Gesichtsfarbe. Mit Anschlag und Haltung geht es beim Spielen abwärts, es bilden sich Unarten aus, ähnlich wie es bei schwachen Kindern mit der Körperhaltung der Fall ist. Auch hier können noch so viele Ermahnungen stattfinden, die Haltung und der Gang werden schlecht und treten durch compensirende Verkrümmungen immer mehr zum Vorschein.

Bei Beobachtung einschlägiger Fälle kann es nicht entgehen, dass durch die gesteigerte Function — das viele Ueben — die Hypertrophien der Gewebe bei den jugendlichen Spielern nicht gleichen Schritt halten bei den Pianisten und bei den Geigern, und dieser Unterschied giebt gewisse Anhaltspunkte für die Aetiologie der Klavierspielererkrankung.

Ein Kind, welchem man das Reiten beibringen will, setzt man nicht auf ein Kürassierpferd, sondern auf einen Ponny. Der jugendliche Geiger hat eine, seiner körperlichen Entwicklung entsprechende Geige: $^1/_2$, $^3/_4$ der vollen. Er kann sich sogar eine entsprechend grosse Amati anschaffen. Ein Stradivarius, welcher eine einzige Grösse hat, bleibt dem körperlich ganz entwickelten Geiger vor-

behalten. Man hat es somit mit mehr individuell gebauten Instrumenten zu thun.

Mit den Pianisten ist es etwas anders bestellt. Die Klaviere der verschiedenen renommirten Fabriken sind fast nach einem Schema gebaut, sie sind mit Klaviaturen versehen von ziemlich gleichen Mensuren.

Vor noch nicht allzu langer Zeit war die Mensur eine etwas schmälere. Auf Veranlassung Anton Rubinstein's, dem die Finger in den letzten Jahren seiner künstlerischen Thätigkeit besonders dick geworden waren, führte Bechstein eine breitere Mensur ein. Dem Bechstein'schen Beispiele folgten — mit ganz minimalen Abweichungen — die anderen Fabrikanten. An demselben Klavier üben nun ein mit einer Athletenhand versehener Virtuose und eine dem Kindesalter kaum entwachsene Schülerin, deren Hände nicht eine Oktave greifen können. Dann fällt noch ein besonderer Umstand in die Wagschaale zu Ungunsten der Klavierspieler. Der Violinspieler hat seine eigne Geige und ist somit Herr derselben, daher macht er bei entsprechender Ermüdung oder — wie es beim rationellen Ueben der Fall ist — in bestimmten Intervallen Pausen. Die Zeitabschnitte des Spielens können beliebig geregelt werden. Für viele Klavierspieler in der Grossstadt gestalten sich die bezüglichen Verhältnisse ganz anders. So sind es nicht zum geringen Theil Kostgängerinnen von Damenpensionaten, welche dort in der Nähe ihrer Conservatorien Unterkunft finden. Ein eigenes Klavier hat die Schülerin nicht. Die Pensionate sind meistens mit einer ungenügenden Anzahl von Klavieren versehen, welcher Mangel sich um so mehr bemerkbar macht, als die für das Ueben freie Zeit mehrerer Schülerinnen mit einander kollidirt. Bezüglich der Benutzung der Klaviere besteht vielfach eine ähnliche Hausordnung wie hinsichtlich der Zeitungen in den Cafés: so lange die eine Zeitung in derselben Hand bleibt und benutzt wird, wird sie den anderen vorenthalten. Verstummt das Klavier, so springt die andere, auf diesen Moment lauernde Schülerin ein. Dieses „Beati possidentes" ist oft mit der Grund, dass mit verstauchten Fingern weiter gespielt wird. Manche energische junge Mädchen bringen es dabei bald zum Fiebern und und zum Darniederliegen. Ein stundenlanges Spielen, lediglich um im Besitze der Klaviere zu bleiben, wird zur automatischen

Arbeit und auch da, wo es keinen directen Schaden anrichtet, ein nutzloses. Die Aufregung, in welcher sich die jungen Mädchen in der ersten Zeit nach der Ankunft an dem neuen Ort mit seinem geräuschvollen und hastigen Getriebe befinden, macht über kurz oder lang einer allgemeinen Abspannung Platz. — Im besonderen Nachtheil befindet sich der Pianist dem Geiger gegenüber noch dadurch, dass er fortwährend in einer Stellung vor dem einen Instrumente sitzt, während der Geiger gewöhnlich noch das Klavierspiel im Nebenfache hat und somit die grossen Vorzüge der Abwechslung bei der Arbeit geniesst.

Wir begegnen der häufigen Erscheinung, dass jugendliche Personen, bei denen ein unverkennbares musikalisches Talent, gepaart mit grossem Fleiss, vorhanden ist, jeder weiteren Klavierausbildung zu entsagen genöthigt werden. Und diese sind nicht etwa minderwerthige (neurasthenische, hysterische, erblich belastete), sich für irgend welche andauernde Thätigkeit überhaupt nicht eignende Individuen. Unter den dem Klavierspiel gezwungen Valetsagenden sind solche, bei denen in Bezug auf rationelle Methodik des Klavierspiels nichts zu wünschen übrig war, und denen ein ausgezeichnetes Instrument, auch hinsichtlich der Weichheit des Klaviermechanismus, zur Verfügung stand. Zu denselben gehören auch solche, welche, in Verzweiflung darüber, dass die eine Hand nicht parirt, mit nur einer Hand weiter üben, während die andere in der Heilung begriffen ist; dann solche, die ihr Heil versuchten bei einem neuen renommirten Musikpädagogen, um sich eine neue Methode anzueignen. Es fehlte auch manchen Orts nicht an Versuchen, auf operativem Wege eine grössere Unabhängigkeit der Finger von einander zu erzielen: Durchtrennung der Zwischensehne an der Ulnarseite der Sehne des Extensor digitorum communis am 4. Mittelhandknochen.

Die präventiven Maassregeln gegen die Klavierspielerkrankheit nicht ausschliesslich den Pianisten aufzuerlegen, vielmehr auch bei der Fabrikation eine grössere Handlichkeit des Instruments zu erstreben, dürfte bei dem jetzigen Fortschritt der Technik auf keine unüberwindlichen Schwierigkeiten stossen. Und wenn Billroth das Massenvorkommen „überspielter Hände“ als die jüngste Krankheit des 19. Jahrhunderts bezeichnen konnte, so dürfte es dem 20. Jahrhundert vorbehalten sein, ein wirksames Mittel zur Verhütung

dieser Krankheit zu Tage zu fördern. Es stellt sich hier die Aufgabe, eine Möglichkeit zu schaffen, weit aus einander liegende Töne mit geringer Spannkraft gleichzeitig anschlagen zu können.

Den bis jetzt weitgehendsten mehr oder weniger gelungenen Versuch, die Klaviatur einer kleineren Hand anzupassen, hat der Ungar Jankó gemacht. Es gelang ihm, durch treppenweise Anordnung von mehreren Klaviaturen übereinander kleinere Fingerintervalle zu erzielen. Derselbe Ton ist bei Jankó mehrere Male auf seinen Klaviaturen vorhanden, und daher kann er da gegriffen werden, wo er den mitanzuschlagenden Tönen gerade am nächsten steht. Der Daumen befindet sich in mehr vertikaler Richtung zu den anderen Fingern beim Greifen und kann deswegen mit viel geringerer Kraftverwendung aufschlagen.

Die Jankó'sche Klaviatur hat aber trotz ihres schon 13 jährigen Bekanntseins und der begeisterten Fürsprache derselben seitens einiger ihrer Anhänger keine allgemeine Aufnahme gefunden. Dies dürfte in erster Linie dem Umstande zuzuschreiben sein, dass bei Jankó in Folge der verschiedenen Anschlagstellen nicht die Sicherheit in der Abwägung von Zartheit und Stärke des Tones zu erreichen ist. Auch ist die Orientierung durch das Auge wesentlich dadurch erschwert, dass sich die Ober- und Untertasten in ununterbrochener Folge an einander reihen. Endlich müsste auch erst eine ganz neue Generation von Lehrern herangebildet werden, die die neue Klaviatur bemeistern könnten.

Mein Vorschlag geht dahin, ein Klavier zu bauen, auf dem die Technik des Klavierspielens der körperlich noch unentwickelten Hand wie bei Jankó erleichtert würde, ohne dass damit aber eingreifende Veränderungen in dem Bau des bewährten Normalklavieres verbunden wären. Ich gehe darauf aus, „Jugendklaviere" zu konstruiren und schlage die Verkleinerung der Tastenverhältnisse um 3/20 vor. Jede Taste würde um 3/20 schmaler und somit auch jedes Intervallverhältniss um 3/20 geringer werden. Hiermit stellen wir an die Klavierfabrikanten die Anforderung, Klaviere von 2 verschiedenen Tastenbreiten zu führen. Der Uebergang vom nicht vollen zum vollen Klavier würde ebenso leicht vor sich gehen, wie derjenigen zur grösseren Geige.

Durch den allmählichen Uebergang vom kleineren Klavier

zum grösseren werden naturgemäss bessere Klavierhände sich ausbilden. Bei Geigern trägt ja der Uebergang bei fortschreitender körperlicher Entwickelung zum grösseren Instrumente mit dazu bei, ihre Hände für ihren Beruf passender zu machen. Die junge Pianistin würde beim Gebrauch einer kleineren Klaviatur nicht die Gesammtmenge ihrer disponiblen Spannkräfte gleich in der ersten Zeit ihrer Berufsthätigkeit verbrauchen, sie würde die Möglichkeit einer gedeihlichen Entwickelung aller ihrer Kräfte für die ganze Dauer ihrer musikalischen Ausbildung übrig behalten. Die Anpassung an die gesteigerten Anforderungen würde ungestört vor sich gehen.

Nächst der Prophylaxe sind auch in Bezug auf Therapie der Klavierspielerkrankheit einige besondere Bedingungen mit zu berücksichtigen. Bei den Pianisten kommen im Vergleich zu Schreibern und Geigern z. B. bei der Ausübung ihres Berufes fortwährend viel grössere Muskel- und Nervengruppen in Thätigkeit; ihr Actionsfeld, die Klaviatur, ist im Vergleich zu demjenigen des Schreibers, dem Papier, und dem des Geigers, den Saiten, ein weit ausgedehnteres. Die Bewegungen der beiden oberen Extremitäten werden vom Klavierspieler in stetiger Abwechselung und gegenseitiger Ablösung sowohl von kleinen als auch von grossen Muskelgruppen ausgeführt. Die Arbeit wird auf die Mm. interossei, lumbricales, die Muskeln am Thenar und Hypothenar, die Muskeln am Vorder- und Oberarm, sowie diejenigen des Rumpfes, welche an das Schulterblatt sich anheften, für beide Hände fast gleich vertheilt. Bei Schreibern haben wir es mit einer constant associirten Thätigkeit der Muskeln, in der Hauptsache der ersten drei Finger der rechten Hand, zu thun. Bei den gut geschulten Pianisten bleiben die jeweilig nicht arbeitenden Finger erschlafft, es ist dies eine intermittirende Arbeit der Finger; beim Schreiber bleiben auch die die Feder nicht führenden Finger in einer Contractionsstellung. Somit dürften beim Pianisten bei der Ausübung seines Berufes die Leitungsbahnen für das Spielen nur wenig von den motorischen, den weniger complicirten Willensbewegungen dienenden, Leitungsbahnen abweichen. Die Berufsarbeit des Pianisten ist von diesem Standpunkt aus betrachtet gewissermassen als eine gröbere anzusehen als diejenige des Schreibers oder des Geigers. Dies dürfte hauptsäch-

lich der Grund sein, warum Störungen in speciellen Coordinationscentren und somit Krampfformen bei den Pianisten im Vergleich zu den Schreibern und Geigern nur selten vorkommen. Diese Unterschiede ergeben je besondere Indicationen für die Therapie. Bei den Pianisten stehen wir nicht vor der Aufgabe, durch Finger-, Hand- und Armübungen neue Coordinationen und Associationen herbeizuführen, die dann hemmend auf die bestehenden, mit abnormer Motilität und Sensibilität verbundenen Coordinationen wirken sollen. Auch liegt es uns hier nicht ob, eine compensatorische Wirkung zu erreichen durch Einexercieren neuer Muskelassociationen für die Berufsarbeit zum Zwecke der Lösung der festgefügten alten Associationen und Ausschaltung von übermüdeten Muskeln und Nerven. Eine solche Ausschaltung ist ein therapeutischer Hauptfactor bei Schreibern: Wir bringen diesen ganz neue Schreibarten bei, wobei sogar die früher antagonistisch wirkenden Muskeln arbeiten können.

Die Behandlung der überspielten Finger ist lediglich die allgemein chirurgische. In frischen schweren Fällen Ruhigstellung, Suspension in der Mitella, in leichteren leichte Massage, Bindenverband; hat die Entzündung ihren Höhepunkt überschritten, Massage allein. In subacuten Fällen Massage und Compressivverbände; in chronischen Fällen energische Massage und Bewegungsübungen in den Nachbargelenken. Die Massage bei den Pianisten besteht hauptsächlich in den als Pétrissage und Massage à friction bekannten Manipulationen. Je näher wir der Akme des Processes sind, desto gelinder die Massage und umgekehrt. Ist nur ein Gelenk afficirt, so beschränken wir uns auf die Massage der betreffenden Partie bis zu den nächsten Gelenken; haben aber einige Gelenke gelitten, so massiren wir grössere Partieen: den ganzen Vorderarm resp. die ganze Extremität bis zur Schulter hinauf. Auch in den so häufig vorkommenden Fällen von Neuritis halten wir uns nicht ausschliesslich an das den erkrankten Nerven zugehörige Gebiet. Durch die Durchknetung ganzer Organe in centripetaler Richtung haben wir ein Mittel zu sehr vollkommener Perfusion. Durch diese Massagemanipulationen werden sowohl die entzündlichen Producte und asphyktischen Stoffe entfernt, als auch neue Nährstoffe den Geweben zugeführt.

Mit den Bewegungsübungen beginnen wir nicht früher als im Stadium decrementi des entzündlichen Processes, und zwar — im Gegensatz zur Anwendung der eigentlichen Massagemanipulationen — ausgiebiger in den weiter gelegenen Gelenken als in den den afficirten näher gelegenen. Wir bezwecken dadurch lediglich, der Muskelatrophie entgegenzuwirken. Wir beginnen mit wenig anstrengenden Widerstandsbewegungen, wie dieselben in der manuellen Heilgymnastik angewandt werden; später folgen active Bewegungen: Uebungen mit nicht schweren Hanteln (von 1—2 kg Gewicht), je nach der körperlichen Entwicklung des Patienten. Die einen wie die anderen Bewegungen sind in langsamem Tempo auszuführen. Alle activen Bewegungen aber lassen wir sowohl an der kranken als auch an der gesunden Extremität ausführen, um die Wirkung der symmetrischen und correspondirenden Bewegungen zur Geltung bringen zu lassen. Auch lassen wir die Bewegungen sowohl continuirlich als auch saccadirt machen, beide immer in langsamem Rhythmus. Die saccadirte Bewegung lassen wir so ausführen, dass wir sie im Ellenbogen- oder im Schultergelenk (Flexion oder Extension) in einige Tempos zerlegen. Wir schalten dadurch in die Bewegung für ein bis zwei Secunden ein Intervall ein. Energische Massage und Bewegungen wenden wir bei den selteneren paralytischen und Krampfformen an. Hier wird immer die ganze Extremität bearbeitet und die Uebungen werden in allen Gelenken, mit Berücksichtigung der normalen Excursionen derselben, vorgenommen. In allen Formen der Klavierspielererkrankung, ganz besonders aber in den letztgenannten, ist die Regulirung der Arbeitszeit bei Wiederaufnahme des Spielens von besonderer Wichtigkeit. Patient hat so und so viele Male je eine Viertelstunde mit Unterbrechung von ein Paar Minuten zu spielen. Dann aber sind in technischer Hinsicht schwere Musikstücke für die erste Zeit zu vermeiden.[1])

---

[1]) Zabludowski: Die Bedeutung der Massage für die Chirurgie und deren physiologische Grundlagen. v. Langenbeck's Archiv, Band XXIX, Heft 4.

Idem: Physiologische Wirkungen der Massage und allgemeine Betrachtungen über dieselbe im Dienste der Chirurgie, ihre Indicationen und Technik. v. Langenbeck's Archiv, Bd. XXXI, Heft 2.

Idem: Zur Massage-Therapie. Berliner klinische Wochenschrift, 1886, No. 26ff.

Idem: Bemerkungen zur Massagetherapie in der Chirurgie. v. Volkmann'sche Sammlung klinischer Vorträge. No. 209 vom Mai 1898, Seite 996.

Schlussfolgerungen.

1. Die Klavierspielerkrankheit wird in den meisten Fällen gleich der Geiger- oder der Schreiberkrankheit als coordinatorische Beschäftigungsneurose aufgefasst und somit gleich jenen als functionelle Störung, deren Sitz in erster Linie im Hirn zu suchen ist, behandelt. Dank dieser Auffassung werden „überspielte Finger" vielfach mit Electricität, mit Bewegungsübungen mit oder ohne Massage behandelt. Das einschlägige klinische Material lehrt aber, dass bei den Klavierspielern es sich nur ganz ausnahmsweise um eine nervöse Erkrankung handelt. In der grössten Zahl von Fällen hat man es mit einer Neuritis des einen oder des anderen Armnerven zu thun, als mit einer per continuitatem entstandenen Entzündung, ausgehend von beim Spielen traumatisirten Muskeln oder Gelenken. Der Uebergang eines acuten Stadiums in ein subacutes und chronisches ist manchmal die Folge einer gebrauchten Uebungscur, bei welcher an den meistafficirten Gelenken auch meist geübt wurde.

2. Das Hauptcontigent der Klavierspielerkranken besteht aus Conservatoriumsschülerinnen von zartem oder kleinem Knochenbau im Allgemeinen oder mit schlaffen Gelenken und mit für die Beherrschung des Klaviers ungenügend grossen Händen im Besonderen. Neuropathische Beanlagung als prädisponirende Ursache kommt bei den Klavierspielern selten zur Geltung, wie auch die rein functionellen Formen der Erkrankung, als locale Erscheinung der Neuropathie, selten vorkommen.

3. Das heute zu Tage gebrauchte Klavier, so nahezu vollkommen es für die gut entwickelte Hand des Erwachsenen ist, stellt vielfach schwer zu überwindende Hindernisse Kindern und Adolescenten. Die Zahl der Unfälle, als „Ueberspielen der Finger", hängt naturgemäss auch von den in dem einen oder dem anderen Conservatorium an die Schüler gestellten Aufgaben ab.

4. Es besteht ein nicht zu verkennendes Bedürfniss nach Klavieren, deren Klaviatur dem körperlich noch unentwickelten Schüler die Möglichkeit bietet, weit aus einander liegende Töne bei einer geringeren Spannweite der Hände gleichzeitig zu greifen. Der nach dieser Richtung von Jankó gemachte Versuch mit einer neuen Klaviatur hat keine allgemeinere Verwerthung gefunden

wegen der durch dieselbe bedingten zu grossen Abweichung von der üblichen Technik des Klavierspiels.

5. Es ist zweckmässig, ein „Jugendklavier“ zu construiren, dessen Klaviatur sich von der normalen nur durch die geringere Breite der einzelnen Tasten unterscheidet.

6. Die Therapie der gewöhnlichen, von Trauma herrührenden Klavierspielerkrankheit besteht in Ruhe und nicht reizenden Massagemanipulationen. Heilgymnastische Uebungen sind nur im Stadium decrementi des Processes und nur in den verschont gebliebenen Nachbargelenken vorzunehmen. Bei den selteneren, den paralytischen und den Krampfformen werden energische Massage, Widerstands und active Bewegungen angewandt.

VIII.

Zur Lehre von der Coxa vara.[1]

Von

Dr. Ferdinand Bähr

in Hannover.

(Mit einer Figur.)

Die Coxa vara ist für die Entstehung der sogenannten Belastungsdeformitäten eine so interessante Knochenerkrankung, dass es berechtigt erscheint, einstweilen immer wieder auf dieselbe zurückzukommen. Ist doch gerade die Kenntniss der normalen Anatomie, insbesondere der inneren Structur des coxalen Femurendes vermeintlich eine recht gute, so dass gerade die Coxa vara geeignet sein dürfte, unsere Anschauungen über die Knochenarchitectur zu erweitern, zu klären, namentlich da, wo es sich um pathologische Veränderungen handelt.

Ohne hier auf die verschiedenen Hypothesen bekannterer Art einzugehen, wie zu grosse Beanspruchung annähernd normalen Knochens, Spätrachitis, jugendliche Osteomalacie, will ich meiner Meinung nur dahin Ausdruck geben, dass ich die Annahme des ersterwähnten Momentes wohl für die Schenkelhalsverbiegung für zulässig halte, dass aber für die Verbiegung in der Epiphysenlinie wohl etwas Besonderes hinzukommen muss. Dass wir diese besonderen Bedingungen an den fertigen Präparaten, an dem ausgeheilten Object kennen lernen werden, halte ich für wenig wahrscheinlich. Jeder Versuch aber hierin Klarheit zu schaffen, mag er auch negativ ausfallen, einer späteren Kritik nicht Stand halten,

[1] Vorgetragen am 4. Sitzungstage des Congresses, 21. April 1900.

verdient Beachtung, schon deshalb, weil er uns die Grenzen der Bedingungen mehr und mehr einschränken lässt.

Auf dem vorjährigen Congresse hat Sudeck die Theorie von der primären Insufficienz des Zugbogens aufgestellt. Von vornherein ist es nicht zulässig, den sogenannten Zugbogen an der Sudeck'schen Verstärkungsleiste als am meisten beansprucht anzunehmen. Es entspricht das nicht den mechanischen Bedingungen und zwar um so weniger, wenn man, wie Sudeck auf dem Boden der Wolff'schen Krahntheorie steht, nach der bekanntlich die Zugspannung an dieser Stelle eine minimale ist. Die Ansicht ferner, dass die Epiphysenlinie gleichsam eine Verstärkung des Zugbogens sei, halte ich nicht für stichhaltig beim Vergleich mit anderen Knochenenden und bei dem unregelmässigen Verlauf dieser Linie, welche in die regelmässigen Kraftlinien absolut nicht hineinpasst. Warum soll es überhaupt der Zugbogen sein, der insufficient wird? Warum nicht auch der Druckbogen? Die Veränderungen, welche Kocher-Langhans in der Nähe der Verstärkungsleiste in der Spongiosa fanden, dünnere Bälkchen, grössere Zwischenräume, sind secundärer Art, sie gehören zum Begriff der Inactivitätsatrophie, worauf ich noch zurückkommen werde.

Sudeck stützte seine Hypothese auf jene unregelmässige Knochencrista, welche sich vorne an die Kopfkappe anschliesst, er nannte sie „Verstärkungsleiste" und fasste sie als eine Verstärkung des Zugbogens auf. Aus mechanischen Gründen ist diese Deutung der Knochenprotuberanz nicht zulässig. Nirgends sehen wir, dass derartige, unregelmässige Knochenwülste mit der inneren Architectur in solchem Zusammenhang stehen. Solche Verstärkungen sind immer in das Niveau des Knochens hineingearbeitet, da der Ausdruck für ihre Anordnung eine regelmässige Kurve darstellt, sie wachsen nie unregelmässig in ihrer Form aus dem Knochen heraus.

Giebt es eine andere, vielleicht auch einfachere Erklärung dieses Knochenwulstes, von dem Sudeck sagt: „Diese Leiste sieht aus wie die Ansatzstelle einer Sehne oder eines Bandes. Es setzt sich aber keine Sehne und kein Band an ihr an." In den ihm zu Gebote stehenden anatomischen Lehrbüchern konnte Sudeck keinen diesbezüglichen Aufschluss erhalten. Eine Bemerkung in Weber's Mechanik der menschlichen Gehwerkzeuge, „die Kapsel-

membran ist am Schenkelhalse wie am Pfannenrande nicht allenthalben gleichmässig, sondern nur an einzelnen Stellen befestigt, am Schenkelhalse nur oben und vorn", liess mir einen Zusammenhang mit der Kapselinsertion sehr wahrscheinlich erscheinen und ich fand denn auch bei Joessel folgenden Passus: „Die Synovialmembran geht mit der fibrösen Kapsel vom Limbus cartilagineus ab und überzieht die Innenfläche derselben. Das Verhalten der Membran nach unten ist verschieden, je nachdem man sie an der vorderen oder an der hinteren Seite des Gelenkes untersucht. An der vorderen erstreckt sie sich nicht wie die fibröse Kapsel bis zur Linea obliqua femoris, sondern sie schlägt sich schon vorher nach oben um, verwächst mit dem Periost des Oberschenkelhalses und endigt am Knorpel des Kopfes. Zwischen den unteren Ansatzpunkten der fibrösen Kapsel und der Umschlagstelle der Synovialmembran besteht demnach an der vorderen Seite ein kleiner, durch Bindegewebe ausgefüllter Raum."

Bekanntlich hat Lauenstein zuerst der Bedeutung der Knochencrista nachgeforscht, um sie schliesslich als etwas Pathologisches zu betrachten. Es kam mir deshalb darauf an, eine möglichst exakte Erklärung für die Existenz des Knochenwulstes zu erlangen und ich habe neben mehreren resultatlosen Erkundigungen bei Anatomen nur eine solche erhalten. Herr Professor Merkel-Göttingen hatte die Liebenswürdigkeit mir Folgendes mitzutheilen: „Ich habe unser trockenes Material auf die von Ihnen am Schenkelhals urgirte Rauhigkeit angesehen und habe auch feuchte Präparate betrachtet. Die Sache liegt überaus einfach. Mit den mechanischen Verhältnissen des Druckes und Zuges (selbstverständlich in dem hier vorliegenden Sinne. Verf.) hat eine Rauhigkeit niemals auch nur das Geringste zu thun. Damit hat 1. lediglich die Dicke und Festigkeit, 2. die Structur der Spongiosa und 3. hier am Oberschenkel der von mir vor etwa 20 Jahren beschriebene „Schenkelsporn" etwas zu thun. Rauhigkeiten stehen immer in Causalzusammenhang mit Ansätzen des Bindegewebes am Knochen. Sie können hervorgebracht werden 1. durch Ansatz von Muskelfasern, 2. durch Ansatz von Fascien, 3. durch Ansatz von Synovialmembran. Das letztere ist hier am Oberschenkel der Fall, ebenso wie man Aehnliches auch an anderen Knochen mit starken Kapselpartien beobachtet. Die von Ihnen bezeichnete

Rauhigkeit findet sich wohl ausgebildet an Schenkelbeinen mit einer kräftigen Linia aspera und obliqua und fehlt an solchen, welche auch die anderen Rauhigkeiten weniger entwickelt zeigen. Ist sie vorhanden, dann ist auch fast immer eine dreieckig erscheinende Rauhigkeit von gleichem Aussehen am oberen und hinteren Umfang des Schenkelkopfes zu sehen. An manchen Präparaten geht die rauhe Beschaffenheit fast um den ganzen Schenkelkopf herum. Sehen Sie einen Schenkelkopf an, welcher noch seine Weichtheile besitzt, dann sehen Sie sehr wohl, dass es sich hier um äusserst kräftige Faserzüge handelt, welche, aus der Kapsel kommend, neben der überknorpelten Fläche des Kopfes ansetzen."

Darnach erscheint mir die Auffassung der Rauhigkeit als einer Verstärkungsleiste endgiltig hinfällig und damit auch die Hypothese von einer primären Insufficienz des Zugbogens. Das Gleiche gilt, nebenbei bemerkt, für die von Sudeck aufgestellte Verstärkungsleiste am Fersenbein.

Ich zeige Ihnen hier ein Präparat, an welchem ich eigentlich die Verstärkungsleiste demonstriren wollte, aber dieselbe fehlt. Die Synovialmembran schlägt sich auf der Vorderseite nicht um, dagegen gehen zahlreiche Faserzüge an der Hinterseite in den Schenkelhals hinein. Hier handelt es sich um ein in dieser Beziehung dürftiges Präparat, es dürfte aber daraus leicht ein Schluss auf die sonst vorkommende Mächtigkeit dieser Fasern zu ziehen sein.

Sicherlich giebt es hierin allerhand Variationen und ich möchte dem stärker ausgebildeten Ansetzen der Kapsel am Schenkelhals auch eine gewisse Bedeutung für die Heilung intracapsulärer Fracturen beimessen, die vielleicht grösser ist, als das, was man bisher dafür hauptsächlich geltend gemacht hat. Was das Hinaufschieben des Kapselansatzes selbst angeht, so fragt es sich, ob nicht, da ja das coxale Femurende gleichsam aus der Trochanterengegend seitlich allmälig hervorgewachsen ist, ein fortschreitendes Bestreben vorliegt, das eigentliche Gelenk abzuschliessen.

Die verschiedene Entwickelung der Knochencrista bei den beschriebenen Präparaten von Coxa vara legt den Gedanken nahe, dass wir es, wenn auch nicht mit einer Verstärkungsleiste, so doch bisweilen mit einer „verstärkten Leiste" zu thun haben. Unter dem Zug der hier ansetzenden Synovialis, die, wie wir

hörten, äusserst kräftige Faserzüge enthalten kann, ist es zu einer Vergrösserung, zu einer Elongation der Leiste gekommen, ein Vorgang, wie er auch an anderen Gelenken beobachtet wird, wo die mechanischen Bedingungen weniger schwer ins Gewicht fallen. Ich erinnere nur daran, wie nach den eingehenden Untersuchungen von Heubach an dem kleinen Metatarsophalangealgelenk bei Hallux valgus die Ansatzstelle des medialen Bandapparates sich zu einer Exostose auswächst. Vielleicht hängt mit diesem Zuge auch die von Kocher erwähnte Elongation des Schenkelhalses überhaupt zusammen.

Was die Analyse der klinischen Fälle anlangt, so hat man, so weit mir bekannt, bislang wenig Werth auf eine weitere Variation gelegt, es ist dies die Länge resp. Kürze des Schenkelhalses. Sie war nur bei den fertigen Fällen für die operative Behandlung in Betracht gezogen worden. Mit der Kürze des Schenkelhalses verbindet sich oft ein Verhalten des Trochanter major derart, dass dieser mehr nach innen gewachsen oder umgekrempelt ist. Bei kurzen Schenkelhälsen kommt es natürlich früher zu einer Hemmung der Bewegungen und der Grad der Gelenkcontractur ist deshalb nicht immer symptomatisch ein Maassstab für die pathologische Veränderung des Femurendes. Die Beschränkungen der Beweglichkeit treten deshalb bald relativ früh, bald relativ spät ein. Es kommen solche Variationen vor, dass der mediale Trochanterrand von dem lateralen Rand der Kopfkappe nur zwei Drittel, ja nur halb so weit entfernt ist, als bei einem gut ausgebildeten Femurende. Plausible Gründe für diese grosse Variationsbreite habe ich keine. Ich kann nur auf die Thatsache hinweisen, dass bei den Thieren diese Verhältnisse ausserordentlich grossen Schwankungen unterliegen, dass dort vom eben angedeuteten Schenkelhals Uebergänge bis zu den Längen des menschlichen Schenkelhalses vorkommen. Sicher hat die Längenzunahme etwas mit dem Aufrichten des Rumpfes zu schaffen, die Kürze ist also vielleicht eine atavistische Reminiscenz.

Bei der Entstehung der einzelnen Formveränderungen ist man bislang in etwas einseitiger Weise von der aufrechten Stellung allein ausgegangen. Mit Rücksicht hierauf hat Kocher das Ligamentum ileofemorale in seiner Wirkung herangezogen, das bei

Auswärtsrotation und Extension das obere Femurende nach hinten drückt. Wenn man diese Entstehung auch für manche Fälle gelten lassen kann, so ist doch darauf hinzuweisen, dass die Extension beim Tragen schwerer Lasten nicht immer üblich ist, da die Leute bekanntlich „in den Knien" gehen und das Hüftgelenk nicht ad maximum extendiren. Jedenfalls ist die Extension nicht immer primär vorhanden, sie fehlt auch zuweilen secundär, wie Hofmeister betont hat, und was ich nach eigenen Erfahrungen bestätigen kann. Wichtiger dürfte es sein, dass das Femur vielfach in einer zur horizontalen geneigten Stellung beansprucht wird, wobei die Last den Schenkelhals mehr nach hinten zu biegen sucht. Diese Beanspruchung ist am stärksten, wenn das Femur horizontal steht, wie oft annähernd beim Aufstehen aus dem Sitzen oder gar beim Aufnehmen von Lasten von der Erde, beim Bergsteigen oder bei der Beförderung von Lasten in gebirgigen Gegenden. Steht das Femur horizontal, so findet eine reine Abbiegung nach hinten statt. Meist aber steht die Axe des Femur mehr schräg; dann haben wir, mit Rücksicht auf den verbreiterten Ansatz des Schenkelhalses an der Diaphyse im oberen Femurende ein unregelmässiges, schräg stehendes Viereck, dessen Trochanterenseite fest steht, dessen obere hintere Ecke belastet wird. Da der Kopf gerade nach hinten mehr ausladet, ist dieser Angriffspunkt ganz besonders geeignet, um eine Drehung des Schenkelhalses zu bewirken. Die Torsion wäre also auch so zu erklären. Für die Art der Beanspruchung kommt erschwerend in Betracht, dass sie oft, wie beim Aufnehmen von Lasten, in plötzlicher Weise stattfindet. Gerade aber für die Rückwärtsbiegung sind die anatomischen Verhältnisse bei solcher Anordnung besonders günstig, weil der Schenkelhals von vorne nach hinten abgeplattet ist, er also flachkant beansprucht wird im Gegensatz zu hochkant bei der Aufrechtstellung. Das flache Lineal ist bekanntlich über seine flache Seite leichter zu biegen, als über die hohe.

Hofmeister hat mit Nachdruck in seiner letzten Arbeit auf die verschiedene Localisation der Verbiegung aufmerksam gemacht. Wir haben zwei Prädilectionsstellen, den Ansatz des Schenkelhalses an der Diaphyse, weil dort die Biegungsbeanspruchung am grössten ist, die Epiphysenlinie, weil dort eine besondere Nach-

giebigkeit vorliegt. Eine dritte solche Stelle liegt aber jedenfalls noch da, wo. der Schenkelhals am schwächsten ist, und diese Stelle liegt dicht unter der Kopfkappe.

Eine Eintheilung nach der Entstehungsart würde ergeben:

1. Fälle, bei denen die Belastung mehr in aufrechter Stellung erfolgt,
2. Fälle, wo der Oberschenkelknochen mehr in schräger oder horizontaler Stellung belastet wird,
3. Mischformen.

Nimmt man dazu die verschiedene Localisationsmöglichkeit der Verbiegung, so resultirt eine Fülle verschiedener Formen, aus denen man klinisch einige Arten herauschälen kann, nur mit der Vorsicht, dass das pathologische Präparat nicht immer mit unserem Rechenexempel stimmt. Das gleiche Individuum erwirbt unter diesen Umständen verschiedene Formen der Verbiegung.

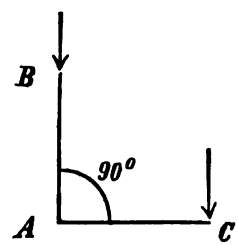

Wie steht es nun mit den Veränderungen der Architectur? Ich will zunächst vorausschicken, was wir nach der üblichen Anschauung erwarten müssten und darf mir wohl eine knappe, mechanische Skizze gestatten. Der Stab AB stehe im Punkte A fest. Er sei so lang, dass eine Knickbeanspruchung bei einer im Punkte B angreifenden axial gerichteten Kraft möglichst ausgeschlossen ist. Bei dieser Beanspruchung wird der Stab im Wesentlichen nur gedrückt. Denken wir uns den Stab in der Lage AC bei ebenfalls vertikal gerichteter, im freien Endpunkt angreifender Kraft, so wird der Stab auf Biegung beansprucht. Es entstehen oben Zug-, unten Druckspannungen, die einander gleich sind im Werthe. Drehen wir den Stab nur wenig aus der Lage AB nach AC heraus, so tritt alsbald Zugbeanspruchung auf. Drehen wir den Stab mehr, so nimmt die Zugbeanspruchung zu bis zur Lage AC. Also wenn

das obere Femurende aus der Lage von 125° zur Oberschenkeldiaphyse rechtwinkelig abgebogen wird, nimmt die Zugbeanspruchung zu. Nun sagt das bekannte Transformationsgesetz: Wo vermehrte Beanspruchung, da vermehrte Anbildung statischen Materiales, also hier vermehrte Anbildung von Zugbalken. Die Untersuchungen bei der Coxa vara ergeben nun, dass die Zugbalken nicht hypertrophieren, sondern in einzelnen Fällen ist eine deutliche, weitgehende Atrophie nachweisbar, dünnere Bälkchen, weitere Zwischenräume, wie sie schon von Kocher-Langhans beschrieben sind. Ich zeige Ihnen hier das Bild eines schon von Albert publicirten Falles, an dem dies Verhalten besonders deutlich zu ersehen ist. Die näheren Untersuchungsergebnisse über Knochenarchitectur an einer grösseren Anzahl von Fällen werden demnächst ausführlich von Dr. Reiner-Wien und mir bearbeitet werden. Jedenfalls haben wir in keinem Falle eine Reaction des sogenannten Zugbogens auf die vermehrte Beanspruchung finden können und, ausdrücklich bemerkt, auch nicht bei ausgeheilten Fällen. Sie werden übrigens das gleiche Verhalten finden, wenn sie die bekannten mit Abbiegung geheilten Wolff'schen Fracturfälle darauf hin ansehen. Eine Hypertrophie des Zugbogens war um so eher zu erwarten, als die Zugfestigkeit des Knochens geringer ist als die Druckfestigkeit. Während man also, — der Knochen ist ja mathematisch gebaut, woran ich nie gezweifelt habe, meine Zweifel bezogen sich nur auf die bisherige mathematische Deutung —, einen Zugbogen von grösserer Mächtigkeit finden sollte, ist das Gegegentheil da, der Zugbogen atrophirt, der Druckbogen hypertrophirt, obwohl die Druckbeanspruchung gleichzeitig geringer wird. Albert hat dieser Thatsache schon in seiner Abhandlung über die seitlichen Kniegelenksverkrümmungen Ausdruck gegeben, indem er sagt, Wolff lege in der neuesten Publication ein entscheidendes Gewicht darauf, dass der Knochen sich dem Drucke gegenüber ganz anders verhalte als dem Zuge gegenüber. Und für diese Thatsachen könnte ich wohl keinen klassischeren Zeugen anführen als Wolff, der im Kampfe gegen die Drucktheorie neuerdings fortgesetzt ausführt, „dass bei allen Knochenverkrümmungen stets an der concaven Seite der verkrümmten Knochen, also an der Seite des vermehrten Druckes Verdickungen der Corticalis und Verdichtungen der Spongiosa, an der convexen

Seite dagegen, also an der Seite der Druckentlastung, Verdünnungen der Corticalis und Auflockerungen der Spongiosa zur Erscheinung kommen.“ Nach dem bisherigen Transformationsgesetz wäre die naturgemässe, die mathematische Consequenz der beim Herabsinken des Schenkelhalses zunehmenden Zugbeanspruchung die Hypertrophie des Zugbogens. Mit unzweideutiger Logik sind nach den erwähnten Thatsachen hier nur zwei Schlüsse möglich: Entweder das Transformationsgesetz ist in der Wolff'schen Fassung unrichtig oder die Auffassung der Architectur des coxalen Femurendes speciell ist unhaltbar.

IX.

Beitrag zur Behandlung der Hydronephrose.[1]

Von

Med.-Rath Dr. Reisinger

in Mainz.

Die conservativ-chirurgische Behandlung der Hydronephrose bezweckt im Grossen und Ganzen das Leiden zu heben entweder durch Schaffung besserer Abflussverhältnisse aus der Hydronephrose in die Harnblase oder durch Anlegung einer Dauerfistel nach Witzel u. A. Dass der erstere Weg den Vorzug verdient, bedarf keiner weiteren Begründung. Ich übergehe die zahlreichen hierzu ersonnenen Methoden und gestatte mir Ihnen über einen Fall zu berichten, in welchem es gelang, eine directe Anastomose zwischen der Hydronephrose und Blase herzustellen, eine Nephrocystanastomose, welche Bezeichnung Viertel 1895 vorschlug.

Der damals 26jährige Zimmermann R. gab, als er mich im März 1898 consultirte, an, er leide seit 7 Jahren an dumpfen Schmerzen, die in der linken Nierengegend beginnend bis in die Blase und Urethra ausstrahlen und häufig nur auf Morphium erträglicher seien; die Anfälle kehrten in 4—6wöchigen Pausen wieder. Patient bemerkte öfter, dass, wenn gegen Ende einer solchen Attaque eine normale Urinentleerung Statt hatte, unmittelbar mit dem Aufhören der Schmerzen nach 10—12 Minuten etwa $^1/_4$ Liter hellen Urins ausgeschieden wurde.

Im Krankenhause zu Mainz wurde auf Grund längerer Beob-

[1] Vorgetragen am 2. Sitzungstage des Congresses, 19. April 1900.

achtung die Diagnose auf intermittirende Hydronephrose gestellt, ohne über den Sitz und die Natur des Abflusshindernisses klar zu werden. Der Urin war stets frei von abnormen Bestandtheilen, nur einige Male war der am Schlusse eines Anfalles ausgeschiedene durch ausgefallene Salze leicht getrübt.

Im Sommer 1898 kehrten die Schmerzanfälle häufiger, jeden 3.—4. Tag wieder, der Kranke gewöhnte sich allmählich an Morphium, magerte ab und war nahezu völlig erwerbsunfähig. Er trat im November abermals in das Krankenhaus ein, um von seinem schweren Leiden endlich befreit zu werden.

Schlaflosigkeit, Abmagerung, häufige Schmerzanfälle der beschriebenen Art beherrschten das Krankheitsbild.

Objectiv konnte auch in Narkose weder in der linken Nierengegend noch im Verlauf des Ureters etwas Abnormes nachgewiesen werden und dennoch drängte der ganze Verlauf zur Annahme einer intermittirenden Hydronephrose. Trotz dieser so spärlichen Anhaltspnnkte hoffte ich durch Freilegen der Niere und des Ureters dem Hindernisse beizukommen und suchte am 17. Dezember 1898 durch einen von der 11. Rippe bis zur Spin. ant. super. reichenden Schnitt die linke Niere blosszulegen, war aber sehr überrascht, keine Niere zu finden. Das untere Ende des Schnittes wurde nach unten innen verlängert, das Peritoneum an einer kleinen Stelle eröffnet und mit dem eingeführten Finger das Becken abgetastet. Dabei fand sich nun Folgendes:

Auf dem Promontorium und nach abwärts in das kleine Becken sich erstreckend lag eine über mannsfaustgrosse prall fluctuirende Geschwulst, die breitbasig und unbeweglich der Innenfläche der hinteren Beckenwand aufsass, glatte Oberfläche zeigte und noch sehr deutlich die Conturen der Renculi erkennen liess. Der untere Pol der Geschwulst war etwa 3 cm von dem Vertex der halbgefüllten Blase entfernt. Ueber den Verlauf der Gefässe und des Ureters konnten sichere Anhaltspunkte nicht gewonnen werden.

Da die Exstirpation dieser breitbasigen Geschwulst nicht gefahrlos war und nicht ohne zwingenden Grund noch functionsfähiges Nierengewebe geopfert werden sollte, wurde beschlossen, nach Heilung der grossen Probeincision eine directe Anastomose zwischen beiden, in günstiger Nachbarschaft gelegenen Organen, eine Nephrocystanastomose anzulegen.

University of California LIBRARY

Bei dem Mangel an Erfahrungen — die Durchsicht der Literatur liess hierüber vollkommen im Stiche — über die Zulässigkeit einer solchen Anastomose hielt ich es für rathsam, wenn auch zeitraubend, bevor diese doch ganz intraperitoneale Anastomose gemacht wurde, eine temporäre Hydronephrosenfistel anzulegen. Ausserdem war zu befürchten, dass mit der ungehinderten Entleerung der Hydronephrose eine gewisse Schrumpfung des Sackes und hiermit eine Zerrung der frisch angelegten Anastomose eintreten werde, eine Gefahr, deren Eintritt unwahrscheinlich wurde, wenn durch vorherige Anastomose ein gewisser Dauerzustand der Sackniere angebahnt war.

Die Fistel wurde am 5. Januar 1899 in der Mitte zwischen Symphyse und Umbilicus angelegt; die Wandung des Sackes betrug etwa $^3/_4$ cm; aus der Fistel entleerten sich innerhalb 24 Stunden etwa 300 ccm normalen Urins. Alle Beschwerden waren seit diesem Eingriffe beseitigt. Nach weiteren 14 Tagen, am 19. I., wurde dreifingerbreit oberhalb der Symphyse das Abdomen auf 6 cm quer eröffnet, der Vertex der mässig stark mit Borwasser gefüllten Blase und der untere Pol der Hydronephrose blossgelegt und zwischen beiden genau nach dem bei Enteroanastomose üblichen Verfahren eine Verbindung hergestellt. Zur bequemen Entleerung der Hydronephrose suchte ich eine möglichst tief gelegene Partie der Wandung zur Anlegung der Anastomose aus. Nachdem zuerst die Serosa der Blase mit der des Sackes auf 3 cm durch fortlaufende Seidennaht vereinigt war, wurden beide Hohlorgane 1,5 cm breit eröffnet und nun durch eine zweite, die ganze Dicke der Wandung der Blase und des Sackes umfassende Naht vereinigt. Ein durch die Blase hindurch ziehender und im intravesicalen Theile mit seitlichen Löchern versehener Dauerkatheter wurde in die Hydronephrose eingelegt und zum Schlusse die Anastomose vollendet. Die Laparotomiewunde wurde durch Kopfnähte geschlossen.

Der Dauerkatheter musste leider wegen starker Reizung der Urethra am 4. Tage entfernt werden. Da die zuerst angelegte Hydronephrosenfistel wohl aus übertriebener Besorgniss offen gelassen worden war, lief nun eine Zeit lang der von beiden Nieren abgesonderte Urin durch dieselbe ab. Sie wurde später, als man annehmen konnte, dass die Nephrocystanastomose genügend restistent

sei, durch Naht geschlossen; der Erfolg war nur ein theilweiser. Der Rest heilte binnen kurzer Zeit per sec. int.

Während der folgenden Wochen constatirte der sehr verständige Kranke, dass er am Schlusse jeder Urinentleerung durch Druck auf die Hydronephrosegegend noch etwa $^1/_8$ Liter hellen Urin ausscheiden konnte; dieses Quantum nahm im Laufe der nächsten Monate allmählich ab und beträgt zur Zeit noch etwa 20 Tropfen. Patient ist durch die Operation völlig schmerzfrei geworden, sieht blühend aus und ist als Zimmermann vollständig arbeitsfähig.

Ich hielt die Veröffentlichung dieses Falles $^5/_4$ Jahre zurück, um mich von dem definitiven Resultate zu überzeugen. Noch vor wenig Tagen fand ich die Blase nach jeder spontanen Urinentleerung auch wirklich leer. Man konnte ja vermuthen, dass die an die Sackniere heraufgenähte Blase sich nur unvollkommen entleeren würde. Ob sich letztere nun nach und nach an den veränderten Mechanismus gewöhnt hat, oder ob sich durch den Zug der sich contrahirenden Blase an der Hydronephrose ein Conus bildete, der eine ungehinderte Contraction der Blase gestattet, steht dahin.

Gelegentlich der Vorstellung einer im kleinen Becken beweglichen und durch Dauerfistel behandelten Hydronephrose schlug Viertel für ähnliche Fälle eine Nephrocystanastomose vor. Ausgeführt war dieser Vorschlag bis jetzt noch nicht, wohl lediglich deshalb, weil nur in seltenen Fällen die beiden Hohlorgane genügend benachbart liegen. Und doch lehrt die Durchsicht der Litteratur, dass bei mehreren im kleinen Becken gelegenen beweglichen Hydronephrosen statt der thatsächlich ausgeführten Nephrectomie oder Dauerfistel eine Nephrocystanastomose möglich gewesen wäre. Dasselbe dürfte wohl auch von jenen enormen, vom Rippenbogen bis ins kleine Becken reichenden Hydronephrosensäcken gelten.

Vorausgesetzt, dass der Inhalt des Sackes unbedenklich in die Blase eingeleitet werden darf, kann man in dem einen oder anderen Falle die Nephrocystanastomose in den Kreis seiner therapeutischen Maassnahmen aufnehmen. Die Hydronephrose, wenn sie fixirt ist, zu mobilisiren, wird sich schon mit Rücksicht auf die ernährenden Gefässe verbieten, wohl aber könnte methodisches Ausdehnen der Blase die Anastomose etwas erleichtern. Allzuviel dürfte wohl auch hiervon kaum zu erwarten sein.

Dass bei Frauen die Nephrocystanastomose durch nachfolgende Gravidität sehr gefährdet wäre liegt, auf der Hand.

Meine Herren! Ich habe mir erlaubt diesen Fall vorzustellen, weil hierdurch zum ersten Male beim Menschen bewiesen wurde, dass man die Blasenwandung erfolgreich mit Nierensubstanz vereinigen kann. Jedenfalls dürfte in geeigneten Fällen diese Methode allen anderen vorzuziehen sein.

Ob es unbedenklich erscheint, die ganz intraperitoneal zu machende Operation ohne vorherige Hydronephrosenfistel, d. h. quasi einzeitig auszuführen, dürfte nach den obigen Ausführungen zweifelhaft sein. Schon um im kleinen Becken Raum zu gewinnen, ist eine der Operation voraufgehende Entleerung des Sackes sehr erwünscht, zu der vorher nicht zu umgehenden Untersuchung des Cysteninhaltes aber unbedingt erforderlich.

X.

Ueber die unter dem Einflusse des Phosphors entstehenden Veränderungen des wachsenden Knochens.[1]

Von

Dr. L. v. Stubenrauch,

Privatdocent für Chirurgie an der Universität München.

M. H.! Die Serie von Präparaten, welche ich heute Ihrer gütigen Einsicht unterbreiten möchte, ist das Resultat mehrjähriger Untersuchungen, welche über die Wirkung des Phosphors auf den wachsenden Knochen von Thieren ausgeführt wurden. Das Wenige, was hier mitzutheilen ist, bezieht sich auf die fundamentalen Versuche Wegner's,[2] welche ergaben, dass bei wachsenden Thieren unter dem Einflusse einer durch längere Zeit fortgesetzten Phosphorfütterung (oder längere Zeit hindurch dauernden Einwirkung von Phosphordämpfen) an allen Stellen, wo sich aus Knorpel physiologisch spongiöse Knochensubstanz entwickelt, statt dieser normalen, weitmaschigen viel rothes Markgewebe enthaltenden Knochensubstanz ein Gewebe erzeugt wird, das solid und compact erscheint. Dieser hochwichtige Befund Wegner's ist nun in neuerer Zeit von Kissel[3] in seiner Deutung energisch angestritten, durch Miwa und Stoeltzner[4] schliesslich — allerdings nur durch wenige Versuche — wieder bestätigt worden. Seine definitive Bestätigung

[1] Vorgetragen am 1. Sitzungstage des Congresses, 18. April 1900.
[2] Virchow's Archiv. LV. Bd. 1872.
[3] Virchow's Archiv. CXXXIV. Bd. 1896.
[4] Jahrbuch für Kinderheilkunde. XLVII. Bd. 2. u. 3. Heft. 1898.

ist von hoher Bedeutung, einmal deshalb, weil auf Grund der Wegner'schen Aufstellungen seit Jahr und Tag rhachitische Kinder oder schwächlich gebaute wachsende Individuen mit Phosphor behandelt werden, dann weil seit langer Zeit der wissenschaftliche Streit unentschieden ist: Entsteht die Phosphornekrose nur durch lokale Einwirkung der Phosphordämpfe auf den Kiefer oder sind die der Nekrose des Knochens vorausgehenden Veränderungen, wenn auch quantitativ verschieden, auch an anderen Knochen des Skelettes zu beobachten? Mit Rücksicht auf letztgenannte Fragen habe ich es gewagt, das sonst unserer Disciplin fernstehende Thema zu berühren.

Was die Versuche selbst betrifft, so sind dieselben von mir an Meerschweinchen, Kaninchen, Tauben und Hunden ausgeführt worden. Eine grosse Serie von Hühnerexperimenten ging dadurch verloren, dass ein Theil der Phosphorthiere rasch einer acuten Intoxication erlag, andererseits wichtige Controllthiere zu Grunde gingen. Ueberhaupt starb die grösste Mehrzahl der Versuchsthiere zu Beginn meiner Arbeit, weil ich bei der Dosirung den Fehler beging, Wegner's Angabe (einmalige Tagesgabe für ein halbwüchsiges Kaninchen 0,0015 g P.) Folge zu leisten. Die Phosphordampfversuche wurden in der auch von Wegner angegebenen Weise ausgeführt, einige davon (3 an Zahl) im Trockenraume einer Zündholzfabrik. Es hat sich, kurz gesagt, folgendes Resultat ergeben:

Unter fortgesetzter Fütterung mit Phosphor (Anfangsdosis für ein halbwüchsiges Kaninchen pro die 0,00015 g P. (in Pillen nach dem am Schlusse der Wegner'schen Arbeit aufgeführten Recepte) zeigt sich bei jungen wachsenden Thieren neben geringer Verdichtung der Diaphysenwände an den Röhrenknochen unter dem Epiphysenknorpel an Stelle der spongiösen Substanz ein mehr weniger compactes Gewebe. Die Höhe dieser „Phosphorschicht" wechselt nach Dauer der Fütterung, Dosis des Giftes und an ein und demselben Knochen auch nach der Wachsthumsenergie der einzelnen Epiphyse. Man sieht demnach die erwähnte Schicht am höchsten an den unteren Epiphysen von Radius, Ulna, Femur, an der oberen vom Humerus etc. An der Tibia sind beide Epiphysen annähernd gleich betheiligt. Ausserdem zeigen sich die Verdichtungen am Becken, sehr demonstrativ an der Scapula, den Wirbeln, den Rippen und Hand- und Fusswurzel-

knochen. An dieser Stelle muss ich bemerken, dass es mir nicht gelungen ist[1]), durch Application des Giftes per os jene ausgesprochenen Bilder zu erzeugen, wie sie Wegner zeigt, und wie sie auch meine mit dampfförmigem Phosphor behandelten Thiere darbieten. Es kam eben so oft bei der Fütterungsmethode zu einer subacuten Vergiftung, welche offenbar die Vorgänge in den knochenerzeugenden Geweben stört. Ein besonderes Verhalten zeigten die Tauben. Bei diesen Thieren, welche halbwüchsig zum Versuche genommen wurden, und in demselben bis zum Schlusse des Epiphysenwachsthums verblieben, ist es mir weder durch mehrmonatliche Fütterung, noch durch Dampfwirkung gelungen, die sogenannte Phosphorschicht zu erzielen. Dagegen war Sklerose des Schädels zu constatiren, und konnte man sich an mikroskopischen Schnitten durch die Tibia davon überzeugen, dass auch Sklerose der Extremitätenknochen eingetreten war. Die Compacta der Diaphyse erwies sich dicker bei den Phosphortauben, als bei den Controltauben, ebenso erschien das Balkennetz, welches sich proximal und distal vom Epiphysencallus befindet, wesentlich dichter bei den Phosphorthieren; der Epiphysencallus selbst war bei den Versuchstauben deutlich markirt, bei den Controltauben undeutlich.

Die Versuche haben also im Wesentlichen die Wegner'schen Beobachtungen bestätigt; nur zu einem Verschlusse der Markhöhle durch compacte Knochensubstanz ist es in keinem meiner Fälle gekommen. Vielleicht ist dies auch nur bei Hühnern zu erzielen, über welche mir Erfahrungen fehlen. Ein Punkt muss aber aus den vorgeführten Untersuchungen besonders hervorgehoben werden, nämlich die Beobachtung, dass man am frühesten und deutlichsten die Phosphorschicht bei rasch wachsenden Thieren erzeugen kann (wie auch Wegner angiebt).

Wir kommen damit zur Frage, wie denn der Erfolg der Phosphordarreichung beim wachsenden Kinde zu deuten sein wird. Hier ist anzunehmen, dass eine durch Monate fortgesetzte Aufnahme von Phosphor eine geringe Sklerose der Knochen herbeiführen wird. Es ist Dies nicht blos nach theoretischen Voraussetzungen wahrscheinlich, sondern auch durch einen von Wegner selbst erhobenen Obductionsbefund geradezu bestätigt. Nur werden

[1]) Auf die Ursache der Differenzen in den Befunden von Wegner, Kissel und mir kann ich erst in der ausführlichen Publication eingehen. Verf.

wir beim Kinde bei Weitem nicht so ausgesprochene Verdichtungen des Knochens zu erwarten haben, wie sie sich bei einzelnen Thieren präsentiren. Wie steht die Sache aber bei der Rhachitis? Da das Wesen der rhachitischen Knochenveränderungen in dem Kalklosbleiben der neuapponirten Substanz besteht, so wird unter dem Einflusse des Phosphors in rhachitischen Knochen wie Miwa und Stoeltzner (loc. cit.) annehmen, mehr kalkloses Gewebe apponirt und weniger kalkhaltiges Knochengewebe resorbirt werden. Die genannten Autoren verwerfen die Anschauung von Kassowitz[1]), dass der Phosphor die Krankheit in ihrer anatomischen Grundlage bekämpfe. Immerhin wäre ein Nutzen schon gegeben, wenn im rhachitischen Knochen die Resorptionsvorgänge durch den Phosphor gehemmt würden. Wenn nun aber die Hypothese von Kassowitz richtig ist: dass nämlich die Kalkarmuth des rhachitischen Knochens einzig und allein durch den localen entzündlichen Process hervorgerufen wird, so wäre doch keineswegs ausgeschlossen, dass durch den Phosphor eben der locale entzündliche Process günstig beeinflusst würde, derart, dass der Knochen wieder tauglich wird zur Aufnahme von Kalksalzen. Miwa und Stoeltzner heben hervor, dass eine günstige Wirkung des Phosphors bei der Rhachitis nach anderer Richtung zu erwarten sei, nämlich der Einfluss des Mittels auf die Osteoporose, welche sich in einer gewissen Zahl von Fällen neben den typischen rhachitischen Veränderungen findet. Die Osteoporose ist, wie Experimente zeigen, der Phosphorwirkung zugänglich. Immerhin muss eingestanden werden, dass, da die Rhachitisfrage nicht abgeschlossen ist, auch der Erfolg der Phosphorbehandlung nicht einfach nach theoretischen Erwägungen bestimmt werden kann. Die Hauptsache wird hier sein, sich durch genaues Studium von Obductionsbefunden Einblick in die Umwandlungsprocesse im Knochen zu verschaffen. Vielleicht, ja sogar wahrscheinlich, würden grössere Serien von Durchleuchtungsbildern, welche von rhachitischen Knochen vor nnd nach der Phosphorbehandlung hergestellt sind, neben Serien von Durchleuchtungsbildern, welche von gleich schwer rhachitischen der Phosphorbehandlung nicht unterworfenen Knochen gewonnen wurden, Aufschlüsse ertheilen. Vorläufig besteht indess nicht die

[1]) Kassowitz, Die Rachtiis Wien 1882. W. Braunmüller.

Aussicht zu einer Durchführung solcher Untersuchungen, da gegenwärtig, wie es den Anschein hat, die Organtherapie (Verfütterung von Nebennierensubstanz nach Stoeltzner[1]) der Rhachitis gewisse Triumphe feiert.

An früherer Stelle wurde davon gesprochen, dass sich wahrscheinlich im wachsenden Organismus des Menschen an den Knochen unter dem Einflusse einer längere Zeit hindurch anhaltenden Phosphorwirkung dieselben Veränderungen, wenn auch in schwächerem Maasse, ausbilden wie wir sie an den Thierknochen kennen gelernt haben. Es muss sich daran die Frage knüpfen, wie die Verhältnisse bei den Zündholzarbeitern liegen werden, welche noch vor Abschluss des epiphysären Wachsthums die Arbeit in der Fabrik aufnehmen. Kommt es hier zu einer Veränderung des gesammten Knochensystems? Die Beobachtung Haeckels[2]), dass ein geringer Procentsatz der Zündholzarbeiter (möglicherweise infolge Sklerose der Knochen) Knochenbrüchigkeit zeigt, dann die Angabe von Ebel[3]), die in der Fabrik arbeitenden Kinder entwickelten sich besser und sähen besser aus als diejenigen, welche zu Hause blieben, mahnen dazu, dem genannten Punkte grössere Aufmerksamkeit zu schenken. Leider stehen aus der Literatur nur zwei anatomische Befunde zu Gebote, welche sich auf die constitutionelle Wirkung des Phosphors auf das Knochensystem beziehen. Zunächst der vielfach discutirte, von Wegner (loc. cit.) publicirte Fall Reuter, eines lange Jahre in einer Zündholzfabrik thätigen Arbeiters, der die Fabrikarbeit, ohne an Nekrose erkrankt zu sein, verliess und Posamentier wurde, im 18. Lebensjahre eine Quetschung des Unterschenkels erlitt, welche zu gangraenöser Periostitis und trotz Amputation des Oberschenkels zum Tode führte. Bei der Obduction, die Wegner ausführte und die dem Obducenten den Gedanken nahelegte, der maligne Verlauf der Krankheit könnte in Zusammenhang mit der früheren Beschäftigung des Kranken gestanden haben, wurde neben den Zeichen der beginnenden Nekrose am ursprünglich verletzten Beine

---

[1]) Die Behandlung der Rachitis mit Nierensubstanz. Jahrbücher der Kinderheilkunde. 51. Bd. 1900. Heft 1 und 2.

[2]) Die Phosphornekrose. Langenbeck's Archiv. 1889. XXXIX. Bd. 3. u. 4. Heft.

[3]) Ueber den Einfluss der Zündholzfabrikation auf die Gesundheit der Arbeiter. Wochenschrift für die gesammte Heilkunde v. Casper. 1851.

„geringe allgemeine Hyperostose des Schädels, leichte ossificirende Periostitis am Alveolarrande beider Kiefer bei intacten Zähnen, relativ starke osteoporotische Auflagerungsschichten an den Epi- und Apophysen der Extremitätenknochen“ gefunden. Der zweite von Rose[1]) veröffentlichte Fall, eine Zündholzarbeiterin, welche mit 23 Jahren, nachdem sie ein Jahr in einer Zündholzfabrik gearbeitet hatte, Phosphornekrose des Unterkiefers bekam und später von der Nekrose geheilt, an multipler Sklerose des Rückenmarks erkrankte, kam mit 35 Jahren zur Obduction. Es fand sich beträchtliche Verdickung des Schaftes der Extremitäten-Knochen mit Verengerung der Markhöhle. (Tertiärer Phosphorismus nach Rose.)

Ich selbst hatte Gelegenheit, die Knochen von drei in Zündholzfabriken beschäftigten Individuen, zwar nicht am Obductionstische, wohl aber mittelst des Durchleuchtungsverfahrens zu untersuchen. Die dabei erzielten Befunde sind geringfügig, erscheinen aber auffallend genug, so dass ich ihre Bekanntgabe verantworten kann. Der Durchleuchtung wurden unterworfen die Knochen der Hand sammt Handgelenksende des Radius und der Ulna, dann Tibia und Fibula (Kniegelenksende) von 2 weiblichen Individuen von 18 und 24 Jahren), welche vor beendigtem Knochenwachsthum (mit 15 und 14 Jahren) die Fabrikarbeit aufnahmen, dann von einem 31jährigen Manne, welcher vom 21. Lebensjahre an in einer Zündholzfabrik gearbeitet hatte und vor wenigen Monaten wegen Phosphornekrose des ganzen Unterkiefers in der chirurgischen Klinik zu München operirt wurde. In sämmtlichen Fällen war im Röntgenbilde die Stelle der Epiphysenlinie am Radius noch deutlich erkennbar; am Radius der 18jährigen Arbeiterin schien die Verschmelzung an der Epiphyse noch nicht eingetreten zu sein; bei dem an Phosphornekrose erkrankten Arbeiter war die Verschmelzung am Radius wohl erfolgt, an Stelle der Epiphysenlinie aber ein hoher kräftiger Schatten zu sehen. Besonders bei der 24jährigen Frau und dem schon erwähnten Arbeiter lieferte die Durchleuchtung des oberen Theiles der Fibula einen von der Epiphysengegend nach abwärts ziehenden hohen Schatten. Im Hinblick auf diese Befunde konnte man den Eindruck gewinnen, dass

[1]) Das Leben der Zähne ohne Wurzel. Deutsche Zeitschrift f. Chirurgie. XXV. Bd. 3. Heft.

sich unter dem Einflusse des Phosphors an der Epiphysengrenze dichtere Knochensubstanz gebildet habe. Auch schien die Diaphyse im letzterwähnten Falle dicker, die Markhöhle enger, wie bei den Knochen ganz gesunder ungefähr gleichaltriger Individuen.

M. H.! Ich wage es natürlich nicht, aus den wenigen Beobachtungen, die hoffentlich recht bald sich mehren, weitgehende Schlüsse zu ziehen. Andererseits kann ich mich von dem Eindrucke nicht los machen, dass die vorgelegten Röntgenbilder an Befunde erinnern, wie sie die Knochen einzelner Versuchsthiere darbieten. Ergiebt sich in Zukunft bei der Untersuchung einer grösseren Zahl von Zündholzarbeitern, dass die erwähnten Durchleuchtungsbilder constant zu erzielen sind, oder ergiebt sich, dass ähnliche Befunde bei völlig gesunden Knochen fehlen, dann werden wir erstere als pathognostisch für den Zündholzarbeiter ansehen dürfen. Dann sind wir auch in der Erkenntniss schwieriger für die Phosphorfrage wichtiger Verhältnisse einen wesentlichen Schritt vorwärts gekommen.

XI.

Seifenspiritus in fester Form zur Haut- und Händedesinfection.[1]

Von

Oberstabsarzt Dr. Vollbrecht

in Düsseldorf.

M. H.! Ich lege Ihnen ein Hände- und Hautdesinfectionsmittel in fester Form vor, einen hochprocentigen Alkohol, welcher durch Zusatz von Seife fest gemacht ist. Die Desinfection erfolgt, was ich betone, ohne Mitverwendung von Wasser.

Die erste Anregung hierzu gab mir der in den Handel gebrachte feste Brennspiritus, welcher aus denaturirtem Spiritus + 15 pCt. gewöhnlicher Natronseife besteht.

Länger als ein Jahr habe ich gearbeitet und probirt, bis ich zu dem hier vorliegenden Präparate gekommen bin, das, wie ich glaube, den Ansprüchen an ein sicher wirkendes Desinfectionsmittel entspricht.

Es dürfte zu weit führen, wollte ich alle die mannigfachen, z. Th. missglückten, z. Th. wenig befriedigende Resultate liefernden Versuche anführen. Nur so viel sei hier gesagt: Es eignet sich nicht jede Natronseife dazu, Alkohol fest zu machen und mit diesem zusammen eine so feine Emulsion — denn um etwas Anderes handelt es sich nicht — wie das vorliegende Präparat zu bilden. Die gewöhnliche, im Handel befindliche Natrontalgseife scheidet z. B. in Verbindung mit Alkohol körnige, krystallinische Stearate aus, und beim Waschen bleibt auf der Hand ein schmie-

[1] Vorgetragen am 4. Sitzungstage des Congresses, 21. April 1900.

riger Rückstand, welcher das Fassen und Festhalten von Instrumenten erschwert. Auch Gemische von Natron- und Kaliseifen eignen sich schlecht. Dagegen sind die Natronseifen fester Fette in hervorragender Weise befähigt, Alkohol fest zu machen, ohne beim Waschen einen schmierigen Rückstand auf der Haut zu hinterlassen.

Nach langem Herumprobiren ist mein Mitarbeiter, der einjährig-freiwillige Militärapotheker Herr Falck in Breslau, auf den Gedanken gekommen, eine Cocosfettseife zu verwenden. Eine solche Seife ist im Handel als gute Mandelseife käuflich. Die von uns benutzte enthält etwa 20 pCt. Wasser.

Um den Alkohol fest zu machen, bedarf es um so weniger Seife, je hochprocentiger der Alkohol ist. Ich habe auch hier lange herumprobirt, habe mit 45proc., 50—70proc. und 80proc. Alkohol gearbeitet, aber die Resultate waren, was die desinficirende Wirkung anbetrifft, schlecht. Wir sind zuletzt auf einen Alkohol zu 97 Volumprocent, wie er überall käuflich, gekommen und haben demselben 4—6 pCt. Seife zugesetzt und damit die besten Resultate erzielt. Die desinficirende Kraft des Alkohols steigt mit der Höhe seiner Concentration. Ich habe mich auch hier lange durch die bekannten Untersuchungen beirren lassen, wonach ein 96proc. Alkohol weniger keimtödtend wirkt als ein 70proc. Aber es ist entschieden etwas Anderes: der bakteriologische Versuch, etwas Anderes: die Wirkung auf lebendige menschliche Haut. Es ist auch etwas anderes, ob ich meine Hände nur mit 96proc. Alkohol desinficire, wodurch die Haut, wie ja oft hervorgehoben ist, gegerbt wird — eine Desinfection, welche man auch als Scheindesinfection bezeichnet hat — es ist etwas Anderes, ob ich einen hochprocentigen Alkohol zugleich mit Seife in einer so feinen Emulsion, wie mein Präparat ist, auf die Hände bringe. Die Haut ist und bleibt nun ausserordentlich weich und geschmeidig, von einem Gerben derselben kann gar keine Rede sein.

Das vorliegende Präparat wird in folgender einfacher Weise hergestellt:

60 g gute Mandelseife des Handels wurden geschabt und in einem Glaskolben nach Zusatz einer hinreichenden Menge von Alkohol (97 pCt.) im heissen Wasserbade gelöst. Nach der Lösung wird der Spiritus bis zu 1 Liter aufgefüllt. Nun kann man die flüssige

Alkoholseife in geeignete Formen ausgiessen, erstarren lassen und in Stücke schneiden wie gewöhnliche Waschseife. Diese Stücke, in Staniol gewickelt, sind genügend haltbar, der Alkohol verdunstet nicht. Oder man giesst die flüssige Alkoholseife in eine Art Flaschenkapsel, lässt sie erstarren und schliesst die Kapsel durch 2maliges Umbiegen. Ich gebe Ihnen derartige Kapseln, welche etwa 35 g enthalten, herum, eine solche Patrone genügt für eine Desinfection. Sie können diese Patrone unbesorgt in der Hosentasche heraumtragen; der Schmelzpunkt des Präparats liegt erst bei etwa 43° C. Zuletzt kann man der Seife eine Creamform geben, indem man den Glaskolben mit der flüssigen Seife, anstatt dieselbe ruhig erstarren zu lassen, anhaltend, etwa $^1/_2$ Stunde, schüttelt. Die Alkoholseife erkaltet langsam und bildet einen Cream, wie ich ihn in diese Tuben hineingefüllt habe.

Die Herstellungskosten des festen Seifenspiritus sind ausserordentlich niedrig.

1 Liter unversteuerter Spiritus (berechnet nach Abzug der Maischbottigsteuer) = 40 Pfg. 60 g Seife = 4 Pfg. in Summa 44 Pfg. Aus einem Liter Spiritus werden etwa 30 Patronen à 35 g hergestellt, so dass der Inhalt der Patrone etwa 1,5 Pfg. kostet. Der Preis für 1 Flaschenkapsel stellt sich auf etwa 1 Pfg.

Wie ich schon Eingangs betonte, erfolgt die Desinfection der Hände und Haut ohne Mitverwendung von Wasser. Mittelst steriler Handbürste werden die Hände 5 Minuten lang kräftig gebürstet. Der Alkohol verdunstet unter der mechanischen Reibung langsam auf der Haut, der Rückstand von Seife ist ausserordentlich gering, zu gering, um die Hände schlüpfrig und für das Festhalten von Instrumenten ungeeignet zu machen. Zum Schäumen der Seife kommt es nicht, dazu müsste man nachträglich Wasser anwenden. Die Haut wird nicht im mindesten angegriffen, sondern bleibt weich und geschmeidig.

Wir haben die desinficirende Wirkung der Seife in folgender Weise geprüft: Unsere Hände — gewöhnliche Tageshände, Hände, welche mit Staphylococcus aureus, mit prodigiosus, pyocyaneus inficirt waren — wurden 5 Minuten lang kräftig mittelst steriler Handbürste, auf welche der feste Seifenspiritus aufgetragen war, gebürstet, dann mit sterilem Wasser und mit sterilem Gipswasser

(1 : 500) abgespült, um jede Spur von Seife zu entfernen. Darauf wurden die Hände in sterilen Tüchern abgetrocknet und die Fingerkuppen, sowie die Knöchel der Finger in die Nährböden eingedrückt. Die Prüfung dieser Nährböden, welche bei Brutschranktemperatur gehalten wurden, erfolgte nach 24, nach 48 Stunden und noch längerer Zeit bis zu 8 Tagen.

Ich darf noch betonen, dass nicht nur meine eigenen chirurgisch gut gepflegten Hände bei den Versuchen als Objecte dienten, sondern dass ich auch mir unterstellte Sanitätsmannschaften, welche im Allgemeinen entsprechend ihrer dienstlichen Beschäftigung mehr oder weniger abgearbeitete Hände besitzen, herangezogen habe.

Um einen Massstab für die desinficirende Wirkung des festen Seifenspiritus zu haben, nahmen wir Händedesinfectionen nach der Fürbringer'schen und nach der v. Mikulicz'schen Methode mit dem officinellen Seifenspiritus genau in der oben beschriebenen Weise vor. Ich kann danach meine Resultate als gute bezeichnen, der feste Seifenspiritus leistet soviel wie jene Methoden.

Mein früherer Chef, Herr Geheimrath v. Mikulicz, war so liebenswürdig, in seiner Klinik eine Nachprüfung vornehmen zu lassen; auch hier waren die Resultate günstig.

Ich will noch bemerken, dass ich den festen Seifenspiritus auch mit Zusatz von feingeriebenem und ausgeglühtem Bimstein hergestellt habe. Der mechanische Effect wird dadurch erhöht; vielleicht kann man die Bürste dabei ganz entbehren.

Ferner habe ich zu dem Alkohol Zusätze von Lysol und Formalin (1—2 pCt.), von Myrrhenharz gemacht, letzteres ausgehend von der Idee, man könne durch Myrrhenharz einen die Poren der Haut verschliessenden Ueberzug erhalten, doch ist mir bei allen drei Präparaten eine höher desinficirende Wirkung nicht aufgefallen.

Auch haben wir Versuche gemacht mit einer Seife, welche freie Fettsäure und mit einer solchen, welche freies Alkali enthielt. Doch auch dabei ergab sich kein wesentlicher Unterschied in der Desinfectionskraft gegen das hier vorliegende neutrale Präparat.

Kurz zusammengefasst sind die Eigenschaften meines festen Seifenspiritus folgende:

1. Er wirkt [illegible] wie das Fürbringer'sche Verfahren [illegible] wie das von v. M[illegible] angegebene [illegible] Selfenspiritus.

2. Er [illegible] die Hände- und Hautdesinfection [illegible] Mitverwendung von Wasser.

3. Er macht die Hände [illegible] dass das Fassen von Instrumenten erschwert wäre.

4. Er ist in der vorliegenden Verpackung haltbar und beständig.

5. Er ist billig.

Ich halte diesen Selfenspiritus für gut geeignet, in erster Linie zur Verwendung in der Kriegschirurgie, sodann für den praktischen Arzt, vornehmlich für den Landarzt.

Anmerkung: Praktisch wichtig ist, dass der feste Selfenspiritus angezündet, zum Ausglühen von Instrumenten u. s. w. benutzt werden kann.

XII.

Operationen bei Nieren- und Ureter-steinen.[1]

Von

Professor Dr. James Israel.

Meine Herren! Den ersten Anlass zu operativen Eingriffen bei Nierenkrankheiten gaben vor mehr als 2 Jahrtausenden die Nierensteine. Da sich auf dieser Grundlage die gesammte Nierenchirurgie aufgebaut hat, verdient ein kurzer Rückblick auf die Entwickelung der Nierensteinoperationen ein über dieses engere Gebiet hinausgehendes Interesse. Die ersten von Hippokrates überlieferten Eingriffe bezogen sich ausschliesslich auf die vorgeschrittenen Folgezustände der Steinkrankheit; sie waren nichts anderes als Incisionen perinephritischer Abscesse mit und ohne Extraction von Steinen. Ueber diesen hippokratischen Standpunkt ist nun die Chirurgie der Nierensteine in praxi nicht wesentlich bis zur Mitte des 19. Jahrhunderts hinausgelangt. Erst die letzten 4 Decennien haben in beispielloser Schnelle Stein auf Stein gefügt, sodass am Schlusse des Jahrhunderts der stolze Bau seiner Vollendung nicht mehr fern ist. Zwar ruhte die Frage der Nierensteinoperationen niemals gänzlich seit der hippokratischen Zeit; insbesondere discutirte man vom 16.—18. Jahrhundert vielfach die Möglichkeit und Zweckmässigkeit der Excision von Steinen aus Pyonephrosen noch vor dem Eintreten perinephritischer Eiterung.

[1] Vorgetragen am 2. Sitzungstage des Congresses, 19. April 1900.

Doch blieb es bei theoretischen Erwägungen, sodass ganz sichere Fälle von Ausführung der Nephrolithotomie uns nicht bekannt sind. Die Stellung der Chirurgen des 18. Jahrhunderts zur Nephrotomie fand ihren auch für die nächsten 100 Jahre massgebenden Ausdruck in der berühmten Monographie von Hévin, die in dem Ausspruch gipfelte, dass eine Berechtigung zur Operation ausschliesslich bei fluctuirender Anschwellung in der Lumbalgegend vorhanden sei.

Auch die Frage der Exstirpation von Steinnieren war bereits am Ende des 17. Jahrhunderts durch den Holländer Blancard angeregt worden, nachdem Zambeccari gezeigt hatte, dass ein Thier den Verlust einer Niere wohl zu überwinden vermochte. Immerhin blieb dieser ephemäre Gedanke ohne practische Folgen. Erst die Anfangsjahrzehnte des 19. Jahrhunderts zeitigten Anschauungen, welche sich von dem Banne des bisher herrschenden Hévin'schen Dogmas frei machten. Mit bewundernswürdiger Klarheit des Blicks trat Gerdy im Jahre 1829 für die Nephrolithotomie ein, beschrieb exact den Weg gefahrloser Freilegung der unvergrösserten Niere, der vollkommen identisch mit dem Simon'schen war, und empfahl sogar bereits die Incision der Niere am Convexrande, frei von Furcht vor der Blutung im Hinblick auf frühere Erfahrungen über günstig verlaufene Nierenverletzungen. Aber ebenso wenig wie seine lichtvollen Ausführungen, drangen Rayer's Indicationsstellungen durch, welcher im Jahre 1841 nicht nur die Eröffnung calculöser Pyonephrosen vor Ausbildung perinephritischer Eiterung forderte, sondern, weit seiner Zeit vorauseilend, sogar die Incision unvergrösserter Nieren bei calculöser Anurie empfahl. Trotzdem somit die Gedankenarbeit der verflossenen zwei Jahrtausende bereits alle Elemente unserer heutigen Nierensteinchirurgie in sich barg, wurde doch erst im Jahre 1869 der eigentlich befruchtende Keim ausgesät, als Thomas Smith dem neuen Gedanken Ausdruck gab, nicht erst im pyonephrotischen Endstadium einzugreifen, vielmehr durch frühzeitige Excision des Steins aus noch unvergrösserten Nieren der eitrigen Zerstörung zuvorzukommen. Auch diese Saat wäre vielleicht nicht aufgegangen, wenn nicht die gesammte Nierenchirurgie durch Simon's fast gleichzeitig ausgeführte erste Nierenexstirpation einen mächtigen Anstoss erhalten hätte.

Die ersten Versuche, Smith's Vorschlag in die That umzusetzen, folgten ein Jahr später durch Durham, Gunn, Lente und Barbour. Aber das Missgeschick dieser Pioniere, die erwarteten Steine nicht zu finden, erzeugte ein lähmendes Gefühl der diagnostischen Unsicherheit, welches für die nächsten 10 Jahre die Operation discreditirte. Dagegen wagte man sich jetzt zuerst unter Callender's Vorgang an die Incision calculöser Pyonephrosen, ohne auf den Eintritt perinephritischer Eiterung zu warten.

In eine neue Phase traten die Heilbestrebungen durch die von Simon im Jahre 1871 ausgeführte erste Exstirpation einer Steinniere und die ihr folgende Bearbeitung des Kapitels der Nierensteine. Bei aller Bewunderung für Simon's bahnbrechende Wirksamkeit darf doch nicht verkannt werden, dass seine ohne ausreichende Erfahrung aufgestellte Normen eine Gefahr für die conservative Fortentwicklung der Nierensteinchirurgie in sich bargen. Simon's bedenklicher Irrthum lag in der verkehrten Indicationsstellung für die Nephrectomie. Während er die conservative Nephrotomie nur für das Endstadium der Nephrolithiasis, nämlich die pyonephrotische Zerstörung gelten liess, forderte er gerade bei unvergrösserten Steinnieren mit noch relativ gesundem gut erhaltenem Parenchym die Exstirpation. Zu dieser paradoxen Consequenz führte ihn die Furcht vor der Blutung beim Durchschneiden normalen Parenchyms, welche ihm die Exstirpation gefahrloser erscheinen liess, als die Nephrolithotomie. Der näher liegende Ausweg, die gefürchtete Parenchymverletzung durch die Incision des Nierenbeckens zu umgehen, war Simon durch das Vorurtheil verschlossen, dass die zur Freilegung des Beckens erforderliche Ablösung der Fettkapsel zur Gangrän oder Eiterung führen müsse. So kam er zu dem Fehlschlusse, dass bei den meisten von ihm in pathologischen Sammlungen besichtigten Steinnieren die Exstirpation angezeigt gewesen wäre.

Aus diesem Irrweg wurde die Nierensteinchirurgie wieder auf die richtige Bahn geführt, als Morris 1880 zuerst mit Glück die Nephrolithotomie an einer relativ unveränderten Niere ausführte. Dieser Erfolg veränderte mit einem Schlage die seit 2000 Jahren geltende Indicationsstellung für die Nierensteinoperation. Hatte sich die Nephrotomie bis dahin nur gegen die destructiven Folgezustände der Nephrolithiasis, die Pyonephrosen mit und ohne

Perinephriten, gerichtet, so sollte nunmehr unser Eingreifen vornehmlich das Ziel verfolgen, den Stein in dem frühen Stadium der Krankheit zu entfernen, in dem noch eine Restitutio in integrum möglich war. Die operative Aufgabe wurde eine prophylactische, die Entfernung des Nierensteins sollte die Niere vor Erkrankung und Zerstörung bewahren. Morris durchschnitt das Parenchym an irgend einer Stelle, an welcher der Stein durch Tastung oder Acupunktur der freigelegten Niere fühlbar war, unbekümmert um Ort und Richtung der Incision. Erst langsam machte das neue Verfahren seinen Weg. In Deutschland wurde der neue Gedanke zuerst von Czerny aufgenommen, die Methode aber dahin verändert, dass statt des Parenchyms das Nierenbecken gespalten und wieder vernäht wurde.

Ein zweiter Merkstein auf dem Entwicklungswege der Nierensteinchirurgie war die operative Bekämpfung der calculösen Anurie. Schon Guermonprez in Lille hatte im Jahre 1870 einen erfolglosen Versuch gemacht; aber erst seit Bardenheuer, als zweiter, im Jahre 1882 bei Anurie einen Stein aus dem Halstheil des Ureters entfernte, begann diese Indication Anerkennung und Ausführung zu finden. So folgte in England im Jahre 1885 die Operation von Lucas, in Deutschland im Jahre 1886 die von mir, 1887 von v. Bergmann.

Eine wichtige technische Verbesserung der Nephrolithotomie führte Le Dentu im Jahre 1888 mit der Naht des durchschnittenen Nierenparenchyms ein. Mit dieser einfachen und sicheren Art der Hämostase fiel das wesentlichste Hinderniss für die Ausbreitung der Operation — die Furcht vor der Blutung.

In der Befriedigung über die unmittelbaren Resultate der Nephrolithotomie, hatte man ausser Acht gelassen, sich um die degenerativen Parenchymveränderungen zu kümmern, welche sich als Folge regelloser Einschnitte in die Nierensubstanz entwickeln. Diese Lücke wurde durch Tuffier ausgefüllt, der im Jahre 1890 experimentell darthat, dass eine Incision der Niere in der Ebene des Sectionsschnittes das Drüsenparenchym am wenigsten durch consecutive Atrophie schädige und zugleich mit der geringsten Gefässverletzung verbunden sei. Damit waren die Grundlagen einer typischen Gestaltung der Operation gewonnen. Als Frucht dieser Experimentalergebnisse folgten alsbald die ersten Nephro-

lithotomien mittelst Sectionsschnittes und nachfolgender Parenchymnaht in Frankreich von Le Dentu, in Deutschland von mir. Seitdem ist diese Methode das Normalverfahren geworden, welches die Incision des Nierenbeckens, die Pyelolithotomie, mehr und mehr verdrängt.

Diesem Aufschwung der Nephrolithotomie folgte langsam die Bekämpfung der Uretersteine. Wie erklärlich beschränkten sich die ersten Versuche auf die beiden Endstücke des Ureters. Denn die in seinem renalen Ursprungstheil befindlichen Steine konnten ohne weiteres bei der Freilegung der Niere entdeckt werden, die im vesicalen Endstück gelegenen mittelst Palpation durch Vagina, Rectum und Blasenhöhle. Dementsprechend betraf die erste 1882 von Bardenheuer ausgeführte Ureterotomie einen unmittelbar unterhalb der Nierenbeckenmündung gelegenen Stein, die 1884 von Emmet, 1887 von Ceci excidirten Concremente lagen fühlbar in der Tiefe des kleinen Beckens, erreichbar durch vaginale und rectale Incision des Harnleiters.

Die Möglichkeit der Entfernung von Steinen ohne Ureterverletzung zeigte ich im Jahre 1886 durch ein neues Verfahren, bei dem das Concrement aus der Tiefe des Harnleiters nach aufwärts in das Nierenbecken geschoben und dort excidirt wurde. Während nun alle bisherigen Ureterotomien ausschliesslich an den verhältnissmässig leicht auffindbaren lumbaren oder juxtavesicalen Abschnitten des Ureters ausgeführt worden waren, wurde aus seinem schwerer zugänglichen Mittelstück zum ersten Male durch Cullingworth im Jahre 1887 ein Stein extrahirt. Da der von ihm eingeschlagene transperitoneale Weg den unglücklichen Ausgang verschuldet hatte, gab ich im Jahre 1888 eine Methode an, den ganzen Ureter von der Niere bis zur Blase von einem extraperitonealen Schnitt aus freizulegen. Ein Jahr später unternahm Kirkham die erste extraperitoneale Ureterolithotomie an der Kreuzungsstelle des Ureters mit der Arteria iliaca, im Jahre 1898 endlich erbrachten zwei von mir ausgeführte Operationen den noch ausstehenden Beweis, dass sogar das letzte vesicale Endstück des Ureters auf dem von mir angegebenen extraperitonealen Wege für die Ureterotomie und Naht zugängig gemacht werden kann.

Blicken wir am Ende dieses Weges auf die Ursachen zurück, welche vornehmlich die Entwicklung der Nierensteinchirurgie ver-

zögert haben, so war es in den älteren Zeiten die Furcht vor der Durchschneidung der dicken Bauchwandschichten bis auf die Niere, in der modernen Zeit die Furcht vor der Blutung aus dem durchschnittenen Nierenparenchym und zu allen Zeiten die Unsicherheit der Diagnose. Auch heute noch ist die Unterscheidung zwischen Nephrolithiasis und anderen Nierenkrankheiten nicht immer möglich. Die landläufige Meinung, dass das Steinleiden auf Grund seiner prägnanten Paroxysmen am leichtesten unter allen Nierenkrankheiten zu erkennen sei, entspringt einer ungenügenden Erfahrung. Sieht man von den seltenen Ausnahmen ab, in denen der Stein durch Röntgenstrahlen gesehen oder durch Palpation gefühlt wird, so kann auch die beste Diagnose nur auf ein hohes Maass von Wahrscheinlichkeit Anspruch machen, sodass noch immer Morgagni's Ausspruch zu Recht besteht:

„Ut cauti simus in definiendis morbis ad partes urinarias spectantibus, quippe quorum diagnosis summa etiam arte quaesita, non rarissime fallax est."

Dass nichtsdestoweniger unsere Diagnose in den meisten Fällen zutrifft, verdanken wir dem Umstande, dass unter allen Krankheiten mit ähnlichen Symptomen die Calculose die weitaus häufigste ist. Diese Unsicherheit der Diagnose hat verschuldet, dass viele Chirurgen eine Niere freigelegt haben, ohne den erwarteten Stein in ihr zu finden. Darf man darum diese Eingriffe als Fehloperationen bezeichnen, die besser unterblieben wären, und sollen wir auf Grund solcher Bedenken vor der Operation zurückschrecken? Kein Schluss wäre unberechtigter als dieser. Denn in der überwiegenden Zahl solcher Fälle haben sich doch statt des erwarteten Steines andere pathologische Zustände gefunden, welche weder ohne operative Autopsie hätten entdeckt werden können, noch anderer als operativer Therapie zugängig gewesen wären. Nur durch die Explorativincision vermochte man beginnende Tuberkelherde, kleine Abscesse, kleine Geschwülste, sklerosirende perinephritische Processe zu erkennen und zu beseitigen. Aber selbst dann, wenn das unbewaffnete Auge nichts Anomales zu entdecken vermochte, gab die Incision der Niere meistens überraschend gute Resultate, welche viel von ihrer Räthselhaftigkeit verloren haben, seitdem wir wissen, dass ein grosser Theil dieser mit Blutungen und Koliken einhergehenden Krankheitsbilder trotz makroskopisch

unveränderter Beschaffenheit der Nieren auf mikroskopisch nachweisbaren chronisch entzündlichen Processen beruht.

Nach diesen Vorbemerkungen wende ich mich zu den Indicationen für die operativen Eingriffe bei der Nephrolithiasis unter ausschliesslicher Berücksichtigung der primären Nierensteine, da secundäre Concremente als Nebenproducte der Pyonephrosen mit deren Behandlung zusammenfallen. Wollen wir uns Klarheit verschaffen, wann wir bei der Steinkrankheit zum Messer greifen sollen, so müssen wir versuchen, folgende drei Fragen zu beantworten:

1. Wann stehen wir der zwingenden vitalen Nothwendigkeit gegenüber, zu operiren?

2. Wann sollen wir trotz Fehlens einer unmittelbaren Gefahr für das Leben oder die Niere zur Operation rathen?

3. Wann ist es besser, von einem Eingriffe Abstand zu nehmen?

Die unabweisbarste Nöthigung zum Einschreiten wird uns von der calculösen Anurie aufgezwungen. Mag sie auf der Occlusion nur eines Ureters mit reflectorischer Functionshemmung der anderen Niere beruhen oder auf doppelseitiger Steinverstopfung, oder einseitiger mit präexistirender Functionslosigkeit oder Mangel der anderen Niere, so erwächst uns in jedem Falle die zwingende Pflicht, die erloschene Function der zuletzt occludirten Niere sofort auf operativem Wege herzustellen. Ist es auch durch eine Zahl einwandsfreier Beobachtungen festgestellt, dass eine totale Anurie viele Tage hindurch ertragen werden und mit dem Spontanabgange des occludirenden Steines enden kann, so ist doch die Zahl derjenigen Fälle überwiegend, in welchen es nicht zu einer Elimination des Steines kommt, vielmehr der Kranke urämisch zu Grunde geht. Diese Erkenntniss geht eindeutig aus der statistischen Erfahrung hervor. Betrug doch nach Legueu's Berechnung schon vor 9 Jahren, also zu einer Zeit, in der man sich an operative Eingriffe viel später und mit viel geringerer technischer Erfahrung heranwagte als heute, die Heilungsziffer der operirten Anurien 66,6 pCt., die der sich selbst überlassenen nur 28,5 pCt. Ein spontaner Abgang des Steines kann allenfalls nur so lange erwartet werden, als noch Koliken bestehen. Sind diese, wie in den meisten Fällen calculöser Anurie, alsbald nach völliger Occlusion verschwunden, dann mindern sich die Aussichten für eine Spontan-

heilung in dem Maasse, dass es leichtfertig wäre, durch weiteres Zuwarten einem glücklichen Zufalle Rechnung zu tragen. Berücksichtigt man, dass sich in einer durch Steinverstopfung verschlossenen Niere sehr schnell degenerative Processe der Epithelien entwickeln, welche auch nach Beseitigung des Abflusshindernisses eine Wiederaufnahme der Function unmöglich machen, so dürfen wir bei calculöser Anurie nicht zögern, sofort einzugreifen.

Eine andere Complication, welche zwingend die operative Entfernung des Steines fordert, ist die acute pyelonephritische Infection einer Steinniere, mag das Concrement im Becken oder im Ureter seinen Sitz haben. Dieser verderbliche Process, welcher mit schwerem Krankheitsgefühl, unregelmässig pyämischem Fieber, Schüttelfrösten, bisweilen Erbrechen, Trockenheit der Zunge, häufig spontaner Schmerzhaftigkeit der Niere einhergeht und zu einer Durchsetzung des Organs mit miliaren Abscessen führt, zwingt uns zu schnellem Handeln. Denn nicht nur die infectiös erkrankte Steinniere läuft Gefahr, der Destruction anheimzufallen, sondern ihre Erkrankung bedroht auch die bisher gesunde Niere frühzeitig mit einer toxischen parenchymatösen Nephritis, bedingt durch die Aufnahme septischer Substanzen in das Blut. Bei dieser eminenten Lebensgefahr ist die ausgiebigste Spaltung der Niere mittelst Sectionsschnittes und Entfernung des Steines am Platze. In solchem Falle wird man die gespaltene Niere durch Tamponade offen halten, um die Elimination der Krankheitsproducte zu befördern.

Zwang uns in den beiden eben genannten Krankheitszuständen die Lebensgefahr das Messer in die Hand, so ist es die Sorge für die Erhaltung der Niere, welche uns in allen denjenigen Fällen zum Handeln drängt, in denen der Stein durch Störung des Abflusses Retentionserscheinungen erzeugt hat. Gilt diese Nothwendigkeit schon für die selteneren aseptischen calculösen Hydroneprosen, so ist sie noch dringlicher für alle Fälle, in denen der retinirte Inhalt bereits eitrig inficirt ist. Eine Unterlassung der Steinextraction führt unter diesen Umständen zu einer unaufhaltsam fortschreitenden Druckatrophie mit Verödung des Parenchyms. Will man die Niere vor dem Untergange retten, so hat man einzugreifen, sobald eine auf Retention beruhende Vergrösserung des Organs erkannt werden kann, ganz unabhängig von dem Vorhandensein oder Fehlen von Beschwerden.

Unter allen Folgezuständen der Nierensteine geben am seltensten erschöpfende Nierenblutungen eine zwingende Indication zur Nephrolithotomie. Viel häufiger als die Stärke des Blutverlustes drängt uns zum Einschreiten der Zweifel, ob nicht eine bösartige Neubildung oder eine Tuberculose zu Grunde liegt. Bei allen Nierenblutungen, über deren Ursache wir keine absolute Klarheit gewinnen können, dürfen wir uns nicht bei der Vermuthung eines Nierensteines oder gar der Verlegenheitsdiagnose einer essentiellen Hämaturie beruhigen, sondern müssen durch eine Explorativoperation feststellen, ob ein bösartiges Leiden zu Grunde liegt, von dessen frühzeitiger Entdeckung die Zukunft des Kranken abhängt.

Bei den bisher betrachteten Aeusserungen des Steinleidens wird die Nothwendigkeit eines operativen Eingriffes auch von denjenigen anerkannt werden, welche geneigt sind, die Mitwirkung der Chirurgen auf die engsten Grenzen zu beschränken.

Wie haben wir uns nun aber gegenüber der weitaus grössten Zahl von Nierensteinen zu verhalten, bei welchen keine unmittelbare Gefahr für das Leben oder die Niere zum Einschreiten auffordert? Hier beginnt erst die Schwierigkeit der Indicationsstellung. Berechtigt uns schon das Vorhandensein eines Nierensteins an und für sich, auch bei geringfügigen oder fehlenden Beschwerden auf einen operativen Eingriff zu dringen? Die theoretische Entscheidung dieser Frage hängt ab von der Abwägung der Operationsresultate gegen die Gefahren eines abwartenden Verhaltens. Jedem Nierensteinkranken droht das Gespenst der Anurie, jedem die Gefahr der Pyonephrose oder der Verödung des Parenchyms, keiner ist seines Lebens sicher, sobald ihn eine acute septische Pyonephritis überfällt, — aber sind auch alle diese Ereignisse möglich und häufig, so brauchen sie doch nicht mit Nothwendigkeit einzutreten. Ist nun die Nephrolithotomie so ungefährlich, dass wir sie mit gutem Gewissen als Prophylaxe gegen die Möglichkeit dieser üblen Folgen empfehlen dürfen? In der That bleibt die Mortalität der typischen Nephrolithotomie so erheblich gegenüber dem Maasse der Gefahr zurück, welche den nicht operirten Nierensteinkranken droht, dass das Risiko gegenüber dem Gewinne geringfügig ist. Die Sterblichkeit der Nephrolithotomien mit ihren 3—5 pCt. ist nicht höher, als die der bestgelungenen Reihen von Lithotripsien. Wenn kein Arzt auf den spontanen Abgang

eines Blasensteines wartet, sondern ihn entfernt, sowie er entdeckt ist, weshalb sollten wir bei gleicher Gefahrlosigkeit der Operation einen andern Standpunkt den Nierensteinen gegenüber einnehmen? So wenig nun zu bezweifeln ist, dass wir durch principielles Operiren aller Steinnieren unabhängig von dem Vorhandensein oder Fehlen von Beschwerden einer grösseren Zahl von Menschen Leben und Gesundheit erhalten würden, so sind doch statistische Durchschnittsresultate unbrauchbar für die Prognose des Einzelfalles. Solange man einem vor die Entscheidung gestellten Patienten weder zu versichern vermag, dass er zu den 97 pCt. geheilten und nicht zu den 3 pCt. gestorbenen gehören wird, noch dass gerade ihn die möglichen Gefahren eines zuwartenden Verhaltens treffen müssen, wird sich ein Kranker mit unerheblichen Beschwerden nicht leicht durch statistische Erwägungen zur Operation bestimmen lassen. Danach ist es begreiflich, dass operative Vorschläge meistens erst Gehör finden bei grösseren Beschwerden oder ernstlicher Beunruhigung des Kranken über einen abnormen Zustand seines Harns. Dann aber ist der Zeitpunkt gekommen, wo wir angesichts des durchaus problematischen Nutzens innerer Therapie auf die Operation dringen sollen.

Im Folgenden will ich kurz die Zustände skizziren, in denen wir versuchen sollen, den Patienten zur Operation zu bewegen, obwohl keine unmittelbare Gefahr dazu zwingt. Dieses gilt in erster Linie ohne Rücksicht auf das Maass der Beschwerden, wenn es sich nicht mehr um ein aseptisches Steinleiden handelt, vielmehr auf Grund einer eitrigen Trübung des Urins eine pyelitische resp. eine chronische pyelonephritische Infection erkannt werden kann. Dann leitet sich die Berechtigung zum Eingreifen auch bei fehlender Nierenvergrösserung und Beschwerdelosigkeit aus der Erfahrung her, dass selbst leicht infectiöse Zustände mit der Zeit zu pyonephrotischen Retentionen, sowie chronisch interstitiellen Erkrankungen des Nierenparenchyms führen müssen. Vor allem aber droht den Steinkranken mit Pyelitis die Gefahr der acuten infectiösen Pyelonephritis mit multipler Abscessbildung und septischer Allgemeininfection.

Auf den fruchtbarsten Boden fällt der Rath zur Operation bei denjenigen Kranken, die von häufigen frustranen Kolikanfällen gequält sind, ohne dass ein Stein zur Austreibung gekommen ist.

Solch ein Kranker ist leicht von der Aussichtslosigkeit der inneren Therapie zu überzeugen, da er begreift, dass das Concrement zu gross ist, um den Ureter passiren zu können. Die häufigen, schwer erträglichen Schmerzanfälle, die Aengstlichkeit, mit der die Patienten in Diät und Lebensweise dem Auftreten der Attacken vorzubeugen haben, die Nothwendigkeit einer häufigen Darreichung von Morphium in grosser Dosis, die damit verbundenen Digestionsstörungen, welche oft den Anfall lange Zeit überdauern, beeinträchtigen das Allgemeinbefinden wie den Lebensgenuss so sehr, dass eine selbst minder ungefährliche Operation als die Nephrolithotomie ihre volle Berechtigung hätte. Derselbe Standpunkt gilt für diejenigen Formen der Steinkrankheit, welche sich nicht in acuten, von gesunden Intervallen getrennten Schmerzparoxysmen äussern, sondern in chronischen, anhaltenden oder sehr häufig auftretenden Beschwerden vielfältiger Art. Hier fordert nicht so sehr die Intensität der Schmerzen eine operative Abhilfe, als ihre Chronicität, die ein dauerndes Missbefinden bedingt und nicht selten bei einigermaassen nervös disponirten Individuen zu schwerer hypochondrischer Verstimmung führt. Diese chronischen Steinbeschwerden äussern sich nicht selten in so larvirter Form, dass es bisweilen allen ärztlichen Scharfblick erfordert, um das wahre Grundleiden zu erkennen. Am ehesten ist dies möglich, wenn Schmerz, Druck oder Schwere in der Nierengegend selbst gefühlt werden, weitaus schwieriger da, wo bei Fehlen dieser Localisation die Schmerzen auf weit entfernte Bezirke irradiirt werden, am schwierigsten, wenn bei Fehlen wirklicher Schmerzempfindungen die Irradiation sich auf den Digestionstractus beschränkt und sich in dyspeptischen Beschwerden, Uebligkeiten und Erbrechen äussert. Eine nicht geringe Zahl von Fällen, welche unter dem Bilde der Ischias, der lumboabdominalen Neuralgie, des Rheumatismus, der Hodenneuralgie, der nervösen Dyspepsie auftreten, sind von dem einen Punkte aus zu curiren, der Entfernung des zu Grunde liegenden Nierensteins.

Eine letzte Indication für die Empfehlung eines operativen Einschreitens erblicke ich in dem Vorhandensein eines von Mastdarm oder Scheide fühlbaren Uretersteins, da ein solcher Zustand stets mit Retention und Infection der Niere endet.

Wenn nun die Berechtigung zum operativen Vorgehen gegen diese nicht mit unmittelbarer Lebensgefahr verbundenen Zustände

in der geringen Gefahr der Nephrolithotomie begründet ist, so sollte doch auch die Frage nach der Dauerhaftigkeit der Resultate nicht ohne Einfluss auf unser Handeln sein. Leider aber fehlen bisher ziffernmässige Daten in statistisch brauchbarem Umfange über die Häufigkeit der Steinrecidive; doch sind sie nach meinen eigenen Erfahrungen bei sauren Steinen selten. Immerhin darf uns die Möglichkeit eines Recidivs so wenig hindern, einen Nierenstein zu entfernen, wie sie uns von der Operation eines Blasensteins abhält. Denn jedenfalls werden wir nach Extraction eines Nierenconcrements viel eher auf diätetischem oder medicamentösem Wege einer Neubildung vorzubeugen vermögen, als bereits vorhandene zur Elimination zu bringen; gelingt dieses aber nicht, dann ist nach meiner Erfahrung die Wiederholung der Nephrolithotomie an derselben Niere ebenso gefahrlos ausführbar wie die primäre.

War somit bei den bisher genannten Kategorien ein actives Vorgehen theils unabweisbar, theils dringend zu empfehlen, so befinden wir uns in entgegengesetzter Lage gegenüber einer gewissen Form des Steinleidens, bei welcher der Patient nicht selten die Operation fordert, aber wir sie verweigern sollten. Das sind diejenigen Fälle, in welchen unter häufig auftretenden Koliken fast jedesmal kleine, nicht facettirte Steinchen abgehen, während in den Pausen völliges Wohlbefinden und klarer aseptischer Harn ohne Formelemente vorhanden ist. Hier wechselt eine immer wiederholte Neubildung von Concrementen mit ihrer periodischen Ausstossung. Die Operation würde nutzlos sein, weil sie keinen retinirten Stein zu Tage fördern würde und der Disposition zur Bildung neuer nicht entgegentreten könnte. Unter diesen Umständen hat man sich auf eine Veränderung der Lebensweise zu beschränken, welche diesen Formen gegenüber manches zu leisten vermag.

Nach dieser Darlegung meines Standpunktes zu den Indicationen wende ich mich zur Besprechung der Operationsmethoden. Wir haben zwei Wege, zum Stein zu gelangen: der eine führt durch die Nierenbeckenwand, der andere durch das Parenchym, welches in seiner ganzen Dicke bis zur Eröffnung des Nierenbeckens durchtrennt wird. Bei der ersteren Methode, der Pyelolithotomie, vernähen wir nach der Extraction des Steins die

Nierenbeckenwunde in mehreren Etagen durch eine nicht durchgreifende Lembert'sche Nahtreihe, bei der zweiten, der Nephrolithotomie, wird die Parenchymwunde durch tiefgreifende Catgutnähte verschlossen. Nach Prüfung des Werthes der beiden Verfahren kommen wir zu dem Resultate, dass die Nephrolithotomie geeigneter ist, die sichere Entfernung aller vorhandenen Steine zu erreichen, als die Pyelolithotomie. Genügt diese auch vollkommen bei einer auf das Nierenbecken beschränkten Steinbildung, so vermag sie doch keine Gewähr für das Zurückbleiben unentdeckter Concremente in den Kelchen zu leisten. Denn die Sondirung der letzteren ist ganz unsicher, ihre Austastung mit dem Finger kann bei der Kleinheit des Schnittes an einem unvergrösserten Nierenbecken nicht ohne Quetschung der Wundränder ausgeführt werden, welche die primäre Verheilung gefährdet. Aber nicht nur die Entdeckung, sondern auch die Extraction von Kelchsteinen bietet von der Nierenbeckenwunde aus nicht selten erhebliche Schwierigkeiten. Denn weder kann sie unter Leitung des Auges geschehen, noch ist die Einführung extrahirender Instrumente neben dem leitenden Finger wegen Quetschungsgefahr der Schnittränder rathsam. Hat man es gar mit Korallensteinen zu thun, welche vielästig in die Kelchhöhlen hineinragen, so ist ihre Extraction in toto von einer Nierenbeckenwunde aus gänzlich unmöglich. Ihre Zertrümmerung aber birgt die doppelte Gefahr einer Verletzung der Wundränder durch scharfe Kanten und des Zurückbleibens von Fragmenten. Bestehen diese Einwände gegen die Pyelotomie zu Recht, so verdient sie doch nicht den Vorwurf, eine Fistelbildung zu begünstigen. Denn nicht nur sämmtliche von mir sorgfältig genähten Nierenbecken sind per prim. geheilt, sondern auch an den nicht oder inexact genähten ist es nie zu einer Fistelbildung gekommen. Alle Nachtheile der Pyelolithotomie werden vermieden durch die Incision des Nierenparenchyms, weil sie in beliebig grosser Ausdehnung ausgeführt werden kann, um sämmtliche Kelche auf das genaueste abzusuchen und die grössten vielästigen Korallensteine unzerbrochen zu extrahiren. Füge ich noch hinzu, dass die Naht des Nierenbeckens eine subtilere Technik erfordert, als die des Nierenparenchyms, so würden fast alle Activa zu Gunsten der Nephrolithotomie sein, wenn sie nicht nothwendig mit einem kleinen Verlust an secernirender Nierensubstanz verbunden wäre. Denn durch die unver-

meidliche Durchtrennung einer Anzahl von Gefässen und Harncanälen kommt es zur Atrophie eines, wenn auch schmalen Gewebsstreifens zu beiden Seiten der Incisionswunde. Immerhin ist dieser Ausfall so gering, dass er die unleugbaren Vortheile der Nephrolithotomie nicht in Schatten zu stellen vermag. Deshalb habe ich die Pyelolithotomie zu Gunsten der Nephrolithotomie verlassen.

Ehe ich über ihre Ausführung einige Worte sage, möchte ich es als nutzlos bezeichnen, durch Acupunctur der freigelegten Niere ein Urtheil über das Vorhandensein eines Steines gewinnen zu wollen, da ein negatives Resultat nichts gegen die Richtigkeit der Diagnose beweist. Als wesentlich für das Gelingen der Operation betrachte ich folgende Maassnahmen. Vor allem ist, wenn irgend thunlich, die Niere durch vollständige Aushülsung aus der Fettkapsel bis zum Stiel völlig zu mobilisiren. Dabei ist, aus später zu erörternden Gründen, eine gleichzeitige Ablösung der Capsula propria von der Niere sorgfältigst zu vermeiden, ein Missgriff, welcher sich bei der an Steinnieren häufig vorhandenen innigen Verwachsung beider Kapseln leicht ereignen kann. Eine fernere wichtige Forderung ist die Isolirung des Ureters von den übrigen Stielgebilden, weil die zum Zwecke der Blutleere erforderliche Stielconstriction ausschliesslich die Gefässe treffen darf. Den Ureter aber muss man frei lassen, um ihn durch retrograde Sondirung auf seine Durchgängigkeit prüfen zu können. Zur Erzeugung der Blutleere bedient man sich am schonendsten eines einmal um den Gefässstiel geschlungenen Drainagerohrs, welches an dem Kreuzungspunkt mittelst einer Klemmzange fixirt wird. Nun nimmt man die mobilisirte Niere in die linke Hand und incidirt in der Längsrichtung des Convexrandes, 3—4 mm dorsalwärts von der Ebene des Sectionsschnittes der Anatomen. Bei dieser Schnittführung hat man nach Zondek's Untersuchungen das geringste Maass der Blutung zu gewärtigen, da der dickere ventrale und der schmälere dorsale Abschnitt der Niere von je gesonderten Gefässgebieten versorgt werden, welche sich in der angegebenen Schnittebene berühren, ohne mit einander zu communiciren. Trifft man bei der Incision sofort den Stein, so erweitert man, ohne ihn mit der Messerspitze zu verlassen, den Schnitt in der Tiefe nach Bedürfniss, mindestens aber soweit, dass der Finger nach Entfernung des Steins sofort in das Nierenbecken

eindringen und sämmtliche Kelche austasten kann. Hat man aber in $1^1/_2$ cm Tiefe noch keinen Stein erreicht, so würde bei tieferem Vordringen ohne Leitung die Gefahr vorliegen, seitlich am Nierenbecken vorbeizuschneiden und sich in das Hilusfett zu verirren. Dann empfiehlt es sich, zunächst zu warten, bis das in der Niere abgesperrte Blut sich völlig entleert hat, um ein klares Gesichtsfeld zu haben, alsdann die Wundflächen der Niere mit flachen Retractoren auseinanderzuhalten, und vorsichtig schichtweise den Schnitt so weit zu vertiefen, bis man einen eröffneten Kelch gefunden hat, durch den eine Hohlsonde bis ins Nierenbecken geführt werden kann. Bei der Abtastung der Kelche hat man eine geschärfte Aufmerksamkeit den an den beiden Polenden gelegenen zuzuwenden, welche sich besonders leicht bei der nicht selten vorkommenden hufeisenförmigen Krümmung der Steinnieren der Untersuchung entziehen. Keine Steinoperation sollte als beendet betrachtet werden, ehe nicht der Ureter auf seine volle Durchgängigkeit sondirt ist, oder seine nicht selten vorhandenen adhäsiven Verbindungen mit dem Nierenbecken gelöst worden sind, welche durch Behinderung des Abflusses die primäre Verklebung der Nierenwunde hindern können. Bei durchgängigem Harnleiter wird die Prima intentio wie die Blutstillung sicher durch einige tiefgreifende Catgutnähte erreicht, welche geschürzt werden, während ein Assistent die Wundflächen der Niere glatt auf einander drückt, und mit dieser sanften Compression noch einige Minuten nach Entfernung des Constrictionsschlauches fortfährt.

Dieser sofortige Nahtverschluss der eröffneten Niere unterscheidet die Nephrolithotomie in engeren Sinne principiell von der Nephrostomie, deren Tendenz gerade in der zeitweiligen Erhaltung einer künstlichen Abflussöffnung liegt. Von der genauen Abwägung der Indicationen für jedes dieser beiden Verfahren hängt der Erfolg ab. Der Nahtverschluss ist das Normalverfahren bei aseptischen oder höchstens leicht inficirten Steinnieren, mit saurem Urin, fehlender oder unbedeutender Retention. Ueberall dagegen, wo entweder grössere Retention, eitrige, oder ammoniacalische Beschaffenheit des Urins besteht, oder gar miliare Entzündungsherde und Abscesse im Parenchym selbst vorhanden sind, würde der Schluss der Nierenwunde ein grosser Fehler sein. Gerade die freieste Drainage bei offener Wunde ist das beste Heilmittel für

diese Secundäraffectionen, welche bei Nahtverschluss trotz Entfernung des Steins als selbstständige Krankheitsprocesse fortbestehen würden. Ein Verstoss gegen diese Regel rächt sich durch ein weiteres Fortschreiten der infectiösen Processe im Parenchym, welches sich bis zur Nekrose des von der Naht umschlossenen Stückes steigern kann.

Ist die Parenchymincision schon bei rein aseptischen Steinnieren der Pyelotomie überlegen, so gilt dies in noch weit höherem Grade für die mit eitriger Retention verbundenen, bei denen die Herstellung eines freien Abflusses nach aussen dieselbe Wichtigkeit beansprucht, wie die Entfernung des Steins. Denn eine sicher functionirende Drainage lässt sich nicht durch eine Pyelotomie erreichen. Oeffnet man die hintere Nierenbeckenwand, so wird die Incisionswunde durch den intraabdominalen Druck fest gegen die hintere Bauchwand gepresst und dadurch verlegt. Incidirt man aber die Vorderwand des Nierenbeckens, so legen sich die Därme auf die Oeffnung und knicken leicht das Drainrohr ab. Diesen Missständen gegenüber verbürgt die freie Spaltung der Nierensubstanz am Convexrande eine tadellose Entleerung und ist zugleich das souveräne Heilmittel für die Rückbildung miliarer Entzündungs- und Eiterherde. In einigen Fällen ausgedehnter multipler Steinbildung mit ammoniacalischer Zersetzung des Urins bin ich soweit gegangen, die Niere völlig in zwei Hälften zu spalten, sie wie zwei Austernschalen auseinanderzuklappen und ihre Ränder mit den Bauchwundrändern zu vereinigen, um ihre Hohlräume solange einer gründlichen desinficirenden Localbehandlung zu unterwerfen, bis der Urin sauer und klar geworden und damit die Gefahr eines Recidivs von Phosphatconcretionen beseitigt war.

Gegenüber dem conservativen Verfahren der Nierenincision mit und ohne Naht tritt die Exstirpation völlig in den Hintergrund. Kommt sie bei Pyonephrosen mit secundärer Steinbildung häufiger in Frage, so hat sie bei primären Steinnieren nur in vereinzelten Fällen eine Berechtigung. Niemals darf sie bei aseptischen Steinnieren von vornherein in Aussicht genommen werden; hier kann sie nur unter dem Zwange eines unvorhergesehenen Unglücksfalles bei der Operation zur Nothwendigkeit werden, z. B. einer Zerreissung der Art. oder Vena renalis, welche durch die Gefässnaht nicht zu beherrschen wäre. Aber nicht nur bei den aseptischen,

sondern auch bei den inficirten primären Steinnieren sollte sie anbetrachts der häufigen Doppelseitigkeit der Nierensteine in der Regel der Nephrostomie weichen.

Ist somit die Exstirpation als von vornherein beabsichtigter Operationsplan bei primären Nierensteinen der Regel nach zu verwerfen, so kann sie doch in vereinzelten Fällen als secundäre Operation geboten sein. Dieses gilt vor allem für die ganz ausnahmsweise der Nephrolithotomie folgenden gefahrdrohenden Hämaturien, welche nicht durch eine Wiedereröffnung der Niere mit nachfolgender Tamponade beherrscht werden können. Derartige unglückliche Zufälle können sich bei ausgesprochener allgemeiner Hämophilie ereignen und zur nachträglichen Nephrectomie zwingen, welche ich in solcher Lage mit Erfolg ausgeführt habe. Fehlt aber diese Constitutionsanomalie, dann gehört eine gefahrdrohende Hämaturie zu den ganz verschwindenden Ausnahmen, weil ein profuser Bluterguss in die Nierenhohlräume alsbald zu einer Spannung der Capsula fibrosa führt, welche die Blutung durch ihren elastischen Gegendruck zum Stehen bringt. Das ist der Grund, weshalb vor der Ablösung der fibrösen Capsel auf das Eindringlichste zu warnen ist. Der einzige Kranke, den ich nach einer uncomplicirten Nephrolithotomie verloren habe, erlag am Tage nach der Operation einer profusen Hämaturie; es ist gewiss kein zufälliges Zusammentreffen, dass er der einzige war, bei dem ich durch die untrennbaren Verwachsungen der beiden Hüllen gezwungen wurde, die Niere völlig zu entkapseln, um sie hervorziehen zu können. Aus dieser Erfahrung ergiebt sich die Nothwendigkeit, die unabsichtlich oder vorsätzlich abgelöste fibröse Capsel am Schlusse der Operation wieder zu vereinigen, wenn das aber nicht gelingt, lieber gänzlich auf den Nahtverschluss der Niere zu Gunsten einer sorgfältigen Tamponade zu verzichten.

Von der Betrachtung der Nierensteine lässt sich die der Uretersteine nicht trennen. Denn abgesehen von der Häufigkeit ihres gleichzeitigen Vorhandenseins ist ihre Differentialdiagnose nur bei denjenigen Uretersteinen möglich, welche von der Vagina oder vom Mastdarm aus fühlbar sind, oder sich radiographisch darstellen lassen. Ihr Nachweis durch die cystoskopische Uretersondirung ist unsicher, weil ein die Sonde festhaltendes Hinderniss nicht nothwendig ein Stein sein muss. Können wir das Concrement

weder fühlen noch radiographisch sehen, so entscheidet erst die Operation, ob es der Niere oder dem Harnleiter angehört. Daher besteht die Normaloperation in der Freilegung der Niere und des angrenzenden Ureterabschnittes. Deutet seine Ausdehnung durch Flüssigkeit oder seine retrograde Sondirung auf ein peripher gelegenes Abflusshinderniss, so verfolgt man ihn abwärts bis zur Stelle der Steineinklemmung. Ist daselbst der Stein zu mobilisiren, so soll man ihn den Ureter aufwärts bis in das Nierenbecken verschieben und ihn von dort durch die Nephrolithotomie entfernen, zugleich mit anderen, etwa in der Niere befindlichen Concrementen. Ist aber der Stein unverrückbar, so muss er durch eine Längsincision des Ureters entfernt werden, welche mit einer Lembert'schen Naht zu verschliessen ist. Die Nierenwunde lässt man für den Harnabfluss offen, um die ungestörte Heilung der Ureternaht zu sichern. Ist eine präcise Vereinigung der Ureterwunde wegen zu tiefer Lage im kleinen Becken sehr fetter Leute, besonders bei schlechter Narkose, nicht möglich, so verzichtet man auf die Naht und führt einen retrograden Verweil-Katheter vom Nierenbecken in die Blase, dessen Ende man aus der Harnröhre herausleiten kann. Eine auf die Ureterolithotomie beschränkte Operation ohne Freilegung resp. Eröffnung der Niere kann nach dem Gesagten überhaupt nur bei fühlbaren Steinen im Kleinbeckentheil des Ureters in Frage kommen. Dann hat man die Wahl, entweder von der Vagina oder den Bauchdecken aus extraperitoneal vorzudringen, im letzteren Falle durch einen parallel zum Lig. Poupartii verlaufenden Schnitt, der Zugang zu dem retroperitonealen Raum giebt. Solche auf den Ureterstein beschränkten Eingriffe haben ihre Missstände. Sie lassen etwa vorhandene Nierensteine unberücksichtigt; die Nahtanlegung ist bei einer relativ kurzen, in der Tiefe trichterförmig verengten Wunde viel schwieriger als bei breiter Freilegung des ganzen Ureters zwischen Niere und Stein; und endlich ist für die Prima intentio der Ureternaht eine geringere Gewähr gegeben, wenn nicht der Harn durch eine gleichzeitige Nephrotomie abgeleitet wird. Eine Ureterolithotomie ohne gleichzeitige Incision der Niere hat überhaupt nur bei aseptischem oder wenig getrübtem sauren Urin eine Berechtigung. Besteht dagegen eine Stauung eitrigen oder ammoniacalischen Harns, oder ist gar eine complicirende fieberhafte

Pyelonephritis vorhanden, dann wäre die Unterlassung einer gleichzeitigen Nephrostomie ein Fehler.

Zum Schlusse bleibt mir noch die Aufgabe, unser Verhalten gegenüber dem schwersten Folgezustand der Calculose, nämlich der Anurie, darzulegen. Dass man nicht früh genug operiren könne, hatten wir bereits eingangs betont. Für Art und Ausdehnung der Operation muss der Gesichtspunkt maassgebend sein, dass mit der Herstellung der Secretion durch die Nephrotomie der Vitalindication genügt ist, während die Entfernung des Steines aus dem Ureter erst an zweiter Stelle zu berücksichtigen ist. War das Nierenepithel noch nicht durch zu lange Occlusion irreparabel geschädigt, so vermögen wir durch breite Spaltung des Nierenparenchyms bis ins Becken die temporär erloschene Leistungsfähigkeit des Organs wieder zu erwecken. Die Bedeutung dieses Eingriffs besteht nicht nur in der Herstellung einer neuen Abflussöffnung, sondern ebenso wesentlich darin, dass er mit einem Schlage die eigentliche letzte Ursache der Anurie zu beheben vermag, nämlich die deletäre Steigerung des intrarenalen Druckes, welche, hervorgegangen aus der mit jedem Ureterverschlusse gepaarten Blutstauung, die Capillaren comprimirt und damit die Secretion hemmt. Mit diesem Acte der Operation ist der Indicatio vitalis genügt. Finden wir den occludirenden Stein im Anfangstheile des Ureters, so werden wir ihn selbstverständlich gleichzeitig entfernen. Liegt er aber nach Ausweis der retrograden Sondirung in einem tiefen Abschnitte des Harnleiters, insbesondere im kleinen Becken, so wird es von dem Kräftezustand des Patienten, dem Grade der bereits vorhandenen urämischen Erscheinungen, von der Toleranz gegen die Narkose abhängen, ob wir die Entfernung des Uretersteines sogleich oder zu späterer Zeit folgen lassen. Unter schwierigen Verhältnissen ist es sicherer, nicht alles auf einmal zu wollen, weil eine lange Narkose für das Herz Urämischer leicht verhängnissvoll wird.

Da die Parenchymspaltung eine möglichst ausgiebige Druckentlastung des Organs herbeiführen soll, würde eine sofortige Nahtvereinigung der Nierenwunde nach Entfernung des occludirenden Steines ein grosser Fehler sein.

Aus demselben Grunde ist es irrationell, bei einer länger als 48 Stunden bestehenden Occlusion, bei der bereits eine starke

renale Anschoppung und Drucksteigerung erwartet werden muss, sich mit Umgehung der Nephrotomie auf die Entfernung eines fühlbaren Uretersteines zu beschränken. Denn abgesehen davon, dass eine Ureterolithotomie wegen ihrer grösseren Schwierigkeit eine längere Narkose erfordert als eine einfache Nephrotomie, abgesehen davon, dass Niemand wissen kann, ob nicht oberhalb des fühlbaren Steines der eigentlich occludirende liegt, bleibt bei diesem Vorgehen die dringendste Vitalindication unberücksichtigt, nämlich die schnelle Beseitigung des secretionshemmenden intrarenalen Druckes durch die Incision.

Eine der grössten Schwierigkeiten bei der Bekämpfung der calculösen Anurie liegt bisweilen darin, zu erkennen, welche von beiden Nieren die zuletzt occludirte ist, da nur diese das Object unseres Eingriffes bilden soll. Wohl werden wir in der Regel durch anamnestische Angaben über die Seite der letzten Kolik aufgeklärt, mit der die Harnsecretion erlosch. Doch fehlt dieser Fingerzeig sowohl in den selteneren Fällen von Anurie ohne voraufgehende Kolik, als in den häufigeren von urämischer Benommenheit. Aber auch durch richtige Angaben kann die Diagnose bisweilen irregeführt werden. Denn so paradox es auch erscheinen mag, so sicher habe ich es beobachtet, dass der letzte die Anurie einleitende Schmerzanfall überhaupt nicht an der Seite des frischen Steinverschlusses, sondern der entgegengesetzten empfunden wurde. Können wir somit die anamnestischen Angaben nicht immer sicher verwerthen, so geben auch die objectiven Befunde keinen untrüglichen Fingerzeig hinsichtlich der Seite, die wir anzugreifen haben. Entweder ist die Schwellung der abgesperrten Niere nicht erheblich genug, um bei der oft bestehenden Fettleibigkeit und meteoristischen Auftreibung mit Sicherheit tastbar zu sein, oder wenn man eine vergrösserte Niere fühlt, beweist nichts, dass diese die letztoccludirte ist. Denn bei der häufigen Doppelseitigkeit des Steinleidens kann der gefühlte Tumor eine alte Hydronephrose sein, die vor Zeiten durch Steinverschluss des Ureters entstanden, functionell schon lange nicht mehr in Betracht kam, bevor durch Verlegung der anderen Niere die Anurie erzeugt wurde. Ebenso wenig hat man ein Kriterium dafür, dass ein vom Mastdarm oder der Vagina aus gefühlter Stein auch wirklich der letzte Urheber der Anurie ist, da er sehr wohl der anderen Seite angehören kann, auf welcher

eine Ureterverstopfung mit consecutiver Verödung der Niere seit langem bestand. Dieselben Bedenken gelten in verstärktem Maasse von dem vermeintlichen Nachweis eines Steines durch die Uretersonde. Liegt dieser gar im Ostium pelvicum des Harnleiters, so vermag der Ureterkatheter überhaupt kein Hinderniss nachzuweisen. Brauchbarer zur Erkennung der letztverschlossenen Niere ist die Beschränkung des Druckschmerzes auf eine Seite. Doch fehlt auch dieses Zeichen häufig, sowohl bei Patienten mit noch freiem als benommenem Sensorium.

Dagegen ist ein bisweilen vorhandenes, von den Angaben des Kranken unabhängiges Phänomen geeignet, einen werthvollen Fingerzeig zu geben, nämlich eine ausschliesslich auf der Seite der letzten Steineinklemmung auftretende reflectorische Spannung der Bauchmusculatur beim Palpationsversuch. Thatsächlich gelingt es in der grösseren Mehrzahl der Fälle, durch eines oder das andere der vorhandenen subjectiven oder objectiven Kennzeichen oder ihre Combination alsbald die richtige Fährte zu finden. Da wir aber auch mit der Möglichkeit eines Irrthums rechnen müssen, ist principiell die Operation mit der Freilegung der verdächtigen Niere, nicht aber mit der eines etwa gefühlten Uretersteins zu beginnen. Denn nur dieser Operationsplan ermöglicht die sofortige Erkenntniss eines Fehlgriffs, sobald wir an der freigelegten Seite statt der erwarteten frischen Occlusion ein von langer Hand her destruirtes Organ oder eine reflectorisch unthätige Niere ohne Ureterverschluss finden. Diese Möglichkeit fehlt aber gänzlich, wenn man sich auf die Entfernung eines Uretersteins beschränken wollte, ohne die Niere freizulegen.

Wie haben wir uns nun zu verhalten, wenn wir das Missgeschick hatten, die falsche Seite anzugreifen? Dann hängt unser weiteres Vorgehen davon ab, ob wir eine organisch dauernd destruirte, oder eine nur durch reflectorische Secretionshemmung vorübergehend unthätige Niere antreffen. Im letzteren Falle, dürfte bei erst kurzem Bestande der Anurie und Fehlen jeder urämischen Erscheinung, falls eine Verlängerung der Narkose sich verbietet, der Versuch gestattet sein, sich vorderhand mit der Incision dieser Niere zu begnügen, da eine günstige Erfahrung der Hoffnung Raum giebt, dass das Organ nach diesem Eingriff seine Function

wieder aufnehmen kann. Mag dieses nun der Fall sein oder nicht, so sind wir jedenfalls verpflichtet, am nächsten Tage die Seite der letzten Occlusion anzugreifen. Ein derartiger Aufschub von 24 Stunden ist aber nicht gestattet, wenn bereits die leisesten Anzeichen beginnender Urämie vorhanden sind oder die zuerst freigelegte Niere sich im Zustande alter irreparabler organischer Schädigung befindet; dann soll unser Irrthum sofort eine Correctur durch Freilegung und Incision der andern Niere finden.

XIII.

Zur Topographie und Aetiologie des retropharyngealen Drüsenabscesses.[1]

Von

Dr. A. Most

in Breslau.

(Hierzu Tafel II und III.)

M. H.! Die Auffassung des sogenannten idiopathischen Retropharyngealabscesses der Kinder als eine Lymphdrüseneiterung ist wohl zuerst von Verneuil im Jahre 1842 und später von Roustan, Gautier (11) und besonders von Schmitz (28) vertreten worden. Im Jahre 1876 hat nun weiterhin Bókai sen. (4) zum ersten Male, gestützt auf eine umfangreiche persönliche Erfahrung — er berichtet über 144 eigene Fälle — den Beweis zu erbringen gesucht, dass es stets eine Lymphadenitis suppurativa sei, welche den Symptomencomplex jener Erkrankung hervorrufe; ja es gelang ihm sogar bei 47 Kindern ein An- und wieder Abschwellen der entzündeten retropharyngealen Drüsen nachzuweisen, ohne dass eine eitrige Einschmelzung stattgefunden hatte. Dieser Anschauung schlossen sich die Aerzte mehr und mehr an.

Wie scharf nun auch somit das klinische Bild des in Frage stehenden Krankheitsprocesses charakterisirt worden war; über seine anatomischen Grundlagen — die Topographie der retropharyngealen Drüsen und die Umgrenzung ihrer Quell-

[1] Vorgetragen am 4. Sitzungstage des Congresses. 21. April 1900.

gebiete — herrscht nichtsdestoweniger auch heute noch wenig Klarheit und Sicherheit.

Mascagni (19) ist wohl der älteste Forscher, der uns über die einschlägigen anatomischen Verhältnisse belehrt: „. . . . glandulas . . ., quae ad latus internum carotidis internae resident prope ipsius ingressum in canalem caroticum." (p. 63.) Tourtual (32) beschreibt an der hinteren Fläche der Fascia buccopharyngea nach den Seiten hin in der Nähe der grossen Zungenbeinhörner etwa drei bis fünf Drüsen, welche mit den die innere Blutdrosselader und die Carotis begleitenden Gl. jugularibus superioribus durch Saugadern zusammenhängen. Eine solche sah er zuweilen auch nahe der Schädelbasis an einer oder an beiden Seiten zwischen dem Rectus capitis anticus major und der rinnenförmig vertieften hinteren Schlundwand. Henle (13) und mit ihm Merkel (21) erwähnt neben den cervicalen Drüsen, 3—6 Gl. faciales prof. die auf dem hinteren Theil des Buccinator und der Seitenwand des Pharynx liegen. Luschka (16) nennt einige Lymphdrüsen am Pharynx. „Die grösste befindet sich gewöhnlich in der Höhe des dritten Halswirbels dem lateralen Umfange näher, als der hinteren Mittellinie; eine kleine Saugaderdrüse liegt jederseits am oberen Ende und wird vom M. rect. capit. ant. maj. bedeckt." Sappey (27) erwähnt kurz „le ganglion situé au-devant des masses latérales de l'atlas". Nach Moreau (22), dem sich Petit (26) anschliesst, liegen die pharyngealen Drüsen „de chaque côté de la ligne médiane sur le muscle grand droit antérieur de la tête . . . ils vont souvent en . . . contact de la carotide interne . . . ."

Die Kliniker berufen sich meist auf die genannten anatomischen Forscher und nur Bókai (4) hat durch den Prosector seines Spitals, Dr. Dollinger, Nachprüfungen an 30 Leichen ausführen lassen. Man konnte die Angaben Henle's bezüglich der tiefen cervicalen Drüsen bestätigen und an drei Leichen fand man geschwollene, zum Theil verkäste retropharyngeale Drüsen, deren genauer Sitz jedoch leider nicht mitgetheilt wird. Anscheinend lagen sie mehr lateral, da sie „hinter dem Kieferwinkel oder noch besser an der Seite der hinteren Rachenwand" zu fühlen waren.

Es werden somit in der Literatur Lymphdrüsen beschrieben, welche nach Angabe der Einen seitlich dem Schlundkopf aufliegen, nach Anderen, in des Wortes enger Bedeutung retropharyngeal gelagert sind. Meist werden die Drüsen retropharyngeale, mitunter faciales profundae genannt. Verschiedene Autoren geben ihre Zahl auf mehrere an, Andere beschreiben nur eine auf jeder Seite.

Auch die Quellgebiete der uns hier interessirenden Drüsen sind noch wenig durchforscht und erkannt.

Von anatomischer Seite liegen vor allen Dingen Untersuchungen von Mascagni (19) und Sappey (27) vor. Die leider fast vergessene Schilderung von Mascagni verdient vor Allem hervorgehoben zu werden. Auf Seite 63

seines Werkes führt er aus: „Ea quae ex narium cavitatibus derivant ..... in trunculos rediguntur ..... quousque vel in communes glandulas se immittant, vel iter introrsum paullipser deflectant, ut ad glandulas tendant, quae ad latus internum carotidis internae resident prope ipsius ingressum in canalem caroticum. In has glandulas concurrunt pariter in lymphaticorum trunci, qui ex palato, et ex parte superiore pharyngis profisciscuntur ....." Sappey bezeichnet den oberen Theil des Schlundkopfes als regionär für die pharyngealen Drüsen.

Nach den am Krankenbett gewonnenen Anschauungen der Kliniker sind die Grenzen der Quellgebiete der pharyngealen Lymphdrüsen sehr weit gezogen. So weist ihnen Baginsky (2) im Verein mit den meisten Fachgenossen und in Uebereinstimmung mit Henle den Lymphstrom der Orbita, der Nase, sammt dem des Oberkiefers und eines Theiles der Pharynx zu. Strübing (14) nennt ausserdem noch das Ohr, die Zunge, den Kehlkopfeingang, die Schläfegegend und das Gesicht. „Auch von den Tonsillen her kann der Infectionsstoff in die Drüsen gelangen."

Es bestehen also auch über die Organe und Bezirke, aus denen die in Frage kommenden Drüsen ihre Lymphe beziehen, weitgehende und zum Theil unklare Anschauungen. Es erschien mir daher nicht werthlos, bei meinen Lymphgefässuntersuchungen auch auf die für den retropharyngealen Drüsenabscess maasgebenden anatomischen Verhältnisse zu achten und diese mit pathologisch-anatomischen Befunden zu vergleichen.

Mit freundlicher Erlaubniss des Herrn Geheimrath Hasse durfte ich diese[1]), wie meine übrigen Lymphgefässuntersuchungen im Breslauer anatomischen Institut mit der bewährten Gerota'schen Methode (12) ausführen und das Material des pathologischen Institutes, welches mir mein früherer Chef, Herr Geheimrath Ponfick, gütigst zur Verfügung stellte, bot mir reiche Gelegenheit, die Resultate meiner Injectionen zu bestätigen und zu erweitern.

Die gestellte Aufgabe war eine doppelte: zunächst war die Topographie der Follikelapparate am Pharynx zu untersuchen und sodann die Umgrenzung ihrer Quellgebiete näher zu bestimmen.

Bezüglich der Topographie ergaben meine Untersuchungen Folgendes:

---

[1]) Den hier mitgetheilten Lymphgefässuntersuchungen sind annähernd 40 Injectionspräparate zu Grunde gelegt.

Am Pharynx befindet sich beim Neugeborenen constant ein grösserer Lymphknoten. Er liegt etwa in Atlashöhe nahe dem Winkel der hinteren zur seitlichen Schlundkopfwand. Daselbst ist er eingebettet in das Bindegewebe der Fascia buccopharyngea und liegt vor den seitlichen Theilen des Musculus rectus capitis anticus. Man findet ihn ausnahmslos nächst der Carotis interna und median von ihr, meist unweit ihrem Eintritt in den Canalis caroticus des Schädels. Nach dem Munde hin projicirt ist diese Drüse demnach ungefähr in Höhe des weichen Gaumens, also entsprechend den höchsten Partien des Cavum pharyngo-orale und seitlich etwa hinter den Mandeln zu suchen.

Die beschriebene Lage des Lymphknotens ist constant und variirt nur innerhalb enger Grenzen: mitunter tritt er nämlich ein wenig lateralwärts, theilweise vor oder hinter die Carotis interna, seltener medianwärts, mehr auf die hintere Wand des Pharynx über, oder er tritt unbedeutend tiefer an der Carotis interna nach unten. Meist ist es beim Neugeborenen nur eine Drüse, in der Minderzahl der Fälle sind es zwei, selten mehr an der Schlagader entlang liegende Drüsen. Topographisch sind diese Gebilde der um die grossen Halsgefässe gelagerten Drüsenkette, also den Glandulae cervicales profundae zuzurechnen. Immerhin nehmen sie sowohl anatomisch, wie pathologisch eine gewisse Sonderstellung ein, die ihnen durch ihre typische Lage am Schlundkopf und ihre Beziehungen zum Retropharyngealabscess gegeben ist. Sonach erscheint wohl auch ihre gesonderte Bezeichnung als Glandulae pharyngeales berechtigt.

Diese Lymphknoten entsprechen, meines Erachtens, der von Mascagni und Sappey, sowie von Tourtual und Luschka geschilderten retropharyngealen Drüse; sie sind ferner wohl auch den von Henle als Gl. faciales prof. beschriebenen Follikelapparaten zuzuzählen, wenn auch bezüglich ihrer Lage und Zahl meine Befunde von denen Henle's etwas abweichen; aber andere hier in Frage kommende Drüsen konnte ich nicht finden.

Ausser diesen typischen lateralen Rachendrüsen sind noch Lymphapparate zu erwähnen, welche direct hinter dem Pharynx auf der Fascia bucco-pharyngea liegen, die jedoch nach Zahl, Lage und Vorkommen grosse Schwankungen aufweisen. Es sind dies, wenn vorhanden, oft verschwindend kleine Gebilde, die aber patho-

logisch sehr wohl anschwellen können. Eines dieser Drüschen scheint relativ häufiger vorzukommen und liegt alsdann nahe der Mittellinie, etwa in Höhe des Ueberganges vom Körper des zweiten Halswirbels in seinen Zahnfortsatz.

Es sind sonach am Pharynx zwei Drüsengruppen zu unterscheiden: einmal die soeben geschilderten kleinen inconstanten Gebilde, die anatomisch nur den Charakter von Durchgangsdrüsen besitzen; sodann jene zweite und wichtigste Gruppe der seitlich gelegenen Lymphknoten, die ich, im Gegensatz zu den kleinen, inconstanten retropharyngealen Drüsen, als Glandulae pharyngeales laterales bezeichnen möchte.

Zur Pathologie des retropharyngealen Drüsenabscesses gehören neben den Lymphknoten am Pharynx auch diejenigen tiefen cervicalen Drüsen, welche lateral von der Vena jugularis auf den Scalenis liegen; denn mit ihnen sind die pharyngealen Drüsen durch zahlreiche Anastomosen verbunden. Ausserdem lehrt die klinische Erfahrung, dass in der Mehrzahl der Fälle von retropharyngealem Drüsenabscess auch die tieferen cervicalen Lymphknoten mit befallen sind. Neumann (24) sprach daher, wohl nicht mit Unrecht, die Ansicht aus, es sei die Schwellung und Abscedirung der pharyngealen Drüsen nur als eine Theilerscheinung einer allgemeinen Lymphadenitis cervicalis aufzufassen. Diese Anschauung erhält durch unsere anatomischen Untersuchungen ihre volle Bestätigung.

Ein Blick auf den Entwicklungsort des sogenannten idiopathischen Retropharyngealabscesses der Kinder ergiebt nun eine erfreuliche Uebereinstimmung mit dem von uns erhobenen anatomischen Befunde. Die einschlägige Casuistik bestätigt das, was Bókai (4) als Regel angiebt: „An der Rachenwand tritt eine Bohnen-, Haselnuss-, Zwetschengrosse Geschwulst aus der rechten oder linken Seitenwand und sitzt hinter einer der Mandeln. Von hier erstreckt sie sich nach der Medianlinie des Rachens, überschreitet dieselbe und hebt die ganze Rachenwand empor.“ — „Seltener sitzt die Geschwulst in der Mitte der Rachenwand, häufiger in der Nähe der Seitenwände.“

So berichtet bereits Schmitz (28), dass in 10 seiner 16 Fälle der Abscess „mit seinem grössten Theile unzweifelhaft seitlich“ sass. Bókai (4)

berichtet über 57 rechtsseitige, 47 linksseitige Abscesse gegenüber 23, die in der Mitte lagen. Dasselbe beweisen Dollinger's (9), Mettenheimer's (20), sowie Neumann's (24) Fälle. Die Casuistik von Alexy-Bókai (1) ist zum Theil in sofern interessant, als sie die Lokalisation des Processes und seine Provenienz aus einer circumscripten Drüseneiterung besonders deutlich erkennen lässt. So zeigten Fall XI und XIII je einen taubeneigrossen fluctuirenden Abscess in der Mitte der hinteren Rachenwand. In Fall XII sass der haselnussgrosse Abscess hinter der linken Mandel und reichte bis zur Medianlinie; ausser diesem war $^1/_2$ cm von ihm entfernt in der Mitte der hinteren Rachenwand ein zweiter kleiner Abscess zu finden. Bókai (4) beschreibt einen erbsengrossen Abscess rechts von der Medianlinie und weiter nach rechts hinter der Mandel eine bohnengrosse härtliche Drüse. Auch in den neueren Publicationen von Muntsch (23), Moreau (22) und Oppenheim (25) wird von dem meist lateralen, selten medianen Fundort des Krankheitsherdes gesprochen. Schliesslich möchte ich noch auf die Obductionsbefunde der Obs. I, VII, XXVI bei Gautier (11) hinweisen, welche den Character der Drüseneiterung und deren Topographie mehr weniger deutlich erkennen lassen.

Besonders lehrreich für die Lage der Drüsen ist die Lymphadenitis retropharyngealis ohne Eiterung. Bei den Bókai'schen Fällen (4) war die Schwellung 36 mal seitlich, und nur 3 mal in der Mitte der hinteren Rachenwand. Neumann (24) beschreibt in einigen Fällen symmetrisch in der hinteren Pharynxwand liegende mässig geschwollene Drüsen. Mitunter kann die Drüse tiefer unten liegen und von dem Rachen aus kaum palpirbar sein; so musste Bókai (6) einmal tracheotomiren: die Drüsenschwellung bildete sich zurück; Fall II bei Moreau (22) erforderte die Tubage, und erst nach etwa 3 Wochen gelang es, einen Abscess von aussen zu öffnen.

Auch ich fand bei einschlägigen Untersuchungen im Breslauer pathologischen Institut sehr häufig bei Kindern mit allgemeiner Schwellung der Halsdrüsen auch die Gl. pharyngeales laterales, meist alsdann zwei bis drei an Zahl, nicht unbeträchtlich angeschwollen und auch jene kleinen retropharyngealen Schaltdrüsen hatten nicht selten an dem pathologischen Process theilgenommen. Ein Fall dieser Art zeigte dies besonders deutlich: Hier lagen rechts und links median von der Carotis interna und zum Theil hinter ihr je zwei stark geschwellte Drüsen, median von diesen lagen wiederum je zwei erbsengrosse Schaltdrüschen der hinteren Pharynxwand auf und schliesslich waren etwas tiefer zwei symmetrisch und direct neben der Mittellinie gelegene geschwellte retropharyngeale Drüsen zu sehen.

Im Hinblick auf die einschlägige Casuistik sowie auf die völlige Uebereinstimmung der anatomischen Befunde mit den klinischen und pathologisch-anatomischen Erfahrungen (conf. auch Oppenheimer [25]) ist wohl die Auffassung des sogenannten idiopathischen Retropharyngealabscesses als eine Lymphdrüseneiterung nicht anzuzweifeln. Es dürfte sich daher vielleicht auch

empfehlen, an Stelle jenes veralteten Namens das Krankheitsbild als „retropharyngealen Drüsenabscess“ zu bezeichnen.

M. H.! Es ist eine etwas auffallende Thatsache, dass der retropharyngeale Drüsenabscess so zu sagen ausschliesslich eine Erkrankung des Kindesalters ist, und wohl hauptsächlich aus dieser Erfahrung hat sich die Anschauung herausgebildet, dass die pharyngealen Drüsen nach Ablauf des ersten Lebensjahres allmählich atrophiren.

Schmitz (28) z. B. meint, jenseits des dritten Lebensjahres finde man entweder eine oder keine Drüse; und Dollinger (9) beruft sich auf Henle, nach dem man in der Regel bei ganz kleinen Kindern zwei bis drei pharyngeale Drüsen finde, nach Gillette nicht allzu selten nur eine einzige.

An und für sich wäre es eine auffallende Erscheinung, wenn ein so typischer Lymphknoten, wie die laterale Pharynxdrüse, wiederum verschwinden sollte. Ich achtete daher bei einer Anzahl von Obductionen auf das Verhalten der dem Schlundkopf anliegenden Follikelapparate und kam zu dem Ergebniss, dass auch im späteren Alter die lateralen Pharynxdrüsen noch vorhanden sind, und zwar finden sich auf beiden, mitunter allerdings nur auf der einen Seite meist eine, selten mehr Drüsen vor. Sie sind oft klein und nur bohnengross, und nicht selten werden sie in Folge ihrer versteckten Lage bei der Herausnahme der Halsorgane in der Leiche zurückgelassen und leicht übersehen. Die kleinen retropharyngealen Schaltdrüsen fand ich beim Erwachsenen nie, diese scheinen also in der That einer Atrophie anheimzufallen. Die seitlichen Pharynxdrüsen aber können, wie ich mich des öfteren überzeugte, beim Erwachsenen auch an krankhaften Processen theilnehmen.

So beobachtete Le Dentu (bei Gautier [11] Obs. XXIX) bei einem 18jährigen Phthisiker nach einander eine Eiterung in den beiderseitigen Gl. pharyngeales laterales. Auch ich fand wiederholt bei Obductionen von erwachsenen Phthisikern die seitlichen Pharynxdrüsen vergrössert und verkäst. Ein Fall dieser Art betraf einen 25jährigen Phthisiker, der an Tuberkulose beider Tonsillen litt, die besonders links auf die seitliche Rachenwand übergegriffen hatte; beide seitliche Pharynxdrüsen waren über wallnussgross und verkäst. Bei einem 65jährigen Phthisiker hinwiederum mit ausgedehnter Zerstörung der Pharynx- und Larynxschleimheit konnte ich keine Drüsenschwellung entdecken. Bei einer 44jährigen Frau, bei der wegen Carcinom der oberste Theil des Oesophagus resecirt war, fand ich links hoch oben am Pharynx eine fast wallnussgrosse, carcinomatös entartete, im Centrum zum Zerfall neigende Drüse,

(die offenbar retrograd inficirt war, da die Pharynxdrüsen nicht regionär für den Oesophagus sind). Sicherlich liesse sich die Casuistik solcher Fälle noch erheblich erweitern, wenn stets auf die Gl. pharyngeales geachtet würde.

M. H.! Die zweite Frage, die unseren Untersuchungen vorschwebte, war die Umgrenzung der Quellgebiete, welchen die retropharyngealen Lymphknoten angehören und die aetiologischen Beziehungen derselben zum retropharyngealen Drüsenabscess.

Meine Untersuchungen begann ich mit den Lymphgefässen des Nasenrachenraumes.

Die Lymphgefässe des Rachens verlassen an drei Stellen das Organ. In dessen unterem Theile, im Cavum pharyngolaryngeum tritt die Lymphe durch den Sinus pyriformis zu den tiefen cervicalen Drüsen. Aus dem Gebiete der Gaumenbögen und Tonsille zieht der Hauptlymphstrom nach aussen, vorn und unten ebenfalls zu den tiefen cervicalen Drüsen. Die Lymphgefässe der hinteren Rachenwand aber und die der angrenzenden seitlichen und oberen Theile des Schlundkopfes verlassen das Organ mittels zahlreicher Stämme, welche die Pharynxmuskulatur meist median oder nahe der hinteren Mittellinie durchbrechen, um dann sofort nach rechts oder links umzubiegen und in einander annähernd parallelem, bogenförmigem Verlaufe, oder sich kreuzend in die Fascia bucco-pharyngea lateralwärts zu ziehen. Dabei durchsetzen sie die kleinen retropharyngealen Schaltdrüschen. Ein nicht unbeträchtlicher Theil der beschriebenen Saugadern begiebt sich nun von der Mitte der hinteren Pharynxwand aus zu den Glandulae pharyngeales laterales, welche ihrerseits durch zahlreiche Anastomosen mit den tiefen cervicalen Drüsen, die seitlich der Jugularis liegen, in Verbindung stehen. Die übrigen Lymphstämme ziehen an den lateralen Pharynxdrüsen und hinter den grossen Halsgefässen und dem Grenzstrang des Sympathicus vorbei, direct zu den tiefen Halsdrüsen, die lateral der Jugularis, unterhalb dem seitlichen Biventerbauch und weiter tiefer, den Scalenis aufliegen. (conf. Fig. 1.)

Aus dem Naseninnern ziehen die Lymphstämme nach verschiedenen Richtungen hin. Aus dem vordersten Theil des Cavum dringen einige Stämmchen neben dem knorpligen Nasengerüst

nach aussen, um sich mit den Saugadern der äusseren Nase zu verbinden. Der Hauptstrom der Lymphe richtet sich jedoch nach hinten den Choanen zu und sammelt sich in der seitlichen Pharynxwand direct hinter dem harten Gaumen nächst der Tubenöffnung. Dort theilt sich der Strom! Der eine Theil zieht in mehr weniger gerader Linie nach aussen und unten, um mit den Lymphgefässen der Gaumenbögen und der Tonsillengegend zu den tiefen cervicalen Drüsen zu gelangen. Der andere Theil des Stromes zieht von der Gegend der Tubenöffnung in der seitlichen Pharynxwand direct nach hinten zu den Glandulae pharyngeales laterales und — vereinigt mit den Lymphgefässen der hinteren Rachenwand — durch die genannten Drüsen hindurch, sowie an ihnen vorbei zu den tiefen cervicalen Drüsen seitlich der Vene (Fig. 2). Die seitliche Pharynxdrüse war bei den Injectionsversuchen von der Nase aus stets gefüllt, auch dann, wenn die Injection der nach vorn und unten, direct zu den cervicalen Lymphknoten hinziehenden Gefässe nur eine unvollkommene war. Es scheint sonach die Gl. pharyngealis lateralis die wichtigste Etappe für den Lymphstrom des Naseninnern darzustellen.

Die Bearbeitung der Nebenhöhlen der Nase bietet besondere Schwierigkeiten, da dieselben beim Neugeborenen noch nicht oder nur wenig ausgebildet sind, und der Versuch einer Lösung der Frage am Erwachsenen scheiterte an dem dünnen atrophischen Character der die Sinus auskleidenden Schleimhaut. Da jedoch diese Höhlen durch eine Ausstülpung des Nasenepithels entstehen und — wie Zuckerkandl (33) nachgewiesen hat — auch ihr Blutgefässsystem im Wesentlichen zu dem des Naseninnern gehört, so ist sehr wohl anzunehmen, dass auch der Hauptstrom der Lymphe aus der Sinusschleimhaut der Nasenhöhle zusteuert und demnach Injectionen in der Nähe der Nebenhöhlenostien wohl auch das Hauptlymphgebiet der Nebenhöhlen selbst betreffen. Von diesem Gesichtspunkte ausgehend wurden nun die Saugadernetze im Recessus spheno-ethmoïdalis, am Infundibulum, im mittleren Nasengang u. s. f. dargestellt. Bei diesen so ausgeführten Untersuchungen füllten sich nun dieselben bereits beschriebenen und zum Naseninnern gehörigen Lymphbahnen und Drüsen; speciell die seitliche Pharynxdrüse war stets injicirt. Sie

scheint also auch für die Sinus die wichtigste Station darzustellen.

Die übrigen für das Wurzelgebiet der pharyngealen Drüsen in Betracht kommenden Organe habe ich noch nicht näher untersucht. Von grossem Interesse wäre die Kenntniss der Lymphgefässe des inneren Ohres. Ueber diese ist wenig Sicheres bekannt. Ich glaube jedoch, dass auch dieses Organ mit in das Wurzelgebiet der gedachten Drüsen wird hineinzubeziehen sein. Denn bei isolirten Injectionsversuchen an der Schleimhaut des pharyngealen Tubenostiums füllten sich einerseits die Saugadernetze in der Ohrtrompete hinauf, andererseits die seitlichen Pharynxdrüsen. Und es ist wohl auch von vornherein anzunehmen, dass die Lymphe der Schleimhaut der Eustachischen Trompete sich in die dicht an ihrem pharyngealen Ostium vorbeiziehenden Lymphstämme des Naseninnern ergiessen und durch sie in dieselben Drüsen gelangen werde.

Die Existenz der Lymphgefässe der Orbita, welche — wie wir eingangs sahen — auch in das Wurzelgebiet der pharyngealen Drüsen hineinbezogen werden, ist zweifelhaft. Nach Fuchs (10) fehlen Lymphgefässe und Lymphdrüsen in der Orbita überhaupt. Auch mir gelang es bis jetzt nicht, dieselben darzustellen.

So sahen wir denn, dass die oberen und hinteren Theile des Schlundkopfes, sowie das Naseninnere mit den Nebenhöhlen und wahrscheinlich auch das innere Ohr in das Quellgebiet der pharyngealen Drüsen gehören[1]). Aus der Gegend der Gaumentonsille kann der Infectionsstoff nur indirect durch Uebergreifen des Krankheitsprocesses auf die seitliche Pharynxwand, oder aber auf retrogradem Transport in die pharyngealen Drüsen gelangen. Noch weniger kommen hier die Zunge und das Gesicht in Betracht, welche nach den neueren eingehenden Untersuchungen von Stahr (29) und Küttner (15) ihre Lymphe zu den submaxillaren (drei an Zahl, Stahr) und tiefen cervicalen Drüsen schicken.

Nach klinischen Erfahrungen nun ist gerade den entzündlichen Erkrankungen des Nasenrachenraumes eine hervor-

[1]) Die pharyngealen Drüsen als faciales profundae (Henle) zu bezeichnen, liegt also kein Grund vor, denn weder durch ihre Lage noch durch ihre Quellgebiete haben sie Beziehungen zum Gesicht.

ragende ätiologische Bedeutung beim retropharyngealen Drüsenabscess der Kinder zuzuertheilen.

Dies erwähnt bereits Bókai (4) und auch Schmitz (28) fiel es auf, dass in der Anamnese dieser Krankheit sehr häufig ein Schnupfen nachweisbar ist. Neumann (24) achtete bei seinen Fällen besonders darauf und fand vorhergehende Entzündungen des Nasopharyngealraumes in der Mehrzahl der Fälle. Beachtenswerth ist ferner das, von all' diesen Autoren beobachtete Ansteigen der Morbiditätsziffer des Retropharyngealabscesses in den Uebergangsjahreszeiten, dem Frühjahr und dem Herbst, die ja bekanntlich zu Katarrhen der oberen Luftwege besonders disponiren. Manchot (18) sah eine Keilbeinhöhleneiterung durch Retropharyngealphlegmone (ob diese von einer Drüseneiterung ausging, ist aus dem Bericht nicht zu ersehen) mit dem Tode enden.

Auch eine Otitis media wird mehrfach für die Entstehung des retropharyngealen Drüsenabscesses verantwortlich gemacht.

Oppenheimer (25) thut dies in einer Anzahl seiner Fälle und auch Neumann (24) und Clopatt (8) theilen je eine hierher gehörige Beobachtung mit. Diesen möchte ich noch zwei Obductionsbefunde aus dem hiesigen pathologischen Institut beifügen. In dem einen handelt es sich um einen 2 Jahre alten Knaben, der 2 Monate vorher wegen fraglichem Scharlach der medicinischen Klinik zugeführt worden war. Die Obduction (den 26. 11. 98, Dr. Preysing) ergab einen wallnussgrossen Retropharyngealabscess, an dessen vorderer Wand noch zerfallene Lymphdrüsensubstanz erkennbar war; links waren die tiefen cervicalen Lymphdrüsen geschwollen. Dabei bestand eine doppelseitige Otitis media, die wohl einwandsfrei als Ursache der Absoessbildung anzusprechen ist; anderweitige hierfür in Betracht kommende Erkrankungen fehlten. Der zweite Fall betraf einen $1^1/_2$jährigen Knaben (sec. den 21. 9. 99, Dr. Borrmann). Es fand sich retropharyngeal eine über wallnussgrosse, mit Eiter gefüllte Tasche, die an ihrer Wand einige Recessus zeigte und offenbar einer vereiterten Drüse entsprach. Seitlich und unterhalb derselben lagen entlang den grossen Halsgefässen mehrere andere ähnlich gebaute Eiterhöhlen (vereiterte, tiefe, cervicale Drüsen). Die Lymphoglandulae beider Halsseiten waren stark geschwollen. Als Ursache für diese Abscessbildungen dürfte entweder die „theilweise vereiterte Rachenmandel" oder vielleicht wiederum eine Otitis anzusprechen sein. („In der linken Paukenschleimhaut etwas sulzig aussehende Eitermassen; der umgebende Knochen ist etwas missfarbig.")

Eine weniger hervorragende Bedeutung wird im Allgemeinen den Infectionskrankheiten in der Aetiologie des retropharyngealen Drüsenabscesses beigemessen; immerhin sind mehrere Fälle derart bekannt, so nach Typhus (Schmitz [28]), Influenza (?) (Clopatt [8]), Scharlach (Muntsch, Fall 1 [23]. Auch ich erinnere mich eines Falles aus dem hiesigen pathologischen Institut; er betraf einen 6jährigen Knaben mit peritonsillärer

Phlegmone und Lymphadenitis haemorrhagica retropharyngea nach Scharlach); Diphtherie (Muntsch, Fall 2), Masern (Muntsch, Fall 8 und Gautier, Obs. XXIII. p. 91).

Eine beachtenswerthe Stellung nimmt in der Aetiologie dieses Leidens meines Erachtens die Tuberculose ein; denn sowohl klinische wie pathologisch-anatomische Merkmale weisen darauf hin. Besonders legte Bókai (4) ihr eine grosse Bedeutung bei und unzweideutig sprechen u. A. wohl auch der Fall Dollinger's, sowie auch unsere bereits mitgetheilte Casuistik dafür. Wenn man sich fernerhin der auch jüngst wiederum von Petit in Paris (26) vertretenen Anschauung anschliesst, dass die Tonsillen häufige Eingangspforten für das tuberculöse Virus sind („Les plus fréquentes [portes d'entrée] sont: . . . les végétations adénoïdes du pharynx"), so ist es auf Grund unserer Lymphgefässuntersuchungen klar, dass mit den so häufig befallenen cervicalen Drüsen auch die pharyngealen inficirt werden können. Wie mir scheint, wird auf diese Localisation nur zu wenig geachtet.

Dass auf denselben Bahnen, die wir für die Aetiologie des retropharyngealen Drüsenabscesses verantwortlich machten, auch die malignen Tumoren metastasiren können, wurde bereits hervorgehoben; in der einschlägigen Literatur fand ich jedoch keine entsprechenden Hinweise. Auch Kümmel (14) kommt bezüglich der Geschwülste der Nase zu dem Schluss: „Recht selten sind Metastasen . . . Vielleicht liegt das nur daran, dass die die erste Etappe des Lymphstromes von der Nasenschleimhaut aus bildenden Follikelapparate uns nicht bekannt oder der Untersuchung nicht zugänglich sind.

Wir sehen also, dass die pharyngealen Drüsen gar manchmal Sitz von krankhaften Veränderungen sein können und es auch sind nicht nur im ersten Kindesalter, sondern auch beim Erwachsenen. Es wird also unsere Aufgabe sein, da wir die Topographie jener Drüsen und ihrer Quellgebiete etwas näher kennen, bei infectiösen Processen und malignen Tumoren im Bereiche ihrer Zuflussgebiete und deren Nachbarschaft, sowie nicht minder bei tuberculösen Halslymphomen stets auch auf die Glandulae pharyngeales zu achten.

Benutzte Literatur.

1. Alexy, Neuere Mittheilungen über Retropharyngealabscesse. Jahrb. f. Kinderheilk. N. F. Bd. XVII. 1881.
2. Baginsky, Lehrbuch für Kinderkrankheiten. Berlin 1896. V. Aufl.
3. Bókai sen., Ueber Retropharyngealabscess. Jahrb. f. Kinderkrankh. I. 1857.
4. Derselbe, Ueber R. A. und Lymphadenitis retropharyngealis. Jahrb. f. Kinderh. N. F. Bd. X. 1876.
5. Bókai jun., Sollen wir den idiopath. R. A. nach innen oder nach aussen öffnen? Festschrift f. Henoch. 1890. p. 371.
6. Derselbe, Jahrb. f. Kinderh. N. F. Bd. XXXIII.
7. Derselbe, Pester med. chir. Presse. 1891. Ref. Jahrb. f. Kinderhk. N. F. Bd. XXXV. S. 255.
8. Clopatt, nach einem Referat im Jahrb. f. Kinderh. N. F. Bd. XLIV. S. 426.
9. Dollinger, Jahrb. f. Kinderheilk. N. F. Bd. XLI. S. 146.
10. Fuchs, Lehrbuch der Augenheilkunde. VII. Aufl. 1898.
11. Gautier, Des abscès retro-pharyngiens. Genève et Bâle. 1869.
12. Gerota, Anatomischer Anzeiger. 1896. Bd. XII.
13. Henle, Handbuch d. Gefässlehre des Menschen. II. Aufl. 1876.
14. Heymann's Handbuch der Laryngologie und Rhinologie. Wien 1899: die Aufsätze von Killian (Bd. III), v. Mikulicz-Kümmel (Bd. II), Kümmel (Bd. III), Mihalkovics (Bd. III) und Strübing (Bd. II).
15. Küttner, Lymphgefässe der Zunge. Beiträge zur klin. Chir. Bd. XXI.
16. v. Luschka, Anatomie des menschl. Halses. Tübingen 1862.
17. Derselbe, Der Schlundkopf.
18. Manchot, Münch. med. Wochenschrift. No. 50. 1893. S. 978.
19. Mascagni, Vasorum lymphaticorum corporis humani hist. et ichnographia 1785.
20. Mettenheimer, Jahrb. f. Kinderheilk. N. F. Bd. XXX. S. 362.
21. Merkel, Handbuch der topograph. Anatomie. Bd. II.
22. Moreau, Contribution à l'étude des abscès peripharyngiens. Thèse de Paris. 1896.
23. Muntsch, Zur Casuistik des R.-A. nach Infectionskrankh. Dissertat. München 1892.
24. Neumann, Archiv f. Kinderheilk. Bd. XV. 1893. S. 339.
25. Oppenheimer, Archiv f. Kinderheilk. Bd. XXII und XXIII.
26. Petit, R., De la tuberculose des ganglions du cou. Paris 1897.
27. Sappey, Anatomie, Physiologie, Pathologie des vaisseaux lymphatiques. Paris 1874.
28. Schmitz, Jahrbuch f. Kinderheilk. N. F. Bd. VI. 1873.
29. Stahr, H., Archiv f. Anatomie u. Physiologie, anatom. Abth. 1898.
30. Derselbe, Ebenda. Jahrg. 1900.
31. Derselbe, Anatomischer Anzeiger. Bd. XV. 1899.

32. Tourtual, Neue Untersuchungen über den Bau des menschl. Schlund- und Kehlkopfes. Leipzig 1846.
33. Zuckerkandl, E., Normale und patholog. Anatomie der Nasenhöhle u. ihrer Anhänge. Wien-Leipzig 1893. II. Aufl.

Erklärung der Abbildungen auf Tafel II und III.

Fig. I. Der Pharynx von hinten mit der Fascia bucco-pharyngea nach Wegnahme der Wirbelsäule. Die Mm. recti capitis sind nach oben zurückgeschlagen. Es zeigen sich die Lymphgefässe und regionären Lymphdrüsen des Pharynx. (Injection von der Schleimhaut des Pharynx aus.)

Fig. II. Die regionären Lymphdrüsen des Naseninnern. Drei Stämme ziehen direct nach vorn und abwärts zu den tiefen cervicalen Drüsen an der Jugularis. Der andere Theil der Gefässe zieht zu der Gl. pharyngealis lateralis (die frei präparirt an der Carotis int. zu sehen ist) und nach unten zu den seitlich gelegenen tiefen cervicalen Drüsen.

XIV.

Die Vereinfachung der Gastro- und Enterostomie.[1]

Von

Dr. Credé,

Generalarzt à la suite, leit. Oberarzt in Dresden.

(Mit Abbildungen.)

Meine Herren! Nach dem heutigen Stande unserer Erfahrungen ist wohl von allen Operationen, die den Magen-Darmkanal betreffen die Gastro-Enterostomie als die wichtigste zu bezeichnen. Den Anwesenden brauche ich die Entwickelung dieser Operation nicht näher darzulegen. Wölfler hat das Verdienst sie zuerst und zwar an der vorderen Seite des Magens, von Hacker an der hinteren Seite desselben ausgeführt zu haben. Beide Methoden sind seitdem von zahlreichen Chirurgen weiter ausgebildet worden und zwar im Wesentlichen nach zwei Richtungen hin. Erstens in Bezug auf die Technik der Vereinigung von Magen und Darm. Hierhin gehören die verschiedenen Arten der Naht und die Herstellung der Verbindung mit Hilfe von Apparaten, deren genialster und erster der Murphy'sche Knopf war, dem andere Knöpfe, zum Theil resorbirbare, sowie die zuerst von Senn, dann von Anderen vorgeschlagenen Platten folgten. Zweitens betrafen die Verbesserungsvorschläge die Lagerung der angenähten Darmschlinge, namentlich bei der Gastroenterostomia anterior, behufs sicherer Gestaltung der Funktion der vereinigten Organe. Ich erinnere an die von Bramann'sche Gastroenterostomia anterior

[1] Vorgetragen am 3. Sitzungstage des Congresses, 20. April 1900.

retrocolica und an die von Braun und Anderen gemachten Vorschläge betreffend die Verbindung der Schenkel der angenähten Darmschlinge. Die Versuche in Bezug auf die Technik sollen der Perforation und dem Zukleinwerden der Oeffnung, diejenigen zur Verbesserung der Lagerung der Darmschlinge dem Circulus vitiosus und den Unregelmässigkeiten in der Bewegung des Darminhalts vorbeugen.

Meine Herren, die Verhandlungen des letzten Chirurgenkongresses haben gezeigt, dass eine befriedigende Lösung dieser Fragen noch nicht gefunden ist. Die Einen treten für den Murphy'schen Knopf ein, Andere verwerfen ihn und halten die Naht allein für richtig, wobei über die Art derselben und das zu benutzende Material die Ansichten ebenfalls verschieden sind. Fast einstimmig schien man jedoch der Ansicht zu sein, dass die Vereinigung an der hinteren Magenwand, weil technisch viel schwieriger, weniger zu empfehlen sei, als die an der vorderen, dass auch die retrocolica keine Vorzüge habe vor der Wölfler'schen Methode und dass zweckmässig die zu führende Schlinge am Magen so zu befestigen sei, dass eine Abknickung nicht erfolgen könne, sowie dass die Braun'sche Modifikation viele Vortheile böte. Seit dem letzten Chirurgenkongress sind zwar einige Chirurgen, wie z. B. Czerny und Kehr, wieder für die hintere Vereinigung eingetreten, doch hat hierüber noch keine Aussprache stattgefunden.

Die Bedeutung der Gastroenterostomie ist aber so gross, dass wir ernstlichst bestrebt sein müssen dieselbe nicht blos zu einem möglichst gefahrlosen Eingriff zu gestalten, sondern auch zu einem solchen, der dauernd ein gutes funktionelles Resultat gewährleistet, was nach den jetzigen Methoden häufig nicht der Fall ist. Wir sind zu der Ausbildung dieser Operation auch deshalb ganz besonders verpflichtet, als ausser bei Pyloruscarcinomen sie auch bei den recht häufigen gutartigen Verengerungen des Magenausganges angezeigt ist und hierbei oft überraschend günstige Erfolge zeitigt. Bis heute habe ich 67 Gastroenterostomien gemacht. Es giebt keine neue Methode, die ich nicht öfters ausgeführt habe. Dreimal habe ich die Anwendung des Murphy'schen Knopfes aufgenommen und dreimal habe ich sie wieder aufgegeben. Serienweise habe ich die hintere und die vordere Gastroenterostomie mit ihren verschiedenen Modifikationen

gemacht. Befriedigt hat mich aber dauernd kein Verfahren. Oft ist mir der Murphyknopf in den Magen gefallen und dort geblieben, was ich nicht für gleichgültig halten kann. Die Naht an der hinteren Magenwand hat mir zweimal Perforationen gebracht. Die Naht an der vorderen Seite hielt zwar jedes Mal, doch habe ich hierbei mehrere Fälle an Circulus vitiosus und ileusartigen Zuständen verloren. Im Bewusstsein, dass die bisherigen Methoden doch noch sehr verbesserungsfähig seien, habe ich mich seit 3 Jahren mit der Ausbildung einer eigenen Methode beschäftigt, die ich jetzt für genügend leistungsfähig halte, dass ich glaube sie zur Nachprüfung empfehlen zu dürfen.

An eine brauchbare, zuverlässige Methode der Gastroenterostomie sind zweierlei Anforderungen zu stellen. Erstens die Lagerung des Darms am Magen muss so beschaffen sein, dass sie möglichst der anatomischen entspricht, um schon hierdurch die besten Funktionen zu gewährleisten und üblen Zufällen in der Leitung des Darminhaltes vorzubeugen. Zweitens: Die Technik der Operation muss rasch und sicher sein, um lange Narkosen zu vermeiden und eine Perforation und spätere Verengerung der Oeffnung auszuschliessen. Unter Berücksichtigung dieser Forderungen müssen wir die Gastroenterostomia anterior vollständig verwerfen, sie höchstens da gestatten, wo die posterior nach keiner Methode ausführbar ist, denn sie entspricht den anatomischen und physiologischen Verhältnissen ausserordentlich wenig und birgt die erwähnten Nachtheile und Gefahren in sich. Alle diese Uebelstände würden wegfallen bei einer zuverlässigen Methode der hinteren Magen-Darmvereinigung. Es wird hierbei eine Darmschlinge gewählt, die an sich schon dicht hinter dem Magen liegt und diese an einer Stelle mit dem Magen verbunden, die ganz ungezwungen liegt, sodass weder eine Zerrung noch ein Druck stattfindet. Diesen Vorzügen stehen allerdings grössere technische Schwierigkeiten und dadurch bedingte Gefahren gegenüber, welche eben die Ursache sind, dass die hintere Methode von der grossen Mehrzahl namentlich der noch weniger geübten Chirurgen heute seltener als die vordere ausgeführt wird.

Es war mir daher klar geworden, dass wenn ich aus erwähnten Gründen die Gastroenterostomia posterior als Regel ausüben wollte, ich zuvor ein technisches Verfahren ermitteln müsste, welches

grössere Einfachheit und Sicherheit darböte, als die bisherigen. Bei der Gastroenterostomia posterior sind wir gezwungen innerhalb der Bauchhöhle zu operiren, das Terrain ist beengt, die geöffneten Darm- und Magentheile bieten trotz aller Vorsichtsmassregeln grosse Gefahren für allgemeine Infection und umschriebene Exsudate Wir müssten also, um sicherer zu operiren, auch bei dieser Methode ein Verfahren haben, welches gestattet in erster Linie möglichst ausserhalb der Bauchhöhle zu operiren.

Meine Herren, ich glaube, dass mein Verfahren diesen Bedingungen nicht schlecht entsprechen dürfte. Ich benutze 3 silberne glatte Platten (mit andern Plattenmethoden haben dieselben nur den Namen gemein), jede enthält 2 kleine Löcher, für den durchzuziehenden Faden. Zwei Platten kommen in den Darm zu liegen, eine in den Magen. Zwischen den zwei Darmplatten liegt eine Gummirohrplatte. Durch die Löcher der 3 Platten wird ein kräftiger Seidenfaden gezogen, der im Magen festgeknotet wird. Hierbei kommt Magen und Darm an der gewünschten Stelle in innigste Berührung und durch die Elasticität der Gummirohrplatte wird in 5—8 Tagen die Magen- und Darmwand nekrotisch und die Platten werden in der Regel nach 10—20 Tagen mit dem Stuhlgang entleert. Da die Platten, ausser den Löchern für den Faden geschlossen sind, so findet eine Communication zwischen Magen und Darm erst statt, wenn Theile der Wände nekrotisch geworden sind, vorher kann also auch unmöglich ein Circulus vitiosus stattfinden, nachher ist er nicht mehr anzunehmen. Die Oeffnung und der Verschluss des Darms findet ganz ausserhalb der Bauchhöhle statt, an der hinteren Magenwand wird überhaupt garnichts genäht — im Gegensatz zu den anderen Plattenmethoden — und die Wunde an der äussern Wand wird ebenfalls ausserhalb der Bauchhöhle geschlossen. Damit die Flüssigkeit im Darm den richtigen Weg gleich findet, hänge ich an einem Catgutfaden, der sich nach 4—6 Tagen auflöst eine silberne Olive an die äussere Darmplatte, welche etliche Tage vor den Platten abgehend, diesen den Weg bahnt. Ich glaube entgegen der jetzt herrschenden Ansicht, dass es ein grosser Vorzug meiner Methode ist, den Magen noch 4—6 Tage geschlossen zu halten. Eine Gefahr des Verhungerns liegt darin nicht, denn ein Mensch, der viele Monate lang krank ist, hält

diesen Zustand, namentlich wenn neben der doch immer etwas vorhandenen Magenernährung die stellvertretende Ernährung durch Darm und Haut eingeleitet wird, recht gut noch einige Tage länger aus. Dagegen ist der höchst lästige Circulus vitiosus dadurch ganz ausgeschlossen, ebenso ist eine Perforation, etwa durch heftiges Erbrechen ganz unmöglich, da der Verschluss für mindestens 3—4 Tage absolut zuverlässig ist. Wir sind ferner in der Lage dem Magen schon in den ersten Tagen unbedenklich Flüssigkeiten anbieten zu können. Auf die Compression der Magenwand durch die Platten reagirt der Kranke fast garnicht und ein Erbrechen findet nicht häufiger und länger statt, als es nach Operationen an anderen Körpertheilen eventuell der Fall ist. Der Chirurg, welcher übrigens eine Verbindung des Magens und Darms gleich bei der Operation herstellen will, kann dies leicht mit anderen von mir angegebenen Platten erreichen, welche in der Mitte eine grosse Oeffnung haben und genau so wie die ersten anzulegen sind, nur dass 2 Fäden zu knüpfen sind, statt eines.

Der Verlauf der Operation ist nun folgender: Nach der Eröffnung der Bauchhöhle unterrichtet man sich über die Krankheit und darüber ob der Magen an seiner hinteren Wand verwachsen ist. Ist dies geschehen, so wird das Colon transversum herausgelegt, der Magen nach oben geklappt und das Mesocolon an einer möglichst gefässarmen Stelle eingeschnitten und stumpf so weit geöffnet, dass die hintere Magenwand in genügendem Umfange freiliegt. Dann wird eine hochgelegene Dünndarmschlinge, die meist unter dem Colon liegt und 30—50 cm vom Pylorus entfernt ist, herausgenommen und Magen und Dickdarm wieder in die Bauchhöhle zurückgelagert und mit aseptischen Tüchern bedeckt. Die Darmschlinge wird dann an der vorderen Seite und zwar etwa 1 cm entfernt vom Mesenterialansatz — nicht zu sehr gegenüber desselben — in der Länge von 1—1¼ cm geöffnet. Nach Hineinlagerung der Olive in den absteigenden Theil und der zwei Platten, die zwischen sich die Gummiplatte enthalten und die an den beiden eingefädelten Faden hängen, wird die Darmöffnung, welche sich nun gerade zwischen den beiden heraushängenden Fäden befindet, durch 3—5 Lembert'sche Nähte geschlossen. Hierauf wird an der vorderen Seite des Magens an einer bequem zugänglichen Stelle ebenfalls eine 1—1¼ cm grosse Oeffnung

gemacht, in welche die Zeigefingerspitze eindringt, während der Assistent den Magen und Querdarm nach aufwärts halten und die Oeffnung im Mesocolon sichtbar machen. Der Operateur durchsticht nun mit den beiden halbstumpfen Nadeln die hintere Magenwand auf die rechte Zeigefingerspitze zu, in einer Entfernung von einander, die dem Abstand der Löcher in der Platte entspricht, und führt die Fäden aus der Magenöffnung heraus. Nachdem nun die dritte Platte aufgereiht und in den Magen versenkt ist, werden die Nadeln entfernt, die erste Doppelschlinge des Fadens gemacht und fest angezogen. Die Darmschlinge, welche die Platten enthält, wird hierdurch dicht an den Magen gepresst, wobei der Assistent Acht zu geben hat, dass möglichst kein Mesocolon eingeklemmt wird. Nachdem nun die ganze Gegend hinter dem Magen mit Itrol leicht angestäubt ist und aus antiseptisch-prophylaktischen Gründen einige Pillen von Argentum colloidale in die Bauchhöhle versenkt wurden, lagert man alles an seinen Platz. Jetzt erst wird die zweite Schlinge des Knotens geschlungen und so fest als möglich angezogen, wobei es noch einen deutlichen Ruck giebt und dann werden die Fäden, welche stark und zuverlässig sein müssen, abgeschnitten. Die Magenöffnung wird mit 3—5 Lembertschen Nähten geschlossen und endlich die Bauchhöhle zugenäht. Wenn keine besonderen Complicationen vorhanden sind, dauert die Operation vom ersten Messerschnitt bis zur letzten Bauchnaht von ungeübten Chirurgen ausgeführt 40—45 Minuten, von geübten mit eingeschulter Assistenz wesentlich kürzer.

Auf beiliegender Tafel habe ich neue Platten und gebrauchte, die nach 12 Tagen abgegangen sind, befestigt und eine Zeichnung nebst schematischer Darstellung der Operation angebracht. Exemplare dieser Skizze, sowie die Platten selbst sind hier im Langenbeckhause von der Dresdner Firma Knoke und Dressler zu erhalten.

Meine Herren, bei meinem Verfahren ist in der Tiefe des Leibes überhaupt keine einzige Naht anzulegen und sind ausserhalb der Bauchhöhle im Ganzen nur 6—10 Serosanähte zu machen. Die Ernährung der Kranken in den ersten Tagen kann eine viel ergiebigere sein, als sonst; eine Perforation ist bei technisch richtiger Operation, die allerdings auch erst gelernt sein will, ausgeschlossen, namentlich wenn die

a) Platten für Entero-Enterostomie.

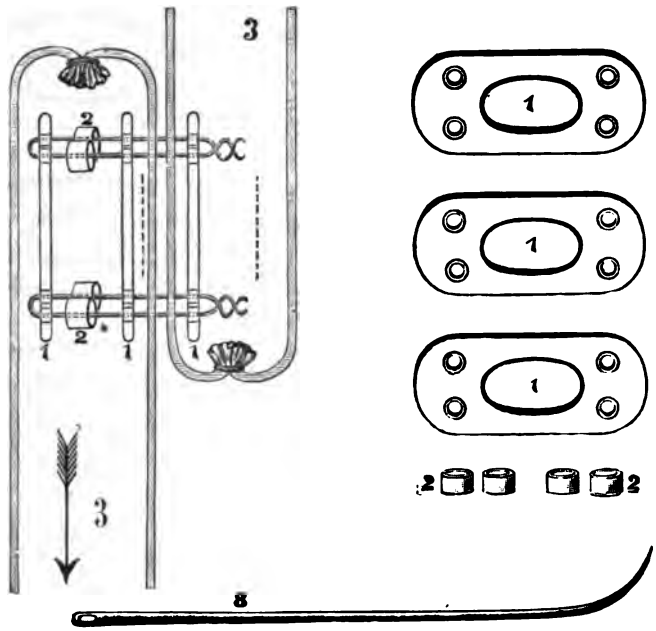

1. silberne Platten mit Oeffnung.
2. kleine Gummiröhrchen, je 2 mm Länge.
3. Darmenden, seitlich vereinigt, vorher nach Doyen durchtrennt und und geschlossen.

Die 1—1,5 cm langen Einschnitte in die Darmenden befinden sich bei dem absteigenden Theil zwischen den Platten, da wo die punktirten Linien sind; bei dem zuführenden, in welchem sehr fest geknotet wird, etwa 1,5—2 cm neben den zu vereinigenden Stellen. Die Einschnitte werden mit 3—5 Serosa-Nähten geschlossen, nachdem von der Schlussöffnung aus mit einer spitzen Scheere oder einem Messer die Darmwände zwischen den Oeffnungen der Platten (welche so lange an den noch nicht abgeschnittenen Fäden gehalten werden) durchstossen wurden.

ersten vom Rectum aus zu erzielenden Stuhlentleerungen vorsichtig gemacht werden, damit nicht vor dem 8.—10. Tage eine zu starke Peristaltik angeregt wird. Ein Hereinfallen der Platten in den Magen ist kaum möglich, der Abgang derselben bei ihrer Form und Kleinheit wohl immer der Fall, wenn nicht beträchtliche Darmverengerungen vorhanden sind, was ich noch nicht erlebt habe. Die Oeffnung im Magen ist eine sehr grosse, sehr günstig gelegene und dürfte selbst bei narbiger Zusammen-

b) Platten für Gastro-Enterostomie.

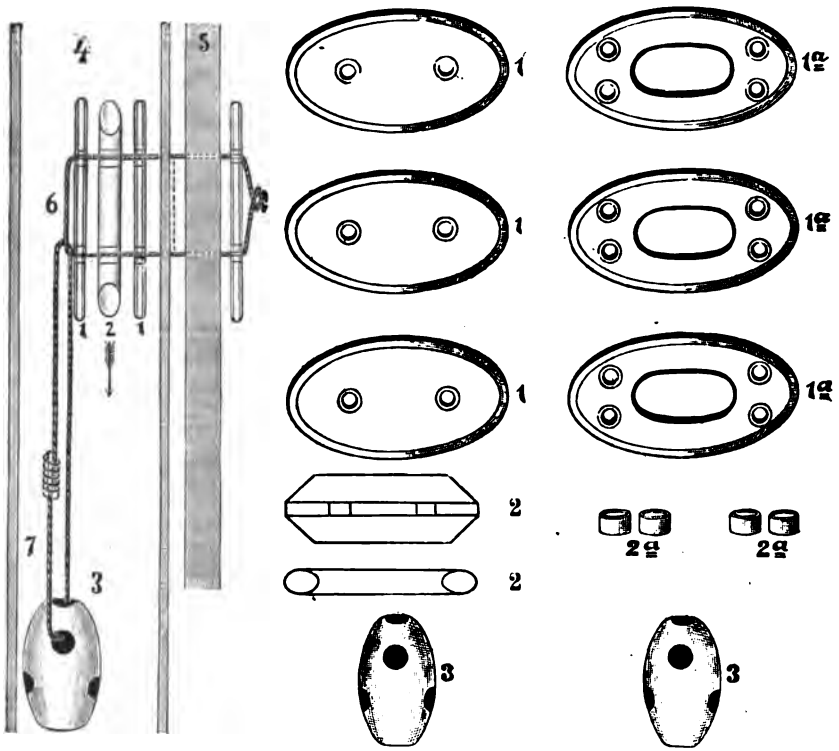

1. silberne Platten ohne Oeffnung.
1a. silbere Platten mit grosser Oeffnung.
2. Gummiröhrchen fur die geschlossenen Platten.
3. silberne Olive.
4. Darm.
5. Magenwand.
6. starker Seidenfaden, in zwei Zeiten fest zuzuziehen.
7. starker Catgutfaden, nicht geknotet, sondern mit Seidenfaden zusammengebunden.

Der Einschnitt in den Darm, 1—1,5 cm lang, liegt nahe am Mesenterialansatz und befindet sich nach Einlegung der Platten auf diesen, zwischen den Löchern derselben, da wo die punctirte Linie ist. Der Einschnitt in den Magen ist an der vorderen Magenseite, möglichst bequem gelegen, etwa gegenüber der Stelle, wo die Platten liegen, da Credé die Gastro-Enterostomia posterior vorzieht. Bei Platten mit centraler Oeffnung wird behufs Durchtrennung der Magen- und Darmwand wie bei den Darmresectionen vorgegangen.

8. halbstumpfe Nadel mit plattem Stiel.

ziehung stets gross genug bleiben. Sepsis kann von der gequeschten Stelle nicht ausgehen, da die Platten, die übrigens unendlich oft zu benutzen sind, aus reinem Silber bestehen und deshalb eine bedeutende antiseptische Energie entwickeln. Eine Störung der Darmthätigkeit durch Druck auf den Darm kann nicht stattfinden, da er sehr geschützt liegt. Ich glaube demnach, dass die Methode mit meinen Platten, die durch ihre Federwirkung die nekrotische Abstossung des betreffenden Magen- und Darmstückes gewährleisten, sowohl durch ihre Einfachheit und Sicherheit, als dadurch, dass sie die Ausführung der meiner Ansicht nach functionell allein richtigen Gastroenterostomia posterior gestattet, werth ist weiter geprüft zu werden.

Die Besprechung der Darmresection nach meiner Plattenmethode erfordert zum Schluss nur wenige Worte. Es ist einleuchtend, dass eine Vereinigung der Darmenden in der Achse des Darmes mit meinen Platten nicht vorgenommen werden kann; sie eignen sich nur zur Bildung einer seitlichen Vereinigung. Ich habe den Eindruck gewonnen, dass, soweit es sich um Resectionen handelt, die Methode nach Doyen, welche in der Durchklemmung der inneren Darmhäute mit einer stumpfen Zange, in der Abbindung in der Schnürfurche, in der Einstülpung des Zipfels und in der Vernähung des Spaltes besteht, eine sehr einfache und sichere ist. Mit ihr lässt sich die Plattennaht sehr gut verbinden. Sie ermöglicht, dass der letzte Theil der Doyen'schen Operation, die Bildung der Anastomose, viel rascher und zuverlässiger sich abspielt und eine grosse und dauerhafte Oeffnung zwischen beiden Darmenden herstellt. Zur Bildung gewöhnlicher Darmanastomosen ist die Plattenmethode natürlich ganz besonders geeignet und in wenig Minuten ausführbar. Die beiliegende Abbildung erläutert mein Verfahren, welches sich ebenfalls extraperitoneal abspielt und technisch genau ebenso ist, wie die Gastroenterostomie, nur dass zwei Fäden geknüpft werden müssen und die oberen und unteren Fäden nicht in der Schnittöffnung liegen, sondern etwa 3 mm davon entfernt auf jeder Seite durch die Darmwand durchgezogen werden müssen. Die Doppelplatten mit den Gummiröhrchen liegen im absteigenden Darmtheil. Vor dem Verschluss des Darmes ist das Stück Darmwand, welches sich in der Oeffnung der Platten befindet mit einem spitzen Messer auszuschneiden oder mit dem Paquelin durchzu-

erhalten. Meiner Ansicht nach ist das ein Zustand, der hoffentlich bald seinen Höhepunkt überschritten hat.

Ich erkenne vollkommen an, dass wir dank der neuen Verbesserungen der Apparate, die einem Menschen erlauben auf dem Becken zu gehen, wenn sein Bein nicht mehr leistungsfähig ist, viele Menschen wieder gehfähig machen können. Ich erkenne aber nicht an, dass Menschen, die wir durch unsere Kunst dahin bringen können, dass sie ohne Tutor mit heilen Gliedern gehen, mit dem Tutor gehen sollen, und in diesem Sinne, m. H., möchte ich hier nur ganz skizzenhaft auf einige Fragen Ihre Aufmerksamkeit richten und Ihr Interesse dafür mir erbitten, die mich im Laufe der letzten Zeit sehr beschäftigt haben, nämlich auf die der Sicherheit der Operation bei Gelenkerkrankungen, sei es, dass wir bei aseptischem Gelenk arbeiten, sei es, dass wir Sepsis bekämpfen wollen.

Beginnen wir zuerst mit der Asepsis. Ich rechne unter die aseptischen Gelenkoperationen, wenn ich mit den schweren Operationen anfange, die Resectionen zum grossen Theil, ich rechne dazu die Operationen, die wir bei Verletzungen machen, wie beispielsweise die Patellarnaht, ich rechne dazu ferner die kleinen Operationen — wenn wir sie so nennen wollen, — sie werden zuweilen recht gross — die Fremdkörper-Operationen, die Operationen, die wir machen müssen wegen Unordnung des Gelenks, wegen des Derangements, sowie wegen vorhandener Geschwülste.

M. H., die Erkenntniss, dass eine solche Operation im Gelenk um so gefährlicher wird, je länger sie dauert in Bezug auf die Frage, ob das Gelenk inficirt wird oder nicht, hat mich, sicher ebenso wie Sie, schon viele Jahre beschäftigt, und die weitere Frage, wie man diesen Gefahren, zumal der langdauernden Gelenkoperationen aus dem Wege geht, nicht minder. Je länger ich mich aber damit beschäftige, um so mehr bin ich dazu gekommen, den Gebrauch der Finger und Hand in erster Linie zu beschuldigen und deshalb den Gebrauch derselben in directer Berührung mit der Wunde auf das äusserste zu beschränken und mir eine besondere Technik für diese Operationen zu gestalten. Ich nenne diese Technik die Technik ohne Hand- und Fingergebrauch. Ich bringe nie die Hand und Finger in ein Gelenk, aus dem ich einen Fremdkörper entferne. Ich bringe die Hand nicht hinein, wenn es sich um eine Geschwulst im Gelenk oder um eine Unordnung im Bereich

des Meniscus am Knie handelt, hier nur ganz ausnahmsweise. Ich brauche auch nur ganz ausnahmsweise die Hand bei Resectionen, und das kann man sehr leicht machen. Ich bedauere, dass ich es Ihnen nicht direct zeigen kann. In der Regel denkt man ja, wenn man über solche Gelenkoperationen spricht, im Geiste an ein grosses Gelenk, meist an das grösste, an dem wir ja verhältnissmässig sehr viel zu arbeiten haben und das am gefährlichsten ist, das Kniegelenk. Ich mache eine Kniegelenk-Resection, ohne auch nur einmal mit dem Finger ins Gelenk hineinzukommen. Selbstverständlich dulde ich ebensowenig, dass die Finger des Assistenten in das Gelenk hinein kommen. Das, m. H., ist, glaube ich, für mich der grösste Fortschritt, und ich kann wohl sagen, ich übernehme bei der grössten Anzahl solcher Operationen, wenn ich sie für indicirt halte, die Garantie, dass der Operation eine Infection nicht folgt. Ich lasse mich nicht zu jeder Operation bereden; ich lasse mich beispielsweise nicht dazu bereden, einen Fremdkörper zu suchen, den irgend einmal ein Arzt gefunden hat und der nicht wieder zu Tage gekommen ist, denn das sind schliesslich Operationen, bei denen man die Finger nicht entbehren kann, und wo man schliesslich mit dem Finger häufig noch nicht einmal etwas findet; für die Operationen aber, die ich wirklich für indicirt halte, übernehme ich, soweit das überhaupt ein Mensch kann — es giebt ja auch andere uncontrollirbare Dinge, die inficiren können — die Garantie. Ich glaube umsomehr, dass wir diese Garantie übernehmen müssen, weil es sich doch um eine Anzahl von Operationen handelt, bei denen die Frage, dass das Gelenk vollständig integer aus der Operation hervorgeht, im Vordergrund steht. Ihnen Allen ist es wohl so gegangen, wie mir, dass ein bestimmter Typus von Menschen an Sie mit der Bitte herantritt, ihre Kniebeschwerden — bleiben wir einmal beim Knie; es kommt ja auch in anderen Gelenken vor — zu beseitigen. Das sind vor allen Dingen die Herren Offiziere von unserer Infanterie. Ich könnte Ihnen jederzeit eine ganze Anzahl solcher Patienten zeigen, die ab und zu zu mir kommen, die dann wohl einmal ohne Eingriff geheilt werden, deren Zukunft aber allein davon abhängt, dass sie, wenn eine Operation nöthig ist, ein vollkommen bewegliches Gelenk behalten. Nun, solche Menschen, deren Arbeit ja wesentlich auf einer vollkommen integren Function der unteren Extremitäten beruht, muss man so heilen, dass sie ihre Beine

gebrauchen können wie vorher, und es liegt eben auf der Hand, dass dies nur möglich ist, wenn man die Garantie vollkommener Asepsis übernehmen kann.

Nun giebt es für mich noch etwas, was die Sicherheit der Arbeit ganz erheblich erhöht, und darauf will ich auch mit zwei Worten aufmerksam machen, weil ich doch weiss, dass Manche anders darüber denken: ich operire derartige Dinge nie ohne Blutleere. Warum, m. H.? Sehr einfach! Wenn es blutet, so muss getupft werden, es muss viel Blut herausgeholt werden aus dem Gelenk. Das fällt bei Blutleere weg. Abgesehen davon, dass man nur unter Blutleere sicher sieht, ist also in meinen Augen nicht nur die Blutleere hier ein Unterstützungsmittel der Technik, sondern vielmehr ein Unterstützungsmittel der Aseptik. Ich glaube, dass ich in Beziehung auf die Frage der Aseptik ziemlich sicher bin. Ich will hinzufügen, die Antiseptik, unter solchen Verhältnissen am Gelenk betrieben, hat ihre ganz entschiedenen Gefahren.

Wenn ich irgend ein Gelenk, an dem ich operirt habe, mit Säuren, Carbolsäure, Sublimat oder Salicyl behandle, so ist die einfache Consequenz die, dass das Gelenk mehr secernirt. Ich will aber ein Gelenk haben, welches möglichst wenig, am besten gar nicht secernirt, weil ich die Drainage vermeiden will. In den geschilderten Operationsfällen pflege ich nur ausnahmsweise nach der Operation eine typische Gelenkdrainage anzuwenden. Sie complicirt die Operation unnöthig und bringt Fremdkörper in die Gelenkhöhle, welche besser herausbleiben.

Diese Methode der Operation ohne Finger übe ich, wie bereits bemerkt, nicht nur bei der Resection, sondern ich übe sie bei allen Operationen, die wegen Trauma gemacht werden, vor Allem bei der Naht der Patella oder auch bei irgendwelchen analogen Verletzungen; ich übe sie bei Fremdkörpern, ich übe sie bei Dérangement, ich übe sie bei Lipomen und bei allen den Dingen, die ohne Eiterung im Gelenk verlaufen.

Man hat sich ja gedacht, dass alle diese Eingriffe durch den Röntgenapparat sehr vereinfacht würden. M. H., ich muss sagen, dass ich in fast keiner Richtung so enttäuscht gewesen bin von den Ergebnissen des Röntgenapparates, als in Bezug auf die Fremdkörper in den Gelenken. Nur ganz ausnahmsweise macht man die Diagnose von Fremdkörpern, auch dann, wenn welche da

sind; garnicht selten macht man die Diagnose von Fremdkörpern, wenn es keine sind. Man muss sich das erst gemerkt haben, dann kennt man ja die Stellen, wo anscheinend Fremdkörper vorhanden sind. Es sind Täuschungen, die durch Verknöcherungen im Ligamentum patellae, es sind Täuschungen, die durch Verknöcherungen in den Sehnen des Semimembranosus, Semitendinosus nahe am Gelenk hervorgerufen werden, die aber in der That von wirklichen Fremdkörpern — ich kann Ihnen eine Reihe von solchen Bildern zeigen — nicht zu unterscheiden sind, während die wirklichen Gelenkfremdkörper, sobald sie keinen grösseren Knochenkern haben, ein Bild im Rönthgenapparat nicht geben.

Gehen wir nun über zu der Frage der Behandlung inficirter Gelenke. Ja, m. H., wir haben geglaubt, als das Lister'sche Verfahren in die Praxis eingeführt wurde, dass wir — und das war ja richtig — ungeheuer viel erreicht hätten, als wir das erste Gelenk aufschnitten und es drainirten, und eine lange Zeit hat, wenigstens für mich, die Drainage bei inficirten Gelenken eine fast fundamentale Bedeutung gehabt. Ich will hier, um Irrthümer zu vermeiden, gleich bemerken, dass ich nicht etwa alle Gelenke sofort eröffne und eventuell drainire, bei denen ich einen eitrigen Inhalt erwarte, — dass noch eine Reihe von andern Mitteln, vor allen Dingen die Punction, mit Auswaschung der Gelenkhöhle durch Desinficientien eine Rolle spielen. Aber wenn das nun vergeblich versucht wurde oder die Umstände derart waren, dass man von vornherein darauf verzichtete, wenn es sich um ein wirklich eitriges, ein Streptokokkengelenk, ein Staphylokokkengelenk handelte, dann will ich bemerken, dass ich in der Mehrzahl der Fälle von der alten Drainagemethode zurückgekommen bin.

Es hat sich das im Laufe der Zeit und wahrscheinlich auch bei anderen Collegen in der gleichen Weise entwickelt, dass auch hier der alte Satz maassgebend ist — dass der Eiter am besten bewältigt wird, wenn er das Licht und die Luft ansehen muss, indem ein recht grosser Schnitt das Gelenk eröffnet, ein Satz, den wir bekanntlich im Bauch anwenden und womit wir da so mancherlei erreichen, was wir früher nicht erreichen konnten. Das habe ich zuerst erfahren, nachdem ich Gelenke drainirt hatte nach der typischen Methode, Kniegelenke mit 4 Oeffnungen, zwei neben dem Ge-

lenkspalt, zwei oben im Recessus seitlich und bei welcher dann die Eiterung nicht aufhören wollte, ganz abgesehen von den schlimmen Fällen am Kniegelenk, wo der Eiter rasch nach der Kniekehle durchgebrochen ist. Was soll man hier machen? Vielleicht ist auch schon der Eiter nach oben durch den Recessus nach den Muskeln hin durchgebrochen. Man spült; mit dem Spülen geht es nicht weiter. Nun, das Mittel, dass man dann je zwei seitliche Drainagelöcher durch einen grossen Schnitt verband und dass man dadurch die Heilung erzielte, hat mich bestimmt, weiter und weiter zu gehen, so dass ich heute auf dem Standpunkt stehe, dass ich alle schweren Eitergelenke sofort mit grossen Seitenschnitten behandle. Beim Kniegelenk mache ich in der Regel, wenn es sich um eine solche schwere Infection handelt, auf der Innen- und Aussenseite einen Schnitt von ungefähr 8 cm, der möglichst an der tiefsten Stelle der Synovialis entlang zieht, also unten bis zur Tibia hin, um die Patella herum, und oben bis zum Ende des Synovialsacks unter die Streckmuskeln reicht. In der Regel zeigt sich schon nach einigen Tagen, wenn man den ersten Verband wechselt, die Eiterung vollkommen zurückgegangen, so dass ich also im Allgemeinen für die schweren Gelenkeiterungen heute auf dem Standpunkte stehe: keine Drainage, aber Schnitte, die das ganze Gelenk auf der Vorderseite freilegen.

Ich will gleich den Verdacht wegräumen, dass vielleicht dadurch eine erhebliche functionelle Schädigung herbeigeführt würde. An und für sich ist das nicht der Fall, zumal dann nicht, wenn nicht bereits vorher durch die Schwere der Eiterung destructive Vorgänge eingeleitet waren. Eine Erwähnung verdienen hier besondere Formen von Gonokokkenerkrankungen, auf welche ich mit einigen Worten hinweisen will. Sie zeichnen sich aus durch verhältnissmässig geringen Erguss bei diffuser Schwellung und ganz enormer Schmerzhaftigkeit. Wohl heilen sie zuweilen nach langer Zeit, dann aber fast ausnahmslos mit erheblicher Beschränkung der Beweglichkeit, vielleicht mit Ankylose aus, und das um so mehr, da man sie fast nur im Gypsverband, der grossen Schmerzen halber, behandeln kann.

Die Kranken leiden schwer, bei der langen Dauer fast bis zur Verzweiflung. Für sie bringen die grossen Gelenkschnitte fast sofort eine grosse Erleichterung, sie leiten die Heilung ein.

Der Befund bei dieser Form von Gonorrhoe ist in der That ein ungewöhnlicher. Der grosse Schnitt, welchen man unter solchen Verhältnissen anlegt, dringt bereits am periarticulären Gewebe, welches mit der Synovialfibrosa gleichsam in eine derbe Masse verklebt und untrennbar verwachsen ist, ein. Man kann die ganze, reichlich $^1/_2$ cm dicke Schicht mit einem dicken grauen Speck vergleichen, aus welchem nur sehr geringe Massen von Flüssigkeit aussickern. Durch diese grau-gelblichen Massen dringt man dann in den Synovialsack, welcher nur sehr sparsame dünne trübe Flüssigkeit enthält.

Nun, diese Gonokokkengelenke sind also die eigentlichen neuralgischen Gelenke. Es sind Gelenke, die dem Menschen intensive Schmerzen machen, so wie man sie für die Neuralgie der Gonokokkengelenke geschildert hat. Es sind aber weiter die Gelenke, die, wie schon bemerkt, fast regelmässig zur Verödung führen. Es dauert furchtbar lange, bis sie heilen, und wenn sie geheilt sind, ist das Gelenk steif, steif für alle Zeit, weil eben die ganze Kapsel sammt periarticulärem Gewebe schrumpfen und oft auch die Knorpelflächen mit einander verwachsen, so dass auch gewaltsame Bewegungsversuche nicht mehr zum Ziele führen.

Wahrhaft befreiend wirkt auf diese Gelenke der grosse Einschnitt. Man eröffnet sie am Kniegelenk, am Ellenbogen, an der Schulter — es ist kaum ein grosses Gelenk, wo ich es nicht gemacht hätte —; alsbald nachdem der Schnitt ausgeführt ist, hört der Schmerz auf. Eine Anzahl dieser Gelenke wird dann auch bald mobil; eine Anzahl freilich bleibt steif, weil eben die Veränderungen in der Kapsel und am Knorpel bereits zu weit gediehen sind, vielleicht der Knorpel bereits zu Grunde gegangen ist, und also eine volle Restitution nicht mehr möglich ist.

Und nun zum Schluss, wenn ich mit einem vereiterten Gelenk gar nicht mehr fertig werde, nachdem die grossen Seitenschnitte geführt waren, wenn man vielleicht die schlimmste Complication des eitrigen Gelenkes, die Senkung nach der Kniekehle und Wade bereits durch lange Schnitte bekämpft hat, dann giebt es immer vor der Amputation noch ein letztes Mittel, das wir nicht gerade sehr häufig anzuwenden brauchen, das aber dem Menschen dann öfter doch ein, wenn auch steifes Knie erhält: das ist die vollständige Freilegung des Gelenks durch queren Schnitt.

Ich will Ihnen einen Patienten der Art vorstellen, bei dem ich etappenweise, nachdem er 14 Tage vorher sich das Gelenk durch eine Scheere inficirt hatte, der mit schwerem Fieber und mit sehr verdächtigen pyämischen Erscheinungen schon zu uns hereinkam, alles das vorgenommen habe, was ich Ihnen hier demonstrire. Ich habe ihn zuerst drainirt, gewann aber bereits am anderen Tage die Ueberzeugung, dass das nichts nützte; es kam so viel Eiter aus allen Drains ohne freie Entleerung. Dann habe ich die beiden beschriebenen Seitenschnitte gemacht, und es zeigte sich ein Abscess aus dem Gelenk heraus nach oben in die Streckmuskeln, welcher in seiner ganzen Länge aufgeschnitten wurde. Das Fieber blieb jedoch bestehen, der Patient bekam Schüttelfröste, und ich entschloss mich dann zu querer Eröffnung des Gelenkes. Auf der vorderen Seite wurde ein Querschnitt über der Patella geführt, welcher die beiden seitlichen Längsschnitte verband. Die so durch den H-Schnitt gebildeten Lappen wurden nach oben und unten angeklappt und blieben offen.

Damit war die Sache entschieden. Das Fieber hörte auf, gleichzeitig die Eiterung, und die Heilung nahm ihren Fortgang. Ich musste freilich nachher die Patella lösen, um eine gehörige Form der Gelenkgegend zu schaffen, aber der Mann war wenigstens ohne Amputation, wenn auch mit geradsteifem Gelenk geheilt.

Es ist mir wiederholt die Frage vorgelegt worden, was ich mit schwerer Arthritis deformans am Hüftgelenk therapeutisch beginne. Muss man doch allen Versuchen gegenüber, die Arthritis deformans in einen Sack mit dem Gelenkrheumatismus zu stecken, daran festhalten, dass es eine nach allen Richtungen wohl charakterisirte Form der Gelenkerkrankung giebt, welche man mit Recht als Arthritis deformans bezeichnet. Die Krankheit kommt polyarticulär vor, aber auch monoarticulär, wenn man auch zugeben muss, dass die monoarticuläre Form nicht immer nur das eine Gelenk befallen hat. Denn wenn man beispielsweise die übrigen Gelenke eines mit schwerer Hüftarthritis behaftet gewesenen Menschen untersucht, findet man nicht selten leichte Veränderungen anderer Gelenke. Im Leben trat die Arthritis deformans coxae klinisch so in den Vordergrund, dass die übrigen leichten Gelenkerkrankungen übersehen wurden.

Es giebt nun in der That gar keine mehr typische Gelenkkrankheit als die Arthritis deformans coxae, namentlich die älteren Formen, bei denen schwere anatomische Veränderungen da sind, haben ein vollkommen typisches Bild. Aber auch die Frühformen sind bereits klinisch vollkommen typische, wohlcharakterisirte Erkrankungen. In der Regel handelt es sich darum, dass erst ein Mensch von 40, 50 Jahren anfängt Symptome zu zeigen: er kann auf einmal das Hüftgelenk nicht mehr recht beugen, die Abduction und die Adduction, zumal auch die Rotation werden ganz beschränkt, Flexion geht bei abducirter aussenrotirter Stellung. Der Kranke klagt sofort Morgens, wenn er aufsteht, über Schmerz, gewöhnlich knackt es auch dann in dem Gelenk, ehe er in Bewegung kommt, die Bewegungen werden immer mehr beschränkt. Schliesslich hören sie fast vollständig auf, und nun fühlt man auch vorn in der Nähe des Schenkelhalses die nach aussen gewachsenen Randvegetationen am Kopf und Schenkelhals. Nun, in den geschilderten Fällen halte ich es nicht mehr für gerechtfertigt, einem im Uebrigen gesunden Menschen bei Herrn Hessing einen Tutor machen zu lassen. Ich halte es für richtig, dass man ihm wenigstens sagt, er könne wieder besser gehen ohne den immerhin lästigen, theuren, öfter zu erneuernden Tutor zu tragen, wenn man ihm den kranken Gelenkkopf wegnimmt und etwaige extreme Pfannenvegetationen beschneidet. Ich habe der Frau, welche Sie hier sehen, die in vollkommen desolaten Verhältnissen in die Klinik kam, so dass sie überhaupt nicht mehr gehen konnte, vor jetzt etwa 2 Jahren das arthritisch deformirte Hüftgelenk resecirt, das sich sehr deutlich kennzeichnete durch den ziemlich erheblichen Tumor in der Schenkelgegend, und Sie sehen hier das Resultat. Die Kranke verrichtet wieder leichte Arbeit. Sie geht selbstverständlich nicht ganz normal, aber sie geht auch nicht ganz auffallend abnorm, selbstverständlich ohne Tutor. Wenn es die Herren interessirt, kann sich die Kranke auch ausziehen, und Sie können Sie sich ansehen.

In dieser Art habe ich eine kleine Anzahl von Menschen wieder gehfähig gemacht. So ist beispielsweise ein seit Jahr und Tag von seinem Geschäft durch die Krankheit abgedrängter Pferdeknecht wieder arbeitsfähig geworden. Ich empfehle also mit gutem Grund den Herren Collegen Versuche in dieser Richtung.

XVI.

(Aus der chirurg. Universitäts-Klinik des Herrn Geheimrath von Bergmann.)

Ueber teratoide Geschwülste in der Bauchhöhle und deren Operation.[1]

Von

Dr. E. Lexer,

Privatdocent und I. Assistent der Königl. chirurg. Klinik zu Berlin.

(Mit 5 Abbildungen.)

Die teratoiden Geschwülste der Bauchhöhle sind, sobald man die gleichartigen Tumoren der Ovarien an deren gewöhnlichem Sitze ausnimmt, für den Chirurgen sehr seltene Befunde; denn die meisten der bisher beschriebenen Geschwülste, deren Aufbau und Entstehung an sich schon ein weit höheres Interesse haben, als es eine glückliche Entfernung erwecken könnte, hat man bei Obductionen vorgefunden. Nur vereinzelt bildeten sie das Ergebniss einer Operation, welches man allerdings in fast keinem Falle erwartet hatte.

Die grossen Schwierigkeiten, welchen die Diagnose stets, wie auch in unseren Fällen aus der von Bergmann'schen Klinik, unterworfen ist, werden durch die ausserordentlich wechselvolle Form und Bildung der Tumoren bedingt, welche wohl niemals bestimmtere Schlussfolgerungen gestatten, falls nicht bei echten fötalen Inclusionen rudimentäre Theile gefühlt und als solche erkannt werden können, oder gar noch, wie in den Fällen von

[1] Vorgetragen am 4. Sitzungstage des Congresses, 21. April 1900.

Highmor[1]) und Klebs[2]), Bewegungen des abgesackten Fötus verspürt werden. Lediglich der Sitz dieser Geschwülste im Bauchraume könnte im Stande sein, einige verwerthbare Anhaltspunkte zu geben, da man von vorneherein bei ihrer verschiedenen Herkunft annehmen darf, dass die einzelnen Unterarten nicht gänzlich regellos in der Bauchhöhle vorkommen.

Leider ist es unmöglich, alle Beobachtungen der Literatur zu verwerthen. Auch von Taruffi's[3]) 71 Fälle umfassender Zusammenstellung muss eine grosse Anzahl als unbrauchbar übergangen werden, zum Theil wegen der mangelhaft angegebenen Lage und Art der Tumoren, zum Theil deshalb, weil die Annahme eines verschleppten Ovarialdermoids oft näher liegt, als die eines fötalen Einschlusses der Bauchhöhle.

Wie an anderen Stellen des Körpers theilen wir auch die teratoiden Geschwülste der Bauchhöhle in einfache und complicirte Dermoidcysten, unzweifelhafte fötale Inclusionen und teratoide Mischtumoren.

I.

Bei der ersten Gruppe, den **einfachen Dermoidcysten,** ist trotz der grossen Seltenheit zu erkennen, dass die Lage im Bauchraume wechselt je nach der verschiedenen Herkunft, welche schon von Wilms[4]) in klarer Weise beleuchtet worden ist. Ich folge seiner Eintheilung, wenn ich die vermuthlich beim Verschlusse der Bauchspalte abgeschnürten Dermoidcysten voranstelle, als deren Sitz sich nicht nur das Netz, sondern auch das Mesenterium ergiebt. Die Annahme der genannten Entstehung wird durch den Befund von Dermoidcysten innerhalb der Bauchdecken am Nabel gerechtfertigt, doch weist die Seltenheit dieser Gebilde (Güterbock[5]), Blot bei Lannelongue[6])), wie auch jener im Ab-

[1]) Highmor, Case of a foetus found in the abdomen of a young man. London 1815.

[2]) Klebs, Handbuch der path. Anat. Berlin 1876. S. 1013.

[3]) Taruffi, Storia della Teratologie. Bologna 1886. T. IV.

[4]) Wilms, Ueber die Dermoidcysten und Teratome, mit besonderer Berücksichtigung der Dermoide der Ovarien. Archiv für klin. Medicin. Bd. 55. 1895.

[5]) Güterbock, Ueber einen Fall von Dermoidgeschwulst des Nabels. Deutsche Zeitschrift f. Chir. Bd. 32.

[6]) Lannelongue et Achard, Traité des Kystes congénitaux. Paris 1886. p. 28.

domen auf nur seltene Störungen beim Verschlusse der Bauchspalte, beziehungsweise bei der Bildung der Nabelnarbe hin. Es ist namentlich aus älteren Berichten schwer zu erkennen, ob es sich in den einzelnen Fällen um wirklich einfache Dermoidcysten im Bauchraume gehandelt hat. Die Fälle von Ruysch, Andral und Mantel werden von Wilms dafür gehalten.

Ruysch[1]) fand bei einer Frau, welche lange wassersüchtig gewesen war, eine faustgrosse mit einer breiähnlichen Masse und krausen verwirrten Haaren angefüllte Geschwulst im Netz, welches stark verdickt und überall mit dem Bauchfelle verwachsen war.

Andral[2]) entdeckte bei einer Negerin eine Haarcyste im Mesenterium.

Mantel[3]) erwähnt, dass Ferger bei einer Section ein Dermoid des grossen Netzes gefunden habe.

Den letzten Fall von Mantel kann man jedoch schon wegen der Kürze der Mittheilung nicht ohne weiteres für eine einfache Hautcyste erklären und Andral's Fall müssen wir ausschliessen, da nach Taruffi's Citat knorpelige Wandungen die Cyste auszeichneten.

Dagegen lassen sich noch andere Beobachtungen verwerthen:

Lebert[4]) erwähnt kurz 2 Dermoidcysten des Mesenterium und des Netzes, welche keine Verbindung mit den Ovarien gehabt hätten.

Taruffi's[5]) 7. Beobachtung bezieht sich auf eine wassersüchtige Frau, in deren Netz man einen atheromatösen Tumor mit einem $1^1/_2$ fingerlangen Haarbündel gefunden hat.

Eppinger's[6]) Fall, welcher allerdings ohne genauere Beschreibung des Präparates mitgetheilt wird, betrifft die Leiche einer 26jährigen Frau, bei welcher als Ursache einer Achsendrehung eine kindskopfgrosse Dermoidcyste zwischen den Blättern des Mesenterium 6' von der Flexura duodeno-jejunalis entfernt gefunden wurde. Ueber die Cyste hinweg verlief gespannt das zugehörige Darmstück schief von rechts oben nach links und abwärts. Vermöge ihrer Schwere hatte diese Cyste und folglich auch das sie bekleidende Mesenterium sich um die Achse von rechts nach links gedreht, wonach auch zugleich die Enden des die Cyste umspannenden Darmstückes die Drehung mitgemacht hatten, so dass die Cyste an einem Stiele, der aus

---

[1]) Nach Meckel, Deutsches Archiv für Physiologie. I. 1815. S. 527.
[2]) Andral nach Taruffi, l. c. T. IV. p. 378.
[3]) Mantel, Ueber Dermoidcysten des Ovariums. J. D. Heidelberg. 1892.
[4]) Lebert, Traité d'anatomie pathologique. Paris 1857. T. I. p. 257.
[5]) Taruffi, l. c. T. IV. S. 374.
[6]) Eppinger, Sectionsergebnisse an der Prager path. anat. Anstalt. Prager Vierteljahresschrift für practische Heilkunde 1873. I. S. 63.

den um einander gewundenen Enden jener Darmschlinge bestand, wie aufgehangen erschien.

Spencer Wells[1]) operirte eine Dermoidcyste im Mesenterium eines 19jährigen Mädchens. Er berichtet darüber, dass die Dämpfung, welche vom Leberrande bis unter den Nabel reichte, andere auf die Vermuthung eines Leberechinococcus gebracht hatte. Aber die Beweglichkeit des Tumors nach beiden Seiten und seine Abgrenzung, die fluctuirende Consistenz und das Fehlen von Hydatidenschwirren liessen dem Autor eine congenitale Geschwulst des Mesenterium oder des Omentum annehmen.

Bei Eröffnung der Bauchhöhle erschien das Mesenterium in cystenähnlicher Form von gelblich weisser Farbe. Die Cyste wurde angeschnitten, gelbliche Massen entleerten sich, darunter wurden Haare entfernt. Die Cystenwand dehnte sich bis zur Wurzel des Mesenterium aus. Die entleerte Masse wog 6 Pfund. Keine Entfernung der Cystenwand, sondern Einnähen derselben in die Bauchwunde. Lange Zeit Ausfluss aus der Fistel, welche Wells wegen des allgemeinen guten Befindens und des geringen Ausflusses unberührt bestehen liess.

König[2]) erwähnt die Operation einer Dermoidcyste des Mesenterium und hält auf Grund dieser Beobachtung gegenüber Hahn das Vorkommen mesenterialer Dermoide für erwiesen. (Eine genauere Mittheilung über den vor vielen Jahren operirten Fall konnte mir Herr Geheimrath König leider nicht mehr geben.)

Augagneur[3]) führt unter den Embryomen des Mesenterium eine Bemerkung Cruveilhier's an, nach welcher Dupuytren eine Dermoidcyste des Mesenterium gesehen habe. Zu controlliren ist diese Angabe nicht, da Augagneur's Citat falsch ist. Wahrscheinlich liegt eine Verwechselung mit Dupuytren's fötaler Inclusion im Mesocolon transversum vor, siehe: Lannelongue et Achard Traité des Kystes congénitaux. Paris 1886. p. 242.

Eine von Joseph Meyer[4]) operirte und mitgetheilte Dermoidcyste des Mesenterium gehört nicht hierher. Die Cyste sass bei der 42jährigen Frau dem Mesenterium unterhalb des rechten Dickdarmknies auf. Obgleich die Beschreibung den Anschein erweckt, als habe es sich um ein einfaches Dermoid gehandelt, so muss doch eine verschleppte Dermoidcyste des Ovarium angenommen werden, da das Fehlen des rechten Eierstocks festgestellt worden ist[5]).

---

[1]) Spencer Wells, The British medical Journal 1890. p. 1361.
[2]) König, Lehrbuch der speciellen Chirurgie. Bd. II. S. 274. 7. Aufl.
[3]) Augagneur, Tumeurs du Mésentère. Paris 1886. p. 87.
[4]) Jos. Meyer, Dermoidcyste des Mesenterium. Wien. Klin. Woch. 1898. No. 17.
[5]) Anm. Braquehaye, Archiv gén. de méd. 1892 erwähnt als Dermoidcyste des Mesenterium einen Fall von Bantock, Moynihan (Annals of surg. 1897. p. 20) eine Beobachtung von Langton. Die letztere ist an citirter Stelle nicht zu finden, der Bantock'sche Fall mir nicht zugänglich.

Im ganzen bleiben also nur sehr seltene Fälle übrig, in welchen die Annahme von wirklich einfachen Dermoidcysten im Netz und Mesenterium gerechtfertigt erscheint. Für diese kann die frühere Ansicht, dass die meisten oder alle in der Bauchhöhle ohne Verbindung mit dem Uterus gefundenen Dermoidcysten vom Ovarium ausgegangen sind (Olshausen[1]), nicht mehr gelten, nachdem durch Wilms'[2]) Untersuchungen die wichtige Thatsache feststeht, dass einfache Dermoide des Ovarium überhaupt nicht vorkommen, sondern alle einen complicirten Bau mit Abkömmlingen aller 3 Keimblätter aufweisen.

Nach der vermutheten Entstehung dieser Hautcysten durch Lostrennung von den Rändern der Bauchspalte sollte man für sie eine intraperitoneale Lage als primäre voraussetzen. Da jedoch die Mesenterialcysten, ausgenommen J. Meyer's Fall, in welchem ich ein gewandertes Ovarialdermoid für wahrscheinlich halte, sich umschlossen von den Blättern des Gekröses fanden, so drängt sich die Frage auf, ob für sie diese Herkunft von der Bauchspalte richtig ist.

Augagneur hat für die Dermoidcysten des Mesenterium eine andere Entstehung angenommen, indem er sie genetisch mit jenen Gebilden zusammenbringt, welche eine 2. Untergruppe bilden und in der Lendengegend ihren Sitz haben. Als deren Ausgangspunkt denken wir uns mit Wilms Ektodermreste im Wolff'schen Gange, dementsprechend liegen diese einfachen Dermoidcysten in der Lendengegend retroperitoneal, wie auch aus einigen Operationsbefunden hervorgeht[3]).

Herrera[4]) theilt die Geschichte eines 18jährigen Indianers mit, welcher mit einem stark eiternden Hohlgange in der linken Lendengegend ins Hospital aufgenommen worden war. Der Gang führte in eine tiefgelegene Höhle, in welcher man mit der Sonde rauhen Knochen fand. Der Kranke starb an Pyämie.

---

[1]) Olshausen, Die Krankheiten der Ovarien. Deutsche Chirurgie. 1886. S. 110.

[2]) Wilms, l. c.

[3]) Anm. An der Grenze des mittleren und hinteren Drittels des Wolff'schen Ganges ist bei Säugethieren ein vorübergehender Contakt desselben mit dem Ektoderm nachgewiesen, indem sich die Zellen an den Gang anlegen und vielleicht mit ihm verschmelzen. (Kollmann, Lehrbuch der Entwickelungsgeschichte 1898; Rückert, Entwickelung der Excretionsorgane, Ergebnisse der Anatomie und Entwickelungsgeschichte von Merkel u. Bonnet 1891.)

[4]) Herrera nach Virchow-Hirsch's Jahresbericht. 1880. II. S. 297.

Die Autopsie zeigte eine Dermoidcyste mit talgigem Inhalte, grösser als der Kopf eines erwachsenen Menschen, im grössten Durchmesser von oben nach unten gelagert, verwachsen mit dem Zwerchfelle, den Muskeln und den Eingeweiden. Die Lendenwirbel waren vom 5. bis 7. cariös, die Niere und Milz nach unten und innen gedrängt. Ausserdem war die Cyste in den Darm perforirt.

Zweifel[1]) berichtet über die glückliche Entfernung einer retroperitoneal gelegenen Dermoidcyste bei einem 18jährigen Mädchen. Die Geschwulst reichte links vom Zwerchfelle bis tief ins Becken; die unteren Theile des Tumors bestanden, wie sich später herausstellte, aus der verdrängten linken Niere.

Bei der Laparotomie ergab sich, dass der ganze cystische Tumor mit Peritoneum überkleidet war. Die Exstirpation wurde damit begonnen, dass das Mesenterium des Colon descendens durchschnitten, der Darm unterminirt und links zur Seite geschoben wurde. Aus der geöffneten Cyste, deren Wand von dicht behaarter Haut gebildet wurde, entleerten sich breiige Massen. Der Sack (23:17 cm messend) liess sich darauf vollkommen aus dem retroperitonealen Bindegewebe ausschälen, nachdem mehrere Gefässe, besonders nahe dem Pankreasschwanze, unterbunden worden waren. Die Patientin ist vollkommen genesen.

König[2]) machte bei einer etwa 40jährigen Frau eine Laparotomie wegen eines mannskopfgrossen, an der Leber gelegenen Tumors, der für einen Echinococcus der Leber gehalten wurde. Die cystische Geschwulst war von dem sehr fettreichen parietalen Bauchfellblatte überzogen. Nach dessen Durchtrennung wurde die Cystenwand mit den Bauchdecken vernäht und der Tumor geöffnet. Es entleerte sich eine grosse Menge grützbreiartiger Maassen, darunter lange Büschel fuchsrother Haare. Nach Monaten wurde die Frau mit einer wenig absondernden Fistel entlassen[3]).

---

[1]) Zweifel, Centralblatt für Gynaekol. 1888. S. 439.

[2]) Nicht veröffentlicht. Ich verdanke den Fall einer freundlichen Mittheilung des Herrn Geheimrath König.

[3]) Anm. Wilms rechnet zu dieser Gruppe auch einen Fall von Bardenheuer*). Da jedoch die aus den Ektodermresten des Wolff'schen Ganges hervorgegangenen Dermoidcysten nur ektodermales Gewebe enthalten können, falls diese Herkunft richtig ist, und die von Bardenheuer ausgeschälte Cyste neben breiartigen Massen und Haaren auch Zähne, Knochenstücke etc. enthielt, so darf sie sicherlich nicht als einfache Dermoidcyste betrachtet werden.

Die Erklärung der Lage einer rechts neben der Wirbelsäule retroperitoneal sitzenden complicirten Dermoidcyste stösst aber auf die grössten Schwierigkeiten. Dagegen kann ein cystisches bigerminales Teratom oder ein verschlepptes Ovarialdermoid angenommen werden, wenn der Tumor intraperitoneal vielleicht in der Bursa epiploica, etwa wie in unserem 3. Falle gelegen hat. Ich möchte diese Lage der Cyste fast vermuthen, da sie bedeckt von der Leber zwischen den Schenkeln des Duodenum hindurch und über das fest mit der Cystenwand verbundene Pankreas hinweg nach vorne gewachsen war, so dass das Lig. gastrocolicum und das Colon transversum an der Vorderfläche lagen. Ueber den Befund der Ovarien wird leider nichts berichtet.

*) Bardenheuer, Der extraperitoneale Explorativschnitt. Stuttgart 1887. S. 680.

Nach seiner Genese gehört wahrscheinlich auch ein von Moynihan[1]) mitgetheilter Fall hierher.

Bei einer 33jährigen Frau war mehrmals eine an der linken Seite des obersten Scheidenabschnittes gelegene Dermoidcyste von der Vagina aus geöffnet und entleert worden. Als ihren Ausgangspunkt glaubt Moynihan, der die Cyste entfernte, den Gartner'schen Canal annehmen zu dürfen. Durch Laparotomie, welcher die Patientin bald im Shock erlegen ist, wurde eine zweite Dermoidcyste exstirpirt, welche an der Aussenseite des nach innen gedrängten Colon descendens im Mesenterium der Flexura sigmoidea ihren Sitz hatte. Da die Ovarien gesund befunden wurden, so hat die Annahme, dass beide Cysten aus Resten des Wolff'schen Ganges entstanden seien, viel Wahrscheinlichkeit.

Dieser Fall könnte demnach Augagneur's Hypothese stützen, fehlte nicht eine genaue Untersuchung der Cystenwandung, um complicirte Gewebsbildungen darin auszuschliessen, deren Herkunft vom Wolff'schen Gange nicht zu erklären wäre.

Das Hineingelangen von Ektodermresten aus dem Wolff'schen Gange in die Radix mesenterica ist wohl denkbar, aber der Sitz einer einfachen Dermoidcyste zwischen den Blättern des Mesenterium weist nicht mit Bestimmtheit auf eine ehemals retroperitoneale Anlage hin. Denn man braucht nur die vielfachen Verwachsungsprocesse des foetalen Bauchfelles und besonders des Urgekröses zu beachten, um diese Lage als eine secundäre zu verstehen. Eine kleine Faltung und Verwachsung einer Gekrösplatte über dem festhaftenden Keime erklärt auf die einfachste Weise seinen späteren Sitz zwischen den Platten des Mesenterium. Aehnlich verhält es sich wohl auch am Netz.

Als 3. Untergruppe ist jener seltenen Fälle zu gedenken, in welchen einfache Dermoidcysten vom Becken aus und zwar vom retro-rectalen Gewebe hervorwachsend, so weit nach oben unter Verdrängung von Mastdarm, Blase und Bauchfell sich ausdehnten, dass sie die Höhe des Nabels erreichten, wie in den beiden Fällen von Page und de Quervain[2]). Beide Male ist die Ausschälung der grossen Cystensäcke wesentlich von ihrem Entstehungsorte aus gelungen. de Quervain's Fall ist ausserdem noch wegen seines männlichen Geschlechtes eine grosse Seltenheit.

---

[1]) Moynihan, A case of dermoid cyst in gaertner's duct. Dermoid cyst in the Sigmoid mesocolon. The Lancet 1898. p. 30.

[2]) de Quervain, Ueber die Dermoide des Beckenbindegewebes. Archiv f. klin. Chir. Bd. 57 mit Literatur.

Zu diesen Dermoidcysten des Beckenbindegewebes, welche weit in die Bauchhöhle sich erstrecken, ist wahrscheinlich auch Martini's[1]) Fall zu rechnen. Die grosse Dermoidcyste, welche bei einem mit Atresia ani et urethrae versehenen, neugeborenen Knaben gefunden wurde, füllte das kleine und grosse Becken fast vollständig und schien sich hinten am Scheitel der Blase subperitoneal entwickelt zu haben. Die Cyste hatte mit der letzteren eine breite Verbindung, während das untere Ende des Dickdarms in sie einmündete.

Als eine weitere, 4. Unterabtheilung lassen sich jene Fälle zusammenfassen, wo multiple Dermoide im Bauchraume neben einem solchen Gebilde eines oder beider Ovarien gefunden worden sind. Man nimmt als Ursache ihrer Entstehung an, dass nach dem Platzen einer Eierstockcyste eine Aussaat von Gewebsmassen in die Peritonealhöhle stattfand. Zum Theil entstehen daraus cystische Gebilde, zum Theil kapselt sich das transplantirte Gewebe vollkommen oder unvollkommen ab. Solche Beobachtungen sind einige Male gemacht worden.

So erzählt Heinecke[2]) von Zenker, dieser habe bei der Section einer 31jährigen Frau ausser einem Dermoid des linken Eierstocks, eine apfelgrosse, prall mit Fett gefüllte Cyste im Zwerchfelle gefunden. Die Wandung sei mit Kalkplatten besetzt gewesen; ferner fanden sich zahlreiche Cysten, hirsekorn- bis kirschgross, in Adhäsionen der Leber mit dem Zwerchfelle und des Netzes mit der Bauchwand, im Netz selbst und in den breiten Mutterbändern.

Kolaczek[3]) beschreibt als peritoneale Metastasen eines mannskopfgrossen Ovarialdermoids zahlreiche, bis linsengrosse, gelbliche Knötchen, darunter eines mit einem Wollhaare, das frei in die Bauchhöhle hineinragt.

Fränkel[4]) fand bei einer 37jährigen Frau, welche nach der Operation an Peritonitis zu Grunde gegangen war, neben der grossen Dermoidcyste des einen Ovarium multiple Dermoidcysten mit Haaren, welche breit oder gestielt, von rundlicher Gestalt und Hanfkorn- bis Taubeneigrösse dem Peritoneum an der Leber, am Zwerchfelle, am Mesocolon transversum, am Dünndarme und seinem Gekröse aufsassen.

Derselbe Autor sah bei einer 41jährigen Frau neben einer Dermoidcyste des Ovarium dermoidale Vegetationen des Mesenterium, ebenso hanfkorn- bis haselnussgrosse Dermoidcysten auf dem Bauchfelle im kleinen Becken, auf der Serosa des Ileum, Coecum und Colon und eine haselnussgrosse Dermoidcyste mit atheromähnlichem Inhalte im Douglas'schen Raume.

---

[1]) Martini, Ueber Trichiasis vesicae. Archiv. klin. Chir. Bd. 17.

[2]) Heinecke in Pitha-Billroth's Handbuch der Chirurgie. Bd. VIII.

[3]) Kolaczek, Peritoneale Metastasen eines Eierstockdermoids. Virchow's Archiv. Bd. 75. S. 399.

[4]) A. Fränkel, Dermoidcysten der Ovarien und gleichzeitige Dermoide (mit Haaren) im Peritoneum. Wiener med. Woch. 1883.

Die häufigste Gruppe der Dermoide wird von jenen **complicirt gebauten Cysten** gebildet, für deren Entstehung man die bekannte Thatsache heranziehen muss, dass sich Ovariadermoide von den Anhängen des Uterus vollkommen losschnüren können. Dank der durch Wilms[1]) Untersuchungen festgelegten Merkmale der Ovarialdermoide wird diese Abkunft wohl in vielen Fällen bei genauer Untersuchung der Cyste und ihrer Wandung zu erkennen sein, namentlich wenn noch das Fehlen eines Ovarium mit Bestimmtheit festgestellt werden kann.

Manch ältere Beobachtung von fötaler Inclusion im Abdomen mag ebenso hierher gehören, wie Pommer's Fall von Einschluss im Netz von Wilms wegen der Beschaffenheit des Tumors und eines mit dem Uterus zusammenhängenden Stranges hierher gerechnet wird. Es sind Cysten, welche wegen ihres Gehaltes an Haaren, Knochenstückchen, Zähnen, zum Theil auch nicht weiter untersuchten festen Bestandtheilen einer ähnlichen Vermuthung Raum geben, bei weiblichen Individuen im Netz und Mesenterium, zwischen den Därmen, verlöthet mit der Bauchwand und bedeckt vom Ligamentum gastrocolicum [Bonfigli][2]) gefunden worden. Doch sind die Berichte — vergleiche Taruffi's 98 Fälle von Dermoidcysten in der Bauchhöhle — oft zu dürftig, um in allen Fällen fötale Implantationen mit Sicherheit ausschliessen zu können. Als solche muss man natürlich die bei Männern vorgefundenen ganz ähnlichen cystischen Gebilde ansehen, welche in Meckel's und Taruffi's (Obs. 12) Falle unter dem Zwerchfelle, ferner bei Tilenius Becker[3]) im Mesenterium ihren Sitz hatten.

Es ist für die Lage der losgetrennten Ovarialdermoide wichtig, dass sie gelegentlich sehr weite Wanderungen unternehmen, wenn sie auch am häufigsten in der Unterbauchgegend angetroffen werden. Am besten beweist dies de Quervain's Fall[4]), in welchem die kindskopfgrosse, vom linken Ovarium stammende Dermoidcyste in der rechten Seite des Bauches zwischen dem Colon transversum und ascendens dem

---

[1]) l. c.
[2]) Taruffi III. S. 293.
[3]) Bei Taruffi und Ahlfeld citirt.
[4]) de Quervain, Zur Differenzialdiagnose der Bauchgeschwülste. Deutsche Zeitschr. f. Chir. Bd. 49.

Gekröse aufsass. Der grosse Werth dieser Beobachtung besteht darin, dass bei der Operation, auf welche übrigens vollkommene Heilung folgte, die Verhältnisse der Genitalorgane genau festgestellt worden sind. Während die rechten Uterusanhänge normal waren, verlief die linke, etwa 5 cm lange Tube in scharfem Bogen nach oben, um dort blindsackförmig zu enden, und war durch einen dünn auslaufenden Strang mit dem S romanum verwachsen.

Die diagnostische Bedeutung, welche bei unklaren Bauchgeschwülsten dem Fehlen eines Ovarium zukommen kann, geht aus diesem Falle von selbst hervor. Sie gleicht dem Zusammentreffen eines Tumors der Unterbauchgegend und dem Fehlen eines Hodens, wie es in einem unserer Fälle für die Diagnose von grosser Wichtigkeit gewesen ist.

Eine in die Ileocoecalgegend verirrte Dermoidcyste des Ovarium ist bei der grossen Neigung dieser Gebilde zu entzündlichen Verwachsungen und Eiterungen im Stande, eine Perityphlitis vorzutäuschen. Die klinischen Erscheinungen können sodann, wie der folgende Fall aus der von Bergmann'schen Klinik zeigt, grosse Aehnlichkeit mit jener Erkrankung erlangen.

Eine 33jährige Frau bekommt 5 Wochen nach einer normal verlaufenen Entbindung plötzlich heftige Schmerzen im Unterleibe, als sie sich Nachts im Bette aufrichtete. Auftreibung des Leibes, starke Schmerzhaftigkeit desselben bei Bewegung oder Berührung, häufiges Erbrechen und hohes Fieber bestehen darauf ungefähr 5 Wochen lang. Immer deutlicher lässt sich danach eine hühnereigrosse, harte, sehr druckempfindliche Geschwulst innerhalb einer entsprechenden Dämpfungszone in der Ileocoecalgegend palpiren, während die acuten Erscheinungen schliesslich vollkommen verschwinden.

Ohne wesentliche Beschwerden hat dann die Patientin über ein halbes Jahr ihre Arbeit verrichtet, bis sie eine Zunahme der niemals zurückgegangenen Geschwulst zu bemerken glaubte und deshalb die Klinik aufsuchte.

Man fühlt in der rechten Fossa iliaca durch die schlaffen Bauchdecken einen länglichen faustgrossen Tumor, der zu fluctuiren scheint und sich etwas nach beiden Seiten verschieben lässt. Seine Oberfläche ist glatt, seine Grenzen sind ziemlich bestimmt, nur an der Aussenseite verschwommen. Durch die Untersuchung von der Vagina aus ist ein Zusammenhang der Geschwulst mit den Genitalien auszuschliessen, doch kann das rechte Ovarium nicht mit Bestimmtheit gefühlt werden.

Die Freilegung der Tumoroberfläche geschieht von einem Schnitte aus, welcher ebenso verläuft wie zum Aufsuchen des Wurmfortsatzes. Die Fascia transversa ist schwielig verdickt und hängt mit dem Peritoneum zusammen.

Bei dem Versuche, diese Schwiele von dem Tumor abzulösen, geräth man in eine etwa hühnereigrosse, nach allen Seiten geschlossene Höhle, aus deren Wand sich unter Entleerung einer übelriechenden, eitrigen Masse auch ein mit Haut und Haaren besetztes, 3 Backzähne tragendes Knochenstückchen ablöst. Damit giebt sich die Natur des Tumors zu erkennen, dessen hautähnliche Wandauskleidung vollkommen und wegen der dicken entzündlichen Schwarten ohne Eröffnung der Bauchhöhle sich entfernen lässt.

Die Wunde wurde mehrere Wochen tamponirt und drainirt. Schliesslich konnte die Kranke ohne Fistelbildung aus der Behandlung entlassen werden.

Ein 2. Fall aus der Klinik muss ebenfalls dieser Gruppe der complicirten Dermoidcysten im Abdomen zugerechnet werden, obgleich es sich hier um ein männliches Individuum handelt. Die Cyste gehört dem im Bauchraume zurückgebliebenen Hoden an. Schon wegen seiner Seltenheit dürfte dieser Fall Interesse verdienen.

Ein 60jähriger Landwirth liess sich wegen allgemeiner Beschwerden, wie Appetitmangel, Mattigkeit, ziehende Schmerzen im Kreuz und in den Beinen in der Poliklinik untersuchen, wo sich in der auffallend vorgewölbten Unterbauchgegend ein mannskopfgrosser, rundlicher Tumor ohne Schwierigkeit feststellen liess. Ueber das Wachsthum desselben gab der Patient nur an, er glaube erst seit kurzer Zeit eine Zunahme seines Leibes bemerkt zu haben.

Die Geschwulst hatte eine glatte Oberfläche und eine gleichmässig feste Consistenz und dehnte sich mit der grösseren Hälfte links von der Mittellinie liegend, nach oben bis 2 Finger breit oberhalb des Nabels aus. Ihre rechte Grenze lag ca. 5 cm rechts von der Mittellinie, links nahm sie die ganze Unterbauchgegend ein und erstreckte sich nach unten ins Becken, so dass sie vom Mastdarme aus leicht gefühlt werden konnte. Beweglichkeit hatte der Tumor nur wenig nach rechts und unten.

Wegen des fehlenden linken Hodens und des Sitzes der Geschwulst lenkte sich der Verdacht auf einen Hodentumor in der Bauchhöhle. Für die Natur desselben lag kein Anhaltspunkt vor; in geringem Grade sprach die ungenaue Angabe des Patienten, er habe eine Zunahme des Leibes erst seit kurzer Zeit bemerkt und sei im letzten Jahre abgemagert, zu Gunsten einer malignen Neubildung.

Bei der Laparotomie fand sich der grosse, kugelige, glattwandige, vom Bauchfelle bekleidete Tumor vor der Flexur, während er die Hauptmasse der Därme nach der rechten Seite verdrängt hatte. Nirgends fand sich eine Verlöthung oder Verwachsung der Geschwulstoberfläche, sodass das ganze Gebilde unschwer umgriffen und aus der Bauchhöhle gewälzt werden konnte. Nur in der Tiefe im kleinen Becken war der Tumor durch einen dünnen Stiel befestigt, welcher links neben der Blase endigte. Nach der Unterbindung und Durchtrennung dieses Stieles, wonach somit die Entfernung des Tumors vollendet war, sah man auf dem Querschnitte das Lumen des Vas deferens, welches in einer Länge von 2 cm am Tumor übrig geblieben ist.

5 Wochen nach dem Eingriffe, als die Laparotomiewunde längst geheilt war, starb der Kranke an einer eitrigen Pleuritis wenige Tage nach der Empyemoperation.

Die Untersuchung des mannskopfgrossen, kugeligen Tumors ergab, dass er von einer einkammerigen Cyste gebildet wurde, deren Inhalt aus dickem Dermoidbrei bestand. Einige helle Haare fanden sich den gleichmässigen Breimassen beigemischt. Die Wandung der Cyste ist äusserst dünn und durchscheinend; nur an der Stelle, wo das Vas deferens ansetzt, ist eine flache Verdickung wahrzunehmen, welche an der Aussenseite der Cyste dem breit gedrückten Nebenboden entspricht, während an derselben Stelle die Innenwand der Cyste dicke, mit einzelnen Haaren besetzte Haut trägt.

Microscopisch zeigt sich hier vollkommen ausgebildete Cutis mit Haaren, Haartalgdrüsen und einzelnen Schweissdrüsen; glatte Partien der Wandung dagegen tragen nur geschichtetes Pflasterepithel über einem gefässarmen Bindegewebslager, welches sehr reich an elastischen Fasern ist. An einer Stelle innerhalb des Ueberganges von jener ausgebildeten Haut in die dünne Wandpartie bemerkt man eine feine, kaum 2 mm lange, schlitzförmige Oeffnung, von welcher aus, wie Durchschnitte zeigen, ein blind in der Wand endender Canal mit collabirtem Lumen etwa 4 mm weit verläuft. Die microscopische Untersuchung ergiebt, dass diese blindsackförmige Einsenkung von geschichteten hohen flimmernden Cylinderzellen bekleidet ist, welche dicht an der Mündung mit scharfer Absetzung an Stelle des Pflasterepithels treten. Die Umgebung des Ganges ist durch zahlreiche Schleimdrüsen, durch unregelmässig verlaufende Bündel glatter Muskelfasern und durch gering entwickelte lymphadenoide Lager dicht unter den Cylinderzellen ausgezeichnet.

Ohne den Befund dieser kleinen Stelle, auf welche ich lange gefahndet habe und erst nach mehrfachen vergeblichen Untersuchungen gekommen bin, hätte man die ganze Cyste als einfache Dermoidcyste betrachtet. So aber stimmt die Untersuchung mit Wilms'[1]) Ergebnissen überein, dass auch die Hodendermoide sich aus Abkömmlingen aller 3 Keimblätter aufbauen; denn jener kleine Blindgang erinnert mit seinen Gewebsformationen an die Anlage des Respirationstractus; er beginnt oder mündet da, wo die Hautplatte — nach Wilms die Kopfcutis — aufhört.

Nach dem Bisherigen dürfte für die Dermoidcysten der Bauchhöhle folgende Eintheilung nach ihrer Herkunft zulässig sein: Die complicirten Dermoidcysten, welche sich am häufigsten von den Uterusanhängen abgeschnürt haben oder im seltensten

[1]) Wilms, Die teratoiden Geschwülste des Hodens. Ziegler's Beiträge zur pathol. Anatomie und zur allg. Pathologie. Bd. 19.

Falle einem Bauchhoden angehören, liegen zumeist in der Unterbauchgegend; doch können sich Ovarialdermoide durch grössere Wanderungen so ziemlich an alle Stellen des Bauchraumes begeben. Bestimmter dagegen ist der Sitz der einfachen Dermoidcysten, indem die von der Bauchspalte stammenden das grosse Netz und das Dünndarmmesenterium bevorzugen. Die aus dem Wolff'schen Gange hervorgegangenen Dermoide liegen retroperitoneal in der Lendengegend, vielleicht auch noch weiter abwärts hinter dem auf- und dem absteigenden Colon und in der Radix mesenterica. Von den Dermoidcysten des Beckenbindegewebes, welche keinen ovariellen Ursprung haben, kann ein ausgiebiges Wachsthum in die Bauchhöhle hinein stattfinden.

II.

Eine gewisse Regelmässigkeit der Lage findet sich auch bei den **unzweifelhaften foetalen Inclusionen,** bei jenen Gebilden, welche durch rudimentäre Entwickelung von Körpertheilen und Organen mit Bestimmtheit den Einschluss einer parasitären Anlage erkennen lassen. In der sackartigen Hülle, welche den „foetus in foetu" umgiebt und ihm durch breite Verwachsungen mit den Bauchorganen des Trägers oder durch eine nabelschnurartige Verbindung eine Ernährung zukommen lässt, haben Klebs, Buhl und Maydl Reste des Ammion nachweisen können. In den beiden ersteren Fällen kam die Arterie, welche in den kurzen Nabelstrang des Parasiten trat, von der Aorta.

Die Genese dieser fötalen Einschlüsse in die Bauchhöhle ist noch dunkel. Der wohl am meisten verbreiteten Ansicht Ahlfeld's, dass auf einer Keimblase zwei Fruchtanlagen[1]) sich bilden, von welchen die in der Entwickelung zurückgebliebene unter die Seitenplatten der Hauptanlage gezogen wird, steht Marchand's Hypothese gegenüber, nach welcher schon bei den allerersten Theilungen des Eies ein befruchtetes Richtungskörperchen in die Embryonalanlage geräth und umschlossen wird. Marchand hat gegen Ahlfeld eingewendet, dass der Einschluss einer zweiten, auf derselben Keimblase sitzenden Fruchtanlage nur dann zu er-

[1]) Vergleiche Taruffi's schematische Zeichnung. l. c. Bd. III. S. 279.

klären sei, wenn sie frei auf dem Dottersacke des Hauptembryo, also ohne Verbindung mit dem gemeinsamen Chorion liegen würde. Es wäre demnach der Vorgang des Einschlusses ins Coelom nur durch eine nachträgliche Ablösung der rudimentären Anlage vom Chorion zu denken. Ob es nicht einfacher ist, eine solche Abtrennung vom Chorion vor der Einschliessung anzunehmen, als Marchand's weit auf die ersten Furchungsvorgänge des Eies zurückgreifenden Erklärungsversuchen zu folgen, lasse ich dahingestellt.

In einigen seltenen Fällen ist der Einschluss in die Bauchhöhle kein vollkommener, sondern es sitzt der eingebalgte Fötus, entsprechend der ehemaligen Bauchspalte in den Bauchdecken, wie in den bisher einzig gebliebenen Fällen von Gaither und Taruffi-Salviotti[1]).

Unter den in die Bauchhöhle eingeschlossenen Parasiten herrschen, soweit genauere Berichte[2]) vorliegen, an erster Stelle innige Lagebeziehungen zum Mesocolon transversum vor, indem sich die Cystensäcke in mehreren Fällen von den Platten dieses Gekröses umschlossen fanden oder wenigstens mit dem hinteren Blatte oder dem Colon selbst verbunden waren. Als 2. Hauptsitz glaube ich die Gegend der Bursa epiploica ansehen zu dürfen.

Der ersten Gruppe gehören folgende Fälle an:

Young[3]) [4]). Bei einem im 9. Monate gestorbenen Knaben bestand der in der linken Seite des Leibes entwickelte Tumor aus einer 5 Pfd. haltenden, zwischen den Blättern des Querdarmgekröses gelegenen Cyste, in welcher sich ein Fötus befand. Das Colon ascendens und descendens, sowie das Pankreas lagen vor der Geschwulst auf ihrer vorderen Fläche, über die untere Fläche ging das hintere Blatt des Mesocolon transversum fort.

Dupuytren[4]). Bei der Section eines 14jährigen Knaben fand sich im Mesocolon transversum eine grosse Cyste mit dem rudimentären Fötus, welcher

---

[1]) Taruffi, l. c. Bd. III. p. 244—246.

[2]) Anm. Von Taruffi's Zusammenstellung 33 foetaler Inclusionen des Abdomens (Bd. IV, S. 350) lassen sich nur wenige Beobachtungen verwerthen. Die meisten sind ungenau oder es ist die Lage nicht angegeben, einige ganz sagenhafte Fälle gehören überhaupt nicht in eine Casuistik. Die hier angeführten Fälle sind zum Theil auch bei Ahlfeld (Die Missbildungen des Menschen. Leipzig 1882. II. S. 58) zu finden.

[3]) Klebs, Handbuch der path. Anat. Berlin 1869.

[4]) Ahlfeld, l. c. — Taruffi, IV. S. 353.

seine Ernährung durch eine kurze, mit dem Colon verbundene Nabelschnur mit Arterie und Vene bekam.

Klebs[1]) untersuchte die kleinfaustgrosse Cyste, welche bei einem Neugeborenen noch während des Lebens bemerkt worden war und eigene, von denen des Kindes unabhängige Bewegungen hatte erkennen lassen. Als das Kind nach wenigen Wochen an Peritonitis gestorben war, fand sich die Cyste vom Mesocolon transversum bedeckt. Klebs stellte als Inhalt des Sackes einen ziemlich ausgebildeten Fötus fest, dessen einfache Nabelstrangarterie mit der Aorta des Autositen zusammenhing.

Pigné[2]) stiess bei einem jungen 15jährigen Menschen auf eine mit dem Colon transversum verwachsene Cyste, welche in ihrem Innern einen Fötus von anscheinend 4 Monaten einschloss, der an den Extremitäten mit Nägeln versehene Finger und Zehen besass.

Nach Fattori[3]) sass der den rudimentären Fötus enthaltende Sack im Abdomen einer weiblichen Frucht am Colon und Mesocolon transversum fest und erstreckte sich von da bis hinter den Uterus in das kleine Becken.

Breschet[3]) berichtet über einen 14jährigen Knaben, in dessen linker Unterbauchgegend eine melonengrosse Geschwulst bemerkt worden war, und bei welchem sich 6 Wochen vor dem Tode ein Ballen Haare mit dem Stuhle entleert hatte. Man fand links im Unterleibe einen Sack, der mit allen benachbarten Därmen, besonders mit dem Grimmdarme zusammenhing und mit diesem auch communicirte. Die Ernährung des Inhaltes fand statt durch eine kurze Nabelschnur, die am Colon transversum inserirte und eine Arterie und eine Vene enthielt. Im Sacke befand sich Eiter, ein Ballen Haare und ein unvollkommener Fötus, der durch ein Band mit der Sackwand verbunden war.

In dem Falle von Reiter und Steiniger[3]), in welchem bei einem 8 Monate alten Mädchen eine 3 Pfund schwere Cyste, besonders in der linken Bauchseite, unter und hinter dem Magen gefunden wurde, welche mit ihm, dem Gekröse und dem Psoas verwachsen war, muss wohl, namentlich bei dieser bedeutenden Ausdehnung nach unten, angenommen werden, dass der Tumor zwischen den Blättern des Mesocolon transversum gesessen hatte.

Die Bevorzugung des Colon transversum und seines Gekröses lässt sich nur durch die bedeutenden Stellungsveränderungen der Bauchorgane und namentlich des Urdarmgekröses erklären, welche bis zum 6. Fötalmonate vor sich gehen. Denn dass der Sitz einer ins Coelom gelangten und hier festhaftenden Keimanlage sich mit der Ausbildung der Baucheingeweide ändern muss, steht wohl ausser Zweifel. Als ursprüngliche Fixationsstelle des eingeschlossenen Keimes muss wohl diejenige angenommen werden,

---

[1]) Klebs, Handbuch der path. Anatomie. Berlin. 1876. S. 1073.

[2]) Nach Kirmisson, Chirurgische Krankheiten angeborenen Ursprungs. Deutsch von Deutschländer. Stuttgart. 1899. S. 578.

[3]) Ahlfeld, l. c. — Taruffi, IV. p. 353.

an welcher es zur Ausbildung bedeutender Gefässverbindungen zwischen dem Autositen und Parasiten gekommen ist: manchmal am Fusse des Urgekröses mit der Aorta, in andern Fällen am Colon.

Am nächsten liegt sicherlich die Annahme, dass der parasitäre Keim, am Gekröse des Mitteldarmes festhaftend, gerade mit derjenigen Stelle, welche zum Mesocolon transversum wird,

Fig. 1.

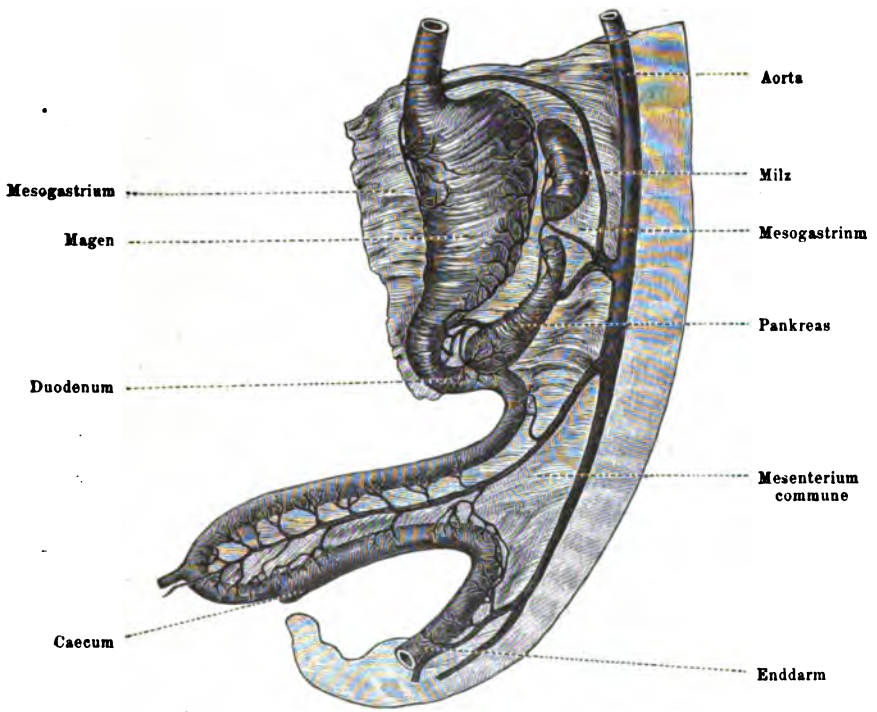

Nabelschleife und ihre Befestigung an dem Mesenterium commune. Menschlicher Embryo von 6 Wochen. Nach Toldt aus Kollmann.

im 5. Monate hinaufrückte. Dieser Gekrösabschnitt, der dem Colon transversum zugehört, ist aber nur ein schmaler, durch nichts begrenzter Theil des Urdarmgekröses, von welchem benachbarte Partien, das spätere Dünndarmmesenterium und das ehemalige Gekröse des Colon ascendens, nur einmal Sitz einer fötalen Inclusion waren.

Es sind dies die Fälle von Rizzoli[1]) und von Maydl[2]).

Da Taruffi in Rizzoli's Falle, einer 61jährigen Frau, an dem Präparate des Tumors, unabhängig von ihm, die Ovarien nachgewiesen hat, so lag hier sicherlich eine fötale Inclusion vor. Der Sack lag dem Blinddarme und dem Colon ascendens an und war vom grossen Netz bedeckt. Die Sackhöhle communicirte durch mehrere Oeffnungen mit dem Colon ascendens und der Blase.

Maydl operirte einen 19jährigen Mann, bei welchem die seit 2 Jahren erheblich gewachsene Geschwulst den grössten Theil des Bauchraumes einnahm. Bei der Laparotomie fand sich der Sitz des Tumors zwischen den beiden Blättern der Radix mesenterica. Der Fötus hatte wohlausgebildeten Rumpf und Extremitäten. Der Kopf fehlte gänzlich. An seiner Stelle ist am Rumpfe ein 50 cm langer Haarschopf implantirt. Der Fötus war in einem derben amniotischen Sacke, der eine ölige Flüssigkeit enthielt, eingeschlossen. Eine Verdickung in der amniotischen Membran, welche mit der Art. meseraica sup. zusammenhing, hatte histologisch die Structur des Mutterkuchens. Ein Nabelstrang fehlte. Die Ernährung wurde durch breite und schmälere Verwachsungen zwischen Amnion und Fötus hergestellt.

(Vielleicht ist hier ein Fall von Tilenius Becker anzureihen, welcher bei der Section eines 32jährigen Mannes im Gekröse ein 42 Pfd. schweres steatomatöses, mit Melanosen und Knochenstücken gemischtes Gewächs gefunden hat. Ahlfeld bezeichnet diesen Fall als zweifelhaft.)

Das Zurücktreten der übrigen Gekröse und Darmabschnitte als Sitz einer Inclusio gegenüber dem Mesocolon transversum ist so auffallend, dass man genöthigt ist, noch andere Möglichkeiten heranzuziehen, welche die Verschleppung des parasitären Keimes zu diesem Gekröse erklären könnten.

Es ist nicht schwer, solche zu finden; denn schon die Verwachsung des nach oben rückenden Mesocolon transversum mit der herabsteigenden hinteren Doppelplatte des Netzes (Fig. 3) deutet andere Wege an.

Noch in der 6. Woche verläuft, wie in Fig. 2 zu sehen ist, der obere Abschnitt des Urgekröses, das Mesogastrium, in sagittaler Richtung vom primären Zwerchfell herab bis zum Nabel und theilt so den Oberbauch in ein rechtes und ein linkes Oberbauchcoelom. Leber und Magen liegen hintereinander umschlossen von den beiden Platten dieses Gekröses. Durch die bekannte Drehung des Magens und das Auswachsen des hinteren Magengekröses zur Netzfalte (s. u.) wird dann in der 8. Woche

[1]) Taruffi, l. c.
[2]) Maydl, Wiener Klin. Rundschau 1896. S. 295.

Fig. 2.

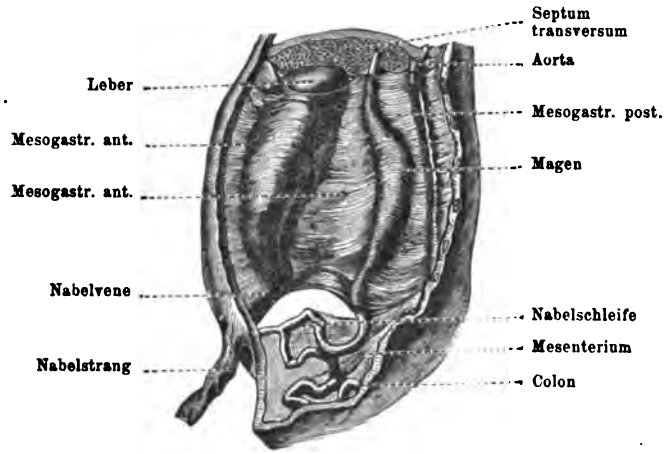

Der obere Abschnitt des Urgekröses: Das Mesogastrium bei einem menschlichen Embryo der 6. Woche. Halbschematisch. (Kollmann).

Fig. 3.

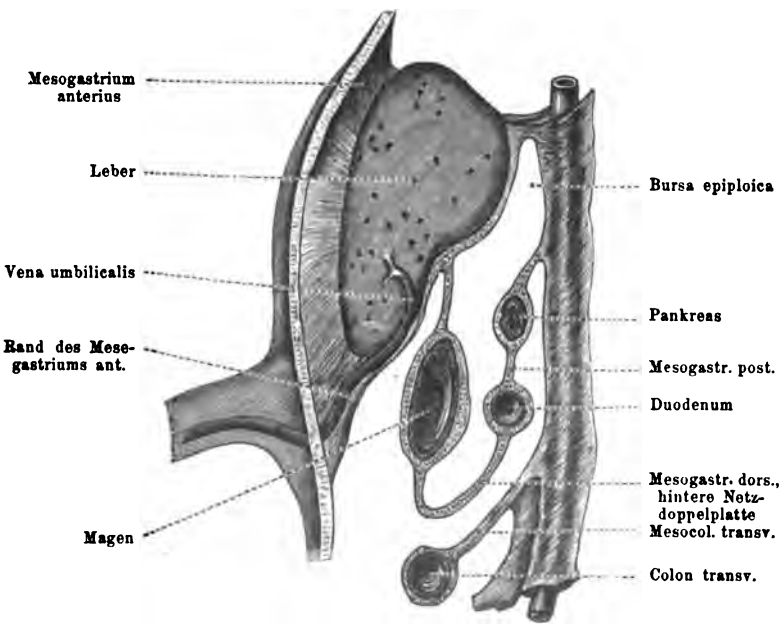

Bursa epiploica, Mesogastrium posterius und anterius, menschlicher Embryo von 8 Wochen. Schematisch. Nach Kollmann.

(Fig. 3) das rechte Oberbauchcoelom hinter den Magen verlegt und die Bursa epiploica gebildet[1]).

Eine ins rechte Oberbauchcoelom gelangte parasitäre Anlage wird sich demnach bei ihrem Wachsthume in einer Gegend ausdehnen müssen, deren Grenzen mit denen der Bursa epiploica (Fig. 3) oder eines ihrer Abschnitte übereinstimmen. Es ist anzunehmen, dass sich der Cystensack dann hinter und unter der Leber, hinter dem Ligamentum hepatogastricum und duodenale, hinter dem Magen, vor dem dorsalen Peritoneum und auch vor dem Pankreas entwickelt. Diese Vermuthung wird vor allen Dingen durch unseren 3. Fall bestätigt (Fig. 4), wo eine bigerminale, teratoide Mischgeschwulst, nach unten bis zum oberen Rande des nach abwärts gedrängten Pankreas reichend, der Gegend der Bursa epiploica entsprochen hat. Aber auch echten fötalen Inclusionen scheint diese Lage zuzukommen, soweit das aus den Berichten und aus einem Falle hervorgeht, welchen ich vor Kurzem operirt habe (s. Nachtrag).

In Highmor's[2]) Falle war die 4,5 Pfund schwere sackförmige Geschwulst, welche den verkümmerten, mit einer kurzen Nabelschnur versehenen Fötus enthielt, mit dem Duodenum in seinem ganzen Verlaufe verwachsen und stand mit ihm in offener Verbindung. Im 7. Lebensjahre hatte sich bei dem Knaben eine starke Anschwellung des Leibes entwickelt. In der linken Oberbauchgegend war eine bei Druck empfindliche Geschwulst nachzuweisen gewesen, welche starke Pulsation wie ein Aneurysma wahrnehmen liess, dann ferner eine Art krampfhafter Bewegung zeigte.

Bernhuber's Fall[3]), ein im 50. Jahre gestorbener Hauptmann, zeigte innerhalb des voluminösen Bauches eine mit der Bauchwand verwachsene Balggeschwulst, welche nach ihrer Lage nur von der Bursa epiploica ausgegangen sein kann. Sie enthielt neben 30—35 Pfund körniger Fettmassen einen inkrustirten Fötus. Von der Geschwulst war das Zwerchfell nach oben gedrängt, der Magen lag rechts über dem Balge, die Leber hinter ihm. Quer vor dem Tumor verlief das Colon, das sich in der Gegend des linken Darmbeines unter ihn senkte. Alle übrigen Därme befanden sich hinter der Geschwulst. Ihre hintere Fläche lag vor dem Pankreas[4]). Vom Netz war keine Spur vorhanden, der linke Hoden fehlte.

---

[1]) Kollmann, Entwickelungsgeschichte des Menschen. Jena 1898. — Toldt, Bau- und Wachsthumsveränderungen der Gekröse des menschlichen Darmkanales. Denkschriften der kaiserlichen Akademie der Wissenschaften. Wien 1879. 41. Bd. II. Abth. S. 1.

[2]) Nach Marchand, l. c. und Taruffi, l. c.

[3]) Ahlfeld, l. c. Atlas. Tafel VIII. Fig. 5. — Hecker und Buhl. Klinik der Geburtskunde. Leipzig 1861. S. 311.

[4]) Anm. Die Lage des Pankreas entnehme ich, das Buhl'sche Referat ergänzend, aus der gütigst übersandten Abschrift des Sectionsprotocolles (des „schwangeren Hauptmannes von Passau") aus dem Münchener pathol. Institut.

Spricht schon die Lage des Tumors unter dem Zwerchfelle und der Leber für seinen Ursprung in der Bursa epiploica, so wird dies durch die Lagebeziehung zum Pankreas noch bestätigt. Denn eine vom Mesocolon transversum ausgehende Geschwulst hätte die hintere Netzdoppelplatte und mit ihr das ehemals darin enthaltene Pankreas nach vorne, also von dem parietalen Peritoneum der hinteren Leibeswand abgedrängt. Der Tumor füllte aber nicht nur die ganze Bursa epiploica, sondern erstreckte sich noch bis zur linken Beckenschaufel. Durch den Verlauf des Colon transversum vor der Geschwulst und der sämmtlichen übrigen Därme hinter dem Sacke wird verständlich, dass seine untere Partie, das Mesocolon transversum nach unten ausdehnend, als Bekleidung trug. Das Fehlen des Omentum majus ist wahrscheinlich durch die breiten Verwachsungen der Tumorvorderfläche mit der Bauchwand zu erklären, könnte aber auch dafür sprechen, dass bei frühzeitiger Ausdehnung der Inclusio, welche hier im 3. Jahre als Tumor aufgefallen war, die ganze Netzfalte durch das Abwärtszerren der mit dem Mesocolon transversum verwachsenen hinteren Netzdoppelplatte vollkommen aufgebraucht worden war.

Die von Meckel[1]) erwähnten Fälle von cystischen Gebilden bei Männern müssen wegen ihres Gehaltes an Knochenstücken, Haaren und Zähnen neben breiigen Massen als parasitäre Bildungen betrachtet werden; zweifelhaft ist nur, ob sie auch den echten Inclusionen zugerechnet werden müssen. Meckel fand bei einem Manne den Cystensack dicht am Zwerchfelle und führt 2 Fälle von Ruysch an, in welchen bei Männern die Cyste das eine Mal unterhalb des Zwerchfelles am Magen sass, während in dem anderen Falle eine Breigeschwulst mit einem unförmlichen Knochen etc. im Magen vorgefunden wurde. In einem weiteren Falle, wo nach Meckel bei einem Manne ein grosser, zwei Ellen im Umfange betragender Cystensack an der Leber nachgewiesen wurde, wird nichts Genaueres über die Lage angegeben.

Unklar bleibt der Sitz des includirten Fötus in Schönfeld's[2]) Falle, einem Neugeborenen, wo sich die Cystenwand unter der Leber und in der linken Bauchseite vorfand. Der Fötus hing durch einen Nabelstrang mit der Leber und dem Nabelstrange des Autositen zusammen.

Ueber eine vom Eingange der Bursa epiploica ausgehende fötale Inclusion vergl. den Nachtrag.

Da während der Drehung des Magens die Netzfalte aus seinem hinteren Gekröse nach links und unten hervorwächst, und somit eine zunächst nur kleine Fortsetzung der Bursa epiploica an der grossen Curve des Magens entsteht, so kann man sich wohl vorstellen, dass eine im rechten Oberbauchcoelom am Mesogastrium haftende Keimanlage mit der hinteren Netzdoppelplatte nach unten verschleppt wird. Hier aber kommt sie in den Be-

[1]) Meckel, Deutsches Archiv für Physiologie. I. 1815. S. 540, 527, 528.
[2]) Ahlfeld und Taruffi, l. c.

reich der Verwachsung der hinteren Doppellamelle des Netzes mit dem Mesocolon und Colon transversum, welcher Vorgang in den 4. Monat fällt, während die vierblättrige Netzschürze über den Querdarm herunter wächst. An dieselbe Stelle, da wo das Mesocolon transversum mit der hinteren Wand des Netzbeutels verschmilzt, kann aber auch eine parasitäre Anlage verzerrt werden, welche im linken Oberbauchcoelom am hinteren Magengekröse

Fig. 4.

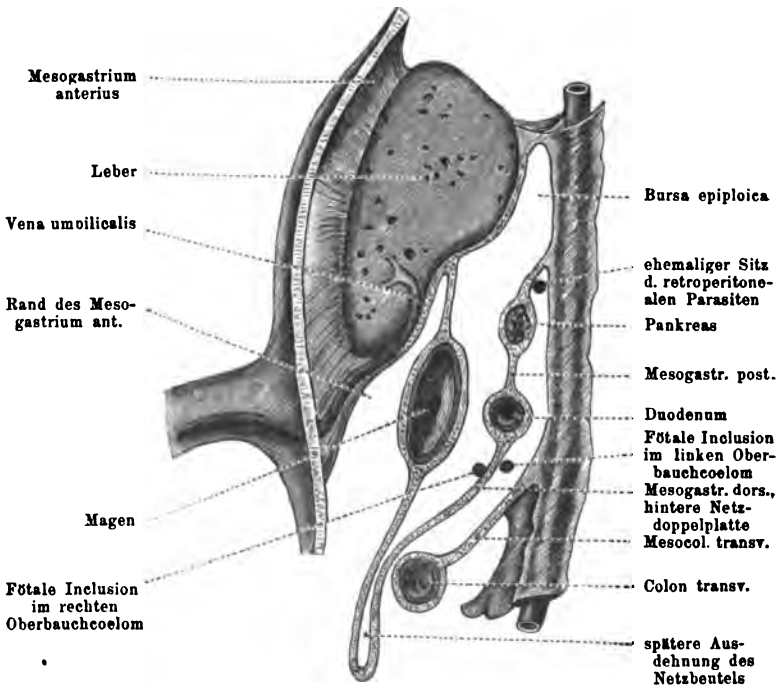

In der schematischen Darstellung von Fig. 3 sind die includirten Anlagen des linken und rechten Oberbauchcoelom an der hinteren Netzdoppelplatte angedeutet. Oberhalb des Pankreas ist der ehemalige Sitz eines retroperitonealen Parasiten angegeben.

ihren Haftpunkt gefunden hatte. Sie rückt beim Wachsthume der hinteren Netzdoppelplatte mit ihr nach unten und kommt so zwischen diese und das Mesocolon (Fig. 4).

Demnach lassen sich in den Veränderungen des Urgekröses mehrere Wege finden, auf welchen die verkümmerte Foetalanlage

zum Mesocolon transversum verschleppt werden kann. Vielleicht liegt darin eine Erklärung für die Häufigkeit dieses Sitzes.

Doch ich will die Bedeutung der Veränderungen im Bauchraume des Foetus für die spätere Lage des includirten Keimes nicht weiter ausspinnen, nur noch darauf hinweisen, dass die ausgedehnte Verwachsung der hinteren Netzdoppelplatte mit dem Peritoneum der dorsalen Leibeswand wohl auch geeignet erscheint, den späteren retroperitonealen Sitz einer Implantation zu erklären. Nicht wie man früher nach J. Müller's Untersuchungen angenommen hat, verschiebt sich mit der Lageveränderung des Magens der Ansatzpunkt seines Gekröses an der hinteren Bauchwand in schiefer Richtung nach links, sondern es bleibt nach Toldt die Insertion des Mesogastrium posterius stets in der Mittellinie des Leibes, aber durch eine Verklebung desselben mit dem parietalen Peritoneum der hinteren Bauchwand entsteht eine scheinbare Verschiebung. Diese Verklebung schreitet von oben nach unten und von der Mittellinie nach links fort und heftet das anfangs ganz vom Mesogastrium umfasste Pancreas mit dem unteren Theile des Duodenum an die hintere Bauchwand. Noch in der 2. Hälfte des 4. Embryonalmonats gelingt es diese Verbindung zu lösen. In Folge der Verklebung des Mesocolon transversum mit der hinteren Lamelle des grossen Netzes gewinnt es den Anschein, als ob das Mesocolon selbst sich über das Pancreas hinweg in die hintere adhärente Wand des Netzbeutels fortsetzen würde. Durch vorsichtigen Zug und leichtes Streichen mit einer Sonde lässt sich indessen das Netz mit dem Pancreas (vergl. Fig. 3) vollständig von dem Mesocolon und von der hinteren Bauchwand abheben (Toldt).

Sass der parasitäre Keim am Fusse des Mesogastrium im linken Oberbauchcoelom, so konnte von der daraus hervorwachsenden Netzfalte die hintere Doppellamelle, da sie ja nach unten und links sich entwickelt und mit dem parietalen Bauchfelle verklebt, über die Anlage hinwegziehen und sie zwischen sich und das Peritoneum der Bauchwand lagern, wie dies in Fig. 4 angedeutet worden ist. Ebenso wie hinter dem Pancreas und dem Duodenum nach Ablauf dieses Verklebungsprocesses jede Spur des Peritoneum schwindet, so dass beide nur an ihrer Vorderfläche von Serosa bekleidet erscheinen, so wird sich das Bauchfell auch hinter der sich entwickelnden Inclusion verhalten. Sie kommt dadurch

retroperitoneal zu liegen und scheint vom retroperitonealen Gewebe auszugehen, obgleich sie vorher frei in der Bauchhöhle haftete. Ist diese Annahme richtig, dann können retroperitoneal beobachtete Inclusionen der Oberbauchgegend nur links von der Wirbelsäule, bezw. Aorta liegen, da die Verklebung des Mesogastrium nach links stattfindet, und es muss beim Wachsthume des Cystensackes das Pankreas von der hinteren Bauchwand nach vorne abgehoben werden.

Beide Bedingungen finden sich in den wenigen vorhandenen Fällen erfüllt. Denn die einzige retroperitoneale unzweifelhafte Inclusion von Buhl hat ebenso wie zwei bigerminale Implantationen von Marchand und Tillaux, welche ich unter den Mischtumoren aufführe, ihren Sitz links von der Wirbelsäule, d. h. zwischen Aorta und linker Niere; und ferner liegt bei Buhl und Marchand das Pankreas vor dem Tumor. Demnach glaube ich die retroperitoneale Lage von abdominalen Implantationen als secundäre bezeichnen zu müssen.

Buhl[1]) berichtete über einen Fall von foetus in foetu bei einem 4 Stunden nach der Geburt gestorbenen Mädchen. Es ist dies der einzige sicher beobachtete Fall einer unzweifelhaften fötalen Inclusion mit retroperitonealem Sitze.

Die Geschwulst, ein häutiger Sack, dessen Länge nach Abfluss des Wassers 9,5 cm, dessen Dickendurchmesser an verschiedenen Stellen 5– 7 cm beträgt, lag ausserhalb oder hinter dem Peritoneum und zwar so im Unterleibe, dass sie oben rückwärts und aussen vom Zwerchfelle, aussen, unten und etwas vorne von der linken Niere, vorn und unten von der linken Nebenniere, unten und innen von der unteren Hohlvene, innen und rückwärts von der Aorta, innen und etwas nach vorne bis hoch nach aufwärts von dem Pankreas bedeckt ist. Indem sie sich einen Platz zwischen diesen Organen gebettet hat, ist namentlich die Verschiebung der Nebenniere und des Pancreas von Bedeutung, denn sie lässt erkennen, wie sich die Geschwulst zwischen Nebenniere und Zwerchfell und den Schwanz des Pancreas nach links und aufwärts eingeschoben hat. Mit der Sackwandung, deren inneres Blatt für das Amnion angesehen wird, steht der verkümmerte Fötus durch einen 2 cm langen, dicken wulstigen Stiel in Verbindung. Die Ernährung geschah wahrscheinlich von der Aorta aus.

Ein ähnlicher Sitz der Inclusion ist in einem Falle von Philipp's[2]) zu vermuthen. Denn hier fand man in der Leiche eines $2^1/_2$ jährigen Mädchens einen grossen Tumor der linken Bauchseite, welcher vom Zwerchfelle bis zum

[1]) Buhl: Hecker und Buhl, l. c. S. 301.
[2]) Ahlfeld und Taruffi, l. c.

Becken reichte. Mit der linken Niere hing diese ca. 8—10 Pfund schwere Cyste durch einen Strang zusammen.

Es erübrigt nur noch den Sitz einer Inclusion zwischen den Blättern des Mesenterium zu erklären, wie er in Maydl's[1]) Falle vorlag. Auch diese Lage ist als secundäre zu deuten, da eine frühe Faltung und Verwachsung einer Gekrösplatte die an ihr haftende Anlage einschliessen kann, ebenso wie ich das für einfache Dermoidcysten im Mesenterium angenommen habe.

Für den Sitz der unzweifelhaften fötalen Inclusion in der Bauchhöhle ergiebt sich demnach vor allem das Mesocolon und Colon transversum und die Gegend der Bursa epiploica; daran schliesst sich das retroperitoneale Bindegewebe links neben der Wirbelsäule in der Oberbauchgegend und das Dünndarmmesenterium, wobei die Lage ausserhalb des Bauchfelles als secundäre aufgefasst wird.

Ueber die Operation des echten Bauchparasiten lässt sich nur wenig berichten; denn in den seltenen Fällen, welche längere Zeit am Leben geblieben sind, mag die riesige Grösse der Gewächse die Chirurgen von einem Eingriffe abgeschreckt haben, wie bei dem schwangeren Hauptmann von Passau[2]), welcher geduldig bis zu einem Alter von 50 Jahren die über 40 Pfund schwere Last seines Leidens getragen hat. Neuerdings war in dem erwähnten Falle Maydl so glücklich, an günstiger Stelle zwischen den Blättern des Mesenterium einen Parasiten sammt seinen Hüllen zu entfernen. Ist der Sack mit den umgebenden Därmen fest und ausgedehnt verwachsen, so wird man sich, ähnlich wie schon mehrfach bei grossen Dermoidcysten des Abdomens, mit der Ausräumung des Sackes nach Einnähung seiner Wand in die Bauchwunde und einer langwierigen Fistelbildung begnügen müssen.

III.

Unsere dritte Gruppe, die **teratoiden Mischgeschwülste,** begreifen bald mehr solide, bald mehr polycystische Tumoren in sich. Eine Trennung in mono- und bigerminale Geschwülste, je nach der Herkunft ihres Gewebes durch Keimversprен-

[1]) s. o.
[2]) Bernhuber's Fall, s. o.

gung von der nämlichen Embryonalanlage oder durch Einschluss eines verkümmerten 2. Individuum wäre nur durchzuführen, wenn in allen Fällen der genaue Befund erschöpfender mikroskopischer Untersuchungen vorliegen würde.

Die Entstehung dieser Tumoren aus verlagerten Keimen aller 3 Keimblätter in allerfrühester Zeit ist wohl denkbar, zumal der ausserordentlich schnelle Ersatz von Defecten des embryonalen Gewebes durch mehrfache experimentelle Beobachtungen (Roux[1]), Born[2]), Schaper[3]) feststeht. Dass aus solch versprengten Keimen ein Gewebe mit normalen, wenn auch regellosen Structurverhältnissen entstehen kann, nimmt um so weniger Wunder, als die Experimente der Teratologen zeigen, dass einem abgesprengten Zellhaufen die Kraft der organbildenden Selbstdifferenzirung innewohnt. So entwickelt sich fast jedes beliebige Körpertheilstück einer Amphibienlarve nach Born's berühmten Untersuchungen selbstständig weiter, und ebenso verläuft die Ausbildung der Augenanlage ungestört nach normalen Gesetzen, wenn auch in ihrer Umgebung fast alle Beziehungen zur Nachbarschaft gestört worden sind (Schaper). Aber ebenso wenig wie sich aus dem abgeschnittenen Schwanzstücke der Amphibienlarve bei seiner Weiterentwickelung eine Gehirn- oder eine Augenanlage bildet, kann eine Keimversprengung Organe oder Gewebsformationen liefern, welche in der Umgebung ihres Abstammungsortes normaler Weise nicht vorkommen.

Finden sich demnach in dem bunten Durcheinander mehr oder minder fertiger Abkömmlinge aller 3 Keimblätter, aus welchen die teratoiden Mischtumoren sich aufbauen, Spuren von Organanlagen oder Gewebsformationen, welche an Ort und Stelle nicht durch Keimversprengung zu erklären sind, wie Rudimente einer Augenanlage in Montgomery's Falle oder die Gehirn- und Genitalanlage bei Marchand, so muss eine bigerminale Implantation, der Einschluss eines verkümmerten Keimes wie bei den unzweifelhaften fötalen Inclusionen angenommen werden. Und zu

---

[1]) Roux, Virchows Archiv. Bd. 144. Gesammelte Abhandlungen. Bd. II. No. 22.

[2]) Born. Ueber Verwachsungsversuche mit Amphibienlarven. Archiv für Entwickelungsmechanik der Organismen. Bd. IV. S. 349.

[3]) Schaper, Experimentelle Studien an Amphibienlarven. ebenda. Bd. VI.

diesem Schlusse sind alle Autoren gekommen, welche ihre Tumoren einer eingehenden Untersuchung unterworfen haben.

Aus der Literatur glaube ich zu dieser Gruppe 8 Fälle rechnen zu dürfen, einschliesslich eines Falles von Teratom der Bauchdecken, welchen ich voranstelle.

Gross'[1]) Fall von Teratom der Bauchwand, welches mit Erfolg operirt worden ist, betraf eine 26jährige Frau, welche ein Jahr vorher neben der rechten Darmbeinschaufel unter der Haut des Abdomens einen kleinen harten und schmerzlosen Knoten bemerkt hatte. Das stetige Wachsthum desselben führte zur Operation.

Aeusserlich nahm man an der Bauchwand, in der Höhe und etwas nach innen von der rechten Spina eine längliche Hervorwölbung wahr, deren längster Durchmesser 10 cm betrug. Unter normaler Haut fühlte man einen harten, gänseeigrossen und ovalen Tumor von glatter Oberfläche, dessen Grenzen überall gut zu umgreifen waren; nur gegen die Darmbeinschaufel zu liess sich ein stielartiger Fortsatz palpiren. Von dem Befunde ist noch wichtig, dass die Vaginaluntersuchung normale Verhältnisse ergeben hatte, und die Lymphdrüsen der Leistengegend nicht angeschwollen waren.

Mit einem 12 cm langen Querschnitte wurde die Aponeurose von der Spina aus freigelegt; nach ihrer Spaltung erschien innerhalb der Muskulatur die glatte Oberfläche der Geschwulst, innig mit den Muskelfasern verbunden. Infolge dieser Verwachsung war der Tumor nicht leicht auszuschälen; nur an seiner unteren Fläche liess er sich leicht von dem darunterliegenden Bauchfelle loslösen. Der im Befunde erwähnte, zur Darmbeinschaufel ziehende Stiel enthielt ein grösseres arterielles Gefäss.

Der 9cm lange, 7 und 5cm breite Tumor glich auf dem Durchschnitte einem Fibrom, zeigte jedoch bei der microscopischen Untersuchung einen äusserst complicirten Bau:

Die Hauptmasse bilden glatte oder quergestreifte Muskelfasern, zwischen welchen einzelne Cysten eingestreut liegen. Die interessanteste derselben enthält einen zottenartigen Vorsprung, welcher im microscopischen Bilde sich als Miniaturmagen mit kleinem Gekröse ergiebt; denn auf dem Querschnitte enthält dieses, einem embryonalen Magen ähnliche Gebilde eine Schleimhautauskleidung, welche mit ihrem Cylinderepithel, ihren Drüseneinsenkungen mit hellen und granulirten Zellen in der That der Schleimhaut des Magenfundus nicht unähnlich sieht. Namentlich aus der Abbildung von Baraban geht diese Uebereinstimmung mit den Fundusdrüsen hervor. Hierzu kommt an einer Stelle noch eine Anhäufung lymphadenoiden Gewebes und das Vorhandensein einer ausgebildeten Muscularis mucosae. Die Serosa fehlt, an ihrer Stelle umgiebt eine Bindegewebslage

---

[1]) Gross et Baraban, Un cas de tératome (de la paroi abdominale). Extrait du Congrès français de chirurgie, 7e session. Paris 1893; F. Alcan, éditeur).

mit Fettläppchen das ganze Gebilde und setzt sich auf das kurze Gekröse fort, um auch fernerhin die ganze Cyste zu bekleiden.

In einer anderen Cyste wird die Wand theils von Magen-, theils von Darmschleimhaut gebildet; denn die eine Hälfte zeigt Epithel und Drüsen, ähnlich wie jener Miniaturmagen, während die andere unvollkommene Zotten, Cylinderzellen und Becherformen und Lieberkühn'sche Einsenkungen aufweist. Den darunter liegenden Bindegewebsfasern und glatten Muskelbündeln fehlt eine regelmässige Ordnung; zwischen ihnen und zwar in der Nähe des mit Magenschleimhaut ausgekleideten Theiles liegt ein kleiner Drüsenhaufen, welcher an Pancreasgewebe[1]) erinnern soll.

Eine weitere Cyste hat einfaches Cylinderepithel mit Becherformen, eine andere hat geschichtetes Flimmerepithel als Auskleidung und ist von Bindegewebe mit reichlichen elastischen Fasern umgeben. Baraban sieht in der Anordnung dieser Cystenwandung eine Aehnlichkeit mit der Anlage von Bronchialschleimhaut.

Eine 4. Cyste endlich hat eine äusserst verschiedenartige Auskleidung: einfaches, ziemlich flaches Epithel, einfaches Flimmerepithel, Becherzellen und Pflasterepithel wechseln ab. In der Nachbarschaft der letzten beiden Formationen treten glatte und quergestreifte Muskelfasern auf. Bemerkenswerth ist noch eine andere Stelle des Gewebes, welches eine entfernte Aehnlichkeit mit den Uterusdrüsen aufweisen soll, indem sich eine einfache Cylinderepithellage zu gewundenen, tubulösen Drüsen formt und dicht neben einem dicken Lager glatter, durcheinander verlaufender Muskelfasern ihren Sitz hat. In der grössten Cyste befindet sich nur einfaches Cylinderepithel, schliesslich enthält das Stroma noch einen Knoten von hyalinem Knorpel.

Gross und Baraban nehmen, um ihren complicirt gebauten Tumor zu erklären, eine foetale Inclusion in den Bauchdecken an. Bei der Mannigfaltigkeit der Gewebsformationen, besonders der Andeutung der Magenschleimhaut mit Fundusdrüsen, der Bronchienschleimhaut und der Uterusdrüsen ist diese Annahme eines bigerminalen Teratomes ausser Zweifel richtig. Auffallend ist bei diesem Tumor der Sitz innerhalb der Bauchdecken dicht neben der Darmbeinschaufel, denn die bisher beobachteten Fälle von Inclusionen in der Bauchwand (Gaither und Taruffi - Salviotti) haben durch ihre Lage in der Mittellinie nahe am Nabel der ehemaligen Bauchspalte entsprochen. Der zur Spina iliaca führende Gefässstrang kann die Stelle der ersten Verbindung der Tumoranlage innerhalb der Coelomwand andeuten. Es wäre wohl denkbar, dass eine

[1]) Anm.: Aus der Lage dieses Gewebes und der gegebenen Abbildung möchte ich eher vermuthen, dass eine Verwechslung mit Brunner'schen Drüsen vorliegt, wie man sie auch bei Meckel'schen Divertikeln findet.

frühe, feste Verbindung mit der Gegend der Darmbeinanlage die Ursache ist, warum der implantirte Keim haften blieb und umwachsen wurde und nicht mit dem Rande der Bauchspalte zur Mitte wanderte.

Die übrigen 7 Tumoren liegen, soweit dies aus den Berichten hervorgeht, theils intra-, theils extraperitoneal. Neben den genauer beschriebenen neueren Fällen führe ich noch einige ältere auf, welche wahrscheinlich hierher gehören.

1. In Roux'[1]) Falle handelte es sich um den Sectionsbefund einer 33jährigen Frau, bei welcher schon 8 Jahre lang ein Tumor des Abdomens bemerkt worden war, den man anfangs für eine Nabelhernie gehalten hatte. Unter heftigen Schmerzen, Anurie, Oedemen etc. war der Tod eingetreten.

Zwischen der grossen Curvatur des Magens und der Blase fand man einen kopfgrossen Tumor mit verschiedenen Vorsprüngen. Einige Verwachsungen verbanden ihn seitlich mit den Därmen, mit seiner hinteren Fläche lag er der Wirbelsäule auf und comprimirte die Ureteren. Ein kleiner birnförmiger zweiter Tumor hing mit der Blase zusammen. Es war eine Cyste, deren Wand aussen von Peritoneum, innen von weicher, schleimiger Haut bekleidet war und deren Inhalt von breiigen Massen gebildet wurde. Die Vorsprünge des grösseren Tumors bestanden aus Cysten, welche mit einander nicht im Zusammenhange standen. Ihr Inhalt glich eingedicktem Oele oder steotomatöser Flüssigkeit. Nur eine Cyste zeigte anderen Befund. Sie enthielt einen Haarschopf und 5 Zähne und in ihrer Wandung unregelmässige Knochenstücke.

Die Ureteren waren bis zu einer Stelle erweitert, wo sie gegen die Wirbelsäule gedrückt worden waren. Die Eierstöcke waren beide vorhanden und hypertrophisch.

2. Howship Dikinson[2]) behandelte ein 2 Jahre altes Mädchen, bei welchem ein stetig wachsender Tumor die linke Ileolumbalgegend vom Rippenbogen bis zur Darmbeinschaufel einnahm. Die Mittellinie des Bauches überschritt die Geschwulst, hier von Därmen überlagert; nach hinten liess sie sich bis zu den Lumbalmuskeln palpiren. Exitus.

Bei der Section fand sich die ganze linke Bauchhälfte von dem Tumor ausgefüllt. Er hatte die Dünndarmschlingen grösstentheils nach rechts und unten verdrängt und hing oben mit dem Mesocolon transversum zusammen, während der Querdarm vor dem oberen Rande der Geschwulst lag. Die Blätter des Mesenterium wichen stark auseinander, um sie in sich zu schliessen. Das eine Blatt bekleidete die vordere Tumorfläche, das andere verlief hinter die Geschwulstmasse.

---

[1]) Roux, Compt. rendues de l'academie des Sciences. 1836. Nach Taruffi, l. c. III. S. 291.

[2]) Howship Dikinson, Transactions of the Pathological Society of London. 1871. p. 296.

Das sehr harte Tumorgewebe ergab schon beim Durchschneiden einen schwammartigen Bau und die Gegenwart von Knochengewebe. Das feste Gerüstwerk, welches zahllose, stecknadelkopf- bis bohnengrosse Cysten einschloss, bestand aus altem und jungem Bindegewebe mit Einlagerung von Fettgewebe, Knorpel und Knochenplatten. Der Inhalt der Cysten war schleimig, jedoch bald mehr dünn-, bald mehr dickflüssig. Neben Fettcrystallen und -Tröpfchen, und Cholestearincrystallen waren noch zahlreiche Epithelien, oft in grösseren Haufen, enthalten. Diese waren von verschiedener Form: rund, oval oder cylindrisch und sehr oft die Cylinderzellen mit Cilien besetzt. Grössere Epithelhaufen glichen dem Epithel des Darmes.

Die Cystenauskleidung ist nicht genau genug untersucht, um eine Vermuthung über die Herkunft des Gewebes zuzulassen. Doch genügt der mitgetheilte Befund, den Fall zu den teratoiden Mischtumoren zu rechnen.

3. Hosmer[1]) berichtet über die Section eines 8 Monate alten weiblichen Kindes, dessen 52 cm im Umfange betragendes Abdomen symmetrisch geformt war. Und doch lagen die Därme links, während die ganze rechte Bauchhälfte von einem Tumor eingenommen war, welcher unter der Leber begann und bis zum Beckeneingange reichte. Zwischen den Darmschlingen und der Geschwulst fanden sich leichte Verklebungen, an der vorderen Bauchwand breite Verwachsungen mit der Tumoroberfläche. Die festeste Verbindung bestand mit der Wirbelsäule in der Nähe der Radix mesenterica. Die hintere Fläche des Tumors ruhte auf der rechten Niere, weshalb man annahm, das der Tumor retroperitoneal lag.

Alle Bauchorgane, auch der Uterus und die Ovarien waren gesund, nur die Leber und mit ihr das Zwerchfell waren stark nach oben gedrängt.

Der 2 engl. Pfund wiegende Tumor war gelappt und kindskopfgross. Einige Knoten bis zu Apfelgrösse bedeckten seine Oberfläche; es waren dies Cysten, welche von dem eigentlichen Tumor durch eine dünne Lage von Fettgewebe getrennt waren. Bemerkenswerth ist vor allem, dass die Cysten verschiedenen Inhalt und verschiedene Auskleidung besassen. Epidermisbrei und Schleim zeigten schon die Verschiedenheit an, welche noch durch die Untersuchung der Wandung bestätigt wurde; denn während die einen eine hautähnliche Auskleidung mit feinen Haaren und Knäueldrüsen trugen, fand sich in den anderen, mit Schleim gefüllten entweder Flimmer- oder Cylinderepithel. Eine dieser letzteren Cysten führte in ein 8 Zoll langes Darmstück, welches in einer serösen Höhle mit einer Art Mesenterium befestigt war.

Der solide Theil des Tumors bestand der Hauptsache nach aus Fettgewebe, in welchem zerstreut das verschiedenartigste Gewebe lag: Knochen mit grossen Markräumen, hyaliner Knorpel, fibröse Züge, gestreifte Muskelfasern und Nervengewebe.

---

[1]) Hosmer, The Boston med. and surgic. Journal. 1880. S. 61.

Nach dieser Zusammensetzung darf wohl ein bigerminales Teratom angenommen werden. Der Ausgang und Sitz desselben lässt sich aus der Beschreibung nicht genau ersehen. Hosmer ist zwar der Meinung, der Tumor wäre von einem seitlichen Schnitte aus ohne Eröffnung des Peritoneum auszuschälen gewesen und glaubt, er habe retroperitoneal gesessen, doch kann hier eine Täuschung vorliegen, indem durch Adhäsionen ein gewisser Abschluss der Bauchhöhle gegen die Tumoroberfläche entstanden war, deren breite Verwachsung sogar mit der vorderen Bauchwand im Befunde hervorgehoben wurde. Nach seiner Lage unter der Leber und deren Verdrängung mit dem Zwerchfelle nach oben kann der Tumor aus der Bursa epiploica hervorgegangen sein und sich nach rechts zur Niere entwickelt haben. Ueber das Verhalten des Colon transversum und ascendens, welches einigen Aufschluss geben könnte, wird nichts mitgetheilt.

4. Marchand[1]) fand bei der Section eines 33jährigen, an Phthise verstorbenen Mannes ein faustgrosses Teratom, welches durch seine eigenthümliche Lage und durch den gelungenen Nachweis verschiedener Organanlagen grosses Interesse hat. Die Geschwulst dehnte sich zwischen Aorta und linker Niere aus. Ihre Vorderfläche, welche mehrere grössere Cysten erkennen lässt, ist von Peritoneum bekleidet, von oben her wird sie vom Schwanze des Pankreas bedeckt, welcher durch lockeres Bindegewebe mit ihr vereinigt ist. Die linke Nebenniere findet sich ferner noch auf der Vorderfläche des Tumors flach ausgebreitet unter dem serösen Ueberzuge. Von hier aus verläuft die verhältnissmässig weite Vena suprarenalis schräg über die vordere und mediale Fläche nach abwärts zur Vena cava. Quer über die hintere Fläche, welche nur locker mit der Bauchwand verbunden ist, verläuft die stark verlängerte Arteria renalis, von welcher mehrere Aeste in die Geschwulst abgehen.

Der Tumor enthält einige grössere Cysten und wird zum grössten Theile von ziemlich derbem Bindegewebe und Fettgewebe gebildet. Eine 0,5 cm dicke, ganz gleichmässige Fettschicht an der Vorderfläche der Geschwulst erinnert an einen Panniculus adiposus. Ein markhaltiges, hackenförmig gekrümmtes Knochenstück liegt inmitten des Bindegewebes, eine andere unregelmässige Knochenmasse am unteren Rande.

Die Cysten haben verschiedene Auskleidung. Die eine, mit sehr unregelmässiger und gefalteter Innenwand zeigt einfaches Flimmerepithel, die andere, welche einem länglichen Schlauche gleicht, enthält 10 als Darmsteine erkannte Gebilde und hat eine Schleimhautauskleidung mit Cylinderepithel, drüsenartigen Einsenkungen und Becherzellen, ausserdem

[1]) Marchand, Breslauer ärztliche Zeitschrift. 1881. S...

University of California LIBRARY Medical Department

noch in ihrer Wandung eine äussere Längs- und eine innere Querfaserschicht von glatter Musculatur. Eine dritte Cyste wird für ein Rudiment der Schädelhöhle mit Dura mater und Nervensubstanz erklärt; die Wandung besitzt eine sehnige Innenfläche, die mit schaligen Knochenstücken verbunden ist, während der dickbreiige weissliche Inhalt dicht gedrängte, rundliche und längliche Kerne in einer feinkörnigen Masse eingebettet enthält.

Interessant ist noch eine kleine festere Stelle des Tumors dicht neben der Flimmerepithelcyste. Sie besteht aus dicht verflochtenen Bündeln glatter Muskelfasern, welche verzweigte Drüsenschläuche von dem Aussehen der Prostatadrüsen enthalten. Unmittelbar daneben liegt cavernöses Gewebe.

Demnach fanden sich die Rudimente einer männlichen Genitalanlage und der Schädelhöhle, abgesehen von dem übrigen Gewebe. Schon durch diese beiden Befunde wird das Teratom zu einem bigerminalen gestempelt. Daher bleibt die Frage zu erledigen, wie dieser Einschluss ins retroperitoneale Gewebe gelangte. Die Erklärung für diese eigenartige Lage ist jedenfalls nicht leicht; denn während die linke Niere und die linke Aorta die seitlichen Begrenzungen bildeten, der Schwanz des Pankreas den Tumor von oben her bedeckte, lag flachgedrückt die Nebenniere und die Vena suprarenalis vor dem Tumor und verlief die Arteria renalis quer über seine hintere Fläche. Es wäre möglich, dass trotz dieser complicirten Lage die Veränderungen des Urgekröses einen Aufschluss geben, wie ich ihn in dem Buhl'schen Falle von retroperitonealer Inclusion versucht habe (S. 23). Auch hier kann man den Sitz hinter dem Bauchfelle als secundären deuten, entstanden durch das Anlegen des Mesogastrium posterius an die hintere Leibeswand. Die Vermuthung, dass die Anlage des Tumors ehemals zwischen dem dorsalen Peritoneum und dem Magengekröse gelegen hatte, gewinnt durch die Verdrängung eines Theiles des Pankreas an Wahrscheinlichkeit. Die Lage der Nebenniere ist wohl schon sehr früh durch das Wachsthum der Tumormassen beeinflusst worden, indem sie sich zwischen dieses Organ und die Niere drängten.

5. Tillaux[1]) berichtet über einen operativ behandelten Fall eines retroperitoneal gelegenen Teratomes.

Bei der Patientin, einer 22jährigen Frau, hatte man gelegentlich einer Entbindung einen Tumor im Abdomen bemerkt, welcher in den folgenden Monaten beträchtlich wuchs und die Oberbauchgegend füllte und vorwölbte.

---

[1]) Tillaux, Tumeur de l'arrière-cavité des épiploons. Gazette des hôpitaux. 1886. p. 757.

Die Diagnose unterlag grossen Schwierigkeiten. Die Geschwulst war hart, gelappt auf der Oberfläche und etwas verschieblich. Sie dehnte sich nach unten mit ziemlich scharfer Begrenzung bis nahe an die linke Darmbeinschaufel und 3 Finger unterhalb des Nabels aus, während die obere Grenze hinter dem linken Rippenbogen verschwand. Nach rechts verlor sie sich ohne scharfe Grenze in der rechten Bauchseite und reichte links bis in die Lumbalgegend. Zwischen der Leber und dem Tumor fand sich tympanitischer Schall. Nach Ausschluss eines Ovarial-, Leber- und Milztumors schwankte die Diagnose zwischen einer Nieren-Geschwulst oder einer solchen des Mesenterium.

Mit einem grossen schrägen Lumbalschnitte von der Spina ant. sup. bis zur 12. Rippe wurde die Entfernung des Tumors begonnen. Nach Spaltung des Bauchfelles konnte man sich soweit klar werden, dass ein mannskopfgrosser Tumor dicht vor der Wirbelsäule und der Aorta, links auch vor der Niere lag, ohne mit letzterer zusammenzuhängen. Zur Ausschälung, welche nach mehreren Gefässligaturen möglich wurde, musste noch das parietale Blatt des Peritoneum, welches die Geschwulstoberfläche bedeckte, durchtrennt werden.

Am nächsten Tage starb die Kranke im Operationsshock.

Der Tumor hatte, wie die Section noch mehr als die Operation klar stellte, seinen Ausgang vom retroperitonealen Gewebe genommen, das Colon transversum nach unten, den Magen nach oben gedrängt und reichte nach unten bis zur Bauchspeicheldrüse.

Ueber die Untersuchung des Tumors wird nur angegeben, dass die fast 6 Pfund schwere Masse äusserlich einem Lipom glich, auf dem Durchschnitte aber zeigte, dass feste Bestandtheile innerhalb der Fettmasse lagen. Sie schienen aus Knochen zu bestehen, von denen einzelne gewissermaassen aufgetrieben und cystisch sind. Die untere Hälfte des Tumors enthält cystische Partien, über deren histologisches Verhalten leider nichts verlautet.

Trotz der ungenauen Untersuchung dürfen wir wohl den Tumor zu den Teratomen rechnen, da er wenigstens makroskopisch viel Aehnlichkeit mit anderen teratoiden Mischtumoren besitzt. Tillaux' Auslegung, dass zunächst eine Knochenheterotopie bestanden habe, um welche herum sich eine Fett- und Cystenmasse gebildet hätte, soll lediglich citirt sein. — Eine Aehnlichkeit findet Tillaux in einem von Péan[1]) beschriebenen Falle. In diesem handelte es sich um ein grosses Lipom des Mesenterium, in dessen Mitte eine knöcherne Partie vorgefunden wurde. Eingehende Untersuchung fehlt.

6. Pilliet[2]) versuchte vergebens, eine 24jähr. Frau von einem seit unbestimmter Zeit entstandenen Abdominaltumor zu befreien. Man fühlte den

[1]) Péan, Tumeurs de l'abdomen. Paris 1880. p. 1132.
[2]) Pilliet, Bulletins de la société anatomique de Paris. 1888. p. 875.

grossen Tumor vom Epigastrium bis ins Becken herab sich ausdehnen und stellte an seiner unregelmässigen Oberfläche Partien von ganz verschiedener Consistenz fest. Eine kleine rundliche Geschwulst lag hinter dem Nabel; sie liess sich gut gegen die Hauptmasse verschieben und abgrenzen. Nach Eröffnung der Bauchhöhle fand sich jener kleine Tumor zuerst, welcher nur durch einige Verwachsungen mit der Hauptmasse der Geschwulst zusammenhing. Während er sich leicht durch Lösung aller Stränge isoliren liess, war eine ähnliche Freilegung der Hauptgeschwulst unmöglich, da diese mit der Beckenwand, mit dem Uterus und in grosser Ausdehnung auch mit Dünndarmschlingen verwachsen war und unbeweglich auf der Wirbelsäule liegend sich weit nach oben ausdehnte. Die Entfernung des Tumors musste deshalb unterbleiben. Die Patientin starb am folgenden Tage.

Die Geschwulstmasse glich äusserlich mit ihrer knolligen Oberfläche einem Sarcome. Auf dem Durchschnitte fand sich das weissliche Gewebe durchsetzt von kleinen Cysten und einigen grösseren bis nussgrossen Hohlräumen. Einige feine, spitze Knochenstückchen fielen beim Schneiden auf. In bindegewebigem Stroma lagen mehrere kleine rundliche Inseln von hyalinem Knorpel mit Perichondrium. Diesem Knorpelgewebe begegnete man nur in der Nähe der Cysten. Als Auskleidung der verschiedenen untersuchten Cysten fanden sich Flimmerepithel, Cylinderepithel mit Becherformen, Plattenepithel, cubisches Epithel. In einigen mit Pflasterepithel bekleideten Cysten fand man auch Haare und die Anlage von Talg- und Schweissdrüsen. Inmitten von Knorpelgewebe fielen einige Zahnkeime auf. Lymphadenoides und Fettgewebe, embryonales Bindegewebe, glatte und quergestreifte Muskelfasern und Sarcomgewebe vollenden das vielgestaltete Bild dieses Tumors, von welchem übrigens, da keine Autopsie gemacht werden konnte, nur ein kleiner Theil untersucht worden ist.

Ueber den Ausgangspunkt dieses Tumors ist nichts bekannt; die festen Verbindungen mit dem Becken und der Wirbelsäule sind auf Rechnung der malignen Wucherungen zu setzen.

7. Montgomery[1]) operirte bei einem 12jährigen Mädchen einen Tumor der rechten Bauchhälfte, welcher seit 10 Monaten auffallend stark gewachsen war. Der längliche, schmale, etwas gekrümmte Tumor, dessen Ausschälung nach Eröffnung der Bauchhöhle leicht gelungen war, hatte seinen Sitz intraperitoneal und zwar an der Aussenseite des Colon ascendens bis fast zur Leber.

Beinahe der ganze Tumor, der sich auf dem Durchschnitte durch ein schwammiges, mit kleinen Cysten durchsetztes Gewebe auszeichnete, war mit einer Hautkapsel bekleidet, welche an manchen Stellen Haare und Talgdrüsen enthielt, an anderen Stellen nur aus Epithel mit Papillen bestand. Ausser den zahlreichen Cysten, von denen nur eine einzige mit Haut ausgekleidet

[1]) Montgomery, A teratoma of the abdominal cavity. The Journal of experimental Medicine. 1898. May.

war, während die anderen schleimigen Inhalt und eine glatte Wand besassen, liessen sich noch einzelne Knorpeltheile und Knochenstückchen, davon eines mit einer Markhöhle, auffinden.

Die mikroskopische Untersuchung stellte in dem Tumorgewebe Abkömmlinge aller 3 Keimblätter in wildem Durcheinander und in verschiedener Ausbildung fest; vom Ektoderm die Haut der Oberfläche des Tumors und eine Cystenbekleidung mit Haaren und Hautdrüsen, ferner ausgebildete Nervenfaserbündel des Rückenmarkes und periphere Nerven, dann die Rudimente eines Bulbus, als welche eine bindegewebige Platte mit polygonalen Pigmentzellen angesprochen wurde. Vom Mesoderm stammen die verschiedensten Gewebsformationen: kleine hyaline Knorpelmassen mit concentrisch angeordneten Zellen und Perichondrium, Knochen mit Knochenkanälchen und -Zellen, fibröses und elastisches Gewebe, embryonales Bindegewebe, welches mit seinen Rund- und Spindelzellen sehr an Sarcomgewebe erinnerte, Fettgewebe, glatte Muskelfasern und reichliche Gefässe. Vom Entoderm sind die verschiedensten Zellformen und Schleimhautauskleidungen der Cysten vorhanden: cubisches Epithel mit Zottenbildungen, Flimmerepithel, Cylinderepithel mit Becherzellen. Bei manchen Cysten glich nicht nur die Structur der Auskleidung, sondern auch die Wandung mit ihren Muskellagen Abschnitten des Darmtractus, während sehr hohes Flimmerepithel, besonders wo Knorpelplatten in der Cystenwand lagen, an den Respirationstractus denken liess.

Eine Cyste mit Haaren, in deren Wand sich elastisches Gewebe mit Knorpelzellen fand, soll der Anlage des äusseren Ohres entsprechen, zumal sie dicht neben der erwähnten Augenanlage lag.

Von dem erhobenen Befunde ist weiterhin wichtig, dass an einigen Stellen das Cylinderepithel ins Stroma der Umgebung gewuchert war und das Bild des Carcinoms hervorrief, denn die Bösartigkeit des Tumors wurde für den weiteren Verlauf sehr schnell entscheidend.

4 Wochen nach der 1. Operation war bereits ein Recidiv nachzuweisen, obgleich man damals geglaubt hatte, den Tumor vollkommen ausgeschält zu haben. Dies war bei der 2. Operation nicht mehr möglich. Der bröcklige Tumor, welcher sich hauptsächlich rechts in der Bauchhöhle befand, konnte nur in Stücken und unvollkommen entfernt werden.

Nach dem kurz darauf eingetretenen Tode sah man bei der Section noch eine Menge von Tumormassen, welche auf dem visceralen Peritoneum sich bis gegen die Blase hin ausdehnten. Die Därme, deren Serosa Tumorknoten enthielten, waren nicht von ihnen umwachsen. Das parietale Peritoneum war intact.

Die Natur des Recidives glich vollkommen dem Originaltumor, da ein solides Gewebe reichlich mit Cysten durchsetzt war, welche Erbsen- bis Wallnussgrösse hatten. In einzelnen Cysten gehen Epithelformen in andere über, Cylinderepithel in cubisches und flimmerndes Epithel oder in Pflasterzellen.

Adenocarcinomatöses Gewebe findet sich auch hier im Stroma in alveolärer Anordnung.

Montgomery's Fall zeichnete sich durch seine grosse Bösartigkeit aus; doch ist es nicht der erste Fall eines malignen abdominalen Teratoms, wie der Autor glaubte, denn auch Pilliet hat Sarcomgewebe in seinem Tumor gesehen. Durch Keimspaltung kann diese Geschwulstmasse nicht angelegt worden sein; dagegen spricht zum mindesten schon der einwandsfreie Befund von Resten eines Auges. Wichtig ist ferner und sehr an einen Amorphus erinnernd die häutige Bekleidung des primären Tumors. Mit Recht nimmt Montgomery die bigerminale Entstehung als Erklärung an, indem ein befruchtetes Ei in den offenen Bauchraum gerathen sei. Seiner Lage nach haftete der Keim anfangs entweder an der rechten Coelomwand fest, oder er ist mit dem Colon ascendens an seine spätere Stelle gewandert.

Als 8. Fall schliesse ich den folgenden aus der von Bergmann'schen Klink an:

Das 11jährige Mädchen, welches am 4. 11. 1899 zur Aufnahme kam, hatte den bisher behandelnden Aerzten schon viele diagnostische Schwierigkeiten bereitet. Bereits vor 6 Jahren soll ein Arzt, welcher wegen einer fieberhaften Bronchitis die kleine Patientin behandelt und untersucht hatte, eine Geschwulst an der Leber nachgewiesen haben. Als das Kind dann im Jahre 1896 fieberhaft unter Uebelkeit und Erbrechen erkrankt war und über Schmerzen im Abdomen klagte, stellte ein nach einigen Wochen zugezogener Chirurg in Moskau einen Tumor im Abdomen fest, den er als Echinococcus der Leber ansprach und dementsprechend in 2 Zeiten operirte. Der vermeintliche Echinococcussack wurde oberhalb des Nabels durch einen Schnitt in der Linea alba freigelegt, zur Anheilung in der Wunde gebracht und schliesslich dort incidirt. Dabei entleerten sich jedoch nicht die erwarteten Echinococcusblasen, sondern eine grosse Menge schleimiger Massen aus einer glattwandigen ausgedehnten Cyste. Der Operateur sprach in seinem Berichte die Vermuthung aus, dass diese Cyste mit dem Magen in Verbindung stünde. Die Wunde heilte bis auf die angelegte, den Cystensack offenhaltende breite Fistelmündung, aus welcher beständig Schleim abfloss.

In diesem Zustande wurde die Kranke der v. Bergmann'schen Klinik überwiesen. Innerhalb der Narbe, welche dicht oberhalb des Nabels beginnt und in der Nähe des Schwertfortsatzes des Sternum endet, liegt 3 cm oberhalb des Nabels eine für den Finger durchgängige Oeffnung mit breiten, gewulsteten, schleimhautartigen Rändern, welche sich bei Hustenstössen verbreitern. Der glasige, zähe Schleim, welcher aus dieser Oeffnung abfliesst und die Randwülste bedeckt, reagirt stark alkalisch. Darminhalt wird niemals im Secrete nachgewiesen. Im Bereiche der

Bauchdeckennarbe besteht eine breite Diastase der Recti, durch welche die Abtastung der Bauchhöhle erleichtert wird. Man kann gleichzeitig durch die Oeffnung einen Finger einführen, welcher tief in einer anscheinend mit Schleimhaut ausgekleideten Höhle verschwindet. Sie scheint sich schlauchförmig gerade in der Richtung nach der Wirbelsäule fortzusetzen. Vor dieser und unterhalb der Cyste ist ein etwas härterer Querwulst undeutlich zu fühlen, welchen man für Pankreas hält.

Nach diesem Befunde hatte die Annahme am meisten für sich, dass eine aus Resten des Dotterganges entstandene Cyste geöffnet worden war; die Lage dieser Cyste oberhalb des Nabels, welche ja an dieser Stelle die Schnittführung und Oeffnung bedingt hatte, war auffallend, konnte aber schliesslich durch die Grösse der Geschwulst erklärt werden. Eine Communication mit dem Darme war bestimmt nicht vorhanden, höchstens konnte ein zum Dünndarm führender Verbindungsstrang vermuthet werden.

Der erste Act der Operation bezweckte die Freilegung der Cystenwandung. Nach Umschneidung der breiten Mündung und Oeffnung der Bauchhöhle stellte es sich heraus, dass die Cyste damals zwischen dem Ligamentum gastrocolicum hindurch geöffnet worden war, welches nun von der Wand abgelöst werden musste. Während sodann der Magen weit nach oben, das Colon transversum weit nach unten abgezogen und gehalten wurde, konnte die glatte Cystenwand in die Tiefe verfolgt werden. Das sich verjüngende Ende des Schlauches richtete sich genau nach hinten gegen die Wirbelsäule und haftete hier in der Tiefe dicht oberhalb des oberen Pankreasrandes fest. Bei dem Versuche, diese einzige, wesentliche Verwachsungsstelle der Cyste zu lösen, lockerte sich durch Zug an dem Sacke eine Tumormasse aus der Tiefe, welche zwischen der Krümmung des Duodenum hervortrat und den Eindruck eines Lipoms machte. Die vollkommen glatte Oberfläche desselben konnte durch stumpfes Lösen ihrer lockeren Verbindung mit der Umgebung immer mehr freigelegt werden, wobei der obere Abschnitt des Duodenum nach oben, der absteigende Theil nach aussen abgestreift wurde. Die vollkommene Entfernung der ganzen Geschwulst, hinter welcher noch die Vena cava erschien, war schliesslich vollendet, nachdem ein wahrscheinlich unmittelbar von der Aorta kommendes Gefäss von der Dicke einer Art. radialis unterbunden und durchschnitten worden war.

Nach Herausnahme des Tumors ergiebt die vorhandene grosse Höhle einen guten Ueberblick über seine Lage. Während ihn die linke Hälfte der Leber von oben bedeckt hatte, lag das stark verlängerte Ligamentum hepato-gastricum und duodenale mit dem Magen und dem horizontalen Theile des Duodenums vor der Geschwulst, hinter ihr das dorsale Peritoneum. Ihre untere Grenze hatte sie dicht oberhalb des erheblich nach unten verdrängten Pankreas. Hier sass die erwähnte grosse Cyste fest, welche sich zwischen Magen und Querdarm nach vorne entwickelt hatte. Die Tumormasse nahm demnach genau die Bursa epiploica bis auf deren eigentlichen Netzabschnitt ein.

Die grosse Höhle verkleinerte sich schnell durch Herandrängen der Baucheingeweide. Nach genauester Blutstillung wurde dann das Abdomen vollkommen verschlossen und zwar mit Bronce-Aluminium-Drähten wegen der beträchtlichen Diastase der Recti. Diese Drähte mussten später wegen Fistelbildung in der Narbe entfernt werden. Sonst ist über den glatten Wund- und Heilungsverlauf nichts zu berichten.

Fig. 5.

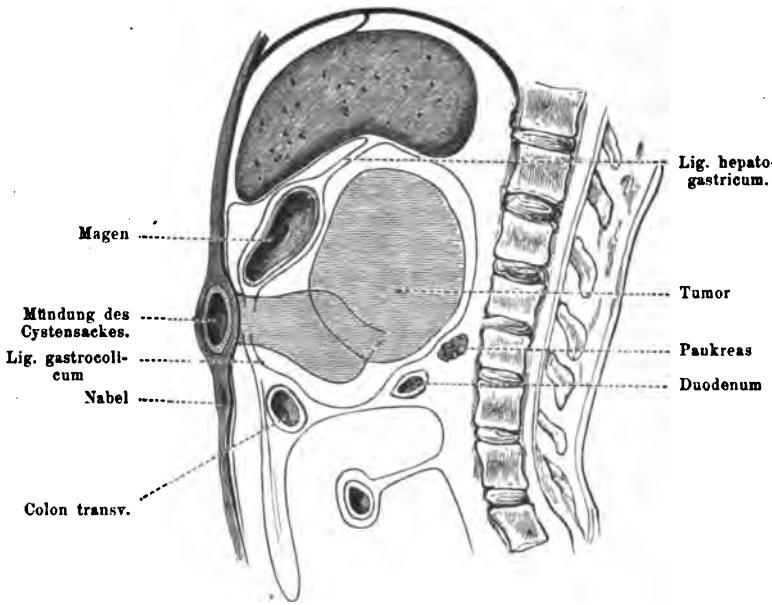

Schematische Darstellung von der Lage des Tumors.

Das Präparat zeigt vorne den 10 cm langen, mit Schleimhaut ausgekleideten Sack, welcher mit einer divertikelartigen und zottentragenden Ausbuchtung versehen ist und blind an der Oberfläche des Haupttumors endigt. Dieser hat die Form und Grösse einer mit der Fettkapsel versehenen Niere eines Erwachsenen. Die hilusartige Stelle, an welcher der Cystensack sich ansetzt, zeigt dicht daneben mehrere haselnussgrosse durchscheinende Cysten, welche geöffnet grünliche gallertige Massen austreten lassen und eine schleimhautartige Bekleidung besitzen. Die Geschwulstoberfläche gleicht einem grossgelappten Lipom, für welches der Tumor anfangs auch gehalten wurde. Nur an der hinteren Fläche liegt eine feste Bindegewebsplatte, welche an verschiedenen Stellen durch deutliche Fluctuation das Vorhandensein von Cysten erkennen lässt. Auch auf dem Durch-

schnitte zeigt sich, dass die Hauptmasse von Fettgewebe gebildet wird, bis auf die convexe Seite des Tumors, wo unter einer dicken Bindegewebslage ein System von erbsen- bis kirschgrossen Cysten liegt, welche vielfach mit einander in Verbindung stehen und mit zähem, meist glasigem Schleime gefüllt sind. Durch breiigen Inhalt davon unterschieden, finden sich noch getrennt von einander eine wallnussgrosse Cyste in der Nähe der Insertion der grossen Cyste am Hilus der Geschwulst und eine etwa haselnussgrosse an der Peripherie des Tumors, umgeben von Fettgewebe; diese letztere enthält innerhalb der Breimassen und auf ihrer zarten Auskleidung verschiedene feine Härchen.

Ausserdem stösst man mit den verschiedenen Durchschnitten des Tumors auf drei kleine Knorpelspangen, welche mit breiten Enden versehen sind und deshalb der Form nach an Phalangen erinnern. Sie sind von einer dicken Bindegewebslage umgeben. Schwer zu deuten ist ein erbsengrosses, rundliches Gebilde, dessen Wandung von einer ganz dünnen Knochen- und Knorpellamelle und dessen Inhalt von fettreichem Markgewebe gebildet wird. An den Stellen, wo eine Schicht hyalinen Knorpels die Wand bildet, erstrecken sich Fortsätze der Markhöhle gleichmässig nebeneinander in die Knorpelgrenze hinein; doch fehlt eine weitere Aehnlichkeit mit dem Bilde einer Wachsthumszone.

Erwähnung verdient noch eine für die Deutung unseres Tumors sehr maassgebende Cyste in der Peripherie, welche aus drei Hohlräumen sich zusammensetzt und ziemlich überall in ihrer Wandung Knorpelplatten beherbergt. Ihr Inhalt war trüber Schleim.

Mikroskopisch zeigt die grosse, zwischen Magen und Querdarm gelegene Cyste ziemlich gut ausgebildete Dünndarmschleimhaut, welche Lieberkühn'sche Krypten, Becherzellen und lymphadenoide Haufen enthält und an einer divertikelartigen Ausbuchtung noch mit Zotten versehen ist. In ihrer Wandung liegen vollkommen normal entwickelte Lagen von glatten Muskelfasern in Quer- und Längsrichtung, so dass sich das ganze Gebilde mikroskopisch in nichts von einer Dottergangscyste unterscheidet. Die kleineren Cysten dagegen haben den verschiedensten Bau; während die glatten Muskelfasern in ihrer Wandung unregelmässig verlaufen, zum Theil auch fehlen, zeigt ihr Epithelüberzug die mannigfachste Abwechselung, oft in einer Cyste allein. In dieser Beziehung giebt zum Beispiel eine in der hilusartigen Vertiefung der Tumoroberfläche gelegene Cyste einen sehr interessanten Befund:

Die Epithelbekleidung beginnt an einer Stelle, wo breit ein Lymphfollikel ins Lumen vorspringt, als sehr hohes, geschichtetes Flimmerepithel. Auf der Höhe des Follikels folgt mit plötzlichem Uebergange geschichtetes Pflasterepithel, welches dann weiterhin über den Lymphfollikel hinwegzieht, um an seinem Fusse plötzlich wieder von einem einfachen Cylinderepithel mit grossen und zahlreichen Becherformen abgelöst zu werden. Das Pflasterepithel hat keine Hornschicht, die Zellen der obersten Lage sind gequollen. Durch die Einsenkungen, welche dieses

Epithel in das lymphadenoide Gewebe hineinschickt, entsteht das Bild einer Tonsillenkrypte. Eine Strecke weit hält dann der Becherzellenbesatz an, meist über eine schmale Schicht adenoider Zellen hinwegziehend, bis wiederum Pflasterepithel beginnt. Es liegt hier ebenfalls über einer follikelähnlichen Zellanhäufung, vor welcher es durch eine Einstülpung von grossen Becherzellen unterbrochen wird. Die Wand dieser Cyste ist unregelmässig aufgebaut; denn breite Bindegewebsschichten von derber Structur wechseln mit glatter Musculatur, deren Bündel in verschiedenen Richtungen verlaufen. Innerhalb des dichten Bindegewebes liegen einige kleine Cystenlumina mit kleinen Zotten, welche mit Becherzellen besetzt sind. Dicht neben einem solchen Lumen liegt ein kleiner Drüsenhaufen, welcher den Brunner'schen Drüsen gleicht, mitten im Bindegewebe.

Das Bild der Plattenepithelschleimhaut mit Einsenkungen über lymphoiden Anhäufungen wie in der Mundhöhle wiederholt sich noch in einer anderen Cyste. Auch hier bestehen streckenweise andere Epithelformationen, besonders hohe Cylinderzellen mit langen Flimmerhaaren. In den anderen Cysten herrschen Becherzellen und Flimmerepithelien vor.

Hautähnliche Beschaffenheit hat die Auskleidung nur einer einzigen kleinen Cyste, in welcher schon makroskopisch feine Härchen nachgewiesen worden waren. Schweissdrüsen und Talgdrüsen fehlen; nur die Haarbälge sind gut entwickelt.

Den interessantesten Befund aber geben die drei mit einander durch breite Oeffnung verbundenen Cysten an der convexen Seite des Tumors mit den Knorpelplatten in der Wandung.

Die am meisten an den Tumoroberfläche liegende Cyste bietet mit ihren geschichteten, sehr hohen flimmernden Cylinderzellen, ferner den sehr reichlichen Schleimdrüsen, glatten Muskelfaserbündeln und einer Knorpelplatte in der bindegewebigen Wandung ganz das Bild und den Bau einer Trachea oder eines Bronchus. Ganz ähnlich setzt sich die Wand der tiefergelegenen, breit mit der ersten communicirenden Cyste zusammen. Nur liegt hier ausserhalb der Knorpelplatte noch eine zarte Knochenspange mit spongiösem Bau und ist das Epithel nicht überall dasselbe. Zum Theil ist hier einfaches nicht flimmerndes Cylinderepithel zu sehen, zum Theil auch an einer kleinen Stelle geschichtetes Pflasterepithel vorhanden, unter welchem ganz vereinzelt ein rundlicher Haufen lymphoiden Gewebes auftritt. Auch in dieser Cyste sind zahlreiche Schleimdrüsen, kräftige Bündel glatter Muskelfasern in der Wand. An der 3. mit diesen Gebilden verbundenen Cyste fallen noch einzelne, nach aussen und innen von den Knorpelplatten gelegene kleine Hohlräume auf, welche mit Flimmerepithel ausgestattet sind.

Eine bindegewebige Partie, welche als breiter, weisser Streifen das Fettgewebe des Tumors durchzieht, erregte makroskopisch den Verdacht, dass man hier Nervensubstanz finden würde. Eine solche wurde zwar nirgends, ebensowenig wie quergestreifte Musculatur nachgewiesen, doch erklärt sich der gestreifte, faserige Bau dieser Stelle, welche zu jener Vermuthung Anlass

gegeben hatte, im mikroskopischen Bilde durch eine eigenthümliche Anordnung des Gewebes. Gut ausgebildete fibrilläre Bündel liegen parallel neben einander in bestimmten Zwischenräumen, welche ein sehr zellreiches, embryonales Bindegewebe enthalten.

Nach dem ganzen Befunde des Tumors kann ein Zweifel nicht bestehen, dass eine teratoide Mischgeschwulst vorliegt, für deren Entstehung eine bigerminale Implantation verantwortlich gemacht werden muss. Denn das Geschwulstgewebe setzt sich aus Abkömmlingen aller 3 Keimblätter zusammen, welche die verschiedenste Ausbildung erfahren haben. Während sich das Ektoderm nur in einer kleinen Cyste und nicht zu voller Vollendung entwickelt hat, sind die Abkömmlinge des Entoderms zum Theil in vollkommener Ausbildung vorhanden. Vom Mesoderm stammen die verschiedensten Gewebe. Die kleinen Knorpelspangen gleichen ihrer Form nach kleinen Phalangen, das einzige mit einer Markhöhle versehene Knochenstückchen lässt dagegen keinen Schluss zu. Man braucht in der Deutung der interessanten dreikammerigen Cyste nicht so weit zu gehen, dass man in ihr, vielleicht wegen des stellenweise vorhandenenen Pflasterepithels und der dem Zungenbeine entsprechenden Knochenspange, die Anlage des Kehlkopfes vermuthet; denn es genügt die Uebereinstimmung der Cystenwand an den meisten Stellen mit dem Baue einer Trachea für die Thatsache, dass hier die Nachbildung der Athmungswege vorliegt, welche für die Auffassung des Tumors als eines bigerminalen Teratomes entscheidend ist.

Obgleich die beschriebenen Mischtumoren keine sackartige Hülle wie die echten Inclusionen besitzen, so fehlte es doch den meisten nicht an einer gewissen Abkapselung, nur zweimal waren die Geschwulstmassen innig mit der Wirbelsäule oder den Bauchorganen verwachsen, aber in diesen Fällen handelte es sich um maligne Wucherungen, welche in Form von sarkomatösem und adenocarcinomatösem Gewebe aus dem Teratome hervorgegangen waren.

Dem Geschlechte nach überwiegt das weibliche bedeutend; denn nur einmal war ein Mann von 33 Jahren befallen, in dessen Leiche Marchand zufällig den Tumor entdeckte. Alle übrigen Fälle betreffen weibliche Individuen, die jüngsten im Alter von 8 Monaten und 2 Jahren, die übrigen vom 12. bis zum 33. Lebensjahre.

Die grosse Mehrzahl der Fälle ist als bigerminale Implantation zu betrachten. Nur Dikinson's und Tillaux's Tumoren sind zu mangelhaft untersucht, um ein genaues Urtheil zuzulassen.

Auch die Lage dieser seltenen Geschwülste ist nicht in allen Fällen genau festgestellt worden. Zum Theil entsprach sie dem Sitze der unzweifelhaften Inclusionen: voran unser Fall, in welchem die Bursa epiploica mit Ausnahme des eigentlichen Netzabschnittes vollständig von der Geschwulstmasse eingenommen war. Auch bei Hosmer konnte der Tumor von dieser Gegend ausgegangen sein. Während die Geschwulst im Falle von Dikinson innerhalb der Mesenterialplatten sass, lag sie bei Marchand und Tillaux retroperitoneal links neben der Wirbelsäule. In Roux's Falle, in welchem der Tumor unter dem Magen begann und von der grossen Curvatur bis zur Blase reichend der Wirbelsäule auflag, kann man die Radix mesenterica oder das Mesocolon transversum als seinen Sitz und Ausgangspunkt vermuthen. Ungewöhnlich erscheint, wie oben schon betont wurde, der Sitz des Gross'schen Tumors innerhalb der Bauchdecken neben der rechten Darmbeinschaufel und die Lage der Geschwulstmasse in dem Falle von Montgomery, wenigstens bei dessen 1. Operation; denn er fand sich intraperitoneal an der Aussenseite des Colon ascendens und reichte fast bis zur Leber.

Während Gross mit Erfolg den Tumor seiner Patientin aus den Bauchdecken exstirpirt hat, ist es abgesehen von unserem Falle nur 3 mal versucht worden, die Geschwülste aus der Bauchhöhle zu entfernen. Stets ohne Erfolg. Denn Tillaux's Kranke, bei welcher die einzige, vollkommene Entfernung des hier mannskopfgrossen, zwischen der Aorta und der linken Niere liegenden Tumors geglückt ist, starb bald darauf im Operationsshock, ebenso wie Pilliet's unvollkommen operirte Patientin, obgleich wegen fester Verwachsung der Geschwulstmassen mit der Wirbelsäule die Operation unterbrochen worden war; und schliesslich in Montgomery's Falle trat nach der ersten Operation bald ein Recidiv des mit Carcinom vermischten Tumors ein, nach dessen abermaliger, unvollkommener Entfernung die Kranke bald gestorben ist. Um so werthvoller ist unsere aus der von Bergmann'schen Klinik mitgetheilte Beobachtung, da die operirte Kranke vollkommen genesen ist.

Nachtrag bei der Correctur.

Vor Kurzem (am 1. Juni 1900) war mir Gelegenheit gegeben, bei einem 7 Wochen alten Kinde eine fötale Inclusion in der Bauchhöhle durch Laparotomie zu entfernen. Der Tumor hatte sich genau im Eingange der Bursa epiploica entwickelt, wie ich bei der Section bestätigen konnte.

Da die Untersuchung des interessanten Präparates längere Zeit in Anspruch nehmen wird, so kann der Fall erst in einem der nächsten Hefte genau beschrieben werden.

XVII.

Die Feststellung der Functionsfähigkeit der Nieren vor operativen Eingriffen.[1]

Von

Dr. Hermann Kümmell,

I. chirurg. Oberarzt des Neuen Allgemeinen Krankenhauses in Hamburg.

M. H.! Die Diagnose und die Therapie der Nierenkrankheiten, soweit sie den Chirurgen interessiren, haben in den letzten Jahren sehr wesentliche und sehr erfreuliche Fortschritte gemacht. Die weitere Ausbildung conservativerer Operationen gestattet uns oft, die erkrankten Theile des Organs zu entfernen, wo früher die ganze Niere dem chirurgischen Messer zum Opfer fiel; die Verbesserung der plastischen Methoden am Nierenbecken und am Ureter beseitigt die Verengerungen mit ihren das ganze Organ gefährdenden Folgen und sorgt durch richtige Implantation des verlagerten Harnleiters für den ausreichenden Abfluss der Nierensecrete. In der Eröffnung der Niere und des Nierenbeckens, in der Naht und Wiedervereinigung der durchschnittenen Niere, sowie in manchem anderen Punkte haben sich unsere technischen Erfahrungen wesentlich vermehrt. — Mit der Spaltung der Nieren nach Harrison's Vorgang und der weiteren Entwickelung durch Israel haben wir begonnen, auch die bisher nicht activ angegriffenen [illegible] Nierenerkrankungen in das Bereich der operativen [illegible]

[illegible] 12. April 1890.

Vor Allem hat unser diagnostisches Können in der letzten Zeit sich wesentlich günstiger entwickelt. Ausser der Anwendung der Röntgenstrahlen, welche es vielfach gestatten, uns nach den Nierenschatten ein Urtheil über die normale oder pathalogische Gestalt des Organs zu bilden und uns oft in den Stand setzen, vorhandene Nierensteine nach Zahl, Grösse und Lage zu erkennen, besitzen wir in der Einführung und weiteren Ausbildung des Ureterenkatheterismus nach meiner Ansicht ein unschätzbares und unentbehrliches diagnostisches Hülfsmittel. Was wir lange Jahre vergeblich erstrebten und durch complicirte Apparate umsonst zu erreichen suchten, das Secret jeder einzelnen Niere gesondert aufzufangen und uns dadurch von dem Vorhandensein zweier Organe und ihrer Functionsfähigkeit Kenntniss zu verschaffen, was man selbst durch eingreifende Voroperationen, durch den Blasenschnitt nur mühsam und nicht ohne Gefahr erreichen konnte, ist durch die geniale Erfindung des Ureterenkatheterismus in gefahrloser und bei einiger Uebung unschwerer Weise möglich gemacht. Der Ureterenkatheterismus, welcher den Glanzpunkt der so erfolgreich geübten Cystoskopie bildet, ist eins der wichtigsten, wenn nicht das wichtigste Hülfsmittel für die Diagnose der chirurgischen Nierenerkrankungen.

Durch die Cystoskopie allein gelingt es uns oft, die Ureterenmündung und den Austritt des Harns aus denselben zu beobachten. Wir sehen oft unschwer, wie sich aus der einen Oeffnung klarer, anscheinend normaler, aus der anderen trüber, eitriger, bald das Gesichtsfeld verdunkelnder und eine weitere Untersuchung hindernder Urin in der typischen Weise entleert; wir sehen auch, wenn es sich günstig trifft, wie sich Blut aus dem einen Harnleiter entleert oder wie das Orificium des Ureters mit einem Blutgerinnsel verstopft ist, wie die Uretermündung der einen Seite keinen Urin entleert oder beim sog. „Leergehen" nur die typische Zusammenziehung ohne Flüssigkeitsentleerung erkennen lässt.

Es sind das alles zweifellos sehr wichtige Aufschlüsse und diagnostische Handhaben, welche uns das Cystoskop über die Beschaffenheit und Function der Nieren giebt; jedoch bieten sie nicht die Sicherheit und die weitergehenden Anhaltspunkte, wie der Ureterenkatheterismus.

Dieser gestattet uns fast ausnahmslos mit Sicherheit den

Nachweis, ob beide Nieren vorhanden sind — eine Hufeisenniere mit 2 Ureterenmündungen würde allerdings kaum damit zu erkennen sein und sich oft erst bei der Operation zeigen — ob eine oder beide Nieren secerniren; er gestattet uns ferner, das Secret jeder einzelnen Niere gesondert aufzufangen und auf seine Beschaffenheit in den verschiedenen Richtungen hin (in chemischer, physicalischer, bacteriologischer u. a. m.) eingehender zu untersuchen und eventuell die ungefähre Menge des von jeder einzelnen Niere in einer gewissen Zeit ausgeschiedenen Urins festzustellen. Wie wichtig und nothwendig es ist, das Vorhandensein einer functionsfähigen Niere vor einem geplanten operativen Eingriff an der erkrankten festzustellen, wissen wir Alle und bedarf keiner Erwähnung. Dass man oft mit Sorge nach vorgenommener Exstirpation der einen Niere die erste Nierenentleerung erwartet und sich erleichtert fühlt, wenn die Functionsfähigkeit sich als ausreichend erweist, haben wir wohl Alle mehr oder weniger erfahren, und Manchem von uns wird das traurige Factum nicht erspart geblieben sein, dass die Urinausscheidung nicht eintrat und dass der Operirte zu Grunde ging; sei es, dass nur eine Niere vorhanden war, sei es, dass, was weit häufiger ist, die nicht operirte Niere ebenfalls nicht intact war; wissen wir doch, beispielsweise, dass gerade die Nierensteine häufig in beiden Nieren zugleich vorkommen, oder dass endlich die andere Niere, anscheinend gesund, doch nicht in der Lage war, die Function der fehlenden Niere mitzuübernehmen und die im Organismus zurückgehaltenen Stoffe in vollständiger Weise auszuscheiden. Dass die „falsche Niere", wenn ich so sagen darf, die weniger oder kaum erkrankte exstirpirt wurde, da jeder örtliche Anhaltspunkt, Schmerz, Schwellung, Tumorbildung u. a. m., fehlten und nur die Beschaffenheit des Urins bei normalen Blasenverhältnissen auf die ernste Erkrankung der einen Niere hinwies, gehört nicht zu den seltenen Vorkommnissen. Vor diesen erwähnten Irrthümern und Gefahren wird uns meistentheils der Ureterenkatheterismus schützen können, indem er uns, wie erwähnt, das Vorhandensein beider Nieren erkennen lässt und uns über die Beschaffenheit des Secrets jeder einzelnen Niere Auskunft giebt.

Immerhin wird es Fälle geben, welche nur mit grosser Schwierigkeit oder garnicht den Katheterismus der Harnleiter aus-

zuführen gestatten. Diese Vorkommnisse werden natürlich um so seltener sein, je mehr Uebung der Untersuchende erlangt hat; doch können beispielsweise Schrumpfblasen, wie sie bei der Tuberculose des Harnorgans öfter beobachtet werden, eigenthümliche Lagerung der Ureterenmündungen, trüber Inhalt der Blase u. a., ausnahmsweise und in gewiss seltenen Fällen den Katheterismus unmöglich machen. Andrerseits entleeren wir aus der einen Niere eiterigen, trüben Urin, und auch der aus der anderen ist nicht vollkommen klar. Die schwer erkrankte tuberculöse Niere z. B. soll exstirpirt werden. Dürfen wir es wagen, wird das eine nicht ganz intacte Organ die Function des anderen sicher kranken übernehmen können oder nicht? Hier blieb uns der Ureterenkatheterismus bis jetzt die Antwort schuldig. Wir hatten derartige Fälle zu behandeln und die Entscheidung zu treffen.

Es handelte sich z. B. um einen ca. 35 jährigen sonst gutgenährten kräftigen Mann, der über heftige kolikartig auftretende Schmerzen in der linken Seite klagte. Die Anfälle traten fast täglich auf, der Urin war trüb, eitrig. Eine Gonorrhoe war vor einigen Jahren vorhanden gewesen, Tuberkelbacillen wurden nicht im Urin gefunden. Bei der cystoscopischen Untersuchung war die linke Ureterenmündung sehr weit, eine gelockerte ectropionirte Schleimhaut zeigend, wie wir sie bei der auf den Ureter übergegangenen Nierentuberculose meist zu sehen pflegen. Der Ureterenkatheterismus war nur schwierig auf dieser Seite auszuführen, da sich das Instrument leicht in der faltenreichen Schleimhaut fing. Der Urin dieser Seite enthielt sicher viel Eiterkörperchen, keine Tuberkelbacillen; der mit dem Ureterenkatheter der anderen Niere entnommene Urin war ebenfalls etwas trüb, wenn auch bei weitem nicht so wie der der anderen Seite, er enthielt Epithelien und einige Eiterkörperchen, die Ureterenmündung war normal. Die Diagnose wurde auf Tuberculose der linken Niere gestellt, hauptsächlich nach der Beschaffenheit der Ureterenmündung; die Möglichkeit einer Pyelonephritis mit secundärer Steinbildung, worauf die heftigen Koliken deuten konnten, wurde nicht ausgeschlossen. Durch die physicalische Untersuchung des Urins, sowie des Blutes, auf die ich gleich zu sprechen komme, konnten wir die Functionsfähigkeit der rechten Niere feststellen, es war keine Insufficienz der rechten Seite vorhanden. Die linke Niere wurde exstirpirt, sie

erwies sich als vollkommen tuberculös erkrankt, die Urinausscheidung der rechten Niere ging in normaler Weise von statten.

In einem anderen Falle von tuberculöser rechtsseitiger Wanderniere bei einem 24 jährigen Mädchen, bei der auch die andere Ureterenmündung ein nicht normales Aussehen darbot und der Urin der als gesund angenommenen Seite trüb entleert wurde, konnte die Functionsfähigkeit der linken Niere festgestellt werden. Nach der Exstirpation der erkrankten Nieren functionirten die andern normal, obwohl der Urin auch später noch trüb blieb.

Eine andere 45 jährige Patientin wurde uns als Nierensteine oder als Pyelonephritis der linken Seite überwiesen. Das im Urin enthaltene spärliche Albumen wurde für Eiteralbumen gehalten. Vor der Kystoscopie stellten wir in der gleich zu schildernden Weise durch Untersuchung des Blutes und des Urins fest, dass eine Insufficienz der Nieren vorhanden war, dass eine Exstirpation der angenommenen kranken linken Niere unter allen Umständen nicht vorgenommen werden konnte. Der Katheterismus der Ureteren ergab, dass aus beiden Nieren ein spärlicher, Nierneiweiss enthaltender Urin, links mehr als rechts, entleert wurde; später wurden auch Cylinder constatirt. Hier handelte es sich um eine beginnende Nephritis mit Niereninsufficienz. Der weitere Verlauf bestätigte unsere Diagnose.

Ich habe diese Fälle kurz hier angeführt, um zu zeigen, dass der Ureterenkatheterismus uns wohl über die Beschaffenheit des Sekrets der einzelnen Nieren in chemischer und microscopischer Beziehung Aufschluss giebt, darüber aber, ob die Functionsfähigkeit und Arbeitsleistung der Nieren überhaupt eine genügende ist, ob von vornherein eine Niereninsufficienz besteht, welche einen erfolgreichen chirurgischen Eingriff ausschliessen muss, gab uns bisher der Harnleiterkatheterismus keinen Aufschluss.

Die neueren Untersuchungen und Erfahrungen haben jedoch gezeigt, dass auch in dieser Beziehung dem Ureterenkatheterismus eine sehr wesentliche Bedeutung zukommt. Die Gefahren, welche mit dem Uretherenkatheterismus verknüpft sind und welche mir vielfach übertrieben zu sein scheinen, halte ich für sehr gering. Wir haben bei unserem in recht zahlreichen Fällen ausgeführten Katheterismus der Harnleiter bis jetzt noch niemals irgend einen Nachtheil erlebt und ebenso haben Albarran, Casper, Rovsing u. A.

nach ihren Berichten in weit mehr als 1000 Fällen niemals eine Infection beobachtet. Dass eine solche bei aller Vorsicht ausnahmsweise, ebenso wie bei dem Katheterismus der Blase einmal vorkommen kann, bezweifele ich nicht. Hier beweisen Thatsachen und Erfahrungen mehr als theoretische Erwägungen.

Um nun die Functionsfähigkeit der Nieren oder ihre Insufficienz genauer festzustellen, hat man einen neuen Weg eingeschlagen und physiologische Methoden zu Hülfe genommen. Die Physiologie und die innere Medicin haben sich, wie Ihnen bekannt, in letzter Zeit eingehend mit der Frage der Niereninsufficienz und dem osmotischen Druck der Flüssigkeit unseres Organismus beschäftigt; jedoch auch die Chirurgie, vor Allem die Nierenchirurgie, welche wohl am meisten praktischen Nutze ndaraus zu ziehen berufen ist, sollte diese Anregung nicht ungenutzt vorüber gehen lassen und alle Momente berücksichtigen, welche die Insufficienz der Nierenleistung vor chirurgischen Eingriffen feststellen helfen.

Es sind verschiedene Momente, deren Feststellung uns einen Fingerzeig für die Leistungsfähigkeit oder Insufficienz der Nieren geben.

1. Die Bestimmung des Harnstoffes.
2. Die Bestimmung des Gefrierpunktes des Blutes.
3. Die Bestimmung des Gefrierpunktes des Urins.
4. Die Gefrierpunktsbestimmung des jeder einzelnen Niere durch den Uretherenkatheterismus entnommenen Urins.

Es sind das Methoden, welche zum Theil in relativ einfacher Weise bei einiger Uebung von Jedem rasch ausgeführt werden können, ohne besondere chemische Kenntnisse zu verlangen. Bestimmungen des ausgeschiedenen NaCl und anderer Stoffe, welche eine schwierigere Laboratoriumsarbeit verlangen und von uns als praktische Methode nicht in Anwendung gebracht werden können, dabei auch keine besseren Resultate liefern, sollen hier nicht berücksichtigt werden.

Die Feststellung der innerhalb 24 Stunden ausgeschiedenen Harnstoffmenge ist wohl die einfachste, jedoch auch die am wenigsten zuverlässige Methode. Immerhin giebt sie uns einen Fingerzeig und einen vorläufigen Anhaltspunkt über die event. Insufficienz der Leistungsfähigkeit der Nieren

und hat auch schon oft Anwendung gefunden. Wenn man annimmt, dass normal arbeitende Nieren eine bestimmte Menge Harnstoff ausscheiden müssen, so liegt es nahe, aus dem Unvermögen, diese Stoffwechselproducte in genügender Menge aus dem Körper auszuscheiden einen Rückschluss auf eine mangelhafte Arbeitsfähigkeit der Niere zu ziehen. Leider ist nun die unter normalen Verhältnissen ausgeschiedene Harnstoffmenge eine ungemein schwankende und Tagesmengen von 20—35 g gelten im Allgemeinen als Durchschnittszahlen. Man nimmt nun an, dass ein Heruntergehen der innerhalb 24 Stunden ausgeschiedenen Harnstoffmengen unter die Hälfte, unter etwa 15—16 g auf eine Insufficienz der Nieren schliessen lasse, welche einen schweren operativen Eingriff, die Entfernung der einen Niere nicht ausführbar erscheinen lässt. Wir haben in einer grösseren Anzahl von Fällen diese Harnstoffbestimmung vor jeder Nierenoperation in Anwendung gezogen. Die Resultate stimmten im Grossen und Ganzen mit den zuverlässigen Methoden der Gefrierpunktbestimmung überein. In allen Fällen, in welchen wir eine Entfernung der Niere vornahmen, betrug die tägliche Harnstoffausscheidung mehr als 16 g und in allen Fällen erwies sich die zurückbleibende Niere als functionsfähig.

Natürlich wird die Bestimmung der einmaligen Tagesmenge des ausscheidenden Harnstoffes nicht zu verwerthen sein; sondern die in einer Reihe aufeinanderfolgender Tage bei genügender Nahrungsaufnahme annähernd gleichen Zahlen werden erst einen einigermaassen sicheren Schluss auf die Sufficienz der Niere gestatten.

Zur Feststellung der Menge des Harnstoffes bedienen wir uns des sehr genau arbeitenden Esbach'schen Apparates, welcher durch einfaches Ablesen von der Scala eines Glascylinders und Nachlesen in der aufgestellten Tabelle die Harnstoffmenge direct in Procenten angiebt und danach die Gesammtmenge nach der innerhalb 24 Stunden ausgeschiedenen Urinmenge leicht feststellen lässt.

Wesentlich genauere Resultate giebt die Bestimmung des Gefrierpunktes der Flüssigkeit des menschlichen Körpers, vor allem des Blutes. Gestatten Sie mir nur einige Worte vorauszuschicken.

Es ist aus der Physik und Physiologie bekannt, dass zwischen zwei chemisch gleichen Lösungen von verschiedener Concentration Wechselbeziehungen stattfinden, indem sich bei Berührung der

Flüssigkeiten die Concentrationsunterschiede durch Strömung der gelösten Stoffe nach der Seite der schwächeren Contraction hin auszugleichen streben. Sind die Lösungen durch eine Scheidewand getrennt, die nur das Lösungsmittel aber nicht die gelösten Stoffe hindurch lässt, so strömt das Lösungsmittel von der Seite der stärkeren Concentration zu der der schwächeren, bis der Unterschied ausgeglichen ist. Dieser Vorgang heisst bekanntlich Osmose, die Anziehungskraft derartiger Lösungen der osmotische Druck. Von den Flüssigkeiten des menschlichen Körpers sind das Blut und der Harn, als Lösungen gedacht, den Gesetzen der Osmose unterworfen. Der osmotische Druck ist proportional der Menge der in einer Flüssigkeit gelösten Moleküle. Die Menge der gelösten Moleküle wird gemessen durch die Erniedrigung des Gefrierpunktes. Enthält nämlich eine Lösung wenig gelöste Moleküle, so ist ihr Gefrierpunkt nur wenig tiefer als der des Wasser. Je grösser die Zahl der gelösten Moleküle, desto tiefer liegt ihr Gefrierpunkt, desto stärker ist also die Gefrierpunkterniedrigung. Diese Beobachtung, auf welche van t'Hoffs u. A. zuerst aufmerksam gemacht haben, hat A. v. Korányi in eingehender Weise studirt und zahlreiche Gefrierpunktsbestimmungen von Blut und Harn an gesunden und kranken Menschen ausgeführt. Ihm folgten Lindemann, Dreser u. a. und hier in Berlin sind sowohl in der Senator'schen Klinik von Richter und Roth sehr interessante experimentelle Studien über die Niereninsufficienz als auch auf der Renvers'schen Abtheilung von M. Senator eingehende klinische Beobachtungen über den osmotischen Druck angestellt. Näher auf diese interessanten Arbeiten einzugehen würde zu weit führen; die Beobachtungen stimmen im Grossen und Ganzen mit den Korányi'schen überein.

Als feststehend ist zu betrachten, dass der Gefrierpunkt, also die molekulare Concentration des menschlichen Blutes unter physiologischen Bedingungen eine constante Grösse mit nur ganz unerheblichen Schwankungen darstellt. Das normale menschliche Blut hat einen Gefrierpunkt von 0,56° C. unter dem des destillirten Wassers. Schwankungen von 0,55—0,58° C., also von $^3/_{100}$° sind noch als physiologisch anzusehen. In allen unseren Untersuchungen, in denen wir die Insufficienz der Niere nachweisen konnten, fanden wir den constanten Blutgefrierpunkt von 0,56°, nur selten die

erwähnten geringen Schwankungen. Findet die Elimination der Gesammtheit der Stoffwechselproducte in der erwünschten Weise durch die normal arbeitende Niere statt, so ist der constante normale Blutgefrierpunkt als Zeichen der gesunden Niere vorhanden. Sobald die Nierenfunction im Verhältniss zum Stoffwechsel unzureichend wird, vermehren die aufgespeicherten Zersetzungsstoffe die molekuläre Concentration und dem entsprechend wird die Gefrierpunkterniedrigung mehr als 0,56 betragen. Diese Anschauungen Korányi's werden durch eine lange Reihe klinischer Untersuchungen, welche die Grundlagen derselben bildet, bestätigt. Hauptsächlich an Nephritiden, aber auch an Nierentumoren, an Pyo- und Hydronephrosen erwies sich die Erhöhung der molekulären Concentration, die Erniedrigung des Gefrierpunktes als Zeichen der Niereninsufficienz. Auch auf experimentelle Weise, durch vollständige Ausschaltung des Organs, durch doppelseitige Unterbindung der Ureteren beim Thiere, hat Korányi den Beweis einer ausgesprochenen Gefrierpunktserniedrigung erbracht. Dieselben Resultate erzielten Richter und Roth nach Entfernung beider Nieren. In einem der Versuche betrug beispielsweise die Gefrierpunkterniedrigung des Blutes vor der Operation in normaler Weise 0,56° bei einem mittelgrossen Kaninchen. 24 Stunden nach der Blutentnahme Exstirpation beider Nieren, 5 Stunden nachher Gefrierpunkt 0,64. In einem anderen Falle vor der Operation 0,56, 24 Stunden nach derselben 0,64.

Wie verhält sich nun der Gefrierpunkt, eine Frage, die uns praktisch mehr interessirt, wenn nur eine Niere entfernt wird. Hier blieb nach den Versuchen Korányi's und von Richter und Roth die pathologische Senkung des Gefrierpunktes aus und beweist die uns ja längst bekannt Thatsache der rasch eintretenden compensatorischen Leistung der zurückgebliebenen Niere, wenn dieselbe gesund, resp. functionsfähig ist.

Diese Beobachtung konnten wir am Menschen bestätigen, wie Ihnen die Tabelle No. 1 an sechs Nierenexstirpationen zeigt. Der Gefrierpunkt ist vor und nach der Exstirpation verzeichnet und in fünf Fällen normal, in einem, No. 3, pathologisch niedrig. In diesem Falle, bei einem 30jährigen Manne, handelt es sich um einen linksseitigen paranephritischen Abscess. Eine Gonorrhoe war vor längerer Zeit vorausgegangen. Der Ureterenkatheterismus er-

gab links eiterigen, rechts klaren, anscheinend normalen Urin. Nach Incision des Abscesses blieb bei dem elenden Menschen die übliche Nierenfistel zurück und der gesammte Urin dieser Seite entleerte sich durch die Fistel; wenigstens konnte ich weder mit dem Kystoskop eine Entleerung aus dieser Uretermündung wahrnehmen, noch mit dem Ureterenkatheter Urin entleeren. Der in 24 Stunden ausgeschiedene Harnstoff blieb lange Zeit unter der Norm, 16 g, und ebenso war die Gefrierpunkterniedrigung des Blutes eine abnorme, wie Sie aus der Tabelle ersehen; auch die Gefrierpunkterniedrigung des Harns, auf welche ich gleich zurückkomme. Erst langsam und allmälig besserten sich die Verhältniss des Harnstoffs und des Gefrierpunkts, so dass wir an eine Operation denken konnten. Wir haben zahlreiche Harnstoff- und Gefrierpunktsbestimmungen vorgenommen und fanden erst nach ca. 20 Tagen einen annähernd normalen Blut- und Harngefrierpunkt, sowie hinreichende Harnstoffausscheidungen. Die dann vorgenommene Exstirpation der durch Pyelo-Nephritis weit zerstörten Niere ging ohne Störung von statten. Die andere Niere functionirte normal und zeigte den annähernd normalen Gefrierpunkt von 0,57. Wir wussten hier vor der ersten Operation, dass die rechte Niere insufficient war, dass wir die kranke linke Niere nicht exstirpiren durften, sondern uns auf eine conservative Operation beschränken mussten. Der aus der Nierenfistel ausgeschiedene Urin enthielt nur wenig Harnstoff, im Durchschnitt 0,3 und einen pathologischen Gefrierpunkt, er glich einem Transsudat (die in der Tabelle eingeklammerten Zahlen). Die Niere hatte, wie die spätere Exstirpation auch bewies, nur noch wenig normal secernirendes Gewebe.

Diese Beobachtung stimmt mit denen Korányi's, welcher in 5 Fällen von nach Nephrotomie entstandenen Fisteln dasselbe Resultat und ein Zugrundegehen aller dieser nephrotomirten Nieren fand. Seine Beobachtungen erstreckten sich auf $^1/_2$—2 Jahre.

Die beiden folgenden Fälle (No. 4 und 6) sind die von mir bereits erwähnten Patienten mit je einer tuberculösen Niere bei nicht intacter anderer Niere. Wie Sie aus der Tabelle sehen, war die Harnstoffmenge genügend, der Gefrierpunkt des Blutes normal, 0,56 ebenso der des Urins; dieser bewies uns die Sufficienz der anderen Niere trotz der Entleerung trüben Secrets, wir nahmen die Estirpation der kranken Seite vor; die zurückgebliebene Niere

functionirte in beiden Fällen normal und wies nach der Entfernung einen Gefrierpunkt von 0,56 und günstige weitere Verhältnisse auf.

Der vierte Fall (No. 1) betrifft eine elende Patientin, welche mit der Diagnose Cystitis aufgenommen wurde. Etwas vergrösserte druckempfindliche linke Niere. Durch das Kystoskop sieht man aus der linken Niere dicke Eiterflocken sich entleeren; dieselben verstopfen den Ureterenkatheter, sodass sich nichts entleert; der aus der rechten Niere entleerte Urin war ebenfalls trüb, enthielt Epithelien, kein Eiweiss, einzelne weisse Blutkörperchen. Diagnose: Pyelonephritis event. mit secundärer Steinbildung. Harnstoffmenge 25 g durchschnittlich, Gefrierpunkt 0,56. Bei der Freilegung der Niere zeigte sich, dass dieselbe durch einen enorm grossen Stein fast vollständig ausgefüllt und eine totale Entfernung des Organs nothwendig war. Das günstige auf eine Insufficienz der anderen Niere hinweisende Untersuchungsresultat machte uns den Entschluss leicht. Nach der Operation trat keine Functionsstörung der anderen Niere ein. Gefrierpunkt nach der Operation 0,56. Harnstoffmenge in 24 Stunden im Durchschnitt wie vor der Operation.

Im fünften Falle (No. 2) handelt es sich um ein ausgedehntes Recediv eines Ovariencarcinoms mit weitgehenden Verwachsungen mit den Nachbarorganen. Ein grosses Stück Dickdarm musste resecirt werden, der Ureter wurde beim Auslösen aus den carcinomatösen Massen verletzt; ich lagerte die beiden Ureterenenden nach aussen, nachdem ich sie über einem eingeführten Stück einer dicken Ureterensonde vernäht hatte. Die Ureterenwunde heilte nicht, es bildete sich eine Fistel, zu deren Beseitigung wir bei dem elenden Zustande der Patientin von einer Plastik absahen und die Exstirpation der Nieren vornahmen. Trotz des elenden Zustandes der Patientin war der Gefrierpunkt des Bluts normal, der Harnstoffgehalt kurz vor der Operation 16,5 g, der Gefrierpunkt des Urins 0,97.

Im sechsten Falle (No. 5) handelt es sich um eine wegen linksseitiger Nierensteine ausgeführte Nephrotomie, bei der später eine Nephrectomie nothwendig wurde. Der Gefrierpunkt betrug 0,57.

In allen 6 Fällen wurde die Exstirpation der einen Niere bei normalem Gefrierpunkt des Blutes ausgeführt. Viermal 0,56, zweimal 0,57. Derselbe blieb nach der Operation ebenfalls 0,56.

Was die Technik der Bestimmung des Gefrierpunktes anbetrifft, so bedienten wir uns, wie auch die übrigen Beobachter des Beck-

mann'schen Gefrierthermometers. Aus einer gefüllten Armvene wird mit einer Hohlnadel ca. 30 g Blut in das Glasgefäss des Apparats entleert, welches von einer Kältemischung umgeben ist. Nach vorsichtiger Unterkühlung, ohne dass bei fortwährendem Rühren Eisbildung eintritt, steigt die Quecksilbersäule des in der Flüssigkeit befindlichen sehr feinen Thermometers bis zum Gefrierpunkt, auf welchem sie längere Zeit unverändert feststeht und abgelesen werden kann.

Die starke Erniedrigung des Gefrierpunktes bei Niereninsufficienz illustrirt ein Fall dreitägiger Anurie, welche nach der Entfernung eines ausgedehnten stark verwachsenen Ovarialcarcinoms bei einer 51 Jahre alten Patientin eintrat. Die Gefrierpunktserniedrigung betrug 0,65, die höchste Zahl, welche wir überhaupt bis jetzt gefunden haben. Es handelte sich nach dem Secretsbefund um eine parenchymatöse Nephritis.

Die Beobachtungen Korányi's, Lindemann's, Senator's, Richter's und Roth's beziehen sich hauptsächlich auf Nephritiden und stellen dabei stets eine erhebliche Erniedrigung des Gefrierpunktes fest. Die beiden letzten Autoren haben dies auch an künstlich erzeugten Nephritiden festgestellt. Noch einfacher als die Bestimmung des Gefrierpunktes des Blutes ist die des Urins selbst. Indess erscheint mir die Methode nicht so zuverlässig, da die physiologischen Schwankungen nach den Untersuchungen der einzelnen Autoren sehr gross sind. Während der Gefrierpunkt des normalen Harns nach Lindemann bei mittlerer Harnmenge zwischen — 1,3° und — 2,3°, nach Korányi zwischen — 1,3° und — 2,0°, nach Albarran zwischen — 1,5° und — 2° schwankt, fanden wir Erniedrigungen zwischen — 0,9° und — 2,0°. Gefrierpunktserniedrigungen unter — 0,9° deuten auf Nierenerkrankungen, resp. auf Insufficienz der Nieren hin. Tritt bei Cystitis oder Pyelitis eine Verminderung der Concentration des Harns, eine Gefrierpunktserniedrigung unter 0,9° ein, so ist ein Uebergreifen des Krankheitsprocesses auf die Nieren sehr wahrscheinlich.

Die beifolgende Tabelle II veranschaulicht Ihnen in sehr deutlicher Weise, wie bei schweren Nierenerkrankungen — es handelt sich um Schrumpfnieren mit urämischen Erscheinungen — eine bedeutende Gefrierpunktserniedrigung des Harns eintritt, sodass derselbe dem des Blutes näher kommt, ihn sogar übertrifft. Von

der etwas umständlichen Bestimmung des NaCl, dessen Mengen zwischen 30—50 g schwanken, habe ich zunächst abgesehen, da sie mir keine besseren Resultate verspricht.

Eine grössere Bedeutung hat die Gefrierpunktsbestimmung des Urins, wenn derselbe durch den Ureterenkatheterismus den beiden Nieren gesondert entnommen und vergleichend gegenüber gestellt wird. Hierauf hat zuerst Casper aufmerksam gemacht, dem dann Albarran folgte.

So fand Albarran z. B. bei einer Pyonephrose mit

Steinbildung einen Gefrierpunkt von — 1,52 i. d. gesunden, — 1,18 i. d. kr.
bei einer rechtsseitigen Tuberculose — 1,82 „ „ „ — 1,17 „ „ „
„ „ „ Nierentumor — 1,48 „ „ „ — 0,70 „ „ „

Diese Zahlen sind zum Theil als solche nicht sehr niedrig, geben jedoch einen deutlichen Unterschied in der Arbeitsleistung der gesunden und der kranken Niere. Die Methode, den jeder Niere gesondert entnommenen Urin zu untersuchen, hat zweifellos grosse Vorzüge. Wir können uns über Farbe und über den Procentgehalt an Albumen und Harnstoff, sowie über den Gefrierpunkt jeder einzelnen Niere genau informiren und daraus Schlüsse ziehen, welche uns eine grosse Sicherheit in der Diagnose gewähren.

In beifolgender Tabelle III mögen nur einige unserer untersuchten Fälle Ihnen die Unterschiede zwischen der Beschaffenheit des Secrets jeder einzelnen Niere bei demselben Individuum veranschaulichen. Den ersten Fall habe ich bereits früher bei Besprechung des Ureterenkatheterismus erwähnt. Er wurde uns als Pyelitis calculosa zugesandt und erwies sich als parenchymatöse Nephritis. Der Blutgefrierpunkt ist sehr niedrig 0,6. Der Unterschied im Harnstoffgehalt und dem Gefrierpunkt zwischen beiden Nieren ist deutlich. Δ = Gefrierpunkt des Urins, δ = Gefrierpunkt des Blutes, U = Harnstoff, A = Albumen.

Im zweiten Falle handelte es sich um eine rechtsseitige Nierentuberculose, welche durch das Thierexperiment festgestellt war. Die rechte Niere war die am meisten afficirte, auch ihr Gefrierpunkt niedriger. Aber auch die linke Niere war nicht intact. Bei dem ausserdem vorhandenen niederen Blutgefrierpunkt von 0,61 sahen wir zunächst von einem operativen Eingriff ab.

Der dritte Fall betr. eine Patientin mit rechtsseitiger Wanderniere und zeitweise hydronephrotischen Erscheinungen. R Nieren-

secret ist flockig, Gefrierpunkt niedriger, Harnstoffgehalt gering. Operation ist bis jetzt nicht gemacht.

Der vierte Fall betrifft einen paranephritischen Abscess; hier haben wir nur, da Patient zu angegriffen war, in den linken Ureter den Katheter eingeführt und gleichzeitig den Urin der anderen Niere durch in die Blase eingelegten Katheter entnommen. Der Gefrierpunkt ist ein hoher 1,44; ebenso der Harnstoffgehalt, Blutgefrierpunkt normal.

Im fünften Falle handelt es sich um eine R Pyelitis mit Albumen, erniedrigtem Gefrierpunkt, geringem Harnstoffgehalt und herabgesetztem Blutgefrierpunkt 0,6. Operation wurde abgelehnt. Patient besserte sich. In weiteren Fällen von eitriger Pyelonephritis waren ähnliche Verhältnisse. Ich gehe nicht weiter auf die Einzelheiten ein. Eingehende Tabellen werden demnächst in einer ausführlichen Arbeit, in welcher unsere gesammten Beobachtungen und Untersuchungen wiedergegeben werden, von einem unserer Assistenten, Herrn Dr. Rumpel mitgetheilt.

Fassen wir das Gesagte kurz zusammen, so ergiebt sich, dass eine ungenügende Ausscheidung des Harnstoffs, ein Heruntergehen der Tagesmengen unter die Hälfte, ca. 16 gr., die Annahme einer Niereninsufficienz nahe legt und die eventuelle operative Entfernung einer Niere bedenklich erscheinen lässt.

Bei normal functionirenden Nieren beträgt die Gefrierpunktserniedrigung des Blutes 0,56. Eine Niere mit normaler Arbeitsleistung reicht zur Erhaltung des Gefrierpunktes auf 0,56 aus. Eine Zunahme der Gefrierpunktserniedrigung auf $0{,}58^0 - 0{,}60^0$ und darüber zeigt an, dass beide Nieren mangelhaft functioniren. Von einem operativen Eingriff ist solange Abstand zu nehmen, bis der Gefrierpunkt von annähernd 0,56 erreicht ist.

Die Gefrierpunktserniedrigung des Urins unter $0{,}9^0$ legt die Annahme einer Niereninsufficienz nahe.

Einen weit sichereren Anhaltspunkt über die Functionsfähigkeit jeder einzelnen Niere giebt die Untersuchung des jedem Organ gesondert durch den Ureterenkatheterismus entnommenen Urins auf Harnstoffmenge und vor Allem Gefrierpunktserniedrigung.

Hierdurch erkennen wir am sichersten, welches die kranke Niere ist und ob die nach Entfernung des einen Organs zurückbleibende die Arbeit zu übernehmen im Stande ist.

Die unschwer auszuführende Gefrierpunktsbestimmung des Bluts wird in vielen Fällen allein genügen zur Feststellung der Functionsfähigkeit der Nieren; in schwierigeren, zweifelhafteren Fällen wird der Ureterenkatheterismus mit nachfolgender Gefrierpunktsbestimmung des Urins und sonstiger Untersuchung desselben weitere Sicherheit verschaffen.

M. H.! Ich bin mir wohl bewusst, dass die mitgetheilten Beobachtungen noch zu wenig zahlreich sind, um als Thatsachen angesehen zu werden und bereits ein abschliessendes Urtheil danach zu gestatten. Es sind erst die Anfänge für die in der Nierenchirurgie so wichtige Feststellung der Functionsfähigkeit der Nieren vor operativen Eingriffen.

Immerhin aber scheinen mir die gemachten Beobachtungen und ihre Resultate von practischer Bedeutung für die Nierenchirurgie und so wichtig, dass diese neue Methode an einem möglichst reichhaltigen und grossen Material von recht vielen Chirurgen in Anwendung gezogen und auf ihren Werth und ihre Sicherheit geprüft werden möge.

Tabellen.

Tabelle I.

Name Diagnose	Urin		Gefrierpunkt		Harnstoff		Datum
	Tagesmenge	Spec. Gew.	Blut δ	Urin Δ	$\frac{1000}{U}$	Tagesmenge	
1. Frau L.	1700	1017	0,56	0,96	8,31	14,12	5. 4.
Steinniere	2200	1016		1,11	10,30	22,66	6. 4.
Nephrectomie . . .	2000	1017		1,06	16,60	33,20	7. 4.
	2200	1014		1,14	13,90	30,58	8. 4.
	2200	1013		1,03	13,40	29,48	9. 4.
	2200	1013		0,90	10,90	23,98	10. 4.
	2000	1015		1,26	16,50	33,00	11. 4.

Name Diagnose	Urin		Gefrierpunkt		Harnstoff		Datum
	Tages-menge	Spec. Gew.	Blut δ	Urin Δ	$\frac{1000}{U}$	Tages-menge	
2. Marie K.	1000	1015	0,56	0,81	13,50	13,50	4. 4.
Carcinoma ovarci recid.	1000	1015		0,95	8,45	8,45	5. 4.
Nephrectomie . . .	1600	1016		0,77	8,80	14,08	6. 4.
	1600	1013		0,86	7,19	11,50	7. 4.
	1600	1012		0,68	10,30	16,48	8. 4.
	1400	1020		0.97	7,47	10,49	9. 4.
3. Wilhelm H.	2800	1015	0,58	1,16	8,57	20,79	8. 4.
Pyclonephritis . . .	2400	1017		1,29	14,50	34,80	9. 4.
Nephrectomie . . .	3200	1011		0,91	9,75	31,20	10. 4.
	2300	1012		1,16	12,50	28,75	11. 4.
	2800	1014		1.15	10,90	30,52	12. 4.
	2800	1015	0,57	1,22	10,60	29,68	13. 4.
3a. Derselbe vor der Operation	1200	1010	0.66		12,80	15,36	16. 2.
Spaltung des paranephritischen Abscesses	900	1015			10,90	9,81	22. 2.
Nierenfistel	1400	1010	0.59		14,7	20,58	28. 2.
	1100	1010			17,40	19,14	
(Die eingeklammerte	(1300)				(3,93)	(5,11)	7. 3.
Zahl aus der Fistel)	1300	1015			18.2	23,66	
	(1600)				(3,4)	(5,44)	8. 3.
4. Karl E.	2000	1008	0,56	1,46	10,9	21,8	12. 4.
	2000	1008			10,9	21,8	13. 4.
Nephrectomie . . .							
5. Elisabeth M.	1500	1023	0,57		26,0	39,0	18. 12.
Steinniere							
Nephrectomie . . .							
6. Martha L.	1000	1020	0,56		17,20	17,20	28. 10.
Tuberculosis renis sius							
Nephrectomie . . .							

Tabelle II.

Name Diagnose	Datum	Urin		Gefrierpunkt		Harnstoff	
		Tages-menge	Spec. Gew.	Blut δ	Urin Δ	$\frac{1000}{U}$	Tages-menge
V. Schrumpfniere . . .	22. 3.	3400	1006	0,63	0,85	10,00	34,00
	23. 3.	3000	1006		0,93	11,00	33,00
	24. 3.	3300	1007		0,75	8,41	25,23
	25. 3.	3000	1008		0,81	7.75	23,25
	26. 3.	3000	1008		0,75	7,75	23,25
	27. 3.	3000	1010		0,90	9,70	29,10
	28. 3.	3000	1010		0,74	6,37	19,11
	29. 3.	2800	1011		0,89	10,60	29,68
	30. 3.	3800	1010		0,85	6,82	25,92
Dr. Schrumpfniere . . . Uramie †	25. 3.	2800	1008	0,62	0,65	7,80	21,84
	26. 3.	2400	1009		0,64	10,50	25,20
	27. 3.	1400	1010		0,70	7,76	10,86
	28. 3.	2100	1010		0,54	6,37	13,38
	29. 3.	2300	1009		0,63	6,69	15,39
	30. 3.	2100	1008		0,69	7,36	15,46
	31. 3.	1600	1007		0,58	5,67	8,95
	1. 4.	2400	1008		0,61	6,27	15,02
	2. 4.	2500	1009		0,61	6,77	16,92
M. Ulcus cruris . . .	30. 3.	1300	1025	0.62	1,80	16,7	22.2
	2. 4.	1600	1016		1,14	10,9	17,44
	3. 4.	1900	1018		1,39	13,1	24,89
	4. 4.	1800	1017		1,27	10,3	18,54
	5. 4.	1900	1023		1,64	12,5	23,75
	6. 4.	800	1024		1,62	15,2	
	7. 4.	1700	1015		1,14	13,7	23,29
	8. 4.	1600	1018		1,43	12,8	18,48
	9. 4.	2100	1010		1,42	16,4	34,44

Tabelle III.

Name und Diagnose	Urin		Gefrierpunkt des		Rechte Niere		Linke Niere
	Tages-menge	Spec. Gew.	Urins Δ	Blutes δ			
1. Frau B. 46 J. alt Nephritis parenchym chron. besonders links nicht operirt.	1200	1021	0,60	0,60	klar langsam ausfliessend		klar schnell fliessend
					0,75	Δ	0.19
					7,68	U	2,50
					2 pM.	A	4,5 pM.

Name und Diagnose	Urin		Gefrierpunkt des		Rechte Niere		Linke Niere
	Tages-menge	Spec. Gew.	Urins Δ	Blutes δ			
2. Carl J. 26 J. alt Linksseitiger paranephritischer Abscess	1500	1016	1,54	0,56	[1,54]	Δ	klar 1,44
						U	
					[22,5]		21,2
Frau V. 34 J. alt Rechtseitige Wanderniere mit Hydronephrose nicht operirt.	1200	1016	0,83	0,56	leicht trüb und fleckig		klar
					0,36	Δ	0,42
						$\overline{U}$	
					3,62		3,95
Frau G. 28 J. alt Tuberculosis renis d. sin? Thierimpfung positiv nicht operirt.	1400	1014	8,85	0,61	trüb fettig zerfallene Epithelien. Reichlich weisse Blutkörperchen		leicht trüb Zerfallene Epithelien. Einzelne weisse Blutkörperchen
					0,65	Δ	0,81
					2.57	$\overline{U}$	5,5
5. Frau H. 27 J. alt Pyelonephritis d. nicht operirt.	1600	1012	0,75	0,6	trüb weisse weisse Blutkörperchen Einzelne Cylinder		klar zerfallene Epithelien
					0,75	Δ	1,65
					1,5	U	3.7
					1 pM.	A	

XVIII.

Chondromatose der Kniegelenkkapsel.[1]

Von

Dr. P. Reichel,

Chefarzt des Stadtkrankenhauses zu Chemnitz.

Die Zahl der bisher bekannt gewordenen eigentlichen Gelenkgeschwülste, nicht der der knöchernen Gelenkenden, ist noch recht klein. Am häufigsten beobachtet und beschrieben sind wohl die unter dem Namen des Lipoma arborescens bekannten Fettgeschwülste. Einige Beobachtungen existiren von solitären intraarticulären Lipomen. Garrè beschrieb einen Fall eines diffusen Sarkoms der Kniegelenkkapsel, der aber wahrscheinlich seinen Ausgangspunkt im Condylus des Femur hatte. Von dem Vorkommen reiner intraarticulärer Knorpelgeschwülste der Gelenkkapsel finde ich in der Literatur nichts erwähnt[2]).

Bekannt ist freilich das Auftreten von Knorpelzellen in den Gelenkzotten, bekannt die oft beträchtliche Wucherung knorpelhaltiger Gelenkzotten zu geschwulstartigen Bildungen von ziemlich erheblicher Grösse bei chronisch entzündlichen Processen des Gelenkes, beim Hydarthros, namentlich aber bei der deformirenden Arthritis. Jeder kennt die so häufigen auf diesem Wege entstandenen, oft in so enormer Massenhaftigkeit auftretenden freien Gelenkkörper. Ebenso bekannt sind die von dem Gelenkknorpel aus entstehenden, das knöcherne Gelenkende umformenden, theilweis verkalkenden oder verknöchernden Ecchondrosen der Arthritis

[1]) Vorgetragen am 1. Sitzungstage des Congresses, 18. April 1900.

[2]) Herr Dr. Müller, Oberarzt am Louisenhospital in Aachen, theilte mir nach meinem Vortrage mündlich mit, dass er einen dem meinen analogen Fall einmal an einem Daumengelenke beobachtet und beschrieben habe.
Verf. (Anm. bei der Correctur).

deformans. — Was aber den Fall, über den ich im Folgenden in Kürze berichten will, von diesen Processen unterscheidet, ihn auch abgesehen von dem Umfange der Neubildung als seltenen Ausnahmefall erscheinen lässt, ist das vollständige Fehlen entzündlicher Veränderungen, die rein knorpelige Beschaffenheit der Geschwulst, ihre ausschliessliche Beschränkung auf die Synovialis, das Freibleiben der Gelenkenden.

Der zur Zeit der Aufnahme ins Krankenhaus 36jährige Patient Johann S. aus Chemnitz hatte zuerst vor 5 Jahren ein Dickerwerden seines linken Knies beobachtet, war aber dadurch nicht weiter belästigt und in seiner Arbeit als Maurer gestört worden. Beim Ueberschreiten eines Eisenbahngleises spürte er eines Tages ein von heftigem Schmerz begleitetes Knacken im Gelenk. Das Gelenk schwoll stark an; die Schmerzen liessen zwar in den nächsten Wochen unter Einreibungen nach, aber die Schwellung nahm zu. Ein von einem Arzt an der Aussenseite des Knies gemachter Einschnitt soll damals „zwei Hände voll Knorpel mit Blut und Eiter“ entleert haben. Die Schnittwunde heilte rasch. Patient wurde wieder arbeitsfähig. Eine erneute Zunahme der Gelenkgeschwulst besonders an der Innenseite des Knies und das Auftreten von Schmerzen daselbst veranlasste ihn, am 3. Januar 1900 sich in das Stadtkrankenhaus zu Chemnitz aufnehmen zu lassen.

Der gesund aussehende, ziemlich gut genährte und kräftige Mann ging fast ohne zu hinken. Beide Füsse zeigten eine geringe Plattfussstellung, die links etwas mehr ausgeprägt war, als rechts. Das linke Knie war stark verdickt. Die Schwellung entsprach wohl ungefähr den Grenzen der übermässig ausgedehnten Kniegelenkkapsel, war aber weit unregelmässiger, als bei einer Ausweitung durch einen Flüssigkeitserguss. Besonders auffallend war eine Vorwölbung zu beiden Seiten der Quadricepssehne, namentlich aber an ihrer Aussenseite. Die hier nach aussen oben von der Patella vorspringende Geschwulst sass breitbasig dem Knochen auf, liess sich nicht über ihm verschieben, überragte den oberen Kniescheibenrand um 9 cm und hatte anscheinend knochenharte Consistenz. Ihrer Mitte sass nabelartig eine etwas weichere kleinere Geschwulst mit einer Basis von etwa Zwanzigpfennigstückgrösse auf. Die Haut über dieser zeigte eine lineäre, kleine, von dem früheren Einschnitt herrührende Narbe. Im Uebrigen war die Hautbedeckung des

Theilen der Sackwand war die Innenfläche mit den gleichen knorpeligen, zottenartigen Geschwülsten bedeckt, wie an der äusseren Hälfte der Gelenkkapsel. Ganz gleich waren die Veränderungen der Synovialis in der unteren Hälfte der Gelenkhöhle; überall reichten sie bis zur Ansatzstelle der Kapsel an die knöchernen Gelenkenden, bezw. die Patella oder die Semilunarknorpel. Nur um wenige Millimeter weit griffen die knorpeligen Zottenwucherungen auf den Rand der Gelenkknorpel — wie beim tuberculösen Pannus — über. Die Gelenkknorpelflächen selbst aber boten im Allgemeinen ein durchaus normales Aussehen. Nur da, wo freie Gelenkkörper sich zwischen die Gelenkflächen eingepresst hatten — eine Anzahl solcher war gleich nach Aufklappung des Gelenkes vorgequollen —, erschienen die Gelenkflächen etwas eingedrückt und war der Knorpel etwas matter glänzend; doch bestand nirgends eine Auffaserung oder Usur des Knorpels; ebenso fehlten knorpelige oder knöcherne Wucherungen, wie man sie bei der Arthritis deformans trifft, vollständig. Auch die Semilunarknorpel waren intact.

Da auch die hinteren Recessus überall mit Knorpelwucherungen angefüllt, die Kreuzbänder von ihnen umwuchert waren und durchschnitten werden mussten, auf ein functionstüchtiges bewegliches Gelenk somit doch nicht mehr gerechnet werden durfte, so wurde schliesslich die typische Resection ausgeführt, und von der Tibia ein $^1/_2$—$^3/_4$ cm, vom Femur ein $1^1/_2$—2 cm breites Stück quer abgesägt. Das Knochengefüge der Sägeflächen war durchaus normal. —

Nach hinten unten weitete sich die Gelenkkapsel entsprechend der Bursa poplitea stark aus; aus dieser liess sich eine fast hühnereigrosse Knorpelgeschwulst von der gleichen Beschaffenheit, wie an der übrigen Synovialis, ausschälen. — Die zur Synovialis tretenden Gefässe waren erheblich erweitert, so dass zahlreiche Unterbindungen nöthig wurden. Die Bindegewebskapsel zog überall intact über die knorpelig entartete Synovialkapsel hinweg.

Die aus dem Gelenk entfernten zahlreichen freien Gelenkkörper wechselten in ihrer Grösse von der einer Linse bis zu der einer Wallnuss, hatten unregelmässige, drusenartige Form, kleinhöckerige Oberfläche, mehr reinweisse, weniger bläuliche Farbe als die Knorpelgeschwülste der Synovialis, denen sie aber sonst durchaus

glichen. Der Wassergehalt sämmtlicher Knorpelwucherungen schien sehr gross, ihr specifisches Gewicht sehr gering zu sein, was namentlich bei dem aus der Bursa poplitea entfernten Körper auffiel.

Das Gelenk wurde primär mit Jodoformgaze tamponirt. Nach 4 Tagen wurden die Tampons entfernt, die Resectionsflächen durch 2 lange Nägel gegen einander fixirt, die Wunde genäht. — Der Verlauf war ohne Störung. Am 7. April wurde der Patient mit in Streckstellung versteiftem linken Kniegelenk gesund entlassen.

War schon der makroskopische Befund ganz ungewöhnlich und machte die Annahme einer chronisch entzündlichen Hyperplasie einer deformirenden Arthritis in hohem Maasse unwahrscheinlich, so bestätigte die sorgfältige mikroskopische Untersuchung, dass es sich in der That um eine rein auf die Synovialis beschränkte Knorpelgeschwulst, eine diffuse Chondromatose der Synovialkapsel handelte.

Kein Theil der Synovialkapsel zeigte noch normale Structur; doch gewährte ein Vergleich der von verschiedenen Stellen des Gelenks entnommenen Präparate immerhin ein ziemlich anschauliches Bild über die einzelnen Entwickelungsstadien der Geschwulstbildung[1]).

Der Process beginnt mit einer Vermehrung und Vergrösserung der Synovialzotten. Schon sehr früh treten in ihren Enden Knorpelzellen auf, zuerst nur wenige Zellen, die aber bald zu grösseren, sich mit Hämatoxylin dunkel färbenden Zellhaufen anwachsen. Nur in wenigen Zotten vermisst man Knorpelzellen vollständig. Um die Zellhaufen herum scheidet sich eine hyaline Masse ab, die ringsum von gefässreichem, theils lockerem, theils derberem Bindegewebe umgeben wird. Erst mit Grösserwerden der Knorpelwucherung erreicht sie, bezw. ihr hyaliner Mantel die Zottenoberfläche. Durch ihr Wachsthum rücken die benachbarten gewucherten Knorpelzotten an einander, platten sich ab, verschmelzen mit einander, so dass nur eine dünne gefässhaltige Bindegewebsschicht die ursprünglichen Einzelherde später von einander trennt.

---

[1]) Anm.: Herrn Professor Dr. Nauwerck sage ich für die gütige Ueberlassung der von ihm angefertigten mikroskopischen Präparate zur Durchsicht meinen besten Dank. Verf.

Die grösseren Geschwülste zeigen das Bild des typischen Enchondroms, haben einen lappigen alveolären Bau. Die Grösse der einzelnen Läppchen ist verschieden, ebenso die Menge des die centralen Knorpelzellherde umscheidenden Hyalins. Die die Läppchen trennende Stützsubstanz besteht aus Zügen gefässhaltigen Bindegewebes, bezw. Binde-Fettgewebes. Die Zahl der Fettzellen an den verschiedenen Stellen wechselt stark. In diese Stützsubstanz erstreckt sich das zellose Hyalin oft ziemlich weit in Form von Balken hinein.

Im Allgemeinen handelt es sich um rein hyaline Knorpelbildung; doch zeigt das Hyalin an den Stellen vorgeschritteneren Wachsthums Zeichen beginnenden Zerfalles, eine gewisse Zerfaserung, ohne dass jedoch irgend das Bild von Faserknorpel auftritt. Ebenso sieht man eine Anzahl Knorpelzellen der Atrophie verfallen. — An einigen Stellen beobachtet man aber die Umwandlung des hyalinen Knorpels in Schleimgewebe. An manchen ist das Stützgewebe in grösserer Ausdehnung in Schleimgewebe verwandelt, so dass die Geschwulst hier den Charakter eines Chondromyxomes annimmt. — An einigen Stellen sind die Knorpelzellen von feinsten Kalkstäubchen umgeben, doch ist von einer stärkeren Verkalkung nirgends die Rede, die Geschwulst vielmehr überall leicht schneidbar, saftreich. Verknöcherung besteht an keiner Stelle.

Die Bindegewebskapsel zieht, an dem Process ganz unbetheiligt, über die kleineren wie grösseren Knorpelwucherungen der Synovialkapsel hinweg.

Der Knorpelüberzug der knöchernen Gelenkenden zeigt wohl an den Stellen, wo er durch die freien Gelenkkörper gedrückt wurde, geringfügige Veränderungen, doch sind dieselben augenscheinlich nur secundärer Natur. Die Knorpeloberfläche ist glatt; weder besteht eine lamellöse Zerklüftung, noch eine kolbige Zerfaserung, wie bei der Arthritis deformans. Vor Allem fehlt jegliche Wucherung der Knorpelzellen; ebensowenig beobachtet man im Gelenkknorpel eine abnorme Markraumbildung. Seine Grenzen gegenüber dem unter ihm liegenden, gleichfalls unveränderten Knochengewebe sind scharf.

Die freien Gelenkkörper zeigen mikroskopisch den gleichen Bau, wie die Knorpelwucherungen der Gelenksynovialis; nur erscheinen sie minder saftreich, zum Theil geschrumpft.

Die Ursachen der Erkrankung sind unklar. Von vorausgegangenen entzündlichen Processen oder einem Trauma ist nichts bekannt; vielmehr stellte der Patient beides bestimmt in Abrede. — Von besonderem Interesse dünkt mir die diffuse Ausbreitung des Krankheitsprocesses über das ganze Gelenk. Es handelt sich nicht etwa um eine ursprünglich solitäre, an einer Stelle der Gelenkkapsel entstandene Neubildung, die nur durch stetes Weiterwachsen in der Continuität schliesslich die ganze Kapsel ergriffen hat, sondern das Geschwulstgewebe ist an verschiedenen, von einander durch minder stark erkrankte Theile getrennten Stellen gleich weit entwickelt. Man kann sich des Eindrucks kaum erwehren, dass ein contagiöses Agens in das Gelenkinnere gelangt, nach allen Theilen desselben durch die Bewegungen mit der Synovia verschleppt sei und überall — ähnlich, wie bei der Tuberculose — inficirend gewirkt habe. Welcher Art dieses supponirte Contagion sei, darüber enthalte ich mich jedes Urtheils.

Neu ist ja auch eine solche Auffassung nicht, hebt doch schon Virchow in seinem Werke „Die krankhaften Geschwülste“ (p. 488) hervor, dass jedes grössere Enchondrom ein Multiplum sei, so sehr es sich auch als eine Einheit darstellen mag, und sagt: „Bei gewissen Secundärknoten habe ich keinen Zweifel, dass ihre Bildung schon eine Dissemination in die Nachbarschaft voraussetzt, also eine Art von Ansteckung, von Contagion der Nachbargewebe darstellt.“ Dass der Gelenkknorpel selbst dabei nicht mit ergriffen wird, mag freilich auffallen, findet aber seine Analogie in Fällen von Enchondromen benachbarter Gelenkenden. Auch dann bleiben, wie Virchow an der gleichen Stelle hervorhebt, die Gelenkknorpel fast immer unversehrt.

Ob in unserem Falle die Neubildung als eine maligne aufzufassen ist, kann erst die Zukunft lehren. Zur Zeit besteht ein Recidiv nicht. Der Uebergang reinen Chondrom- in Myxomgewebe an einzelnen Stellen macht wohl einen solchen Verdacht rege; der Umstand, dass die Erkrankung sich überall auf die Synovialis beschränkte, die Bindegewebskapsel ebenso völlig frei liess, wie die Gelenkknorpel, die Menisken, die knöchernen Gelenkenden, erlaubt aber wohl eine günstige Prognose zu stellen.

XIX.

Zur Behandlung des hochgradigen Schiefhalses mittelst partieller Exstirpation des Kopfnickers nach Mikulicz.[1]

Von

Professor Dr. A. Hoffa

in Würzburg.

(Hierzu Tafel IV und V.)

Durch Mikulicz und seinen Schüler Kader ist die Lehre vom Caput obstipum in den letzten Jahren wesentlich gefördert worden. Für die Aetiologie des Leidens wurde ein neues Moment, das der hämatogenen Infection des bei schwerer Geburt lädirten Kopfnickers eingeführt, für die histologische Unterlage des Leidens wurde der Nachweis des Vorhandenseins einer interstitiellen Myositis im geschrumpften Muskel erweitert; für die Therapie schliesslich wurde von Mikulicz zuerst die Methode der totalen, später die Methode der partiellen Exstirpation des verkürzten Kopfnickers angegeben. Ich will mich heute nur mit der Therapie beschäftigen und zwar von der Absicht ausgehend, die Methode von Mikulicz für ältere, schwerere Fälle von Caput obstipum zu empfehlen, da mir, soweit ich die Litteratur überschauen kann, ausser den Mikulicz'schen Fällen nur noch ein nach Mikulicz operirter, ebenfalls sehr günstig verlaufener Fall von Norden[2]) bekannt geworden ist.

[1]) Vorgetragen am 4. Sitzungstage des Congresses, 21. April 1900.

[2]) Norden, Zur Schiefhalsbehandlung. Münchener med. Wochenschrift 1900. No. 10.

In der Klinik von Mikulicz wurden vom 1. April 1891 bis zum 1. October 1895 22 Fälle von Schiefhals, theils mit totaler, theils mit partieller Exstirpation des betreffenden Muskels behandelt. Da Mikulicz selbst wegen der Gefahr der Verletzung des Nervus accessorius die totale Exstirpation des M. sternocleidomastodeus verlassen hat, brauchen auch wir nur die partielle zu berücksichtigen. Das Verfahren gestaltet sich nach Mikulicz's eigenen Worten folgendermaassen: Ein Längsschnitt von 3—4 cm wird zwischen Clavicular- und Sternalportion des Kopfnickers durch die Haut und das Platysma geführt. Indem nun die Wundränder mit scharfen Hacken das eine Mal nach der Sternalportion, das andere Mal nach der Clavicularportion verschoben werden, unterminirt man beide Muskelpartieen theils mit dem Messer, theils stumpf dicht an ihren Insertionsstellen. Während man zum Schutze der darunter liegenden Theile ein Elevatorium unterschiebt, löst man die Muskelenden unmittelbar am Knochen von Clavicula und Sternum ab; ist dies geschehen, so packt man jedes Ende mit einer Arterienklemme und zieht es kräftig nach oben; theils stumpf, theils mit dem Messer schabend löst man jede Portion bis an die Vereinigungsstelle aus ihrer Umgebung. Während bei der Operation nach den anderen Methoden der Kopfnicker durch entsprechende Stellung des Kopfes mässig gespannt wurde, wird der Kopf bei der Herauslösung des gemeinsamen Muskelstückes so weit als möglich nach der Seite des kranken Muskels geneigt. So gelingt es von der gesetzten kleinen Wunde aus, den Muskel ohne Schwierigkeiten bis an die Eintrittsstelle des Nervus accessorius freizulegen.

Nun werden die untersten 2 Drittel, mindestens aber die unterste Hälfte des Muskels exstirpirt; hingegen muss man den obersten und hintersten Theil unberührt lassen, um die Verletzung des Nervus accessorius zu vermeiden.

Nach der Operation macht man mit dem Kopfe abwechselungsweise auszuführende passive Bewegungen im Sinne einer alternirenden Wirkung der beiden gesunden Musc. sterno-cleidomast., um durch dieselben ein mehr oder weniger vollständiges Zerreissen der noch etwa restirenden hemmenden Stränge herbeizuführen; die so nicht gut zu beseitigenden Stränge werden womöglich an mehreren Stellen von der Wunde aus mit Messer oder

Scheere durchtrennt. Man darf nicht eher ruhen, als bis man alle Stränge durchtrennt hat. Bisweilen ist der Kopfnicker selbst derber als das festeste Sehnengewebe und so innig mit dem umgebenden, ebenfalls starren Gewebe verwachsen, dass seine Ausschälung nur mühevoll, Millimeter für Millimeter, gelingt.

Was die Blutung anbetrifft, so ist dieselbe nicht geringfügig; sie wird theils durch Unterbindung, theils durch provisorische Tamponade sorgfältig gestillt, damit man eine ungestörte Primaheilung und eine möglichst weiche und nachgiebige Narbe erhalte. Die Wunde wird gut vernäht. Aus Vorsicht soll man aber den unteren Wundwinkel offen lassen oder ein Drainrohr daselbst einlegen, denn es sickert manchmal doch noch nachträglich Blut aus kleinsten Gefässen und füllt die schwer zu komprimirende Wundhöhle mit einem die Heilung erschwerenden Blutcoagulum.

Der Verband kann nicht immer sofort in der überkorrigirten Stellung angelegt werden; denn in einer Anzahl von Fällen ist die Haut der betreffenden Halsseite zu sehr verkürzt; sie spannt sich bei überkorrigirter Kopfstellung brückenartig von der Clavicula zum Unterkiefer und Warzenfortsatz; so aber würde ein Hohlraum entstehen, der die Wundheilung stört. Deshalb soll man wenigstens in den ersten Tagen nach der Exstirpation einen gut komprimirenden Verband in nur theilweise korrigirter Stellung anlegen. Der Nachtheil dieser Operation ist, dass Verletzungen der Nerven und grossen Halsgefässe passiren können.

Die Wunde heilte in 19 Fällen nach solcher Operation per primam, bloss in 3 Fällen trat eine leichte Infection auf. Das Endresultat war aber in gar keinem Falle beeinträchtigt. Mikulicz fand es sehr auffallend, dass sich häufig in der ganzen Ausdehnung des Wundkanals zunächst eine derbe callöse Narbe bildete, die sich auch an der äusseren Schnittwunde und selbst an den Stichkanälen als keloidartige Verdickung bemerkbar machte, wie sie sonst nach den Operationen des Halses nicht bemerkt wird. Diese Narbe zeigte ursprünglich eine grosse Tendenz zur Schrumpfung, sodass vielleicht in der ersten Zeit nach der Operation die Kopfstellung und die Skoliose der Halswirbelsäule schlimmer waren, als bisher. Erst im Verlaufe von Wochen und Monaten schwand diese Verdickung, um einer ganz weichen, nachgiebigen Narbe Platz zu machen.

Die von Mikulicz durch seine Operationsmethode erreichten Resultate waren ausgezeichnete. Selbst in schweren Fällen wurde eine wirkliche Heilung in der von Kader genauer präcisirten Weise erreicht, dass der Kopf nach der Operation nicht nur aufrecht, sondern auch in der Mittellinie des Körpers stand, dass er nach beiden Seiten gleich frei bewegt werden konnte und die Wirbelsäule normal gestreckt war. Ausserordentlich wichtig ist es dabei, dass diese guten Resultate in vielen Fällen ohne jede weitere orthopädische Nachbehandlung ganz spontan erreicht wurden. In anderen Fällen genügte eine einfache orthopädische Behandlung, um die Heilung herbeizuführen.

In kosmetischer Hinsicht hatte das von Miculicz geübte Verfahren gegenüber der subcutanen Tenotomie den Nachtheil einer grösseren Hautnarbe und stärkeren Abflachung der kranken Halsseite. Doch waren die Hautnarben nicht grösser, als bei der früher geübten offenen Durchschneidung des Kopfnickers und wurden sie mit der Zeit immer weniger sichtbar. Die Abflachung der kranken Seite besonders in ihrer oberen Hälfte war bei der partiellen Exstirpation kaum stärker als bei den übrigen Operationsmethoden, und die restirende hässliche Vertiefung dicht unter der Clavicula fehlt selbst bei der subcutanen Tenotomie nicht ganz.

Angeregt durch die Mittheilungen von Mikulicz und Kader habe ich nun die Methode der partiellen Exstirpation des Kopfnickers nach der Methode von Miculicz in 4 Fällen von schwerem Caput obstipum verwerthet, und möchte mir erlauben, Ihnen diese 4 Patienten heute vorzustellen, damit Sie sich persönlich von den erreichten Resultaten überzeugen können. Die Fälle sind folgende:

Fall I. Th. B., aus Uffenheim, 12 J. alt.

Eltern und Geschwister der Patientin sind gesund. Bei der Patientin, die rechtzeitig geboren und sonst ganz normal war, fiel der Mutter bald nach der Geburt auf, dass der Kopf sich mehr und mehr nach der rechten Seite neigte. Dieser Fehler, die Schiefhaltung des Kopfes, nahm mit den Jahren mehr und mehr zu, sodass die Eltern sich endlich entschlossen, zur Beseitigung der Deformität chirurgische Hülfe in Anspruch zu nehmen. Patientin wurde in meine Klinik am 30. Juli 1898 aufgenommen.

Es handelte sich um ein kräftiges und sonst normal entwickeltes 12 jähriges Mädchen. Innere Organe gesund. Bei der Betrachtung von vorn fällt zunächst in die Augen, dass der Kopf tief nach der rechten Schulter gehalten wird. Das Gesicht ist nach der linken Seite hingedreht, und das an und für sich gesenkte Kinn schaut etwas nach oben. Der Hals erscheint auf der rechten

Seite verkürzt, auf der linken verlängert. Versucht das Kind den Kopf nach links zu neigen, so spannt sich der rechte Sterno-cleido-mastoideus so stark an, dass der Kopf nur ganz wenig aus der gewohnten fehlerhaften Haltung entfernt werden kann. Auch passiv lässt sich der Kopf nur wenig erheben, und klagt Patientin dabei über starkes Spannen auf der rechten vorderen Halsseite. Bei diesem Versuche spannt sich der messbar verkürzte Sternocleidomastoideus an, springt wulstartig mit seinen 2 Portionen hervor, und das Kind widersetzt sich diesen Manipulationen. Von hinten gesehen zeigt sich neben der beschriebenen Neigung des Kopfes, dass auch die Wirbelsäule unter der Deformität gelitten hat. Die Hals- und obere Brustwirbelsäule ist kyphoskoliotisch nach links verbogen, während der untere Abschnitt der Wirbelsäule die entgegengesetzte rechtsseitige Verkrümmung zeigt. Das Schulterblatt der kranken Seite steht höher und mit seinem inneren Rand stärker von seinem Brustkorbe ab als das der gesunden Seite. Eine Asymmetrie des Gesichts und Kopfes ist sehr stark ausgesprochen. Die ganze rechte Gesichts- und Schädelhälfte ist von geringerem Volumen als die linke. Die rechte Stirn ist niedriger, das rechte Auge verkleinert, desgleichen das rechte Ohr; auch der rechte Ober- und Unterkiefer sind gegen links verkleinert.

Operation 31. 7. 1898. Chloroformnarkose dauert 30 Minuten. Nach gründlicher Desinfection des ganzen Operationsgebietes wird Patientin mit Hülfe eines untergeschobenen Kissens so auf den Tisch gelagert, dass der Kopf von 2 Assistentenhänden nach der gesunden Seite gehalten wird, um den Sternocleidomastoideus anzuspannen und noch mehr zum Hervortreten zu bringen. Die Haut wird nun mit einem Schnitt durchtrennt, der zwischen den beiden Köpfen des Muskels an der Sternalinsertion beginnt und schräg nach aussen oben gegen den inneren Rand der Clavicularportion leicht aufsteigt. Hierauf wird das Platysma myoides in derselben Richtung durchtrennt, Haut und Platysma mit 2 Haken nach innen gezogen und ein Raspatorium unter den Muskel nach stumpfer Eröffnung der Muskelfascie geschoben und nunmehr der Muskel selbst vorsichtig, Schicht für Schicht mit dem Messer dicht über dem Sternum durchschnitten, nachdem der obere Abschnitt des Muskels hoch oben mit einer Klemme gefasst war. In derselben Weise wird nun auch Haut und Platysma nach aussen über die Clavicularportion verzogen und in analoger Weise letztere durchschnitten. Nunmehr werden die unteren 2 Drittel des Muskels exstirpirt. Hierauf biegt der Assistent nach Unterbindung einiger kleiner Gefässe den Kopf stark nach der gesunden Seite, und es werden noch einige sich anspannende Bindegewebszüge mit der Scheere durchtrennt. Sodann wird die Wunde durch 4 Nähte bis auf den unteren Wundwinkel, in den ein kleiner Gazetampon zu liegen kommt, geschlossen, und es werden nochmals Redressionsbewegungen mit dem Kopfe gemacht, bis derselbe sich in stark überkorrigirter Stellung ohne Mühe halten lässt. Nach Bedeckung der Wunde mit einigen sterilen Compressen, Anlegung eines Gipsverbandes, der den ganzen Kopf bis auf das Gesicht und die Schulter der kranken Seite in der Weise umfasst, dass der Kopf in ganz überkorrigirter Stellung gehalten wird.

Befinden der Patientin nach der Operation und an den folgenden Tagen

ganz normal. Am 3. Tage wird der Gipsverband vorn etwas aufgeschnitten und der Tampon aus der reactionslosen Wunde entfernt. Der Gipsverband bleibt 8 Tage liegen. Dann Abnahme desselben und Herausnahme der Nähte. Die Wunde ist glatt geheilt bis auf die kleine granulirende Stelle am unteren Wundwinkel, die nach Aetzung mit dem Höllensteinstift in den nächsten 8 Tagen heilt.

In den nächsten 14 Tagen wird täglich 2 mal massirt in der Weise, dass die Halsmuskeln der gesunden Seite gestrichen und geknetet werden; auf der kranken Seite wird ein leichtes Tapotement angeschlossen; hierauf active und passive Redressionsbewegungen der Halswirbelsäule nach der gesunden Seite hin.

Status am 22. März 1900 (2 Jahre nach der Operation): Pat. geht mit gerade gehaltenem Kopf; nur wenn sie an gar nichts denkt, sieht man noch eine leichte Schrägstellung nach rechts. Das Gesicht steht mit seiner Mittellinie jetzt fast senkrecht über der Körpermitte; dementsprechend hat sich die Verlängerung der rechten Schulter gegenüber der linken fast ausgeglichen. Die rechte Clavicula springt mehr hervor als die linke, und der rechte Cucullaris ist noch etwas kräftiger als der der anderen Seite. Die Narbe ist glatt, vollkommen gegen die Unterlage verschieblich; die unterste Partie derselben, entsprechend der früheren Tamponade, etwas verbreitert. Der rechte Schilddrüsenlappen ist vergrössert. Die Wirbelsäule verläuft fast gerade, ist nur noch ganz leicht in ihrer oberen Hälfte nach rechts geneigt, im Lendentheil nach links; runder Rücken; Schulterblätter in gleicher Höhe; die linken unteren Rippen etwas nach hinten vorgetrieben. Bewegungen des Kopfes sind nach allen Seiten in ausgiebigster Weise frei. Besonders sind hervorzuheben die vollkommene Neigungsfähigkeit des Kopfes auf die linke Seite, die Drehungen des Kopfes und das in den Nackenlegen desselben. Die Asymmetrie des Gesichts fällt jetzt infolge der Geradestellung nicht mehr auf. (Fig. 1 u. Fig. 2 zeigen Patientin vor und zwei Jahre nach der Operation.)

Fall 2. L. P. aus Uffenheim. 10 Jahre alt.

Nach Angabe der Eltern wurden nach der normal verlaufenen Geburt an dem ausgetragenen Kinde keine Deformitäten wahrgenommen. Erst nach einem halben Jahre bemerkten die Eltern, dass das Kind die Neigung hatte, den Kopf nach der rechten Seite gebeugt zu halten. Im Laufe der Jahre verschlimmerte sich die Deformität so, wie wir sie bei der Aufnahme konstatiren konnten.

Status präsens. 6. IX. 98. Gracil gebautes Kind mit mässiger Muskulatur und unbedeutendem Fettpolster. An den inneren Organen liess sich nichts Krankhaftes nachweisen. Bei Betrachtung des Kindes fiel die Schiefhaltung des Kopfes auf. Letzterer wurde stark nach rechts gebeugt gehalten und zwar so, dass das Kinn bis auf Fingerbreite der Schulter genähert war. Das Kind hielt das Gesicht genau nach vorn. Bewegungen des Kopfes nach der gesunden Seite waren activ unmöglich. Wollte man den Kopf nach der der kranken entgegengesetzten Seite bringen, so spannte sich der Sternocleidomastoideus mit seinen 2 Portionen stark an und trat vollständig hervor.

Rotationsbewegungen des Kopfes waren ebenfalls sehr behindert. Die

Hals- und obere Brustwirbelsäule waren leicht nach der gesunden Seite convex gekrümmt, und zeigte der untere Theil der Brustwirbelsäule eine fast gerade Richtung.

Operation wie im I. Falle (7. 11. 98), ebenso die Nachbehandlung. 30. 9. 98 Patient geheilt entlassen.

Befund am 27. 3. 1900.

P. hält den Kopf vollkommen gerade; die Schultern stehen in gleicher Höhe; die rechte Clavicula springt etwas mehr hervor als die linke. Die Narbe ist vollkommen verschieblich mit colorirter Umgebung. Die dem exstirpirten Sternocleidomastoideus entsprechenden Partien sind etwas eingefallen. Beweglichkeit nach allen Seiten vollkommen frei. Rechts unterhalb des Processus masterideus fühlt man in der Tiefe den atrophischen Stumpf des Musculus Sternocleidomastoideus. Bei ausgiebiger Bewegung des Kopfes nach links und bei Widerstandsbewegungen nach rechts fühlt und sieht man das Platysma myoides sich stark anspannen. Die Nase weicht etwas nach links ab; von hinten gesehen normaler Eindruck.

Fall 3. Anna L., 19 Jahre alt, aus Uffenheim.

Anamnese: Die Mutter giebt an, dass die Geburt der Patientin ganz normal verlaufen sei. Einige Tage nach der Entbindung habe sie eine allmählich stärker werdende Schiefhaltung des Kopfes bei der Patientin bemerkt. Die Schiefhaltung nahm mit den Jahren derartig zu, dass der Kopf gänzlich nach der rechten Seite heruntergezogen war. Diese fehlerhafte Stellung durch Operation beseitigen zu lassen, konnten sich die Eltern trotz dringendem ärztlichen Rath nicht entschliessen. bis sie den Erfolg der beiden ersten Fälle gesehen hatten. Dies veranlasste sie, die Patientin in die Hoffa'sche Klinik zu bringen. Der Zustand der Patientin war entsprechend ihrem Alter in jeder Beziehung ein höchst charakteristischer.

Status präsens: Ein kräftig entwickeltes Mädchen, welches bis auf die Halsdeformität gesund ist. Auch an den inneren Organen ist nichts Abnormes nachzuweisen. Betrachtet man die Patientin von vorn, so fällt zunächst auf, dass der Kopf fast in toto über die gesunde Körperhälfte hinüber verschoben ist. Der Kopf ist dabei nach der rechten kranken Seite geneigt, das Kinn ein wenig nach links verdreht und erhoben. Die rechte Schulter erscheint gegenüber der gesunden linken stark verlängert und zugleich tiefer stehend. Der Cucullaris der kranken Seite verläuft weniger steil abfallend, als der der gesunden Seite. Die Sternocleidoideus der rechten Seite ist stark verkürzt und springt wulstartig hervor, um sich bei passiven und activen Redressionsversuchen aufs Aeusserste anzuspannen. Besonders ausgebildet sind bei dieser verhältnissmässig alten Patientin die Veränderungen des Kopfes. Am Auffallendsten ist zunächst die starke Schiefstellung der beiden Augenhöhlen. Die rechte Augenhöhle liegt bedeutend tiefer, wie die linke. Dabei ist das Auge und die Augenbrauen kleiner, als auf der gesunden Seite. Die rechte Stirnhälfte erscheint höher als die linke; das rechte Ohr und der rechte Mundwinkel stehen tiefer, als auf der gesunden Seite. Ebenso ist das Gaumengewölbe auf der kranken Seite herabgesunken. Die Uvula hängt gleichzeitig deutlich nach

dieser Seite. Auch die rechte Mamma steht tiefer, als die linke. Bei der Betrachtung von hinten fällt hauptsächlich folgendes auf: Neben der zuerst beschriebenen Verschiedenheit des Schulterstandes sehen wir, wie die Wirbelsäule eine ziemlich ausgesprochene Deformität aufweist. Die untere Halswirbelsäule und der obere Theil der Brustwirbelsäule ist einmal stark kyphotisch, so dass Patientin von der Seite gesehen, den Kopf nach vorn vorstreckt, und ausserdem nach der linken Seite ausgebogen, während der untere Theil der Brustwirbelsäule die entgegengesetzte Krümmung aufweist. Dementsprechend ist das Schulterblatt der gesunden Seite hochgezogen und steht mit seinem unteren Winkel mehr vom Thorax ab.

Operation in derselben typischen Weise wie im ersten Falle. Desgleichen derselbe Verband und Nachbehandlung.

Befund am 9. December 1898:

An Stelle des rechten M. sternocl. befindet sich eine Vertiefung, in die man bequem die Kuppe des Daumens legen kann. 2 Finger breit unterhalb des rechten Kieferwinkels beginnt eine ganz vertical gestellte Narbe, welche bis an den unteren Rand des Schlüsselbeines verläuft. In der Gegend der Narbe über der Clavicula fühlt man eine ca. bohnengrosse Exostose, welche der Ursprungsstelle des exstirpirten Sternocl. entspricht. Ausserdem fühlt man deutlich in der Gegend des Kieferwinkels den ca. 2 cm langen, stehengebliebenen Rest des Sternocl. m. Bei ruhiger Kopfhaltung springt der rechte Cucullaris viel stärker hervor, wie der linke. Besonders von hinten aus erkennt man, dass die seitliche Wölbung des Halses, die links schön erhalten ist, rechts durch starkes Vorspringen der Muskelmasse verloren gegangen ist. Die Drehung des Kopfes nach rechts ist ganz unbedeutend beschränkter, als nach links. Beugen des Kopfes nach rechts und links etwas behindert, aber gleichmässig nach beiden Seiten ausführbar. Dasselbe ist vom Rollen des Kopfes nach rechts und links zu sagen. Der Scal. antic. springt rechts nicht mehr vor, als links. Die ganze rechte Gesichtshälfte fällt stark nach unten ab. Die Asymmetrie der rechten und linken Seite ist sehr auffallend. Augenbraue, Auge, Mundwinkel steht rechts tiefer, als links. Während die linke Augenbraue einen nach oben convexen Bogen macht, verläuft die rechte fast horizontal. Was nun die ruhige Kopfhaltung betrifft, so ist der Erfolg der Operation ein sehr guter. Der Kopf wird ganz gerade gehalten, erscheint nur im Ganzen etwas nach links verschoben. Was die Wirbelsäule betrifft, so besteht zunächst noch eine Kyphose der Halswirbelsäule, die aber an Intensität nach der Operation bedeutend abgenommen hat. Die Schulterblätter stehen beiderseits annähernd normal.

Status am 27. 3. 1900.

Die Narbe ist frei verschieblich, entsprechend der Stelle, wo der Tampon gelegen hat, ist dieselbe etwas breiter, sonst lineär. Die linke Schulter steht noch etwas höher, die rechte etwas verbreitert. R. Claricula springt vor. R. Cucullaris erscheint mehr hervorgewulstet. R. Schilddrüsenlappen vergrössert. Patientin kann den Kopf vollkommen gerade halten und nach der linken Schulter überlegen und ganze Kreisbewegungen des Kopfes ausführen.

der offenen Durchschneidung die Heilung meist überhaupt nicht erreicht wird. Ueber die Resultate, die wir überhaupt beim Caput obstipum bisher erreichten, liegen Nachuntersuchungen aus der Rostocker Klinik von Hartmann vor. Aus diesen Untersuchungen Hartmann's geht hervor, dass die offene Durchschneidung nicht die grossen Vorzüge vor der subcutanen Tenotomie besitzt, die man ihr ursprünglich zusprach. Recidive sind nach der offenen Durchschneidung keineswegs selten, und ein sicherer Erfolg ist nur dann zu erwarten, wenn man im Anschluss an die offene Durchschneidung in der Narkose gleich die Umkrümmung der Cervicalscoliose, das Lorenz'sche modellirende Redressement ausführt. Dies Umkrümmungsmanöver ist aber kein harmloser Eingriff; es erfordert viel Kraft, Ausdauer und auch Geduld, weil man bei Anwengung von roher Gewalt der Gefahr ausgesetzt ist, dass Gefässe und Nerven zerreissen können. Reiner hat einen Fall publicirt, in dem während des Redressements bei einem 18jährigen Mann der Exitus letalis eintrat. Demgegenüber fällt es doch sehr ins Gewicht, dass wir bei der Operation nach Mikulicz gar keiner weiteren Nachbehandlung bedürfen.

Aber die partielle Exstirpation des Kopfnickers dürfte meiner Ansicht nach in allen schwereren Fällen von Caput obstipum indicirt sein. Unter schwereren Fällen verstehen wir dabei solche Fälle, die entweder schon mit hochgradiger, länger bestehender Deformität unsere Hülfe aufsuchen, oder solche Fälle, die vorher vergeblich in der bekannten Weise orthopädisch behandelt worden sind. Namentlich dürfte die Mikulicz'sche Operation die Operation der Wahl sein bei schwereren Fällen der poliklinischen Praxis, bei denen aus irgend einem Grunde die orthopädische Behandlung unausführbar wurde.

Zum Schlusse möchte ich noch die Befunde mittheilen, die wir bei der mikroskopischen Untersuchung der exstirpirten Muskeln gewonnen haben. Die Untersuchung ist in dem hiesigen pathologisch-anatomischen Institute unter Leitung von von Rindfleisch durch Otto Reisch ausgeführt und des Genaueren in der Dissertation desselben: die pathologische Anatomie des Caput obstipum musculare, Würzburg, 1899, niedergelegt worden.

Für alle 4 Fälle von Caput ostipum musculare war zunächst eine erhebliche Verdickung des interstitiellen Bindegewebes zu con-

statiren. Man sieht einerseits die von der Scheide ausgehenden Bindegewebssepta, andererseits die von den eintretenden Gefässen und Nerven ausgehenden beträchtlich geschwellt und von ihnen aus feinere Fortsätze zwischen die grösseren Bündel des Muskels eintreten.

Dieses Bindegewebe ist im ganzen von sehr erheblicher Consistenz und Dichtigkeit. Man kann dies aus der ziemlich starken Färbung, welche das Bindegewebe in seiner Grundsubstanz erfahren hat, erkennen. Das Bindegewebe hat überall die typische Gestalt des völlig reifen Bindegewebes mit Kernen, die in gleichen Abständen über die Grundsubstanz vertheilt sind. Aus dem Mangel an Rundzellen etc. hat Reisch geschlossen, dass es sich hier gar nicht um einen entzündlichen Vorgang, sondern möglicherweise um eine blosse Zusammenziehung des Bindegewebes auf kleineren Raum im Anschluss an das Schwinden des den Raum einnehmenden Muskels handle. Reisch hat hierfür die ziemlich ausgesprochene Schlängelung der im Bindegewebe verlaufenden arteriellen Gefässe herangezogen. Reisch will ferner nicht nur eine Atrophie der Muskelfasern, sondern einen directen Uebergang derselben in bindegewebige Stränge, also eine directe Metaplasie beobachtet haben und die Anhäufung von Bindegewebe auf diesen Vorgang zurückführen. Reisch schildert den hier zu Grunde liegenden Befund folgendermaassen: An Querschnitten atrophischer Muskelbündel sieht man einzelne Felder, welche mit noch deutlich erkennbaren Muskelfasern sozusagen in Reih und Glied stehen und mit ihnen insgesammt das ganze Querschnittsfeld bilden, von blasser Farbe und mit Kernen versehen, die einen sehr dunkel gefärbten Querschnitt zeigen oder, was häufiger ist, da ein ganzes Stück des Kernes im Gesichtsfeld sichtbar ist, einen ganz schmalen fadenförmigen Längsschnitt. An Längsschnitten kann man beobachten, wie 3 oder 4 Muskelfasern bei dieser Gelegenheit mit einander verschmelzen und einen grösseren Ballen dieses in Frage kommenden Uebergangsgewebes bilden. Daneben sieht man dann Bindegewebsfascikel, die durch ihre Walzenform und ihren Unterschied von allen etwa ähnlichen Gebilden, wie Nerven etc., sich als umgebildete Muskelbündel charakterisiren.

Ich glaube nicht, dass diese Reisch'schen Schlussfolgerungen imstande sind, die Lehre von der pathologischen Anatomie des

Schiefhalses irgendwie zu beeinflussen, dass vielmehr seine Befunde objectiv sich sehr wohl auf eine früher abgelaufene Entzündung des Muskels und der anliegenden Gewebe zurückführen lassen, und dass wir es hier mit den Endproducten der Entzündung: regionären Verwachsungen, partiellem Untergang von Muskel- und Substituirung von Bindegewebe zu thun haben.

Das Fehlen von frischen Entzündungsproducten kann doch nicht als Beweis dafür herangezogen werden, dass hier früher kein Entzündungsprocess vorgelegen hat, ebensowenig spricht doch die Schlängelung der Gefässe im Bindegewebe dagegen, dass es sich hier um entzündliches Narbengewebe handelt.

Ferner werden wir nicht fehlgehen, wenn wir die Beobachtung der directen Umwandlung der Muskelfasern in Bindegewebsfasern für einen Trugschluss halten. Aehnliche Bilder sind auch von Andern beschrieben und richtiger gedeutet worden, nämlich als Fortsetzung der atrophischen Muskelfasern in leere Sarcolemmschläuche mit Kernen.

In einem der 4 Fälle war ferner eine Fettneubildung zu beobachten; und zwar waren Streifen von Fettgewebe zwischen die Muskelfascikel eingebettet. Das Ganze erinnert an die auch sonst vorkommende fälschlich Fettentartung genannte Fettdurchwachsung der Muskeln.

XX.

(Aus dem Neuen allgemeinen Krankenhause, Hamburg-Eppendorf. Chirurg. Abtheilung. Oberarzt Dr. Kümmell.)

Ein neues Instrument (Trepanationsfräser) zur Eröffnung der Schädelhöhle[1].

Von

Dr. P. Sudeck

Secundärarzt.

(Mit 2 Figuren.)

Unter den Methoden zur Eröffnung der Schädelhöhle ist keine allgemein als die beste anerkannt und bevorzugt. Der Meissel arbeitet langsam und erschüttert den Schädel, was man mit Recht zu vermeiden bemüht ist. Man bohrt desshalb vielfach mehrere Löcher durch die Schädeldecke, führt von einem Loch zum andern eine Gigli'sche Drahtsäge unter der Schädeldecke hindurch und durchsägt dann die Knochenbrücke zwischen den 2 Löchern oder auch man kneift mit dem Dahlgren'schen schneidenden Knochenhaken eine Rinne aus dem Schädeldach heraus.

Beide Methoden führen, wenn auch etwas mühsam, zum Ziel. Durch die Einführung von Motoren, (zuerst des zahnärztlichen Tretrades, dann des elektr. Motors), wurde die Anwendung einer Kreissäge ermöglicht. Hierdurch wurde eine allzu starke Erschütterung des Gehirns vermieden und eine grössere Schnelligkeit erreicht.

Aber die Kreissäge hat verschiedene Nachtheile:

1. Sie kann nur durch einen Motor getrieben werden, nicht mit der Hand.

2. Die Kreissäge besitzt eine geringe Beweglichkeit; kleine Kreisbögen und Winkel können mit ihr nicht ausgesägt werden.

[1] Vorgetragen am 1. Sitzungstage des Congresses, 21. April 1900.

3. Die Kreissäge gewährt keine ausreichende Sicherheit vor Verletzungen des Gehirns. Doyen hat eine Schutzvorrichtung angebracht in Gestalt eines stumpfen Eisentheils, der durch die Sägerinne eingeführt wird und die Dura mater verdrängt.

4. Die Trepanation ist auf diese Weise immer noch recht umständlich, und „es gehört eine gewisse und nicht geringe Uebung dazu, die Säge sicher in der Ellipse, welche der Schnitt durch's Periost vorzeichnete, zu führen." (Von Bergmann, Die chirurgische Behandlung von Hirnkrankheiten. III. Auflage, Berlin 1899.)

Zum Schlusse der Besprechung der Trepanationstechnik sagt von Bergmann in dem genannten Buche: „Ehe noch weitere Sicherstellungen der rotirenden Scheibensäge, als sie das Doyensche Verfahren bietet, erfolgt sind, rathe ich, die breitere Säge nur bis in eine gewisse, die Diploë nicht überschreitende Tiefe wirken zu lassen, den Rest des Knochens aber mit Meisselschlägen, wie ich 1895 schon empfohlen habe, zu durchtrennen, oder hierzu sich des Dahlgren'schen schneidenden Hakens zu bedienen."

Das Instrument, das ich als Ersatz für die Kreissäge habe construiren lassen, hat alle ihre Vorzüge und vermeidet alle Nachtheile. Die Trepanation geht folgendermaassen vor sich: nachdem der Hautschnitt geführt ist und die Blutung gestillt ist, kann man gleich mit der Trepanation beginnen. Das Periost braucht nicht durchtrennt und mit dem Raspatorium zurückgedrängt zu werden. Es wird am Anfang und am Ende der anzulegenden Knochenrinne mit der Doyen'schen Fräse je ein Loch durch die Schädeldecke gebohrt (mit dem Handbohrer oder dem elektr. Motor). An dieser Fräse hat Herr Dr. Kümmell eine Schutzvorrichtung anbringen lassen, die die Verletzung des Gehirns unmöglich macht, wie in Fig. 1 erkenntlich ist. Der Schutz besteht aus einer Platte, die mit einem Schraubengewinde verstellbar ist. Das Schraubengewinde hat die umgekehrte Umdrehung wie die Fräse, macht also die Bewegung der Fräse nicht mit. Man kann auf diese Weise die Tiefe, bis zu der die Fräse vordringen kann, auf halbe und viertel Millimeter genau bestimmen. Man stellt zunächst nur auf eine geringe Tiefe ein, und kann durch Zurückschrauben der Schutzplatte allmälig je nach der Dicke des Schädels die Fräse verlängern. Da die Schutzplatte nicht mitrotirt, hat man nicht

nöthig, beim Verstellen derselben die rotirende Bewegung des Motors anhalten zu lassen.

Wenn die Löcher gebohrt sind, wird mein Instrument zum Ausschneiden der Knochenrinne, nachdem es statt der Doyen'schen Fräse an dem Bohrschlauch des Motors angebracht ist, in das Anfangsloch eingeführt. Das Instrument ist in Fig. 2 in natürlicher Grösse in 2 Exemplaren abgebildet. Es ist ebenfalls eine Fräse und besteht aus einem schlanken Stahlstab, der durch den Bohrschlauch des Motors um seine Axe rotirt wird. Am

Fig. 1.



Fig. 2.



b a

unteren Ende sind 4 spiralig um die Axe gewundene, schneidende Flügel ausgearbeitet. Der Querschnitt dieses Theiles sieht aus wie eine sehr kleine Kreissäge mit 4 Zähnen. Die Dura mater wird durch einen linsenförmigen Knopf geschützt. Wenn das Instrument in das Bohrloch bis auf die Dura mater eingeführt ist, wird es mit mehr oder weniger starkem Seitendruck in die Richtung der auszuschneidenden Knochenrinne geführt. Die schneidenden Flügel arbeiten sich mit grosser Geschwindigkeit durch den Knochen hindurch. Die Spähne bleiben in der Knochenrinne liegen und werden sofort durch Wasserirrigation entfernt. Für normal dicke Schädel

genügt die in Figur 2a abgebildete Länge des Fräsers, für besonders dicke Schädel dient das Modell Fig. 2b. Der Fräser wird während seiner Arbeit leicht in der Richtung seiner Axe aus der Schädelhöhle heraus angezogen, damit er nicht auf die Dura mater drückt und passt sich so jeder Schädeldicke an. Allzu starkes Anziehen ist unnöthig und erwies sich in einem Fall, den ich operirte, als sehr nachtheilig an einer Stelle, wo der Schädel sich im Innern plötzlich verdickte, sodass der Schutzknopf gegen die Knochenverdickung stiess und nicht vorwärts ging. In einem solchen Fall muss man das Instrument senken. Die beim Wagner'schen Lappen stehen bleibende Knochenbrücke kann man brechen und mit der Luer'schen Knochenzange glätten, oder mit einer unterführten Gigli'schen Drahtsäge durchtrennen.

Bei der Demonstration auf dem Kongress konnte ich einen Wagner'schen Lappen, der so gross war, wie man mit Daumen und Zeigefinger umspannen kann, in 24 Sekunden aus einem mittelstarken Schädel ausschneiden. Beim Lebenden dauert die Operation wegen der vielen zu berücksichtigenden Nebenumstände etwas länger, geht aber auch ausserordentlich rasch — innerhalb weniger Minuten — vor sich.

Der elektrische Motor ist etwa von der Grösse eines Kinderkopfes und ruht auf einem handlichen Stativ. Die spiralige Drehung der schneidenden Flügel um die Axe des Instruments ist von grossem Nutzen, weil dadurch ein ruhiger Gang erreicht wird. Wenn die Flügel der Axe parallel verlaufen, lassen sie sich freilich noch etwas schärfer arbeiten, aber die Zähne reissen stark und arbeiten geräuschvoll und mit starkem Zittern. Was den Durchmesser des Querschnitts anlangt, so hat sich nach vielen Versuchen die abgebildete Form als am praktischsten erwiesen. Sie ist dick genug, um auch einen starken Druck auszuhalten, und die Knochenrinne wird nicht zu breit.

Im Handbetriebe braucht man natürlich etwas längere Zeit. Man kann dazu eine einfache Bohrwinde verwenden, oder eine solche mit Uebersetzung. Um den zum Vorwärtsschreiten des Instruments nöthigen Seitendruck auszuüben, braucht man jedoch eine zweite Person, die die Richtung des Schnittes durch Zug an einem, um die Axe des Fräsers gelegten Führinstrumente bestimmt. An der Grenze zwischen dem schneidenden Theil und

der Axe ist für den Handbetrieb eine kleine Schutzplatte nöthig, die einerseits verhindert, dass der Führer auf die Fräse hinabgleitet, andererseits ein zu tiefes Hinabsinken auf die Dura mater verhindert. Schliesslich steht nichts im Wege, sich ein Instrument construiren zu lassen, bei dem durch Handbetrieb eine Zahnradübersetzung getrieben wird, die ihrerseits wieder einen Bohrschlauch, gerade wie bei dem elektrischen Motor, in rasche Rotation versetzt.

Wir haben im Neuen Allgemeinen Krankenhaus eine Reihe von Operationen theils mit der Hand, theils mit dem elektrischen Motor ausgeführt, bei denen sich das beschriebene Instrument ausserordentlich bewährt hat.

Der Trepanationsfräser ist ausserordentlich einfach gebaut und leicht zu handhaben. Er arbeitet sehr rasch, sicher und ruhig, eine Verletzung des Gehirns ist kaum möglich. Vor allem ist er aber auch sehr beweglich, da man damit beliebige Figuren in den Schädel einzeichnen kann. Besonders bei mehreren Trepanationen des Schläfenlappens, die ich auszuführen Gelegenheit hatte, war diese letzte Eigenschaft sehr zu schätzen, weil hier besonders wegen der verschiedenen Dicke des Schädels und wegen der rechtwinkligen Neigung der Schläfenbeinschuppe gegen die Schädelbasis eine grosse Beweglichkeit sehr nützlich ist.

Bei einem Fall von Stirnlappentrepanation wegen Abscesses, bei dem gleichzeitig der Sinus longitudinalis freigelegt werden sollte wegen Verdachtes auf Thrombrose, konnte ich einen kleinen Knochenlappen unter 2 maliger Ueberschreitung der Mittellinie herausnehmen, ohne den Sinus longitudinalis der Gefahr der Verletzung auszusetzen.

Die Rinne, die der Trepanationsfräser hinterlässt, ist schmal genug, um eine glatte Einheilung des Knochenlappens eintreten zu lassen. Bei einem Falle, den Dr. Kümmell operirt hat und bei dem ein mit der Hand getriebener Fräser, damals noch von grösserer Dicke als die jetzigen Modelle sind, angewendet wurde, konnten wir uns nach etlichen Wochen davon überzeugen, dass der Wagner'sche Lappen tadellos fest eingeheilt war.

Die Herstellung des Instrumentes hat die Firma Reiniger Gebbert und Schall, Berlin, Friedrichstrasse übernommen.

XXI.

Vorstellung eines Unterschenkel-Amputirten mit (durch Nachbehandlung) tragfähigem Stumpf und neuer Prothese.[1]

Von

Dr. Hugo H. Hirsch

in Köln.

(Mit 7 Abbildungen.)

Während nach Bier durch eine osteoplastische Operation tragfähige Amputationsstümpfe gewonnen werden, habe ich Dank dem gütigen Entgegenkommen des Herrn Geheimrath Bardenheuer im Bürgerhospital zu Köln ein Verfahren auszubilden vermocht, die gewöhnlichen Stümpfe durch eine gymnastisch-orthopädische Nachbehandlung tragfähig zu machen[2]).

Die Tragfähigkeit eines Stumpfes, beispielsweise eines tiefen Unterschenkelstumpfes kann durch schmerzhafte Narbenadhäsionen oder durch Unregelmässigkeiten des Amputationscallus, durch scharfkantige Callusbildungen, die beim Gegendrücken der Haut einen starken Druckschmerz hervorrufen, von vorneherein ausgeschlossen erscheinen. Aber auch bei solchen ideal geheilten Unterschenkelstümpfen, die zunächst gar nicht druckschmerzhaftig waren, kam es, wenn die Amputirten mit der Stumpfendfläche

[1]) Vorgetragen am 1. Sitzungstage des Congresses, 18. April 1900.

[2]) Die ersten Fälle habe ich am 16. X. 1899 im Kölner allgemeinen ärztlichen Verein und am 20. XI. in der Niederrheinischen Gesellschaft für Natur- und Heilkunde zu Bonn vorgestellt. Vergl.: „Erzielung tragfähiger Stümpfe durch Nachbehandlung", Deutsche med. Wochenschrift, 1899, No. 47 und „Ueber Anpassungsvorgänge an den Knochen, mit anatomischen und klin. Demonstrationen", Sitzungsberichte der niederrheinischen Gesellschaft für Natur- und Heilkunde.

in der Prothese sich beim Stehen und Gehen aufstützten, regelmässig sehr bald zu einer Entzündung des Stumpfendes, der Haut sowohl wie des Knochens. So wurde der Grundsatz aufgestellt und allgemein anerkannt: das Ende des tiefen Unterschenkelstumpfes (wie überhaupt der Diaphysenstümpfe) verträgt keinen Druck, und es ist vor jedem Druck sorgfältig zu schützen.

Bei der von mir angewandten Nachbehandlung gewinnen die Stümpfe durch Uebung allmälig die Fähigkeit, das ganze Körpergewicht beim Stehen und Gehen zu tragen, ohne dass es zu einer Entzündung kommt.

Ein Unterschenkelamputirter bleibt nach Heilung der Amputationswunde, auch wenn der Stumpf ideal verheilt ist und keine druckschmerzhaften Stellen aufweist, noch weiter im Bett: mit hochgelagertem Beine. Er hat periodische Tretübungen gegen eine in das Bett hineingestellte Holzkiste auszuführen; nach jeder Tretübung hat er energische Freiübungen anzustellen (Beuge- und Streckbewegungen im Knie- und Hüftgelenk). — Die nachfolgenden Freiübungen und die Hochlagerung des Stumpfes begünstigen nach Möglichkeit die Blutcirculation in dem Stumpfende und bewirken so, dass der Stumpf jene Tretübungen verträgt, ohne in Entzündung zu gerathen. Die Tretübungen können schon nach wenigen Tagen mit grosser Gewalt ausgeführt werden. Nach einigen weiteren Tagen macht der Patient ausserhalb des Bettes Stehübungen, legt sich aber zunächst nach jeder einzelnen Uebung zur Vorsicht wieder ins Bett, um nach einigen kräftigen Freiübungen den Stumpf wieder hochzulagern.

So kann schon nach vierzehn Tagen bis drei Wochen ein Stumpf die Fähigkeit erlangen, zu directem Auftreten in der Prothese verwandt zu werden. Für die ersten Tret- und Stehübungen ist der Stumpf mit einem Watteverband auszurüsten. Wenn später noch mit dem blossen Stumpf Uebungen angestellt werden, so hypertrophirt in kurzer Zeit die Haut des Stumpfes und verwandelt sich in eine derbe Sohle; auch bei diesen Uebungen lässt man zweckmässiger Weise energische Freiübungen nachfolgen, um für gehörige Blutcirculation, beziehungsweise gehörige Ernährung zu sorgen.

Die angeführten Maassnahmen, Tret- und Stehübungen in Verbindung mit Hochlagerung und Freiübungen, führen nur bei

einem ideal geheilten Stumpf zum Ziel. Wohl in weitaus den meisten Fällen ist die Narbe der Weichgebilde in mehr oder weniger grosser Ausdehnung am Knochenstumpf adhärent; und in vier Fällen fand ich zweimal unregelmässige Callusbildungen, die den Stumpf druckempfindlich machten. In diesen Fällen muss, wie es besonders bei dem Amputirten, den ich Ihnen gleich vorstellen möchte, zutraf, eine sehr energische Massagekur mit jener gymnastischen Kur verbunden werden.

Der 19jährige Zimmermann Wesarg wurde am 20. 7. 1899 in das Bürgerhospital zu Köln aufgenommen: posttraum. Osteomyelitis tarsi sinistri. Eine folgenden Tages vorgenommene Resection der erkrankten Knochen brachte den Process nicht zum Stillstand, und nach einer am 8. August ausgeführten supramalleolaren Amputation des erkrankten Fusses kam es noch zu einer ausgedehnten phlegmonösen Zerstörung der Haut im Bereich der Stumpfendfläche, sowie der angrenzenden Seite der vorderen, äusseren und hinteren Seitenflächen des Stumpfes. Nach Entfernung der erkrankten Haut zog sich eine einzige Granulationsfläche über das Stumpfende hin, in welche an der inneren hinteren Seite eine gesunde Hautpartie zungenförmig hineinragte.

Am 11. September Reamputation an der Grenze des unteren Schienbeindrittels. Nach Exstirpation der Granulationsfläche und Zurückpräparirung der Weichtheile wurde der Knochen, entsprechend der oberen Grenze der Granulationsfläche, glatt durchgesägt, und dann wurde der zungenförmige Hautlappen von innen-hinten nach vorn-aussen zur Deckung der Amputationsfläche hinübergelegt. Die Hautnarbe kam an die vordere und äussere Seitenfläche zu liegen; sie verläuft dort parallel dem Rande der Stumpfendfläche, etwa 1 cm oberhalb derselben. Bei Vornahme der Amputation war der ganze Unterschenkel bis zum Knie ödematös. — Heilung per primam; nur eine kleine Stelle an der Aussenseite des Stumpfes, von wo aus ein Gazestreifen unter den Bedeckungslappen untergeschoben worden war, heilte langsam durch Granulation.

Befund am 9. October: Amputationswunde völlig verheilt. Unterschenkel noch ödematös. Stumpfendfläche stark ödematös und cyanotisch; ihre äussere Hälfte anästhetisch; auf dem Amputationscallus ist sie kaum verschieblich. Die Narbe ist auf der vorderen Schienbeinfläche und -Kante hochgradig adhärent und an einer Stelle äusserst druckempfindlich. Auf dem inneren Rande des Knochenstumpfes sitzt in seitlicher Richtung ein spitzes längliches Knötchen auf, das gleichfalls starken Druckschmerz verursacht, indem es beim Gegendrücken der Haut in diese von innen her einsticht.

Jetzt beginnt die Nachbehandlung:

Es wird ein Holzrahmen in das Bett, gegen die Querwand des Fussendes, hineingesetzt, und der Amputirte wird angewiesen, mit dem watteumwickelten Stumpf zunächst dreimal, dann viermal des Tages, dann zweistündlich und schliesslich stündlich 5 bis 10 Minuten lang gegen den Holzrahmen zu treten; anfangs mit mässiger, nachher mit grösserer Kraft. Nach

jeder Tretübung hat er 2 bis 4 Minuten lang energische Freiübungen — Beuge- und Streckbewegungen im Knie- und Hüftgelenk — auszuführen.

Ferner massirte ich den Stumpf, zweimal des Tages und jedesmal eine halbe Stunde, um namentlich die schmerzhaften Adhäsionen der Narbe und das dem inneren Rande der Schienbeinsägefläche aufsitzende Callusknötchen zu beseitigen. Die Massage der Narbe führte ich in folgender Weise aus. Nach sorgfältiger Reinigung des Stumpfes und meiner Hände setzte ich einen Daumen mit sanftem Druck auf die adhärente schmerzhafte Narbenstelle, führte mit der betreffenden Hand eine leichte Schüttelbewegung aus, so dass der auf die Narbe aufgesetzte Daumen die Haut auf der knöchernen Unterlage sanft hin und her zu schieben strebte. Diese Verschiebung der Narbe auf dem Knochen führte ich allmälig mit immer grösserer Gewalt aus, um so die Adhäsion mechanisch zu dehnen. Dieselbe Wirkung suchte ich noch in folgender Weise zu erzielen: Ich setzte die beiden Daumen ein wenig von einander entfernt auf die Narbe, und die Daumen dann gegeneinander vorschiebend, suchte ich die Narbe in einer queren Falte von dem Knochen abzuheben; und indem ich die Daumen zu beiden Seiten der Narbe aufsetzte und sie dann gegen die Narbe vorschob, versuchte ich diese in ihrer Längsrichtung emporzuheben. — Das spitze Callusknötchen massirte ich in folgender Weise: Ich setzte einen Finger fest auf die Haut über dem Knötchen und rieb nun mit der Haut nach allen Richtungen auf dem Knötchen hin und her, oder ich rieb im Kreise auf demselben herum, anfangs mit leichtem Druck, später mit stärkerem. — Schliesslich bearbeitete ich in ähnlicher Weise auch noch die einzelnen Stellen der Stumpfendfläche, um die dem Amputationscallus fast unverschieblich aufsitzende Haut leichter verschieblich zu machen. Nach dieser trockenen Massage fettete ich den Stumpf mit Olivenöl gehörig ein, und massirte dann noch einige Minuten in der gewöhnlichen Weise mit Streichen und Klopfen, um die Säfte in den Blut- und Lymphgefässen centralwärts weiterzubefördern.

Befund am 2. November: Drei Wochen nach Beginn der Nachbehandlung ist das Oedem aus dem ganzen Stumpf und insbesondere aus der Stumpfendfläche völlig geschwunden. Die Narbe lässt sich auf dem Knochen weit hin und her schieben und ist nirgends mehr druckempfindlich. Die Haut der Stumpfendfläche ist nicht mehr cyanotisch und lässt sich auch leichter auf dem Amputationscallus verschieben. Das früher spitze und dem Knochenrande fest aufsitzende Callusknötchen hat sich vom Knochen gelöst, ist kleiner geworden und von rundlicher Gestalt und verursacht nur mehr geringfügigen Druckschmerz (nicht bei Druck von unten her gegen die Stumpfendfläche, sondern nur bei Druck in seitlicher Richtung gegen den untersten Theil der inneren Seitenfläche des Stumpfes).

Am 9. November, vier Wochen nach Beginn der Nachbehandlung, nachdem er 8 Tage ausserhalb des Bettes Stehübungen angestellt hat, geht der Patient in einer provisorischen Prothese, in der er nur mit der Stumpfendfläche sich aufstützen kann, leicht und sicher einher. Bisher hat der Amputirte alle Uebungen mit watteumwickeltem Stumpfe ausgeführt; von jetzt ab

macht er 2stündlich Gehübungen mit blossem Stumpf auf einer Holzkiste; die Haut, insbesondere des Stratum corneum, hypertrophirt bald und nach zehn Tagen hat sich eine förmliche Sohle unter dem Stumpf gebildet. Der Amputirte kann jetzt ohne jede Prothese, mit dem blossen Stumpf auftretend, durch den Saal sich fortbewegen.

Am 20. November konnte der Amputirte (mit mehreren anderen) mit vollständig unempfindlichem, tragfähigem Stumpfe in Bonn vorgestellt werden. Jenes Callusknötchen war, nachdem es der Amputirte selber noch ein paar Wochen täglich mehrere Male massirt hatte, vollständig geschwunden.

Bemerkung vom 2. December: Die zu leicht gebaute provisorische Prothese war reparaturbedürftig geworden. Eine etwas anders gebaute Prothese sass nicht so fest, sondern scheuerte beim Gehen das Stumpfende, so dass dieses wund wurde. Ich versuchte eine Ausheilung zu erzielen, ohne dass der Amputirte, der seit einiger Zeit dem Stationswärter beim Aufräumen u. s. w. half, aufhörte, auf dem Stumpf umherzugehen; aber die wunde Stelle vergrösserte sich: es zeigte sich, dass gerade die Haut über dem Wadenbeinende erkrankt war und dass das Wadenbein ein wenig, etwa einen halben Millimeter über dem Schienbein hervorragte; es musste also diese Stelle beim Umhergehen besonders stark gedrückt und eventuell gescheuert werden. (Von anderer Seite wurde schon die Befürchtung ausgesprochen, es möchte in diesem Falle nicht möglich sein, den Patienten mit einer nur für directe Unterstützung eingerichteten Prothese zu entlassen.) Der Patient lag dann sechs Tage zu Bett und machte fleissig Freiübungen; der Stumpf erhielt einen Verband mit Salicylöl. — Gestern und heute ist der Patient wieder, ohne Schaden zu nehmen, umhergegangen. — (Der Amputirte ist seither, bis zum Tage der Vorstellung, nicht wieder bettlägerig geworden.)

Die Entlassung des Amputirten verzögerte sich infolge äusserer Verhältnisse (die Bewilligung der definitiven Prothese blieb etwas aus) bis zum 10. Februar d. J.

Da der junge Zimmermann mit seinem künstlichen Fuss natürlich nicht, wie er es bei seinem Kölner Meister hätte thun müssen, auf hohem Balkengerüst arbeiten durfte, da ich andererseits gern den Stumpf auf seine Leistungsfähigkeit prüfen wollte, so nahm der Amputirte einen Dienst in einer Fahrradfabrik an, wo er, 10 Stunden des Tages am Schraubstock stehend, mit der Feile zu arbeiten hatte. Die ersten Tage verursachte dem etwas an Schweissfuss leidenden Manne das ungewohnte Stehen starke Schmerzen in dem erhaltenen Fusse. Dann vertrug er das Stehen gut und verrichtete 6 Wochen ununterbrochen die schwere Arbeit, bis er in seine Heimath (in der Nähe von Magdeburg) abreiste. — Es war zweimal eine zehnpfennigstückgrosse Stelle der Stumpfendfläche ganz oberflächlich wund geworden; ich verklebte die Stelle mit Collodium und Watte und so heilte die Hautstelle beidemal, ohne dass der Amputirte seine Arbeit zu unterbrechen brauchte.

Ich habe noch nachzutragen, dass ich nach jenem ersten Wundwerden des Stumpfes (vergl. die Bemerkung vom 2. Dec.) dem Amputirten zur Vor-

sicht noch ein kleines Wattepolster gegen das Stumpfende festwickelte. Es schälte sich dann bald das Stumpfende, die harte Sohle ging verloren. Und da der Amputirte noch nicht wieder durch methodische Uebungen mit dem blossen Stumpf eine neue Sohle sich erworben hat, so muss auch noch weiter täglich eine dünne Watteschicht auf das Stumpfende aufgelegt werden.

Zu der heutigen Vorstellung ist der Amputirte vor wenigen Augenblicken aus seiner Heimath eingetroffen. Er erzählt mir, dass er zu Hause viel umhergegangen sei, dass er das Radfahren, welches er vor seiner Erkrankung geübt, leicht wieder habe aufnehmen können, dass er Ostermontag gehörig getanzt habe (allerdings nur Schottisch — der Walzer ging nicht).

Wir sehen, der Stumpf ist gegen Druck und Schlag ganz unempfindlich. Die Haut der Stumpfendfläche ist etwas hyperämisch, aber sonst völlig gesund und auf dem Knochenstumpf leicht verschieblich. Ebenso ist die Narbe auf der vorderen Schienbeinfläche leicht verschieblich. Von dem erwähnten Callusknötchen auf dem inneren Rande der Schienbeinsägefläche ist nichts mehr zu fühlen. Der Knochenstumpf besitzt jetzt ganz glatte Ränder und Flächen. Der Patient geht jetzt über $5^1/_2$ Monate mit Prothesen, die jede seitliche Unterstützung des Stumpfes ausschliessen. — Das Röntgenbild zeigt, dass der Stumpf ganz regelmässige Contouren besitzt und nicht im geringsten atrophisch geworden ist.

Der vorgestellte Fall ist der vierte Amputirte aus dem Kölner Bürgerhospital, dessen Stumpf ich durch Nachbehandlung tragfähig zu machen versucht habe; und wie in dem vierten Falle, so sind auch in den drei ersten Fällen meine Bemühungen von Erfolg gewesen. Es handelt sich in allen Fällen um Diaphysenamputirte, bei denen die Knochensägeflächen und eröffneten Markhöhlen mit einfachen Hautlappen überdeckt wurden. Der erste behandelte Fall betraf einen Unterarmamputirten, bei dem weniger eine „Tragfähigkeit", als eine vollkommene Druckunempfindlichkeit erstrebt wurde; die drei anderen Fälle waren sämmtlich Unterschenkelamputirte.

Wenn bei dem vorgestellten Amputirten eine so mühevolle Massagebehandlung erforderlich war, so lag das lediglich an dem besonders ungünstigen ursprünglichen Zustande dieses Stumpfes, der wiederum grossentheils aus den ungünstigen Bedingungen, die bei Vornahme der Amputation beziehungsweise Reamputation gegeben waren, sich erklärt. Wenn man z. B. bei einem Unterschenkel aus der vorderen Seite den Bedeckungslappen zu gewinnen in der Lage ist, so dass die Hautnarbe in die Weichtheile an der Hinterseite des Stumpfes hineinfällt, so lässt sich wohl leicht eine Adhärenz der Narbe am Knochen vermeiden, — und

die Massage wird weniger Zeit und Mühe beanspruchen. Ferner habe ich schon in meiner ersten Veröffentlichung die Ansicht ausgesprochen und begründet, dass man auf den Gebrauch des Raspatoriums verzichten möge. Jenes Callusknötchen an dem Innenrande der Schienbeinfläche — das wiederum für sich eine ganz besondere und langwierige Massage erforderte, bis es zum Schwinden gebracht wurde — lässt sich wohl nur als das Regenerationsproduct eines durch das Raspatorium losgeschabten Periostfetzens deuten. Bei nicht erfolgter Anwendung des Raspatoriums würde die Bildung des Knötchens wohl unterblieben sein, und es wäre wieder ein Theil der Massagearbeit überflüssig gewesen.

Da so die Massage bei idealer Heilung des Stumpfes ganz überflüssig werden kann, kann man die gymnastischen Uebungen als den Haupttheil der Nachbehandlung bezeichnen und die Massage als ein Hülfsmittel zweiter Ordnung. Aber die Massage ist doch insofern fast von derselben Wichtigkeit wie jene Uebungen, als wohl in den allermeisten Fällen Unregelmässigkeiten des Stumpfendes gegeben sind, die den Erfolg der Gymnastik vereiteln würden, welche aber die Massage auszugleichen vermag — wenn letztere in der Weise ausgeführt wird, wie ich es bei dem vorgestellten Amputirten gethan und vorhin in dessen Krankengeschichte beschrieben habe.

Dass man Adhäsionen, durch Narbengewebe bewirkte Verwachsungen, mechanisch dehnen kann, ist eine bekannte Sache. Es dürfte aber aufgefallen sein, dass ich gemäss der Krankengeschichte bei dem vorgestellten Amputirten ein dem Knochen fest aufsitzendes spitzes Knötchen von knochen- oder knorpelharter Consistenz durch methodische Massage von dem Knochen losgelöst, abgerundet und zu allmählichem Schwund gebracht habe. Das fragliche Callusknötchen war aber so gross und so deutlich unter der Haut durchzufühlen, dass ich Herrn Geheimrath Bardenheuer um die Erlaubniss bat, dass das Knötchen nach Incision der Haut mit einem kleinen Meissel entfernt werde. Herr Geheimrath Bardenheuer überzeugte sich von der Richtigkeit meines Befundes; jedoch da ich bei einem der vorher behandelten Amputirten ein ähnliches, wenn auch etwas kleineres Knötchen durch Massage hatte zur Auflösung bringen können, so rieth er mir, ich möchte auch in diesem Falle wieder durch Massage das Knötchen

aufzulösen versuchen, damit nicht eine neue Narbe verursacht werde. Diese Episode dürfte hinreichend beweisen, dass das jetzt verschwundene Knötchen wirklich existirt hat, beziehungsweise, dass man solche Bildungen durch methodisches Reiben zur „Usurirung" bringen kann.

Der vorgestellte Amputirte ist ein junger Mensch von besonders blühendem Aussehen. Mit Bezug hierauf könnte es scheinen, dass dieser Fall ein besonders günstiger gewesen wäre, um mit der geübten Nachbehandlung zum Ziele zu kommen. Aber gerade dieser Fall bot die unangenehmsten Complikationen. Der Amputirte besitzt, wie es bei solch röthlich-blonden Menschen häufig zutrifft, eine besonders zarte und sehr zum Schwitzen neigende Haut; so hat er auch von jeher an Schweissfuss gelitten. Es ist bekannt, dass dieser Zustand die Füsse leicht wund werden lässt. Bei einer solchen Beschaffenheit der Haut ist die zu directem Aufstützen benutzte Haut der kleinen Stumpfendfläche gewiss noch viel mehr gefährdet. Ferner ist im Bereich der äusseren Hälfte der Stumpfendfläche die Haut anaesthetisch: der zur Stumpfbedeckung verwandte Lappen war von innen her gehörig zugestutzt worden; es war der grösste Theil des subcutanen Fettgewebes entfernt worden; so waren die Hautnerven für den nachher analgetischen Bezirk durchschnitten worden. In einem Hautgebiet, dessen Nerven durchschnitten worden sind, treten aber bekanntlich Ernährungsstörungen auf, die diese Haut in jeder Beziehung weniger widerstandsfähig machen. Schliesslich war auch noch der Umstand unangenehm, dass die Fibula ein wenig zu tief (1 mm) durchsägt worden war, weshalb die betreffende Partie der Stumpfbedeckung noch besonders gefährdet war. — Trotz all dieser ungünstigen Umstände ist der Stumpf während der letzten $4^1/_2$ Monate dauernd tragfähig gewesen; nur war zweimal die Haut ganz oberflächlich etwas wund geworden, ohne dass der Amputirte deswegen seine anstrengende Arbeit einzustellen brauchte. Der Knochenstumpf ist dauernd gesund geblieben; er zeigte niemals die geringste entzündliche Reizung beziehungsweise Schmerzhaftigkeit.

Mit Rücksicht auf seine besonderen Schwierigkeiten ist der vorgestellte Fall wohl besonders geeignet, die Verwerthbarkeit der geübten Nachbehandlung zur Erzielung eines tragfähigen Stumpfes darzuthun.

Die neue Prothese.

Herr Geheimrath Bardenheuer hatte die grosse Güte, mir auch die Besorgung der Prothese für den von mir nachbehandelten Amputirten zu überlassen. Die Construction einer neuen Prothese ist aus folgenden Erwägungen heraus geschehen:

Bei einem nicht tragfähigen Unterschenkelstumpf hat die Prothese eine zweifache Aufgabe zu erfüllen: sie hat erstens den amputirten Gliedtheil zu ersetzen, sie hat zweitens das Stumpfende vor Druck zu schützen und zu dem Behufe das Körpergewicht an höherer Stelle zu unterstützen. Wegen der zweiten Aufgabe setzt sich bei allen bisher üblichen Unterschenkelprothesen der Fusstheil (der Stelzenknopf oder der künstliche Fuss) nach oben in eine den Stumpf allseitig umschliessende starre Hülse fort, welche — aus hartem (entweder dicht oder mit fensterartigen Unterbrechungen angeordnetem) Material, aus Metall, Holz oder gehärtetem Leder mit seitlichen Stahlschienen bestehend — stark genug ist, das Körpergewicht zu tragen. Wenn dieser Hülsenapparat bis an die Condylen des Schienbeines herranreicht, um hier das Körpergewicht zu unterstützen, so wird die Beweglichkeit des Kniegelenkes behindert, indem die Hülse an der Hinterseite des Beines in die Kniekehle hineinragt. Wenn aber am Oberschenkel oder am Becken die Unterstützung der Körperlast erfolgt, so müssen die höheren Theile der Prothese durch seitliche Stahlschienen mit Charniergelenken zur Seite des Kniees mit der Unterschenkelhülse verbunden werden, und dann hindern die Stahlgelenke neben dem Kniegelenk (weil die Axen der künstlichen und des natürlichen Gelenkes unmöglich in Congruenz gebracht werden können) nothwendig die Beweglichkeit dieses Gelenkes. Also bedingt die Verwendung eines jeden Hülsenapparates eine mehr oder weniger hochgradige Behinderung der Kniegelenksfunction.

Ferner muss die Befestigung aller Hülsenprothesen oberhalb des Kniegelenkes ausgeführt werden, da eine starre Hülse an dem etwas konisch geformten Unterschenkelstumpf keinen Halt finden kann. Man befestigt diese Prothesen daher vielfach durch einen Gürtel oder eine corsettartige Vorrichtung, welche beziehungsweise welchen man oberhalb der Knieanschwellung um den Oberschenkel

herumlegt. Eine solche Umschnürung des Oberschenkels muss für die ohnehin (durch den Ausfall der Muskelfunction) sehr beeinträchtigte Circulation in dem Stumpfe einen weiteren Nachtheil bedeuten. — Oder man hängt die Prothese an einem Lendengurt auf oder an langen Tragriemen, die über die Schulter führen. Bei dieser Art von Befestigung sitzt die Prothese zu lose und rutscht bei jedem Emporheben des Beines, indem bei Beugung des Knie- und Hüftgelenkes die Aufhängebänder zu lang werden. Abgesehen von diesen directen Nachtheilen für die Function des amputirten Gliedes, wie sie die Hülsenprothesen wegen der für sie nothwendigen Befestigung oberhalb des Kniees bedingen, ist diese Befestigungsweise für den Amputirten mehr oder weniger umständlich und unbequem.

Die Hülsenapparate haben noch den grossen Nachtheil, dass sie nur von einem geschickten Bandagisten angefertigt werden können. Sie müssen über einem Gipsabguss des Stumpfes gearbeitet werden, damit sie sich der Form des Stumpfes allseitig anpassen. Und wegen der schwierigen Herstellung sind die Apparate auch recht kostspielig.

Bei einem tragfähigen tiefen Unterschenkelstumpfe nun kommt jene zweite Aufgabe der Prothese, das Körpergewicht an höherer Stelle zu übernehmen, in Wegfall. Hier würde es also Materialverschwendung bedeuten, die solchem Zwecke dienende starre Hülse zu verwenden. Wenn es aber nicht mehr nöthig sein sollte, den tragfähigen Stumpf in eine starre Hülse einzuschliessen, so schien es mir möglich, eine Prothese zu finden, welche einfacher und billiger herzustellen wäre, welche unterhalb des Kniees ihre Befestigung fände, welche so die Beweglichkeit des Kniegelenkes intact liesse und zugleich die Nachtheile der Befestigung über dem Knie in Wegfall brächte. —

Ich versuchte zunächst folgenden einfachen Apparat: Ein Stück Holzlatte wurde in drei Theile zersägt, in einen mittleren kleineren Theil und zwei grössere Endtheile. Das kleine Stück in der Mitte wurde quergestellt und mit den entgegengesetzten Flächen gegen die Sägefläche der grösseren Stücke angenagelt, und zwar

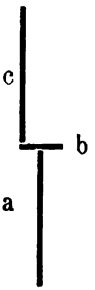

so, dass das obere grössere Stück c der nebenstehenden Figur auf das eine Ende des Mittelstückes b zu stehen kam, während das untere Endstück a auf die Mitte der unteren Fläche des Mittelstückes auftraf. Den einfachen Apparat befestigte ich dann mit einer in Cirkeltouren angelegten Binde so gegen den mit etwas Watte gepolsterten Stumpf, dass das quergestellte kleine Stück b als Stützplatte gegen die Stumpfendfläche zu liegen kam, dass a als Stelze die Verlängerung der Schienbeinaxe bildete, während c als Befestigungsschiene der vorderen-inneren Schienbeinfläche sich anschmiegte. Aber als der Patient zu gehen versuchte, kippte der Apparat: Beim Auftreten des vorschreitenden Gliedes schob sich das obere Ende der Schienbeinschiene nach hinten, die Stützplatte rutschte nach vorn. Ich befestigte dann die Schienbeinschiene zunächst mittelst weniger Achtertouren gegen den Stumpf, damit sie nicht hin- und hergleiten könne, und dann noch mit einer Anzahl Cirkeltouren. Jetzt vermochte der Amputirte auf dem einfachen Apparate fest und sicher hin- und herzugehen — bis nach einigen Minuten die Nagelverbindungen der einzelnen Lattenstücke sich zu lockern anfingen.

Dann liess ich den stärkeren und weiter verbesserten Apparat herstellen, wie ihn die Figuren 1 bis 4 veranschaulichen. Die Holztheile sind aus festem Eichenholz. Die Stützplatte B ist von gehöriger Dicke, sie ist 3,2 cm dick (vergl. Fig. 2, in welcher die Dimensionen der Theile angegeben sind). Das Stelzenstück A ist mit der Stützplatte durch einen Zapfen von 2 cm Dicke, der die ganze Stützplatte durchsetzt, befestigt; die Schienbeinschiene C ist durch eine „Verzinkung“ mit der einen Schmalseite der rechteckigen Stützplatte verbunden. An der freien Schmalseite der letzteren (Fig. 1, bei a) ist ein rechteckiges, an den seitlichen Rändern mit einer Schnürvorrichtung (bb) versehenes Stück Segeltuch mit der Mitte seines unteren Randes befestigt. Dieses Segeltuch wird gamaschenartig um den Stumpf mitsamt der Schiene herumgelegt; die geschlossene Verschnürung kommt mitten auf die Schienbeinschiene zu liegen, also auf die vordere innere Seite des Stumpfes. Die Segeltuchgamasche soll jene mühselig anzulegende

und sich leicht lockernde Binde ersetzen; wenn man sie mit mässiger Gewalt zusammenschnürt, so wird die Schienbeinschiene mit entsprechendem Druck ihrer ganzen Länge entlang gleichmässig gegen die innere Schienbeinfläche angedrückt. Es hält so die Prothese beim Aufheben des Beines am Stumpfe, und beim Aufstützen des Beines verhindert das straffe Zeug eine seitliche Abhebung der Schiene von dem Knochen. Aber die Schiene könnte unter dem Segeltuch hervor- oder rückwärts gleiten. Dies zu ver-

Fig. 1.

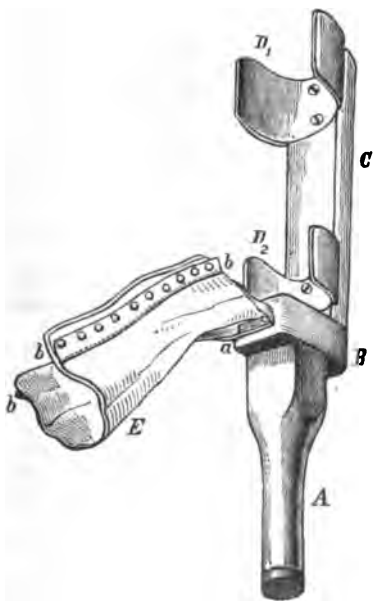

Prothese mit Schienbeinschiene für tragfähige tiefe Unterschenkelstümpfe (in Ansicht von hinten).

Fig. 2.

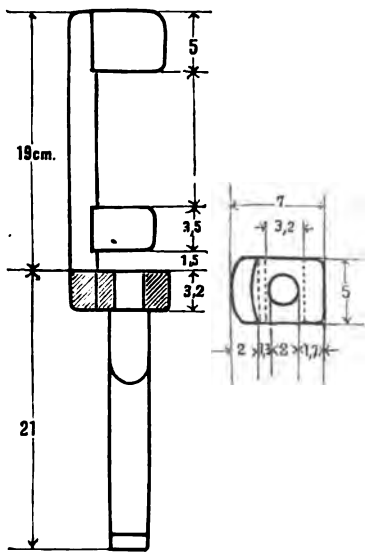

Vertikalschnitt durch die Prothese und Horizontalschnitt durch die Stützplatte mit Angabe der Maasse.

hindern, sind noch zwei Metallspangen (D_1 und D_2) oben und unten in die Innenseite der Schiene eingelassen und mit zwei Holzschrauben befestigt. Das Eisenblech ist genau nach der Form des Stumpfes zurechtzubiegen, so dass sich die Spangen dem Stumpf, den sie etwa zur Hälfte umgreifen, überall anschmiegen. Indem das straffe Segeltuch vorne und hinten auf diese Spangen drückt, wird ein

Gleiten der Schienbeinschiene in diesen Richtungen unmöglich gemacht[1]).

Um auch eine Wattepolsterung des Stumpfes überflüssig zu

Fig. 3.

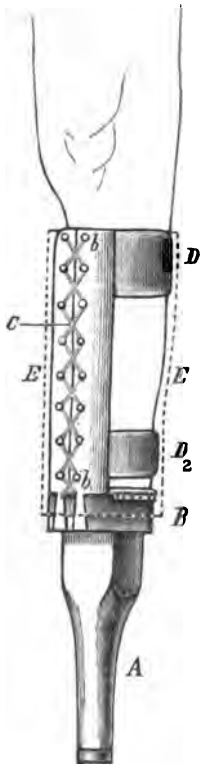

Linksseitiger Unterschenkelstumpf mit angelegter Prothese, von vorne gesehen.

Fig. 4.

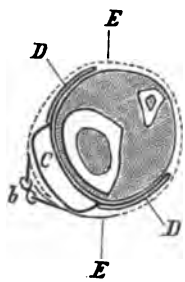

Durchschnitt durch den Stumpf und Aufsicht auf das obere Ende der angelegten Prothese.

[Zu Fig. 1—4] A: Stelze, B: Stützplatte für die Stumpfendfläche, C: Schienbeinschiene, welche gegen die vordere Schienbeinfläche zu liegen kommt, D_1 und D: Metallspangen, die den Stumpf zur Hälfte umgreifen, E: Segeltuchgamasche, die bei a an der Stützplatte befestigt ist und bei bb eine Schnürvorrichtung hat.

---

[1]) Bei den Metallspangen handelt es sich also nicht, wie ein Referent es aufgefasst hat, um Klammern, die den Stumpf zusammenpressen und zur Fixation der Prothese am Stumpfe dienen; sie haben lediglich den Zweck, zu verhüten, dass die Schienbeinschiene unter der Gamasche sich vor- oder rückwärts schieben könne. — In Bezug auf die Anordnung der Spangen möchte ich noch bemerken, dass ich auch versucht habe, mit einer breiteren Spange in der Mitte der Schiene auszukommen. Aber diese Prothese kippte und schauerte das Stumpfende, so dass die Haut wund wurde und der Amputirte mehrere Tage liegen musste. Man muss also nothwendig zwei Spangen, je eine oben und unten, anbringen.

machen, hatte ich die Innenseite der Schiene und der Spangen, sowie die Oberseite der Stützplatte mit Filz belegen lassen. Als dann die Prothese auf dem blossen Stumpf angelegt wurde, vermochte der Patient leicht und sicher darauf umherzugehen; aber es stellte sich doch ein neuer Uebelstand heraus, den der mit einer Binde befestigte einfachere Apparat nicht gezeigt hatte. Beim Aufheben des Beines rutschte die Prothese abwärts; sie rutschte nur wenig, so dass die Stützplatte sich etwa $^1/_2$ cm von der Stumpfendfläche entfernte. Dann sank sie nicht weiter hinab, sondern sass völlig fest. Aber der Amputirte hat so ein recht unangenehmes Gefühl, wie wenn er die Prothese zu verlieren in Gefahr wäre. Man konnte auch, wenn der Patient den Stumpf in horizontaler Richtung emporhielt, durch einen ganz leichten Zug am Stelzenknopf die Stützplatte um jenes kleine Stück von der Stumpfendfläche wegziehen, und durch eine gleich geringe Gewalt liess sich die Prothese zurückschieben. Ich dachte zunächst, diese Verschieblichkeit der Prothese werde durch die Zwischenlagerung der dicken weichen Filzlage zwischen die harte Schiene und den Knochen bedingt; aber eine Fütterung der Prothese mit dünnem Waschleder vermochte den Uebelstand nicht zu beseitigen.

Es gelang mir schliesslich doch, einen vollständig festen Sitz der Prothese herbeizuführen, indem ich diese nicht mehr auf den blossen Stumpf anlegte, sondern den letzteren zunächst mit einer Flanellbinde gehörig fest umwickelt. So zeigte es sich, dass die Schlaffheit der Weichtheile des Stumpfes insbesondere an dessen Hinterseite jenen Uebelstand verursacht hatte. Wenn man diese Weichtheile durch feste Zusammenschnürung gewissermaassen erhärtet, so bleibt die unangenehme Erscheinung aus. — Die Flanellbinde muss natürlich, was den Patienten besonders einzuschärfen ist, jeden Morgen von Neuem angelegt werden, weil sie sich während der Nacht lockern würde (und weil es wohl auch für den Stumpf besser ist, dass er im Bett ohne besondere Umhüllung bleibt). — Die Nothwendigkeit der vorherigen Umwickelung des Stumpfes machte dann die Polsterung der Schiene überflüssig. Die Stützplatte muss dagegen ein dünnes Polster erhalten, so lange nicht die Haut der Stumpfendfläche in eine derbe Sohle sich umgewandelt hat.

Die neue Befestigungseinrichtung mit Schienbeinschiene und

Segeltuchgamasche habe ich auch für den künstlichen Fuss verwerthet, auf dem der vorgestellte Amputirte die letzten drei Monate umhergegangen ist. Fig. 5 zeigt den linksseitigen Unterschenkelstumpf mit dem künstlichen Bein, von der Innenseite gesehen.

Fig. 5.

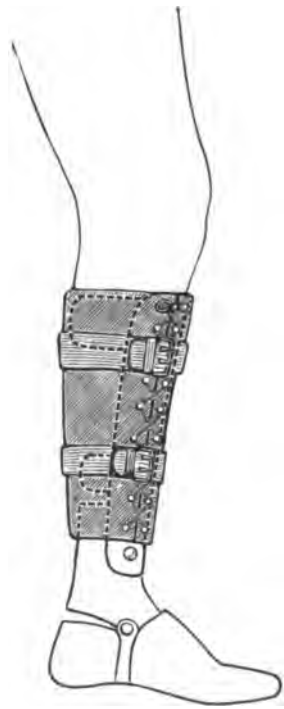

Künstliches Bein mit Schienbeinschiene aus Metall und Segeltuchgamasche.

Fuss und Unterschenkel-Ersatztheil sind aus Lindenholz. Die Schiene ist wie die Spangen aus Eisenblech. An ihrem unteren Ende muss die Schiene besonders stark sein, beziehungsweise durch Auflegung einer kürzeren Stahlschiene verstärkt werden. Wenn nämlich der Amputirte auf unebenem Boden, z. B. auf gepflasterter Strasse zu gehen hat, so kommt es häufig vor, dass die unterste Stelle der Schiene sehr stark auf Biegung beansprucht wird. So kam es hier bei dem ersten derartigen künstlichen Fuss sehr bald, nach 14tägigem Gebrauch, zum Bruch, sodass die Schiene nach-

träglich verstärkt werden musste. Ferner muss die Verbindung zwischen Metallschiene und hölzernem Unterschenkelstück sehr fest sein, sie wird durch einen starken eisernen Bolzen, der durch das Holz ganz hindurchgeht, bewerkstelligt.

In Fig. 5 ist die Schienbeinschiene mit ihren Spangen durch starke punktirte Linien angedeutet. Die Figur zeigt, wie die Verschnürung der Gamasche mitten auf die Schiene, auf die vordere innere Seite des Stumpfes zu liegen kommt. Und ausserdem sind dort noch zwei mit Schnallen versehene breite Gummigurte, die

Fig. 6. Fig. 7.

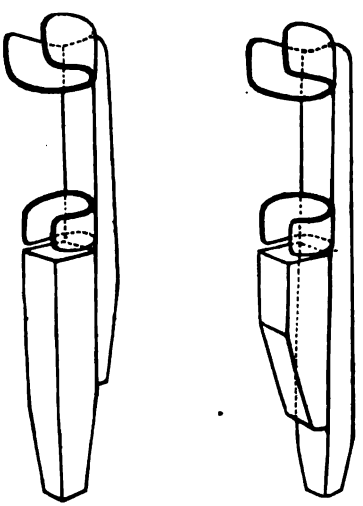

Einfachere Modelle von Prothesen mit Schienbeinschiene.

über der Gamasche angelegt sind, angedeutet. Während nämlich die Stelzenprothese nur wenig mehr als ein Pfund (0,52 kg) wiegt, wiegt das künstliche Bein ohne Schuh fast drei Pfund (1,450 kg). Wegen seines grösseren Gewichts hat das künstliche Bein, auch wenn man vor seiner Anlegung den Stumpf etwas umwickelt hat, doch noch eine gewisse Neigung, abzurutschen. Deshalb sind hier die Gummigurte erforderlich, die man zur Vermehrung der Sicherheit auch bei der Stelze tragen lassen kann.

Fig. 6 und 7 zeigen noch zwei einfachere Modelle, deren Ausführung der Amputirte zur Noth wohl meistens selber besorgen

kann. Bei dem Modell Fig. 6 sind Stelze und Stützplatte vereint. Modell Fig. 7 erinnert an die Stelzen, wie sie Kinder zum Spielen gebrauchen; Schienbeinschiene und Stelze sind Eins, und die Stützfläche wird durch den Rücken eines keilförmigen Holzstückes gegeben. Die Holztheile beider Modelle beanspruchen nicht solche Verbindungen, wie sie wohl nur ein Schreiner anzufertigen vermag; sie können mit Nägeln, die etwas schräg von unten nach oben einzuschlagen sind, genügend gegeneinander befestigt werden. Man befestigt dann noch zwei Blechstreifen unten und oben an die Schiene, und man kann die primitive Prothese mittelst einer breiten Binde, nachdem man den Stumpf zunächst mit einer Flanellbinde umwickelt hat, fest genug anlegen, um bequem und sicher gehen zu können. Der vorgestellte Amputirte hat die beiden einfachen Modelle ebenfalls ausprobirt.

Die Prothesen mit Schienbeinschiene sind nur für Amputirte mit tragfähigem Stumpfe verwerthbar, und die Länge des Stumpfes muss mehr als die Hälfte des Unterschenkel betragen; für diese Fälle bieten sie die folgenden Vorzüge:

1. Sie lassen das Knie völlig frei und ermöglichen so eine völlig unbehinderte Function dieses Gelenkes.
2. Sie vermeiden die Schädlichkeiten und Unbequemlichkeiten einer Befestigung oberhalb des Kniees.
3. Sie sind erheblich leichter herzustellen und deshalb auch erheblich billiger als die Hülsenapparate.

XXII.

Die Fractur des Tuberculum majus humeri.[1]

Von

Dr. Heinz Wohlgemuth.

M. H.! Es ist Ihnen nicht unbekannt, dass einerseits nach Fracturen im Humerus-Halse mit oder ohne Luxation des Kopfes, besonders aber nach gewöhnlicher Luxatio humeri nach vorn oder unten, auffälligerweise vielleicht auch nach einer anscheinend einfachen Contusion oder Distorsion der Schulter nicht selten dauernde Störungen zurückbleiben, die in mehr oder weniger beschränkter Abduction und in bedeutender Beeinträchtigung der Rotationsfähigkeit besonders nach aussen sowie in der Herabsetzung der groben Kraft ihren Ausdruck finden, während doch ein grosser Procentsatz dieser Verletzungen anstandslos mit völliger Wiederherstellung der Function ausheilt. Diese Fälle, m. H., bei denen sehr häufig eine sichtbare Atrophie der Schultermusculatur, des Deltoideus, Supra- und Infraspinatus zu constatiren ist, werden monatelang massirt, elektrisirt, mit Bädern und medico-mechanischen Uebungen behandelt, und wenn das functionelle Resultat sich auch in gewissem Grade bessert, so bleiben, wie schon gesagt, doch häufig jene angeführten dauernden Störungen zurück, und es werden entweder Auflagerungen von Callusmassen oder eine Lähmung des N. axillaris durch Druck, Zerrung oder Zerreissung für diese Functionsbeeinträchtigung verantwortlich gemacht, die nicht selten in einer ganz besonderen Verletzung ihren Grund hat: nämlich in der Abreissung und Dislocation des Tuberculum majus.

[1] Vorgetragen am 4. Sitzungstage des Congresses, 21. April 1900.

M. H. Dass die Erkenntniss dieser Verletzung und der daraus entstehenden schweren Functionsstörungen nicht neu ist, beweist ein Blick in unsere chirurgischen Lehrbücher. Gurlt hat in seinem Handbuch der Lehre von den Knochenbrüchen aus der Mitte des 18. bis zur Mitte des 19. Jahrhunderts 46 Fälle von Fractur des Tub. majus, 8 Fälle von Fractur beider Tubercula nach anatomischen Präparaten der verschiedensten Sammlungen und Museen und nach einigen Sectionsprotocollen zusammengestellt, die Krankengeschichten, die ganze Pathologie dieser Verletzung eingehend beschrieben. Und wenn ich trotzdem mir erlaube, Ihnen über die Pathologie und Therapie des Abbrechens des Tub. majus vorzutragen, so will ich dies damit begründen, dass die bisher in der Literatur niedergelegten Beobachtungen die Diagnose der Verletzung erst aus dem anatomischen Präparat machen konnten, während es uns heute möglich ist, sie mit Hülfe der Röntgenstrahlen in vivo zu fixiren.

Das Abreissen des Tub. majus kommt als isolirte Verletzung in ausserordentlich seltenen Fällen, als Nebenverletzung bei der Luxation und Fractur im Humerushalse vor. Von der ersteren Art, der isolirten Fractur des Tub. majus, habe ich keine Beobachtung aufzuweisen. Wie selten diese Verletzung ist, können Sie daraus ersehen, dass Gurlt im Ganzen nur 4 Fälle aus der Literatur zusammenstellen konnte, von denen einer mit Wahrscheinlichkeit mit Luxation complicirt war und welche, wie er ausdrücklich hervorhebt, sämmtlich nicht durch die anatomische Diagnose verificirt waren, und deren vollkommen gute functionelle Heilung zudem einige Zweifel an der klinischen Diagnose zulassen.

Ich möchte Ihnen zunächst die Röntgenbilder zweier Verletzungen zeigen, die je eine Fractur des Tub. majus bei Luxation und Fractur im Humerushalse aufweisen und die Krankengeschichte dieser beiden Fälle mit wenigen Worten skizziren.

Fall I. Ein Herr in der Mitte der 50iger Jahre fiel beim Radfahren auf die rechte Schulter und konnte seinen Arm nicht mehr bewegen. Der Arzt stellte eine Luxatio humeri subcoracoidea fest, die er sogleich reponirte. Der Arm war passiv sofort wieder im Schultergelenk normal beweglich und es wurde für einige Wochen ein Desault'scher Verband angelegt. Die Function des Armes stellte sich jedoch nicht völlig wieder her, trotz Massage- und Bäderbehandlung blieb eine dauernde Bewegungshemmung zurück, sodass Patient den Arm nicht bis zur Schulterhöhe emporheben, den bis auf ca. 60°

seitlich gehobenen Arm nicht nach hinten führen konnte. Diese Functionsstörungen, die zugleich mit einer erheblichen Schwäche des rechten Armes einhergingen, sodass es dem Patienten, der Amateurmaler und Jäger war, nicht mehr möglich war, diesen Sporten obzuliegen, gaben einem Badearzt wahrscheinlich auch in Rücksicht auf den objectiven Befund Veranlassung, bei dem Patienten in seinem Gutachten über den Zustand desselben die Bildung eines falschen Gelenkes nach nicht gelungener resp. nicht ausgeführter Reposition zu constatiren. Ich sah den Patienten ca. 2 Jahre nach dem Unfall. Der Zustand hatte sich in dieser Zeit soweit gebessert, dass der Patient seinen Arm activ bis 60° mit Unterstützung, z. B. an der Wand entlang nach oben sich schiebend, bis fast zur Verticalen erheben konnte, nachdem bei dem Versuch, den Arm über 60° seitwärts zu heben, ein mit ganz leichter Schmerzhaftigkeit verbundenes schnappendes Geräusch, als ob es über eine Unebenheit ging, aufgetreten war. Das Röntgenbild zeigte nun hier ganz klar, — die gesunde Schulter ist ebenfalls photographirt, die Aufnahme ist von hinten gemacht — dass der Humerus ordnungsmässig in der Pfanne steht, aber dass das Tuberculum majus an dem verletzten Humerus mehr nach aussen und oben sitzt als an dem gesunden, sodass es aus der Photographie leicht ersichtlich ist, dass dieses Tuberculum majus das Acromion berühren muss, bevor der abducirte Arm Schulterhöhe erreicht hat. Die Muskelkraft, die durch Verschiebung des Ansatzpunktes des Supraspinatus und der damit verbundenen Atrophie desselben eine nicht unerhebliche Einbusse erlitten hat, ist nicht imstande, activ dieses Hinderniss zu überwinden und so ist der Patient dauernd durch die Abreissung und heterotopische Anheilung des Tuberculum majus in dem Gebrauche seines rechten Armes nicht unwesentlich beeinträchtigt.

Der zweite Fall betrifft einen Herrn in der Mitte der 40iger Jahre, der in einem Pferdebahnwagen sass, auf welchen eine Dampfstrassenbahn auffuhr. Die Röntgographie zeigte hier, dass eine Fractur im chirurgischen Halse mit Einkeilung des distalen Humerusendes in den nach vorn luxirten und im Zusammenhang mit dem Tuberculum majus und der ganzen crista tuberculi majoris gebliebenen Kopf vorlag. Es gelang uns noch in tiefer Narkose den Kopf durch Druck in die Pfanne zurückzubringen. Ich will Sie mit der weiteren Krankengeschichte nicht lange aufhalten. Trotz monatelanger medico-mechanischer, elektrischer, Bäderbehandlung sind hier natürlicherweise schwere dauernde Schädigungen, Abduction nur bis kaum 60° zurückgeblieben, die gewiss zum nicht geringen Theil der Einkeilung und Verkürzung des Humerus zur Last zu legen sind, deren Charakteristica aber, was das Tuberculum majus anlangt, folgende sind:

Bei der Reposition war es natürlich nicht möglich sich über die eventuelle Drehung, die der abgetrennte Humeruskopf gemacht hat, zu informiren und so ist es durch den Desault'schen Verband mit Anlagerung des Humerus an die Thoraxwand und des Vorderarmes vor die Brust und der damit verbundenen Einwärtsrotation des Schaftes dahin gekommen, dass eine Torsion um die Längsaxe stattgefunden hat dergestalt, dass das Tuberculum majus mit der Crista tuberculi majoris weiter nach hinten am Schafte angeheilt

ist. Die Consequenz war, dass die Aussenrotation fast ganz, die Elevation sehr stark behindert ist. Ich zeige Ihnen hier die Photographie nach vollendeter Heilung. Die Kraft der Schultermusculatur ist natürlich durch die dystopische Anheilung des Tuberculum majus, abgesehen von den mechanischen Störungen dauernd geschädigt.

Hier möchte ich nebenbei bemerken, dass nach König nach einer Zusammenstellung von Thamhayn von 68 Fällen von Fractur im Hals mit Luxation des Kopfes 22 durch Reposition geheilt worden sind. „Diese Zahlen", sagt König, „beweisen am sichersten die Richtigkeit der im Alterthum aufgestellten und in neuerer Zeit öfter angezweifelten Annahme, dass die Fälle überhaupt repositionsfähig seien." Der ebenerwähnte Fall unterstützt die Annahme König's.

M. H., die Fractur des Tuberculum majus ist also in weitaus den meisten Fällen eine Nebenverletzung, indem sie am häufigsten mit einer Luxation, weniger häufig mit Fractur des Kopfes oder Halses einhergeht, wobei begreiflicherweise in den Vordergrund der pathologischen Erscheinungen die Symptome der Luxation und der Fractur treten, die Fractur des Tuberculum aber überhaupt nicht oder nur schwer diagnosticirt werden kann.

In seinem klassischen Handbuch der Lehre von den Knochenbrüchen hat Gurlt aus der Literatur 42 Fälle von Fraktur der Tuberculus majus mit gleichzeitiger Luxation (9 unvollständige und 33 vollständige) zusammengestellt, 8 Fälle von Fractur beider Tubercula zusammen mit anderen Verletzungen am oberen Humerustheile; und die nicht sicheren 4 Fälle von isolirtem Abbrechen des Tuberculum majus.

Seit dieser Zusammenstellung Gurlt's hat die Literatur über die Fractur des Tuberculum majus so gut wie geschwiegen, man ist über die Diagnose der Luxation resp. der Fractur des Schaftes nicht hinausgekommen, da, wie schon erwähnt, die Nebenverletzung des Tuberculum majus nicht besonders imponirte. Da wir aber heute mit Hülfe der Röntgenstrahlen imstande sind, eine genaue anatomische Diagnose zu stellen, so verlohnt es sich schon der Mühe mit einigen Worten auf die Pathologie und Therapie der Fractur des Tuberculum majus näher einzugehen.

Was nun die Diagnose der Fractur des Tuberculum majus anbelangt, so wird uns heute die Röntgenphotographie volle Auf-

klärung über die Art und Ausdehnung der Verletzung geben, besonders wenn wir die gesunde Schulter ebenfalls photographiren und vergleichen. Die klinischen Erscheinungen sind zwar unter Umständen characteristisch genug, um darauf allein eine sichere Diagnose aufbauen zu können, jedoch nur bei isolirter Fractur des Tuberculum.

Handelt es sich um eine solche, wie sie in seltenen Fällen bei ausserordentlicher Anstrengung der 3 Muskeln Supra-, Infraspinatus und Teres major angeblich auftreten kann z. B. beim Heben mit gestrecktem Arm, beim Schneeballwerfen (Pitha), beim Peitschenknallen, so sind die Symptome unverkennbar. Der Arm ist schlaff, kann nur mit grossen Schmerzen gehoben werden, der Kopf sitzt in der Pfanne und ist dort deutlich zu fühlen, doch ist das Aussehen der Schulter auf den ersten Blick das einer Luxation — der Deltoideus ist abgeflacht, das Acromion springt hervor, die Schulter ist von vorn nach hinten verbreitert. Dagegen sind die Mm. supra- und infraspinatus nicht wie bei der Luxation angespannt, sondern schlaff, und wenn man nun genau palpirt, fühlt man neben dem Kopf etwas nach hinten und oben einen kleineren Tumor, das abgerissene Tuberculum majus — zwischen Beiden eine tiefe Rinne, in welcher die Sehne des Biceps läuft. Drückt man diesen Tumor nun gegen den Oberarmkopf an und macht mit dem Arm rotirende Bewegungen, so fühlt man auch fast immer Crepitation mit Ausnahme von den Fällen, wo sich die Sehne des Biceps interponirt hat. Die Funktion des Oberarmes ist natürlich schwer geschädigt, vor Allem ist die Aussenrotation, weil die Ansatzpunkte der Muskeln abgetrennt sind, vollkommen aufgehoben.

Ist das Abreissen des Tuberculum majus, wie es meist der Fall ist, mit einer Luxatio axillaris oder subcoracoidea complicirt, so ist die Diagnose schon erheblich schwieriger, aus den klinischen Erscheinungen allein fast unmöglich, wenn die Reposition noch nicht gemacht worden ist.

Auffällig ist nur, während bei einer uncomplicirten Luxation der Oberarmkopf am Thorax gewöhnlich recht fest steht, eine ungewöhnliche Beweglichkeit des luxirten Humerus. Der Grund hierfür ist einmal die durch das Abbrechen des Tuberculum majus aufgehobene sonst äusserste Spannung der an diesem inserirenden Muskeln und ferner der Umstand, dass das Lig. coraco-humerale,

welches vom lateralen Rande des Proc. coracoideus zur hinteren oberen Wand der Kapsel ausstrahlt und das bei Luxatio axillaris besonders erhalten und sehr gespannt wird und dadurch nach v. Thaden vorzugsweise den Arm vom Stamm entfernt zu halten pflegt, nach Absprengung des Tuberculum majus seine Spannkraft verloren hat.

Nach gelungener Reposition, die meist glatt von Statten zu gehen pflegt, wenn das Tuberculum majus noch in irgend einem Zusammenhang mit dem Oberarmknochen steht, kann man aus der noch nicht vollkommen abgerundeten Schulter, der eventuellen Aufhebung der Aussenrotation, Crepitation bei Rotiren des Oberarms und von vorn nach hinten festgehaltenen Oberarmkopf auf eine Abreissung des Tuberculum majus schliessen. Ist dagegen das Tuberculum vollkommen von jeder Verbindung mit dem Humerus getrennt, so kann es sich an die Stelle des luxirten Oberarmkopfes setzen und die Reposition sehr erschweren, ja unmöglich machen.

Ich möchte mit einigen Worten auf die Frage eingehen, was bei Luxation mit Abbrechen des Tuberculum majus das Primäre ist, ob erst die Fractur oder erst die Luxation stattfindet, oder ob beide Verletzungen gleichzeitig durch dieselbe Gewalt entstehen: Die Ansichten hierüber sind nicht allein bei den verschiedenen Autoren, sondern sogar bei ein und demselben recht verschieden.

G. Reuss (Langenbeck's Archiv Bd. 7) scheint im Anfang seiner Beobachtung der Ansicht zu sein, dass die Luxation dem Abbrechen des Tuberculum vorangeht. Er sagt (Seite 160): „Ich glaube, dass meistens Muskelzug die Ursache des Bruches ist. Sobald nämlich der Gelenkkopf mit seinem anatomischen Halse auf dem costalen Pfannenrande ruht (also luxirt ist), sind die Mm. supraspinatus, infraspinatus und in geringem Grade auch der Teres minor aufs Aeusserste angespannt. Eine weitere Verschiebung des Humeruskopfes in die Achselhöhle wird nur nach Ueberwindung dieses Widerstandes möglich und so kommt es, zumal die Zerrung durch die Rotation des Schaftes um seine Längsachse nach aussen noch verstärkt wird, dass die genannten Muskeln das Tuberculum majus entweder in einzelnen kleinen Fragmenten oder als ganzes Stück mitfortreissen.“ Wenn Reuss allerdings auf derselben Seite sagt: „Der Bruch wird in den meisten Fällen gleichzeitig mit der Luxation auftreten“ und noch etwas weiter unten zugiebt, dass die

Möglichkeit besteht, dass die Luxation die sekundäre Verletzung ist, so ist dieser Wiederspruch der Ansichten nicht gut zu verstehen: „Durch die Fractur des Tuberculum majus," sagt er, „sind die Muskeln, welche an seinen drei Facetten ihre Insertionspunkte haben, ihrer Wirkung auf den Kopf und Schaft des Humerus beraubt, ihre Antagonisten, der Subscapularis und Pectoralis major gewinnen das Uebergewicht und drängen das Caput humeri einwärts gegen das Kapselband, wodurch letzteres bei hochgradiger Einwirkung der genannten Muskeln durchbrochen werden kann." So will Reuss jedenfalls einen Fall von Smith enstanden wissen, wo eine langsame Luxatio subcoracoidea ohne Kapselriss entstanden ist. Doch ist es nicht zu verstehen, wie durch die Action des M. subscapularis, dessen Zugrichtung nach hinten geht, eine Luxatio subcoracoidea begünstigt werden kann.

S. W. Smith selber (on fractures in the vicinity of joints Dublin 1850) nimmt erst Fractur, dann Luxation an, v. Thaden (Langenbeck's Archiv Bd. 6, S. 74) will beide Verletzungen gleichzeitig entstanden wissen.

Joessel in seinem Lehrbuch der topographisch-chirurgischen Anatomie sagt: „Die drei Supinatoren des Humerus — Mm. supraspinatus, infraspinatus und teres minor — die, fast von der ganzen hinteren Oberfläche der Scapula entspringend, in eine dicke, runde Fleischmasse convergiren, um sich dann vereinigt und mit der Kapsel verschmelzend, mit kurzen, straffen, sehr starken Sehnen am Tuberculum majus zu inseriren, beschränken die Excursionen des Gelenkkopfes auf die Grenzen der seichten und schmalen Pfanne, sodass jener den Limbus der letzteren nicht überschreiten kann. Wenn auch die Kapsel schon zerreisst, so gestatten sie noch immer nicht den Austritt des Gelenkkopfes aus der Pfanne, sondern halten ihn am Rande derselben fest, bis die luxirende Gewalt endlich ihren Zusammenhang mit dem Humerus trennt." Also erst Fractur des Tuberculum und dann Luxation. Hiernach müsste aber bei jeder Luxation des Humerus nach vorn ein Einreissen der Muskeln oder ihrer Sehnen oder eine Fractur des Tuberculum majus und gerade dieses letztere um so häufiger statthaben, weil es ja verständlich ist, um wieviel eher diese dicken und kräftigen Sehnen, die das Tuberculum vollkommen bedecken, dieses abzureissen im Stande sind, als sie selbst einreissen.

Dem widerspricht aber die klinische Beobachtung und die Ansicht König's, der die Luxation der Fractur des Tuberculum majus voraufgehen lässt und der ich nach meinen Beobachtungen beipflichten muss. Die luxirende direkte Gewalt, Stoss von hinten nach vorn oder die indirekt durch Hebelwirkung am Vorderarm angreifende zur Luxation nach vorn und unten durch extreme Abduction führende Kraft trifft ja gewöhnlich eine nicht angespannte schlaffe Muskulatur. Erst wenn nach vollendeter completer Luxation der Kopf sich vor oder unter den Pfannenrand, bei Subluxation sich auf den vorderen Pfannenrand aufstemmt und nun die Gewalt im umgekehrten Sinne nach vorn weiterwirkt, sodass die sich jetzt aufs Aeusserste anspannenden Schultermuskeln ein Hypomochlion bilden für den sehr kurzen Hebelarm des Oberarmkopfes und den sehr langen der Humerusdiaphyse oder gar des ganzen Armes, kommt es, wie leicht verständlich, zur Abreissung des Tuberculum majus, eventuell, und das will ich gleich vorwegnehmen, zur Fractur im Halse. Damit will ich gleich betonen, dass nach meiner Annahme auch die mit Fractur im Humerushalse complicirte Luxation der Fractur voraufgeht. Ich möchte diese Theorie durch die Beobachtung verificiren, dass in meinen Fällen eine in den Röntgenbildern undeutlich zu sehende aber durch die klinischen Erscheinungen deutlich nachgewiesene Fractur des Proc. coracoidens scapulae das Bild complicirte. Diese Neben- oder Nachverletzung ist sofort verständlich, wenn wir annehmen, dass der Kopf unter dem Proc. coracoidens durch den Zug der Supinatoren fest angepresst gehalten wird und nun dieselbe weiterwirkende Gewalt, die auch das Tuberculum majus indirekt abreisst, direkt den Process fracturirt, während es nicht leicht einzusehen ist, warum der vom Tuberculum majus und dem starken Muskelzuge befreite Humerus, der dadurch aussergewöhnlich beweglich geworden ist, oder gar der vom Humerus abgesprengte Kopf bei der Luxation noch den Proc. coracoidens fracturiren sollte, wo er doch nach vorn und unten einen Locus minoris resistentiae findet und vor Allem auch dahin durch die Muskeln gezogen wird. — Es könnte hiermit scheinbar in Widerspruch stehen, dass isolirte Abreissungen des Tuberculum majus, ohne Luxation, allein durch die überaus starke Contraction der Supinatoren vorkommen, wie es beim Werfen eines Schneeballes von Pitha beobachtet worden ist. Auch vereinzelte

Fälle von Humerusfracturen durch blosse Muskelaction, so z. B. beim Herabschlagen von Obst vom Baume, sind beobachtet worden und zwar bei jungen, kräftigen Individuen. Bei dem Pitha'schen Falle ist es nach Gurlt nicht sicher, ob nicht auch eine alsbald reponirte Luxation vorgelegen hat. Für die übrigen wenigen Fälle nehmen die Autoren an, dass die Fractur im Momente des Wurfes oder Schlages durch die aufs Höchste gespannten Auswärtsroller stattfindet. Den Beobachtungen fehlt allen ein wichtiges Moment, ob der Wurf oder der Schlag mit aller Kraft auch wirklich ausgeführt worden ist oder ob der Arm, wie ich annehme, kraftlos mitten im Wurf heruntergesunken ist. Wenn man sich nämlich vergegenwärtigt, dass nur beim Ausholen zum Wurf oder Schlag, wenn der Arm nach hinten, der Ansatzpunkt der Supinatoren also nach vorn geht, wie man sich experimentell an der Leiche bequem überzeugen kann, die Supinatoren stark angespannt sind, dagegen beim Nachvornwerfen des Armes erschlaffen, weil ihr Ansatzpunkt nach hinten gerückt ist, so ist einem die Fractur nicht recht verständlich. Ich bin daher der Meinung, dass es sich in allen diesen Fällen nicht um einen blossen Muskelzug, sondern um eine beim Ausholen zum Wurf oder Schlag durch die extreme Abduktion und Aussenrotation entstandene Subluxation des Kopfes auf den vorderen Pfannenrand handelt, wo nun der Kopf durch die stark angespannten Muskeln fest fixirt wird, und dass dann beim Versuch, den Wurf auszuführen, der durch den Willen nicht mehr zurückgehalten werden kann, durch den nun als Hypomochlion wirkenden Muskelzug zu gleicher Zeit mit dem Abreissen des Tuberculum majus resp. der Halsfractur die spontane Reposition der Subluxation stattfindet, wenn wir nicht eine aussergewöhnliche Osteoporose bei sonst kräftigen Individuen annehmen wollen.. Ich habe vor kurzer Zeit Gelegenheit gehabt, eine Fractur im chirurgischen Halse des rechten Oberarms zu beobachten, die beim Schwimmen und zwar beim ersten Schwimmstoss nach dem Kopfsprung ins Wasser entstanden ist bei einem kräftigen Manne im Anfang der vierziger Jahre. — Das Röntgenbild zeigte eine typische Querfractur, im Knochen war kein Tumor, keine Gummigeschwulst nachzuweisen, eine besondere Brüchigkeit des Humerus war bei dem sonst so kräftigen Manne nicht anzunehmen. Der Bruch schien einfach durch Muskelzug erfolgt zu sein. Hier kann man denselben mechanischen Vorgang,

wie er beim Werfen stattfindet, nicht gut annehmen, da der Vorstoss des Armes nicht mit derselben Gewalt erfolgt wie beim Werfen, die Fractur ist aber ohne Weiteres verständlich, wenn man beim Spreitzen der Arme eine Subluxation nach vorne und beim darauffolgenden kräftigen Vorstoss die Reposition zugleich mit der Fractur annimmt. Auch die beiden sehr seltenen Fälle von Blumhardt (Prager Vierteljahrsschrift 1844, Bd. II), wo bei Luxatio subscapularis und von Maisonneuve (Gazette des Hôpit. 1852), wo bei einer Luxatio retroglenoidalis bei der Section das Tuberculum majus abgerissen gefunden wurde, sprechen dafür, dass nicht der durch die enorme Einwärtsrotation bedingte Muskelzug allein, sonder die damit verbundene Hebelwirkung der luxirenden Gewalt die Fractur herbeigeführt hat.

Die partielle oder totale Abreissung des Tuberculum majus bei gleichzeitiger Luxatio humeri, welche bei gewöhnlichen unter anderen Umständen eine einfache Oberarmverrenkung herbeiführenden Gewalten zustande kommt, scheint nach den Beobachtungen fast ausnahmlos Individuen mittleren Lebensalters zu treffen, „wahrscheinlich deswegen," meint Gurlt, „weil bei fortschreitender Rarefaction des Knochengewebes die Widerstandsfähigkeit desselben relativ geringer wird, als diejenige der sich an dem Fortsatz inserirenden Muskeln, welche die Abreissung desselben bewirken.

Hervorzuheben ist, dass bei der mit Fractur des Tuberculum majus complicirten Luxation eine ausserordentlich starke Neigung zum Recidiviren desselben vorhanden ist.

Von Brüchen des Oberarmhalses mit gleichzeitiger Luxation des Kopfes und Abbrechen eines oder beider Tubercula von der Diaphyse hat Gurlt 4 Fälle aufgeführt, von denen in einem Falle das Tuberculum majus im Zusammenhang mit dem luxirten Kopf geblieben, in den übrigen aber von Kopf und Schaft vollkommen isolirt war. Die Luxation des Kopfes erfolgte in allen Fällen nach unten oder vorn, er hatte meist nicht unbeträchtliche Drehungen gemacht. Unter diesen Fällen ist ein von Gurlt selbst beobachteter und durch die Section gewonnener Fall von Fractur im Collum chirurgicum mit Einkeilung des Schaftes in den Kopf und Absprengung des Tuberculum majus.

Die Brüche im Collum anatomicum mit Einkeilung des ab-

gebrochenen ganzen oder selbst zerbrochenen Kopfes in die Diaplupe können durch Auseinandrängen der Tubercula natürlich ebenfalls zu Brüchen des Tuberculum majus oder beider Tubercula führen. Gurlt hat eine Reihe solcher Fälle aus Sammlungspräparaten zusammengestellt.

Von dem nach Gurlt seltenen Vorkommniss, dass sich die Fractur des Tuberculum majus in die Diaphyse mit einem mehr oder minder langen Knochensplitter fortsetzt, hat er zwei Fälle nach Präparaten aus einer englischen und aus der Göttinger Sammlung beschrieben. Ihnen reiht sich mein Fall an, der insofern eine Besonderheit hat, als hier das Tuberculum majus mit dem langen Knochensplitter in Verbindung mit dem Kopf geblieben ist und im Gegensatz zu den Gurlt'schen Fällen, bei denen nach der Art der Heilung eine Verbindung des distalen Endes des fracturirten Stückes mit dem Periost der Diaphyse wenigstens angenommen werden musste, vollkommen von der Diaphyse gelöst ist.

Was nun Verlauf und Ausgang beim Abbrechen des Tuberculum majus betrifft, so wird die Prognose der functionellen Heilung naturgemäss in erster Linie von der Art, Schwere und Einrichtung der Hauptverletzung, Luxation oder Fractur, im Speciellen aber von der Art der partiellen oder totalen Abreissung des Tuberculum, insbesondere von der Grösse der Dislocation von der normalen Stelle abhängig sein. Die isolirte Luxation des Tuberculum majus heilt nach Gurlt mit fast vollständiger Brauchbarkeit des Armes aus, nur anfänglich sind die Hinterwärtsbewegungen erheblich erschwert. Von den angeführten 4 Fällen finden wir bei 2 über ein gutes Resultat berichtet. Ist dagegen die Abreissung des Tuberculum majus mit einer Luxation nach vorn, unten oder vielleicht gar nach hinten complicirt, so ist an eine Anheilung des Tuberculum natürlich nicht zu denken, wenn auch die Luxation reponirt ist. Die äusserst kräftigen Supinatoren, die das Tuberculum mit starkem Zuge nach hinten und oben ziehen, gestatten eine Annäherung des fracturirten Knochenstückes nicht. Das vollkommen abgerissene, von jeder Verbindung mit dem Humerus gelöste Tuberculum wird sich in die Pfanne hineinlegen und der Oberarm wird, von dem starken Muskelzuge nach hinten und oben befreit, in dem neuen Gelenk, welches er sich an der seitlichen Thorexwand bildet, nach vielen Monaten eine vielleicht ganz brauchbare Function erhalten. Schlimmer ist

es schon, wenn das Tuberculum noch mit einer Knochenspange am Humerus festsitzt und nur bei nicht reponirter Luxation mit seinem unteren Ende, der abgerissenen Crista wieder knöchern anheilt, während das eigentliche Tuberculum durch den Muskelzug nach hinten gehalten wird. Hier wird der gleichsam gabelig gespaltene Humerus auf dem Rande der Cavitas glenoidea reiten und die Functionsstörung die denkbar schwerste sein. G. Reuss hat (Langenbecks Archiv Bd. 7. 1865 Seite 156) einen solchen Fall beschrieben, wo die Entfernung des Tuberculum majus vom Kopf 28 mm und vom Tuberculum minus 40 mm betrug.

Ist das vollständig abgerissene Tuberculum majus in die Pfanne hineingezogen, einen solchen Fall hat Gurlt nach einem Sectionsbericht von John Hilton (Guy's Hosp. Reports 1847. 2. Bd. Vol. V. p. 93) mitgetheilt, so wird die Reposition oft nicht gelingen, oder wenn es geglückt ist, auch den Kopf in die Pfanne hineinzubringen, so werden wir nach Abnahme des ersten Verbandes die unangenehme Enttäuschung erleben, das eine Reluxation eingetreten ist. Entweder haben sich Theile der Kapsel oder die Bicepssehne interponirt, oder wenn das selbst nicht der Fall ist, so haben beide Theile, Tuberculum und Kopf, doch natürlich nicht Platz in der flachen und kleinen Pfanne, und eine habituelle Luxation, die sofort bei einer nur wenig ausgiebigen Bewegung im Schultergelenk auftritt, ist die Folge. Gelingt es uns aber, durch geeignete Verbände, den Kopf neben dem Tuberculum in der Pfanne festzuhalten, so entstehen zum mindesten durch die Reibung Durchlöcherungen der Kapsel, Usur des Knorpels, theilweise Resorption des Tuberculum, welches schliesslich durch concave Abschleifung einen Theil der Gelenkhöhle selbst bilden kann. In jedem Falle ist die Prognose quoad functionem ausserordentlich ungünstig.

„In welcher Weise nun", sagt Gurlt, „nach vollständiger Reposition des luxirten Oberarmkopfes die Wiederanheilung des abgebrochenen Tuberculum majus zu erfolgen pflegt, sind wir ausser Stande anzugeben, weil es an den einschlägigen Beobachtungen gänzlich fehlt, indem bei dem einzigen der vorliegenden Fälle, in welchem die Luxation während des Lebens reponirt worden war, der Tod zu einer Zeit erfolgte, in welcher man den Heilungsprozess noch nicht als ganz abgeschlossen betrachten kann". König sagt, dass die Anheilung des Tuberculum majus fast stets in Dislocation

nach oben und aussen erfolgt, und wenn man sich vergegenwärtigt, dass normalerweise das Tuberculum majus erst bei horizontaler Abduction am Acromion anstösst, so ist es einfach einzusehen, dass die Schwere der Functionsbeeinträchtigung im graden Verhältnisse zu der Grösse der Dislocation des Tuberculum steht. Nun, die Beobachtungen werden sich inzwischen wohl vermehrt haben, wenngleich sie nicht veröffentlicht sind, und ich kann auch aus den beiden Fällen, die ich genau beobachtet habe, constatiren, dass ganz besonders die Abduction dauernd behindert blieb, sie ist nicht über 60° hinausgegangen. Was nun die Rotation um die Längsachse anlangt (Supination und Pronation) so ist die Supination gleich nach der Verletzung entweder ganz oder fast vollkommen aufgehoben, jedoch stellt sie sich mit der fortschreitenden Heilung einigermassen wieder her, in allen Fällen aber bleibt die Rückwärtsbewegung des Armes, die Function, mit welcher man sich die Hosenträger anknöpft, oder in die hintere Rocktasche greift, dauernd geschädigt. Wenn das Tuberculum majus trotz gelungener Reposition nur fibrös oder garnicht am Humerus mehr anheilt, kann natürlich von einer Supination nicht mehr die Rede sein, wenn nicht die hintern Fasern des Deltoideus in geringfügiger Weise diese Function übernehmen.

Zuweilen soll es auch vorkommen, dass das vollständig abgerissene Tuberculum majus nicht wie gewöhnlich nach hinten oben, sondern nach hinten unten gezogen wird. Gurlt theilt den Befund eines solchen Präparates aus der Sammlung des pathologischen Instituts zu Göttingen mit. Der Fall ist von Reuss in Langenbeck's Archiv. Bd. 7. 1865. S. 151 beschrieben. Hier war das Tuberculum majus 20 mm zu tief wieder angewachsen und durch eine 20 mm breite Furche von dem nach oben gelegenen normalen Tuberculum minus getrennt. Dieser Fall ist aber sicher eine nicht reponirte Luxation gewesen, wie daraus hervorgeht, dass Reuss in der Beschreibung desselben sagt: „An einer rechten Scapula befindet sich am Collum scap. unter dem Proc. coracoideus und den unteren inneren Theil der Cavitas glenoid. einnehmend, eine neugebildete, theilweise polirte Gelenkfläche. Der Oberarm erscheint in zwei Theile getheilt, von denen der eine, die Gelenkfläche umfassend, fast normal beschaffen und mit der neugebildeten Gelenkfläche am Schulterblatt articulirt, während der andere widernatürlich dem inneren oberen Rande auf-

liegende Theil des Gelenkkopfes das von seiner normalen Ansatzstelle abgerissene, nach unten gezogene und 20 mm zu tief angewachsene Tub. majus ist.“ Es lag hier also eine veraltete Luxation vor und es ist falsch ausgedrückt, dass das Tuberculum, welches, wie er selbst sagt, dem inneren oberen Rande aufliegt, nach unten gezogen ist, vielmehr ist der Schaft noch mehr nach oben gezogen, als das Tuberculum. Denn kommt überhaupt bei nicht reponirter Luxation eine Anheilung des vollkommen abgesprengten Tuberculums zu Stande, so muss dieses natürlich tiefer als normal am Schaft anheilen.

Demnach mussten die klinischen Erscheinungen auch andere sein. Hebung und Senkung, Vor- und Rückwärtsbewegung waren ziemlich ausgiebig, Rotation um die Längsachse jedoch garnicht möglich, weil das Tub. am hinteren Pfannenrande anstiess. — Natürlich kann eine unvollkommene Anheilung des Tuberculums, eine oben beschriebene gabelige Spaltung des Humerus auch trotz gelungener Reposition stattfinden und, wie begreiflich, jede Function schwer beeinträchtigen.

Aus den bisherigen Ausführungen ist klar ersichtlich, dass die vollständige Abreissung des Tuberculum majus eine sehr häufige Nebenverletzung bei Luxation oder Fractur des Oberarmes sein kann, und da ich mit König der Meinung bin, dass diese Verletzung viel häufiger vorkommt, als man bisher anzunehmen geneigt war, so müssen wir auch in der Behandlung dieser Verletzungen — und das ist der Zweck dieses Vortrages — unser Augenmerk auf diese kleine Nebenverletzung richten, die die schwersten Functionsstörungen hinterlässt, was besonders in Rücksicht auf unsere Invaliditäts- und Unfallgesetzgebung sehr ins Gewicht fällt. Es ist ja ohne Weiteres zuzugeben, dass Jemand, der sich den Oberarm gebrochen oder ausgerenkt hat, es auch begreiflich findet, dass eine dauernde Functionsstörung zurückbleibt. Lähmung durch Druck oder Zerrung der Nerven, Verwachsungen, Knochenauflagerungen, das sind Dinge, die auch dem Laien verständlich sind, und deren Vorkommniss er einmal merkwürdigerweise ohne an eine Schuld des Arztes zu glauben, begreift. Da wir aber heute in der glücklichen Lage sind, unsere klinische Diagnose durch die Röntgographie zu unterstützen resp. aus ihr allein in vielen Fällen uns eine exacte Diagnose machen

zu können, so halte ich es für's Erste für erforderlich, dass alle Fälle von Schulterverletzung mit erheblicher Functionsstörung, alle Luxationen und Fracturen im oberen Theil überhaupt photographirt werden. Haben wir dann die Diagnose einer Abreissung des Tuberculum majus gestellt, so werden wir sofort unsere therapeutischen Maassnahmen treffen. Diese ergeben sich aus dem anatomischen Bilde von selbst und sind von König u. A. schon in einem in erhobener, abducirter Stellung des Armes anzulegendem Verbande angerathen worden.

Die Abduction begegnet verständlicherweise nur dem nach oben abgewichenen Tuberculum. Da aber das abgerissene Tuberculum majus nach oben und hinten gezogen wird, so möchte ich der Abduction eine Aussenrotation hinzufügen, denn nur so können die Bruchstellen zur möglichsten Deckung gebracht werden. Hierzu dürfte sich am besten ein Middeldorpf'sches Triangel eignen, dessen untere Wand, in gestrecktem Winkel nach oben fortgesetzt, zur Anlagerung des supinirten Vorderarmes dient.

Natürlich kann man auch das frisch abgerissene Tuberculum majus annähen, doch glaube ich nicht, dass man im Stande ist, eine gute Function zu gewährleisten, da die Operation an sich schon grosse Störungen mitzubringen geeignet ist.

Ich möchte zum Schluss noch auf die Therapie der alten dislocirt geheilten Abreissungen des Tuberculum majus mit einigen Worten eingehen. Hier wird die Röntgenaufnahme bei adducirtem und extrem abducirtem Arm erkennen lassen, ob die unvollkommene Abduction auf dem Anstossen des zu weit nach oben angeheilten Tub. majus an das Acromion beruht, und vielleicht könnte man, wenn die Abduction sehr stark beeinträchtigt ist, durch subperiostale Abmeisselung des Knochenvorsprungs bessere Function erzielen. Ob aber bei der Abmeisselung bei minder beeinträchtigter Function viel Gutes herauskommt, ist noch zu bezweifeln. Herr Prof. Schüller hat, wie er mir mittheilte, zwei solcher Fälle mit gutem Resultat operirt. Bei veralteter Luxation mit unvollkommen angeheiltem Tuberculum bei fast vollkommen aufgehobener Function ist natürlich nur von einer Resection etwas zu erwarten.

XXIII.

(Aus dem städtischen Krankenhause am Urban zu Berlin — Abtheilung von Herrn Prof. Dr. W. Körte.)

Ueber Pankreas-Nekrose.[1]

Von

Oberarzt Dr. A. Brentano.

Seitdem Körte (14) im Jahre 1894, zuerst in Deutschland darauf hingewiesen hat, dass die entzündlichen Affectionen des Pankreas einer klinischen Diagnose und chirurgischen Behandlung zugängig sind, haben sich die Mittheilungen über operative Eingriffe bei diesen Erkrankungen erheblich vermehrt. Die durch die Operation erzielten Resultate sind aber hinter den gehegten Erwartungen weit zurückgeblieben. Die Gründe dafür sind in erster Linie darin zu suchen, dass wir mit unseren gegenwärtigen diagnostischen Hülfsmitteln mit Sicherheit die Erkrankung nicht früh genug erkennen können und erst operativ einzugreifen pflegen, wenn sie nicht mehr auf das Drüsengewebe beschränkt ist, sondern entweder schon das Peritoneum oder das retroperitoneale Bindegewebe, nicht ganz selten auch beide zugleich in Mitleidenschaft gezogen hat. Das Uebergreifen der Erkrankung auf die Nachbarschaft, und besonders das Peritoneum, vollzieht sich meist urplötzlich unter dem Bilde schwersten Shocks und Erscheinungen, wie sie in gleicher Intensität nur bei dem Durchbruche eines Magengeschwüres, der Perforation des Wurmfortsatzes oder einer acuten inneren Darmeinklemmung beobachtet

[1] Auszugsweise vorgetragen am 2. Sitzungstage des Congresses, 19. April 1900.

werden. Meist ist denn auch die Operation auf eine solche Diagnose hin unternommen worden.

Es ergiebt sich aus diesem Verhalten des Pankreas bei Entzündungen eine gewisse Analogie mit der Appendicitis.

Die Beziehungen, in welchen das Pankreas zu dem Bauchfelle steht, sind vielleicht nicht so innige, wie die des Appendix, weil ersteres nur an seiner Vorderfläche von Peritoneum überzogen ist, dafür ist es aber breiter und länger, als der Appendix zu sein pflegt und die räumliche Ausdehnung der Berührungsfläche deshalb sicher nicht geringer. Es kann daher nicht Wunder nehmen, dass eitrige Processe und vor Allem Nekrosen des Organes das Bauchfell in ähnlicher Weise afficiren, wie der kranke Wurmfortsatz. Während also die Pancreatitis, genau so wie die Appendicitis simplex, mehr weniger harmlose und meist verkannte oder fälschlich als Gallensteinkoliken oder Magenkrämpfe gedeutete Schmerzanfälle hervorruft, solange sich die Entzündung innerhalb der Drüsensubstanz abspielt, ändert sich das Krankheitsbild wie mit einem Schlage, wenn die Entzündungserreger und ihre Producte in die Bauchhöhle oder den retroperitonealen Raum eindringen. Jetzt beherrschen die Symptome einer Perforationsperitonitis oder eines acuten Ileus die Scene und drücken dem Chirurgen das Messer in die Hand, das aber das Leben des Kranken ebenso selten zu retten vermag, wie bei einer peritonealen Sepsis oder diffusen eitrigen Peritonitis aus anderen Ursachen.

Bisher sind fast alle Kranken, die in diesem acuten Stadium operirt worden sind, gestorben. Aus diesem Grunde muss eindringlich vor der Frühoperation der Pancreatitis, nach erfolgtem Durchbruche in die freie Bauchhöhle gewarnt werden.

Nur in einer Minderzahl der Fälle, jedenfalls viel seltener, als bei der Appendicitis, kommt es zu Abkapselungen nach dem Durchbruche in den Peritonealraum. Relativ häufig nimmt die Bursa omentalis das infectiöse Material auf, und hält es, nach Verklebung des Foramen Winslowi, von der freien Bauchhöhle zurück. Die Anfangs so bedrohlichen Erscheinungen verschwinden dann allmälig, es kommt zur Bildung eines Bursaempyems, oder, wenn der Durchbruch nicht wie gewöhnlich nach dem Netzbeutel hin erfolgte, zu einem intraperitonealen Abscesse in der Ober-

bauchgegend, unter Umständen zu einer retroperitonealen Phlegmone und damit erst zur Möglichkeit, mit Aussicht auf Erfolg operativ einzugreifen.

Alle Kranken, die bisher die Operation überstanden, hatten das acute Stadium hinter sich und boten die Symptome circumscripter Eiterung der geschilderten Localisation.

Es sind im Ganzen, soweit ich die Literatur übersehen kann, 14 Fälle, die auf operativem Wege geheilt worden sind. Sechs davon finden sich in Körte's bekannter Monographie „die chirurgischen Krankheiten und Verletzungen des Pancreas", der Rest ist in der Literatur der beiden letzten Jahre zerstreut. Es sind so ziemlich alle Formen der Entzündung des Pankreas unter diesen 14 Fällen vertreten, am häufigsten allerdings die rein eitrige, nämlich 8 mal (4 von Körte's Fällen: Péarce Gould (1), Walsh (2), Finney-Hastedt (3), Richardson (4), ferner je ein Fall von Mikulicz (5), Guinard (6), Gallandet (7), und Elliot (8) am seltensten die Apoplexia pancreatis und die hämorrhagische Pancreatitis durch je einen Fall von Rasumowsky (9) resp. Halsted (10), der nach Körte nicht ganz zweifellos ist.

Die übrigen 4 Fälle (Hahn (11), Faure (12), Langton (13), Körte (14) betreffen Pankreasnekrosen, von denen es nicht mit Sicherheit zu entscheiden ist, ob sie im Anschlusse an eine eitrige oder hämorrhagische Pancreatitis zu Stande gekommen sind.

Zu letzteren möchte ich einen Fall zählen, den ich im September vorigen Jahres als Vertreter von Herrn Professor Körte im Krankenhaus am Urban operirte.

Die Patientin, um die es sich handelt, ist 24 Jahre alt und stammt aus gesunder Familie. Zwar sollen 2 Geschwister von ihr in frühem Alter an Hirnhautentzündung gestorben sein, die möglicher Weise auf tuberkulöser Basis beruhte, aber sie ist sonst nicht nachweisbar belastet und von verschiedenen Kinderkrankheiten abgesehen, auch nicht ernstlich krank gewesen. Im October 1898 erkrankte sie ohne nachweisbare Ursache an Magenschmerzen, die der behandelnde College Herr Dr. Freyhan, dem ich diese Mittheilungen verdanke, nach der Art ihres Auftretens — nach jeder Aufnahme von Speisen — sowie im Hinblick auf die damals bestehende Chlorose und eine ganz circumscripte Druckempfindlichkeit in der Magengegend, als auf einem Ulcus ventriculi beruhend deutete. Durch grosse Bismuthdosen und entsprechende

Diät wurde dann auch sehr rasch eine Besserung der wochenlang bestehenden Schmerzen erzielt.

Patientin befand sich dann längere Zeit ganz wohl. Im August 1899 erkrankte sie plötzlich bei einem Besuche auf dem Lande mit heftigen Schmerzen und Fieber. Nach 8 tägigem Krankenlager wurde sie nach Berlin transportirt, wo von Herrn Collegen Freyhan die Zeichen einer Peritonitis constatirt werden konnten, nämlich enormer Meteorismus, excessive Druckempfindlichkeit des Abdomens, Aufstossen und Erbrechen, dabei hohes Fieber und frequenter kleiner Puls. Da eine Perforation eines Magengeschwüres vorzuliegen schien, wurde die Patientin in das Krankenhaus geschickt und hier am 15. September 1899 aufgenommen.

Status bei der Aufnahme: Sehr blasses, stark abgemagertes, für ihr Alter auffallend kleines, gracil gebautes Mädchen, Puls 130, Temp. 39°. Brustorgane gesund. Zunge belegt. Leib mässig aufgetrieben, nirgends besonders schmerzhaft. Es besteht eine Dämpfung, die das ganze linke Hypochondrium einnimmt, nach hinten bis nahezu an die Wirbelsäule reicht, nach vorn die Mittellinie, nach unten noch etwas die horizontale Nabellinie überragt. Die Dämpfungsfigur hat grosse Aehnlichkeit mit der einer stark vergrösserten Milz. An den der Palpation zugänglichen Theilen der Dämpfung fühlt man eigenthümliche Resistenzen, welche den Eindruck verwachsener Darmschlingen machen. Die Dämpfung selbst wird an einzelnen Stellen durch Darmschall unterbrochen, und ändert weder bei der Athmung noch bei Lagewechsel ihre Form und Grösse. Nirgends Fluctuation. Freies Exsudat in der Bauchhöhle nicht nachweisbar.

Diagnose: Eiterung in der Bauchhöhle, vermuthlich subphrenischer Abscess, möglicher Weise von einem perforirten Magengeschwür ausgehend.

Operation 16. IX. 99: Aethernarkose.

Probepunction im IX. l. J.-R. zwischen vorderer und hinterer A.-L. ergiebt zunächst trüb-seröses Exsudat, augenscheinlich aus der Pleura stammend, und in grösserer Tiefe dicken, fade riechenden Eiter, in dem einzelne an Actinomycose erinnernde ganz kleine goldgelbe Partikelchen suspendirt waren. Ich entschloss mich, immer in der Annahme eines subphrenischen Abscesses, zur perpleuralen Eröffnung und Drainage des Herdes.

Recection eines 6 cm langen Stückes der linken IX. R. zwischen vorderer und hinter A.-L. Die vorliegende Pleura bleibt uneröffnet und wird durch fortlaufende Seidennaht mit dem Diaphragma vereinigt und beides incidirt. Es liegt eine ziemlich feste, wachsgelbe, höckrige Membran vor. Dieselbe wird stumpf durchbohrt und man gelangt nunmehr in einen grossen, anscheinend intraperitonealen Abscess, der die ganze linke Zwerchfellskuppe einnimmt und aus dem sich viel Eiter untermischt mit nekrotischen schwarzen Fetzen unbekannter Herkunft entleert. Ueber den Ausgangspunkt des Abscesses gewinnt man bei der Untersuchung mit dem Finger keinen Aufschluss und, da ein längeres Suchen nach demselben mit Rücksicht auf zahlreiche grosse starkpulsirende Gefässe, die in den Wandungen des Abscesses verlaufen, wenig räthlich erscheint, wird die Höhle mit Jodoformgazestreifen und dazwischen gelegtem Drain drainirt.

Das Allgemeinbefinden besserte sich nach der Operation und Patientin war 8 Tage nach derselben völlig fieberfrei.

Am 22. IX. also 6 Tage nach der Operation wurde beim Entfernen der Gazetampons ein ca. 12 cm langes, 4 cm breites und $1^1/_2$ dickes Organstück herausgezogen, das schon makroskopisch durchaus den Eindruck von nekrotischem Pancreas machte und sich auch bei der mikroskopischen Untersuchung als solches erwies, denn es liess noch an einzelnen Stellen acinöse Drüsenstruktur erkennen. Wenn noch Zweifel an der Herkunft des nekrotischen Organstückes und der Natur der vorliegenden Erkrankung möglich waren, so wurden dieselben dadurch beseitigt, dass die Eiterung allmälig bis zum 14. X. versiegte, und sich eine Fistel entwickelte, die ein Anfangs durch beigemengtes But fleischwasserfarbenes, später wasserklares fadenziehendes, leichtklebriges Sekret lieferte, das sich bei der chemisch-physiologischen Untersuchung durch Herrn Apotheker Dr. Kuntze als Pankreassaft erwies, denn es enthielt die 3 Verdauungsfermente des normalen Bauchspeichels, nämlich:

1. ein Ferment, das aus Stärkekleister Traubenzucker abspaltet.
2. ein solches, das Hühnereiweiss verdaut, unter Bildung von Tyrosin, dessen Nachweis in dem mit dem Safte angesetzten Eiweisse gelingt.
3. ein Ferment, das Fett emulgirt und Fettsäuren abspaltet.

Das Fistelsekret wurde mittelst einer Drainageleitung in einer Flasche aufgefangen und betrug ad maximum 160 ccm pro die am 17. X. Das specifische Gewicht desselben hielt sich ziemlich constant auf 1013. Die Sekretion war einige Stunden nach der Hauptmahlzeit am stärksten, des Nachts am schwächsten.

Ich konnte die Patientin mit secernirender Fistel in ganz leidlichem Ernährungszustande (Körpergewicht ca. 84 Pfund) in der Novembersitzung der freien chirurgischen Vereinigung Berlins im vorigen Jahre demonstriren.

Sie hatte kurz vorher gegen unseren ausdrücklichen Rath das Krankenhaus verlassen. Draussen entzog sie sich sehr bald der ärztlichen Behandlung. Die Fistel schloss sich zwar, aber Patientin begann aufs Neue zu fiebern, bekam anfallsweise sehr quälende Koliken und litt an chronischer Obstipation.

Am 10. März dieses Jahres wurde sie in äusserst desolatem Zustande, zum Skelette abgemagert, wieder in das Krankenhaus aufgenommen. Es bestand seit 12 Tagen Verstopfung, Pat. erbrach fast alles, was sie zu sich nahm und wurde von so heftigen Koliken gequält, dass sie sich vor Schmerzen wand und laut aufschrie. Es schien ein Ileus vorzuliegen und Jeder, der die Vorgeschichte der Kranken nicht kannte, würde ohne Zögern zur Laparotomie geschritten sein. Allerdings fehlte stärkerer Meteorismus und eine vermehrte Peristaltik der Darmschlingen, die bei der hochgradigen Macies der Patientin sicher fühl- und sichtbar gewesen wäre. Es stellte sich denn auch am Tage nach der Aufnahme (11. III.) auf Ricinus und Eingiessungen reichlich Stuhlgang ein. Der bisher bestehende fäculente Geruch ex ore verschwand, die schmerzhaften Koliken liessen nach und Patientin erholte sich etwas.

Am 16. März zeigte sich die Operationsnarbe in ihrem oberen Theile blasig vorgewölbt. Es wurde dieselbe zum Theil wieder eröffnet

(Dr. Borchert), wobei sich anfangs fast klare Flüssigkeit, dann etwas jauchig riechender Eiter entleerten — im Ganzen ca. 300 ccm.

Die fast klare Flüssigkeit enthielt keinerlei Fermente.

Im Eiter wurden Reinculturen von Staphylococcus albus nachgewiesen.

Die Abscesshöhle wurde in der nächsten Zeit drainirt gehalten, es kam aber nicht zu der Bildung einer neuen Bauchspeichelfistel wie nach der ersten Operation.

Am 10. April ist die Fistel geschlossen. Patientin fühlt sich dauernd wohl und wird mit einer Gewichtszunahme von 2 Pfund (Gesammtgewicht nur 72 Pfund) am 2. V. 1900 nach Hause entlassen.

Bei der Entlassung bestehen keinerlei Störungen der Magen- und Darmfunction. Der Magen ist etwas dilatirt; Magensaft enthält freie Salzsäure. Man fühlt im Epigastrium eine narbige Resistenz, die unter dem Rippenbogen hervortritt und schräg nach unten zum Nabel hin verläuft, und die ich für das geschrumpfte Lig. gastrocolicum anspreche.

Was den Urin angeht so wurde derselbe leider erst 10 Tage nach der ersten Operation auf Zucker untersucht und enthielt damals 5.95 pCt. davon. Auf strenge Diabetes-Diät ging der Zuckergehalt auf 0,95 pCt. zurück, stieg aber sofort wieder, wenn auch nur geringe Quantitäten Kohlehydrate in der Nahrung dem Körper zugeführt wurden. Es gelang also nicht, durch geeignete Diät die Zuckerausscheidung zu beseitigen. Bei gemischter Kost betrug der Zuckergehalt kurz vor ihrer Entlassung am 27. 10. 1900 4.45 pCt. Der Urin zeigte das stark erhöhte spec. Gewicht des Diabetes-Harnes, war aber bezüglich der Tagesmengen nicht sonderlich vermehrt, die höchste Tagesmenge betrug 2400 ccm.

Polydipsie war nicht vorhanden, ebenso fehlten Fettstühle.

Albumen in mässigen Mengen enthielt der Urin bei der Wiederaufnahme der Patientin am 10. März 1900. Doch schwand der Eiweissgehalt ziemlich rasch nach Entleerung des Eiters am 16. März.

Die Frage, ob Fettgewebsnekrose in meinem Falle vorgelegen hat, muss ich offen lassen.

Das Innere der Bauchhöhle kam bei der Operation nicht zu Gesicht und in den nekrotischen Massen, die im Laufe der Nachbehandlung zu Tage traten, fehlten jene ungemein charakteristischen, ranzig riechenden gelblichen Partikelchen von talgartiger Consistenz, welche ich in einem früheren Falle beobachtete, und die kaum übersehen oder verkannt werden können.

Der vorstehende Fall ist insofern ein Unicum, als es sich um die Abstossung fast des gesammten Organes im Zusammenhang handelt. Reste secernirenden Parenchyms müssen zurückgeblieben sein, denn es bestand ja für längere Zeit eine Bauchspeichelfistel. Wodurch die ausgedehnte Nekrose zu Stande gekommen ist, lässt sich in diesem Falle, wie in allen geheilten und der Mehrzahl der obducirten Fälle mit Sicherheit nicht entscheiden.

Wir wissen aus den Arbeiten Körte's (14, 15, 16), dass alle

Formen der Entzündung der Bauchspeicheldrüse zu einer Nekrose des Organes führen können. Am häufigsten sind nach Körte Blutungen in und um die Drüsensubstanz, die das brandige Absterben des Pankreas oder einzelner Theile desselben veranlassen, seltener eitrige Entzündungen. Bei dem Zustandekommen beider Formen von Pancreatitis spielt zweifellos die bakterielle Infection des Drüsenparenchyms eine grosse Rolle. Nach Devoto (17) kommen Bacterium coli, Streptococcus pyogenes, Bacillus tuberculosis und Sporozoen bei der Aetiologie in Betracht. Simmonds (18) beschuldigt hauptsächlich das Bacterium coli. Es wäre denkbar, ist aber bisher noch nicht bewiesen, dass der Charakter der Entzündung von der Species oder der Virulenz der inficirenden Bacillen abhängt, etwa in der Art, dass das Bacterium coli mehr hämorrhagische, Streptokokken häufiger eitrige Pankreatitiden hervorruft.

Machen wir die bacterielle Infection des Drüsenparenchyms für die Entstehung der acuten Pancreatitis verantwortlich, so entsteht die weitere Frage, unter welchen Umständen und auf welchem Wege erfolgte dieselbe. In einem grossen Theil der Fälle vermittelt zweifellos der Ausführungsgang der Drüse die Infection und der Umstand, dass dieser sich kurz vor seiner Mündung in den Darm mit dem Ductus choledochus vereinigt, bringt eine gewisse Abhängigkeit der Bauchspeicheldrüse von Erkrankungen der Gallenwege mit sich. Neuerdings hat Gessner (11) 26 Fälle von Pankreasnekrose zusammengestellt, die mit solchen complicirt waren. Am häufigsten sind es wohl Gallensteine, welche hierbei in Betracht kommen. Diese wirken als Fremdkörper und geben unter Umständen zur Ansiedlung von Bakterien und damit zur Entstehung einer Perialienitis purulenta (Riedel) Veranlassung. Sind erst einmal die Gallengänge inficirt, so kann ein Weiterwandern der Infectionserreger auf die Ausführungsgänge der Bauchspeicheldrüse mit Rücksicht auf ihre nahen topographisch-anatomischen Beziehungen nicht Wunder nehmen.

Auch Pankreassteine können die Rolle der Infectionsvermittler spielen. Nach Simmonds (18) führt Steinbildung allerdings nur selten zu Eiterungen im Pankreas. „Gewöhnlich sind nur die Gänge erweitert und mit klarem Sekret erfüllt, oder eng und leer, während das Organ selbst indurirt aber atrophisch ist. Die Steinbildung kommt durch Sekretstauung allein nicht zu Stande, son-

dern setzt katarrhalische Veränderungen voraus. Eiterige Katarrhe werden erst durch Einwanderung des Bacterium coli veranlasst". Jolasse (19) fand bei der Section eines in schwerem Coma diabeticum (4 pCt. Zucker) aufgenommenen und bald nach der Aufnahme verstorbenen Kranken ein Pankreas, dessen Ductus bedeutend erweitert war, und in dem sich Eiter mit zahlreichen Concrementen vorfand. Im Eiter wurde Bacterium coli in grossen Mengen nachgewiesen, das Parenchym des Pankreas war stark indurirt, das peripankreatische Gewebe schwielig verdickt. Gallandet (7) führt in seinem Falle die Eiterung in der Drüse gleichfalls auf das Vorhandensein eines Steines zurück. Einen etwas zweifelhaften Fall von Pankreassteinen veröffentlicht ferner Gould (20).

Seltener scheinen Gastroduodenalkatarrhe die Infection zu vermitteln. Beispiele hierfür finden sich in der Literatur der letzten beiden Jahre allerdings mehrfach [Wagner (21), Gessner (11)]. Es scheint mir aber nicht ganz ausgeschlossen, dass die bei der Section zuweilen gefundenen Schleimhautveränderungen im Magen und Duodenum nicht Ursache, sondern Folge der Pankreasentzündung sind.

Abgesehen von dem Eindringen der Infectionserreger in den Ausführungsgang kann die eitrige Pancreatitis zu Stande kommen auf metastatischem Wege als Theilerscheinung einer allgemeinen Infection und durch Uebergreifen benachbarter Eiterungen auf die Drüse.

Was den diesen Punkt angeht, so hat Klippel (22) nachgewiesen, dass bei Allgemeininfectionen das Pankreas ebenso in Mitleidenschaft gezogen wird, wie andere parenchymatöse Organe. Die Drüsenzellen sollen namentlich bei Infectionen von acutem Charakter alterirt werden und alle Veränderungen aufweisen von der trüben Schwellung bis zu völliger Nekrose, während bei chronischen Affectionen mehr das interstitielle Bindegewebe leidet. Dass bei pyämischen Processen zuweilen metastatische Abscesse im Pankreas gefunden werden, ist begreiflich. Doch hat diese Form der eitrigen Pancreatitis practisch wenig Bedeutung, insofern, als sie einer erfolgreichen Therapie mit Rücksicht auf die bestehende Allgemeininfection kaum zugängig sein dürfte.

In Anbetracht der Häufigkeit des Vorkommens geschwüriger Processe im Magen und Duodenum sollte man annehmen, dass

ein directes Einwandern der Entzündungserreger bei diesen Erkrankungen nicht ganz selten zu einer Abscessbildung in der Bauchspeicheldrüse führe. In Wirklichkeit kommt dieses ätiologische Moment bei der Entstehung der Pankreasentzündung und -Nekrose aber nur ganz vereinzelt in Frage. Ausser einem etwas zweifelhaften Falle von Chiari (15) nimmt neuerdings Mikulicz (5) in einem geheilten Falle von suppurativer Pancreatitis diesen Entstehungsmodus als wahrscheinlich an, sonst sind keine sicheren derartigen Fälle bekannt geworden. Ich war anfangs geneigt, verführt durch die Anamnese, auch in meinem Falle ein Magengeschwür für die Entstehung der Nekrose anzuschuldigen, glaubte, dass die Magenkrämpfe im October 1898 durch ein solches bedingt und die Symptome von Peritonitis, die im August 1899 auftraten, durch Perforation des Magens hervorgerufen seien. Eine hierdurch veranlasste Peripancreatitis schien mir die Sequestrirung und Nekrose des Organs veranlasst zu haben. Je länger ich mich aber mit dem Studium der bisher veröffentlichten, einschlägigen Krankengeschichten beschäftigt habe, um so fraglicher wurde mir das Vorhandensein eines Magengeschwürs bei meiner Kranken. Die für Ulcus ventriculi scheinbar so charakteristische Anamnese, ebenso wie eine Reihe von Symptomen zu Beginn und im Verlaufe der Krankheit wiederholen sich in der Mehrzahl der bisher beschriebenen, sowohl geheilten wie gestorbenen Fälle, obschon weder bei der Operation noch bei der Autopsie das vermuthete Magengeschwür gefunden wird. Es hätte die irrige Zugrundelegung eines Magengeschwürs bei den entzündlichen Affectionen des Pankreas keine weitere Bedeutung, wenn sie nicht dazu geführt hätte, dass in manchen Fällen und so auch in meinem, die Untersuchung des Magens durch Sondirung, Aufblähung und Ausspülung unterlassen wurde. Dadurch begeben wir uns aber eines wichtigen Hülfsmittel, um den Sitz der Eiteransammlung zu diagnosticiren.

Es fragt sich nun, ob in meinem Falle eine hämorrhagische Entzündung vorgelegen und zur Necrose des Organes geführt hat.

Wie schon erwähnt, nehme ich bei einem Theil der hämorrhagischen, ebenso wie bei den eitrigen Entzündungen eine bacterielle Infection des Drüsenparenchyms an, die Frage offen lassend, ob etwa eine besondere Species oder Virulenz der Infectionserreger für den hämorrhagischen Charakter der vorliegenden Entzündung verantwortlich

zu machen ist. Blutungen in und um die Drüse resultiren dann aus dem Absterben und dem Zerfall des Drüsengewebes und der dadurch bewirkten Arrosion der Gefässe, die genau so zu Stande kommt, wie eine Haemoptoë bei Lungentuberculose oder eine Haematemesis bei Magengeschwüren.

In einem anderen Theil der Fälle liegen Gefässveränderungen in und ausserhalb der Drüse, Herzleiden, Stauungen im Pfortaderkreislauf, constitutionelle Krankheiten u. dgl. dem Leiden zu Grunde, und es kommt zunächst zu einer Infarcirung eines Drüsenabschnittes — einem hämorrhagischen Infarkte. Dieser wird von den Ausführungsgängen aus oder auf anderem Wege inficirt und nun durch eine demarkirende Entzündung sequestirt. Die Sequesterbildung vollzieht sich unter Eiterung, kann aber auch zu einer neuen Blutung führen, wenn Gefässthromben unter dem Einflusse der Eiterung zerfallen oder durch die arrodirende Wirkung des Pankreassecretes zerstört werden.

Ich glaube, dass in meinem Falle der Nekrose eine hämorrhagische Infarcirung eines Drüsenabschnittes zu Grunde gelegen hat, und zwar nehme ich dies deshalb an, weil das ausgestossene Stück, das dem peripheren Ende der Drüse angehörte, noch deutlich die Residuen einer solchen erkennen lässt und sich in einer scharfen Demarkationslinie von den zwar nekrotischen, aber nicht infarcirten Partien der Drüse absetzt, die in einer Breite von $1^1/_2$—2 cm centralwärts dem schiefrig verfärbten nekrotischen Theile noch anhaften. Auf die Frage, wodurch der Infarct hervorgerufen wurde, muss ich allerdings die Antwort schuldig bleiben.

Blutung in die Drüse, Nekrose, Sequestirung unter Eiterung scheinen mir die verschiedenen Etappen in dem Verlaufe der Krankheit gewesen zu sein.

Dieser Annahme entsprechen auch am besten die Symptome. Im Oktober 1898 erfolgte die Infarcirung unter Erscheinungen, die an ein Magengeschwür denken liessen. Allmälig im Laufe der nächsten 10 Monate ging dann das Absterben des infarcirten Drüsenabschnittes und die Sequesterbildung unter Eiterung vor sich, ohne dass besondere Symptome auftraten, bis plötzlich im August 1899 der Eiterdurchbruch in die Bursa omentalis erfolgte und das Leben der Patientin auf das schwerste bedrohte.

Genau wie bei der Gangrän des Wurmfortsatzes sind es bei der Nekrose des Pankreas Erscheinungen von Perforationsperitonitis,

welche in dem Momente auftreten, in welchem die Infectionserreger den serösen Ueberzug erreicht und zerstört haben, ohne dass vorher Verklebungen in der Nachbarschaft erfolgt sind. Das Pankreas ist aber anatomisch so gelagert, dass es nicht direkt, sondern erst durch Vermittlung der Bursa omentalis mit der freien Bauchhöhle in Verbindung steht. In Folge dessen ereignet es sich nicht ganz selten, dass es nach dem Durchbruche zu einer Eiteransammlung in der Bursa omentalis kommt, während die freie Bauchhöhle durch Verklebung des Foramen Winslowi geschützt bleibt. Sekundär können dann diese Bursaempyeme noch in den anfangs verschont gebliebenen Peritonealraum durchbrechen und so doch noch den tödtlichen Ausgang herbeiführen, der vielleicht vermieden worden wäre, wenn der Bursaabscess rechtzeitig erkannt und eröffnet worden wäre. Gewöhnlich scheint es aber Verlauf der Dinge mit sich zu bringen, dass die Infection nicht auf den Netzbeutel beschränkt bleibt, sondern sich rasch über das ganze Peritoneum ausbreitetet. Wir finden dementsprechend dann auch, dass in weitaus der Mehrzahl der Fälle eine diffuse Peritonitis für das Ende verantwortlich zu machen ist.

Wie erklären sich nun aber die seltenen Todesfälle, bei welchen post mortem eine allgemeine Peritonitis nicht vorgefunden wurde? In einem Theile derselben haben ausgedehnte, retroperineale Eiterungen bestanden, die durch Pyaemie zum Tode führten bei dem Reste fanden sich entweder multiple kleine Abscesse im Pankreas oder eine ausgedehnte Nekrose des Organes, und für diese nehme ich als Todesursache acute peritoneale Sepsis an, die so rasch verlief, dass es zu keiner Exsudatbildung gekommen ist. Es bedarf wohl kaum einer besonderen Ausführung, dass bei dem Eintritt einer partiellen und erst recht einer totalen Nekrose des Pankreas der Bauchfellüberzug desselben in Mitleidenschaft gezogen werden muss und seine vitalen Eigenschaften verliert. Der nunmehr frei mit der Bauchhöhle in Verbindung stehende Gangrän- und Jaucheherd liefert dann aber auch eine unerschöpfliche Quelle für die peritoneale Infection, die je nach den vorliegenden Umständen und der Schnelligkeit, mit der sie einsetzt und verläuft, eine eiterige Peritonitis oder eine acute peritoneale Sepsis hervorruft. Der Hinweis auf die Gangrän des Wurmfortsatzes mag genügen, um die Verschiedenheiten des Verlaufes und

der eintretenden Complikationen zu erklären. Nach meiner Meinung hat weder die Reizung des Ganglion semilunare noch der Funktionsausfall der Drüse mit dem Einsetzen der schweren peritonealen oder ileusartigen Symptome und dem Tode etwas zu thun, sondern dieselben erklären sich viel einfacher auf die geschilderte Weise, nämlich durch Infection des Peritoneums oder des retroperitonealen Raumes.

Wie schon erwähnt, ist es in meinem Falle zu einem Empyem der Bursa omentalis gekommen, und die Patientin verdankt jedenfalls dem Umstande, dass der übrige Theil der Bauchhöhle von der Infection verschont blieb, die Erhaltung ihres Lebens.

Die Ergüsse in die Bursa omentalis spielen in der Chirurgie der Pankreaserkrankungen eine grosse Rolle, auf die schon Lloyd (23), Körte (15), Oser (24), Rasumowsky (9) hingewiesen haben, die aber in ihrer grossen Bedeutung für die Diagnose und Operation der genannten Krankheiten bisher doch noch nicht genügend gewürdigt zu sein scheint.

Ihre Entstehungsweise bedarf kaum einer Erörterung. Die engen Beziehungen zwischen Pankreas und der hinteren Wand der Bursa, zwischen denen sich nach Lloyd selbst bei den stärksten Personen niemals eine Lage Fett befindet, bringen es mit sich, dass bei entzündlichen Prozessen in der Bauchspeicheldrüse schon frühzeitig der Netzbeutel in Mitleidenschaft gezogen wird. Mitunter kommt es innerhalb desselben zu Verklebungen, und er wird deshalb nicht in toto, sondern nur partiell durch entzündliche Exsudate ausgedehnt. Nach Lloyd wird der Grund der Bursa durch drei verschiedene Gruben gebildet, eine rechts von dem Lobus Spigeli der Leber, eine zweite durch den Lobus Spigeli selbst und eine dritte tief rückwärts reichende links von der Wirbelsäule den unteren vier Rippen gegenüber. „Injectionen der Bursa mit Gips haben ergeben, dass der grösste Theil der Injektionsmasse in die tiefste Aushöhlung links von der Wirbelsäule sinkt und durch Palpation vom Abdomen aus nicht festgestellt werden kann. Das Foramen Winslowi ist theils offen, theils verschlossen“ (Lloyd). Wird die Bursa im Ganzen ausgedehnt, so entsteht ein Tumor von ziemlich characteristischer Gestalt, welcher vorwiegend das linke Hypochondrium einnimmt und sich von da verschieden weit nach dem Epi-

University of California LIBRARY Medical Department

gastrium und der Regio umbilicalis erstreckt (Lloyd). In meinem Falle hatte die Dämpfungsfigur, die man treffend mit der einer stark vergrösserten Milz vergleichen kann, genau diese Form und Ausdehnung, und ich gehe deshalb in der Annahme wohl nicht fehl, dass es sich hier um ein totales Empyem der Bursa gehandelt hat.

Wenn der Ausgangspunkt der Entzündung näher dem Kopfe des Pankreas zu gelegen ist, so ist es sehr wohl denkbar, dass mehr die rechte Hälfte der Bursa ausgedehnt wird, und es entstehen Tumoren, die an eine vergrösserte Gallenblase erinnern oder den Eindruck eines pericholecystitischen Abscesses hervorrufen. Characteristisch für die Bursaexsudate ist ihr Verhalten zu dem Magen und dem Colon transversum. Während ersterer vor resp. auf dem Tumor liegt, verläuft das Colon immer unter dem Tumor und niemals auf oder über ihm (Lloyd). Die Aufblähungen des Magens und Darms geben deshalb für die Diagnose wichtige Fingerzeige und sollten bei dem Verdachte eines Bursaexsudates niemals unterlassen werden. Die Beschaffenheit des Exsudates wechselt. Bald sind es mehr trüb seröse oder eitrige Ansammlungen, welche den Netzbeutel ausdehnen, bald mehr blutig jauchige. Erstere scheinen mehr Neigung zur Abkapselung zu haben, wie letztere, welche gewöhnlich nicht auf den Netzbeutel beschränkt bleiben, sondern sich rasch über das ganze Bauchfell ausbreiten und durch Sepsis zum Tode führen. Dem entspricht es, dass bisher kein jauchiges Bursaempyem in Folge von Pankreasaffektion erfolgreich operirt worden ist.

Die Symptome der Bursaergüsse sind im Wesentlichen: Schmerz, Erbrechen, Stuhlverstopfung und Meteorismus in der Oberbauchgegend.

Den Schmerz hält Lloyd für ein unsicheres Symptom. Er hat gewöhnlich paroxysmalen Character, kommt in unregelmässigen Zwischenräumen und bleibt verschieden lange bestehen. Er wird ins Epigastrium verlegt, strahlt nach dem Rücken und den Schultern aus und nimmt zuweilen zu nach der Nahrungsaufnahme (Lloyd). Es sind dies alles Eigenschaften, die auch dem Schmerze bei anderen Erkrankungen, namentlich Gallensteinen und Magengeschwüren zukommen, jedenfalls für die Differentialdiagnose mit Bursaexsudaten nicht zu verwerthen sind.

Was das Erbrechen angeht, so muss dasselbe bei Ergüssen in

die Bursa Theils auf die Reizung des Peritoneums, Theils auf Compression des Magens bezogen werden. Dass es aus letzterem Grunde besonders nach der Nahrungsaufnahme auftritt, ist begreiflich und führt dazu, dass es meist als auf einem Magenschwür beruhend gedeutet wird.

Aehnlich verhält es sich mit der Obstipation, die nicht nur durch Druck auf das Colon transversum, sondern auch durch die lokale Peritonitis zu erklären ist. Die durch Bursaexsudate bedingte Stuhlverstopfung veranlasst zweifellos häufig die falsche Annahme eines Ileus.

Der Meteorismus in der Oberbauchgend, der bei Ergüssen in die Bursa niemals zu fehlen pflegt, trägt dazu bei, über den wahren Sachverhalt zu täuschen, und so kommt es, dass das Exsudat in dem Netzbeutel vor der Operation meist übersehen und selbst bei der Operation nicht erkannt oder falsch gedeutet wird, umsomehr, als kleinere Exsudate weder eine Dämpfung hervorrufen, weil sie von Magen und Darm überlagert sind, noch der Palpation zugängig sind.

Der von mir Eingangs beschriebene Fall liefert ein lehrreiches Beispiel für die Symptomatologie der Bursaempyeme. Als Patientin zum zweiten Male in das Krankenhaus eingeliefert wurde, bestanden bei ihr so drohende Symptome eines Ileus, dass die Frage eines operativen Eingriffes ernstlich erwogen werden musste: 12tägige Stuhlverstopfung, Erbrechen fast der gesammten Nahrungsaufnahme und ganz ausserordentlich heftige, anfallsweise auftretende Koliken bei mässigem Meteorismus und dem Fehlen jeglicher Dämpfung. Die Entleerung des Empyems durch Wiedereröffnung der alten Narbe beseitigte alle Erscheinungen wie mit einem Schlage.

Wie man die Ergüsse in die Bursa omentalis am zweckmässigsten entleert, hängt von den Besonderheiten des einzelnen Falles ab. Je nachdem mehr die rechte oder die linke Hälfte des Netzbeutels durch das Exsudat ausgedehnt wird, kann man rechts oder links von der Mittellinie die Bauchhöhle eröffnen, und muss dann entweder das Lig. gastrocolicum, resp. hepatico-duodenale einnähen oder die freie Bauchhöhle durch sorgfältige Umstopfung mit Jodoformgaze schützen, ehe man die Eröffnung des Abscesses vornimmt. Grössere Ergüsse sind am leichtesten von der Mittellinie aus zugängig und werden Theils durch das Omentum minus, Theils

durch das Lig. gastrocolicum zu eröffnen sein. Solche, die sich mehr nach der linken Seite hin entwickelt haben, machen eine Dämpfung über den unteren linken Rippen und können von hier aus durch Rippenresection eröffnet werden. Dieses Vorgehen hat den Vortheil, dass dabei für den Abfluss des Exsudates bessere Verhältnisse geschaffen werden, als bei der Eröffnung von vorn, bei welchen zuweilen noch Gegenincisionen in der Lumbalgegend nöthig werden. In meinem Falle resecirte ich die neunte linke Rippe zwischen vorderer und hinterer A.-L. und kam dann zunächst auf die nicht verklebte Pleura, die ich in der von Israel zuerst angegebenen Weise durch Naht vor der Incision mit dem Zwerchfell vereinigen musste. Es verlangt diese Naht einige Sorgfalt, damit die Infection der Pleura vermieden wird. Transpleural ist ausser mir nur noch Guinard (6) in einem Falle von eitriger Pankreatitis und Nekrose vorgegangen.

Was die Fettnecrose angeht, so bin ich der Ansicht, dass diese nicht Ursache, sondern Folge der Pancreasentzündung und -necrose ist und dadurch zu Stande kommt, dass das Pancreassecret seine Fermentwirkung auf die lebenden Fettzellen entfaltet. Doch muss zu dieser ein bisher noch unbekannter Factor hinzukommen, um die typischen Necrosen zu bewirken. Die Versuche, die ich mit dem Secrete der bei meiner Patientin eine Zeit lang bestehenden Pancreasfistel anstellte, ergaben Folgendes: Setzt man demselben Theile von menschlichem, aus Leichen gewonnenen Unterhautfettgewebe zu und stellt beides in einem Erlenmeyerschen Kölbchen in den Brutschrank, so tritt nur die emulgirende Wirkung des Drüsensecretes hervor. Das Fett wird ausgelaugt und schwimmt in grossen Tropfen auf der Oberfläche der Flüssigkeit; das Fettgewebe selbst stellt ein leeres Maschenwerk von Bindegewebe dar. Auf das emulgirte Fett wirkt wahrscheinlich das noch unbekannte Agens, um dasselbe in die typischen Fettnecrosen mit ihrer eigenthümlichen talgartigen Consistenz zu verwandeln. Ob dabei Bakterien und speciell das Bacterium coli eine Rolle spielen, muss dahingestellt bleiben. Versuche, die ich nach dieser Richtung hin machen wollte, musste ich aufgeben, weil die Sekretion der Fistel versiegte und mir kein menschlicher Pancreassaft weiter zur Verfügung stand.

Bezüglich des Diabetes huldige ich der Ansicht, dass derselbe

zu Stande kommt, sobald kein Drüsensecret mehr in die Verdauungswege gelangt. Bei partiellen Necrosen ist daher eine Schrumpfung des Drüsenrestes oder ein Verschluss des Ausführungsganges durch Vernarbung pp. erforderlich. In meinem Falle nehme ich an, dass der Hauptausführungsgang der Drüse verschlossen war und dass deshalb das Secret, welches der kleine Drüsenrest unter dem Einflusse der bestehenden Entzündung in vermehrtem Maasse lieferte, nicht in den Darm gelangte, sondern durch die Fistel nach aussen abfloss. In dem Maasse, als das restirende Drüsengewebe schrumpfte, nahm die Sekretion ab und hörte schliesslich ganz auf, bis der letzte Rest der Drüse seine Function eingestellt hatte.

Meine Ansichten über die acuten entzündlichen Pancreaserkrankungen fasse ich wie folgt zusammen:

1. Die Ursache der acuten Pancreasentzündung ist in einer bacteriellen Infection des Drüsenparenchyms zu suchen.

2. Solange die Entzündung auf die Drüse beschränkt bleibt, sind die Krankheitssymptome nicht characteristisch genug, um eine Unterscheidung von anderen Erkrankungen (Gallensteine, Magengeschwüre) und somit eine sichere Diagnose zu ermöglichen.

3. Ausgesprochene Erscheinungen treten gewöhnlich erst auf, wenn die Entzündung auf das Peritoneum oder das retroperitoneale Gewebe übergreift, aber auch dann bleiben dieselben gewöhnlich, ihrer Aetiologie nach, unklar.

4. Necrosen des Pancreas werden am häufigsten durch die Infection der in der Drüse nicht selten vorkommenden hämorrhagischen Infarkte bewirkt.

5. Die Blutungen um die Drüse, wie sie bei der Apoplexia pancreatis vorkommen, entstehen am häufigsten durch Gefässarrosion bei der Sequestrirung necrotischer Drüsenabschnitte, sind also ein secundärer Vorgang. Daraus erklärt sich ihre grosse Neigung zur Verjauchung.

6. Die im Verlaufe der acuten Pancreatitis sehr häufigen Collapse und schweren Shockerscheinungen werden hervorgerufen durch die Infection des Peritoneums, die gewöhnlich bedingt wird durch den Durchbruch eines Jaucheheerdes in die Bauchhöhle.

7. Zuweilen führt die Necrose des Pancreas zu einer septischen

Peritonitis ohne Exsudat, die rasch tödtlich verläuft, ebenso wie die Necrose des Wurmfortsatzes.

8. Relativ häufig bleibt die Infection der Bauchhöhle auf die Bursa omentalis beschränkt, und es entstehen Abscesse innerhalb oder in der nächsten Nachbarschaft derselben, die einer Diagnose und erfolgreichen operativen Behandlung zugängig sind.

9. Die bei der acuten Pancreatitis mitunter auftretenden Ileussymptome werden meist durch Ergüsse in den Netzbeutel und peritonitische Reizung hervorgerufen.

10. Vor der Operation im acuten Stadium, d. h. zu einer Zeit, wo die Erscheinungen einer diffusen Peritonitis im Vordergrunde stehen, muss gewarnt werden.

11. Die Fettgewebsnecrose ist Folge, nicht Ursache der Pancreaserkrankung und wird durch die Einwirkung des Bauchspeichels auf die Fettzellen unter Mitwirkung eines bisher noch unbekannten Agens hervorgerufen.

12. Diabetes entsteht, wenn das Pancreas entweder ganz oder theilweise zerstört ist und etwa noch übrig gebliebene Reste functionsunfähig (durch Schrumpfung pp.) geworden sind.

Nachtrag.

Während ich noch mit der vorstehenden Arbeit beschäftigt war, kam ein neuer hierher gehöriger Fall in meine Behandlung, über den ich noch berichten möchte, weil er, trotzdem er letal verlief, nach verschiedenen Richtungen hin interessant ist.

43 jähriger Buchdrucker, starker Biertrinker. Vater an Asthma und Pericarditis gestorben, Mutter lebt, leidet an Kopfkoliken. Patient hat früher Pneumonie, Pleuritis, Typhus, Gesichts- und Kopfrose durchgemacht. Im Jahre 1893 hatte er zum ersten Male kolikartige Schmerzanfälle im rechten Hypochondrium und in der Gegend der Gallenblase, Erbrechen und Icterus. Nach 14 tägiger Dauer gingen die Anfälle zurück. Patient gebrauchte dann eine Karlsbader Kur. Seit diesem ersten Anfall wiederholten sich ähnliche, jedesmal mit Icterus und Erbrechen verbunden, alle $1^1/_2$ Jahre. Der Urin soll dabei bierbraun gewesen sein, der Stuhl etwas entfärbt.

In diesem Jahre (1900) bekam Pat. am 18. April wieder einen sehr heftigen Kolikanfall mit anfänglichem Erbrechen, diesmal aber ohne Icterus. Keine Obstipation. Seit 14 Tagen ist der Leib im Epigastrium tumorartig vorgewölbt

Am 7. 5. 1900. Aufnahme in das städtische Krankenhaus am Urban.

Status. Ueber mittelgrosser Mann, mit leidlich kräftiger Muskulatur und enormem Embonpoint. Scleren leicht ikterisch. Temperatur 38,5. Puls

ruhig, kräftig. Arterie mit Andeutung von Acteriosclerose. Abdomen halbkugelig vorgewölbt, in den unteren und seitlichen Partien weich und mit normalem Schall. Im Epigastrium bis ca. 3 Querfinger abwärts vom Nabel, den Rectus nach beiden Seiten hin gleichmässig überragend, eine deutlich abgrenzbare Resistenz, die überaus druckempfindlich ist. Die Haut über ihr leicht geröthet, in der Mitte etwas ödematös und hier am druckempfindlichsten. Oberhalb des Nabels besteht Fluctuation. Ueber der Fluctuation ist der Schall gedämpft, nur in der unteren rechten Hälfte schiebt sich etwas Darmschall ein. Die Leber erscheint etwas vergrössert und nach oben gedrängt. Die Geschwulst scheint mit der unteren Leberfläche in Verbindung zu stehen. Es ist unmöglich, den Tumor zu umgreifen, weil er zu breitbasig der hinteren Thoraxwand aufsitzt. Weder bei der Athmung, noch bei Lagewechsel werden percutorische oder palpatorische Aenderungen der Form und Grösse der Geschwulst nachweisbar. Brustorgane ohne Besonderheiten. Urin ohne Eiweiss und Zucker.

Diagnose: Pericholecystitis oder Pancreatitis suppurativa.

Operation 8. 5. 1900.

Chloroformnarkose.

Schnitt in der Mittellinie von der Mitte zwischen Processus ensiformis beginnend bis zum Nabel. Mehrere cm starkes Fettpolster.

In der Tiefe des Panniculus werden eigenthümliche, talgartige, gelbe, zerdrückbare, hanfkorngrosse Partikelchen ohne specifischen Geruch sichtbar, im Fettgewebe eingestreut, die als Fettnecrosen angesprochen werden und eine Betheiligung des Pancreas an der Erkrankung höchst wahrscheinlich machen. Nach Eröffnung der Bauchhöhle zeigt es sich, dass der Tumor mit der Bauchwand verwachsen ist, doch lässt sich leicht soviel von seiner Vorderfläche frei machen, als zur Incision desselben nöthig ist. Der freigelegte Theil der Geschwulst stellt eine von senkrecht verlaufenden Gefässen durchzogene etwas verdickte seröse Membran dar. (Lig. gastro-colicum.) Die Probepunction durch dieselbe ergiebt eine nicht riechende syrupdicke, an Erbsenbrei in der Farbe erinnernde Flüssigkeit, in welcher zahlreiche kleine, etwa stecknadelkopfgrosse hellgelbe Partikelchen suspendirt sind. Bei der Incision entleeren sich grosse Massen dieser Flüssigkeit (ca. 2 L.); mit ihr, abgesehen von den kleinen Partikelchen, grössere schwarze, necrotische Fetzen, die Fettgewebsnecrosen enthalten, in denen sich aber kein Drüsengewebe nachweisen lässt.

Agarröhrchen, mit dem Eiter beschickt, bleiben steril.

Mit dem Finger kommt man in eine unregelmässig tiefe Höhle, deren Wand von verklebten Darmschlingen gebildet zu werden scheint, und fühlt auf dem Boden derselben nahe der Wirbelsäule zerfallene Gewebsmassen, von welchen die beschriebenen necrotischen Fetzen herzustammen scheinen. Ausspülung der Höhle mit sterilem Wasser. Drainage mittelst Jodoformgaze und einem zwischen dieselbe eingeführten Drain. Der untere Theil der Wunde wird durch Zwirnsnähte geschlossen. Aseptischer Verband. Die als Fettgewebsnecrosen angesprochenen Körper erweisen sich unter dem Mikroscop als Zelldetritus und enthalten zahlreiche zierliche Fettsäurenadeln. Reste von Pancreasgewebe sind nicht aufzufinden.

Das Befinden des Patienten war in den nächsten Tagen nach der Operation so zufriedenstellend, dass an Heilung gedacht werden konnte. Die Secretion aus der Wunde war anfänglich sehr stark, nahm dann aber allmälig ab und fing an, eine jauchige Beschaffenheit anzunehmen. Es wurden bei jedem Verbandwechsel necrotische Gewebsfetzen der geschilderten Art aus der Wunde entfernt. Das Wundsecret ätzte die Wundränder an, sodass diese durch Paste geschützt werden mussten.

Der Urin war stets frei von Zucker und Eiweiss.

5 Tage nach der Operation acquirirte der bis dahin fieberfreie Patient ein von der Nase ausgehendes Erysipel, das aber mit nur mässigem Fieber verbunden war (höchste Temperatur 39°) und das Allgemeinbefinden wenig beeinträchtigte. Bedenklicher erschien das Auftreten von Singultus am 16. Mai (8 Tage p. o.). der ohne Unterbrechung bis zu dem Tode am 18. Mai (10 Tage p. o.) fortbestand, ohne dass sonstige Zeichen von Peritonitis bestanden hätten. Am 17. Mai zeigte das Wundsecret eine leicht blutige Beschaffenheit — die Drains waren schon seit mehreren Tagen durch tief eingeführte Jodoformgazestreifen ersetzt worden — und in der Nacht vom 18. bis 19. Mai erfolgte plötzlich eine foudroyante Blutung aus der Wunde, der Patient erlag.

Die Section (Prosector Prof. Benda) ergab Folgendes:

Sehr fettreiche anämische Leiche.

Im Epigastrium in der Mittellinie eine ca. 13 cm lange Operationswunde. Wundränder ziemlich trocken. Im unteren Ende der Wunde geht in das Fettgewebe ein kleinfingerstarker Abscessgang. Am oberen Wundende, am Eingang in die Bauchhöhle sind die Wundränder schmutzig-grau oder grauroth, stellenweise von kleinen Blutgerinnseln durchsetzt.

Beim Eröffnen der Bauchhöhle liegt zunächst das stark fetthaltige Netz vor. Dasselbe zeigt an seiner Oberfläche zahllose, mohnkorn- bis hanfkorngrosse, trockene derbe, scharf abgegrenzte nekrotische Herde von weisser Farbe und brüchiger Consistenz. An die Operationswunde schliesst sich eine mit Blut durchsetzte, zum Theil scharfrandige, vernarbende Oeffnung im Lig. gastrocolicum von etwa 3 Finger Durchmesser an. Die Därme im unteren Abschnitte der Bauchhöhle sind durch feinfaserige Bindegewebsmembranen und Stränge (Residuen einer älteren Peritonitis) mit einander verklebt. Beim Ablösen findet sich an der Radix mesenterii vor derselben ein mit Blutungen gefüllter apfelgrosser Herd, der durch das Mesocolon transversum in die Bursa omentalis führt. Beim Ablösen des Magens von der Leber gelangt man in eine sich schräg zwischen Leber und Zwerchfell er-

streckende, mit Eiter gefüllte Höhle. Zwischen Milz und Colon descendens beginnt eine mit schmutzig-schwärzlichen Zerfallsmassen gefüllte Jauchehöhle, die neben dem Colon descendens, hauptsächlich nach aussen bis zum Eingange ins kleine Becken verläuft.

Beim Ablösen des Colon transversum und ascendens von der Leber findet sich innerhalb von Verwachsungen ein Jaucheherd an der rechten Seite des Duodenum, sich gegen das Lig. hepatoduodenale nach oben erstreckend. Aus dieser Höhle entleert sich gallig gefärbter Darminhalt, der aus einem bleifederstarken Loch des Duodenums hervorquillt.

Beim Verfolgen der Operationswunde in die Bursa omentalis findet sich diese mit sehr übelriechenden, graugrünen Jauchemassen gefüllt. Dieselben sind namentlich nach links hin mit zahlreichen frischeren schwärzlichen Blutgerinnseln untermischt. Ausserdem enthält die Höhle Körner, die den nekrotischen Fettpartikeln entsprechen. In der Tiefe dieser Höhle fühlt man den ganzen Verlauf des Pankreas in guter Consistenz. Die Höhle steht mit der erst erwähnten an der Radix mesenterii und der am Colon descendens und Duodenum in Zusammenhang. Die Leber überragt um 3 Querfinger den Rippenrand, ist mit dem Zwerchfell verklebt.

Die Brusthöhle zeigt geringe Adhäsionen beider Lungen. Im Herzbeutel etwas vermehrte, kaum getrübte Flüssigkeit.

Lungen und Herz ohne besondere Veränderungen. Milz am unteren Pol fest mit dem Pankreas verwachsen. Kapsel zum Theil durch die Jaucheherde arrodirt, theils fibrös. Organ kaum vergrössert, Pulpa zerfliessend. Follikel etwas geschwollen.

Linke Niere mit mächtiger Fettkapsel, an deren Vorderfläche zahlreiche Nekrosen eingebettet sind. Kapsel leicht abziehbar. Parenchym ohne besondere Veränderungen.

Rechte Niere etwas stärker getrübt. Das Nierenbecken enthält Eiter. Nierenbeckenschleimhaut ohne erhebliche Veränderungen.

Magen mit gewulsteter grauer Schleimhaut ohne Substanzverluste.

Duodenum mit galligem Inhalt. Papille leicht durchgängig. 3 cm unterhalb derselben befindet sich ein fingerkuppenstarkes Loch, welches von der scharf durchbohrten Schleimhaut umgeben ist, sich nach aussen mit Unterminirung der Musculatur in breiten Arrosionen der Serosa öffnet.

Ductus choledochus und Gallenblase ohne Veränderungen.

Im Lig. hepato-duodenale verlaufen Eitergänge, Pfortader und Art. hepatica frei.

Der Ductus pancreaticus ist von der Papille aus leicht sondirbar. Die Pankreaskapsel ist missfarbig, aufgelockert, mit Blutungen durchsetzt. Auf allen Durchschnitten ist das Pankreas selbst von einer schmutzig-grauen Beschaffenheit und guter Consistenz der Läppchen, nur vereinzelte Nekrosen des interstitiellen Fettgewebes enthaltend.

Art. und Vena lienalis lassen in ihrem ganzen Verlaufe keine Gerinnsel und keine Wandarrosionen erkennen. Die Vena portarum ist ohne Veränderung. Die Verzweigungen der Art. mesararica sup. und der gleichen Vene verlaufen neben dem Pankreas durch die Jauchehöhle frei macerirt, so dass Strecken von 7 bis 8 cm frei liegen. Die Lumina zeigen indess keine deutlichen Thrombosen. Die Leber ist stark vergrössert, von glatter Oberfläche, graugelb opaker Färbung und ziemlich gut ausgeprägter Zeichnung der Läppchen. Keine Abscesse.

Sämmtliche Theile des Mesenteriums zeigen zahlreiche Fettgewebsnekrosen.

Die Aorta thoracica und abdominalis, sowie die grossen Baucharterien zeigen keine Veränderungen. Das Fettgewebe des parietalen Peritoneums enthält reichlich Nekrosen, nirgends finden sich dagegen solche im subcutanen Fett.

Pankreas 18 cm lang, Dicke am Schwanz 3 cm, am Kopfe etwa $3^1/_2$ cm.

Anatomische Diagnose:

Abscess und Blutungen in die Bursa omentalis. Verjauchung des Abscesses. Arrosion und Perforation des Duodenums. Fettgewebsnekrose des Mesenterium. Allgemeine adhäsive Peritonitis. Peritoneale und retroperitoneale Jaucheherde beider Bauchseiten.

Die mikroskopische Untersuchung des Pankreas (Prosector Prof. Benda) ergab Folgendes:

„Auf den durch das gehärtete Organ angelegten Durchschnitten erscheint die Drüsenläppchenzeichnung makroskopisch durchaus normal. Keine Erweichungen, keine Blutungen sind erkennbar. Bei Behandlung mit Kupferacetat, welches nach meinen neuerlichen Beobachtungen die Fettsäuren durch Grünblaufärbung

hervortreten lässt, erkennt man makroskopisch in den interstitiellen Bindegewebszügen kleinste, nicht einmal mohnkorngrosse nekrotische Inseln; in den Pankreasläppchen sind blaue Pünktchen an den Grenzen der Sichtbarkeit wahrnehmbar.

Mikroskopisch sind in dem interstitiellen Gewebe kleinste Herdchen nekrotischen Fettgewebes sichtbar, in denen an Stelle der Fettbläschen Gruppen von Fettsäurenadeln oder scholliges Fett liegt. Stellenweise erscheint eine einzelne Fettzelle in ganz normaler Umgebung von Fettsäurekrystallen erfüllt und mit coagulirtem scholligem Rand. Die Umgebung einzelner nekrotischer Herde ist mit Gruppen von Rundzellen infiltrirt, die mit Fetttropfen beladen sind.

Gegen die Kapsel hin enthält das interstitielle Gewebe grössere Infiltrationen von Leukocyten ohne besondere Anhäufungen von Nekrosen.

Innerhalb der Läppchen liegen mehrfach, ihrer Grösse nach einzelnen Fettzellen entsprechende Inseln von Fettsäuredrusen mit einer Kapsel umgeben. Die Pankreaszellen lassen keine besonderen Zerfallserscheinungen, keine Kernveränderungen erkennen. Doch sind mit geeigneten Methoden in vielen neben dem Kerne feinste Fetttröpfchen erkennbar."

Wir haben es also in dem vorstehenden Falle mit einem Bursaabscesse zu thun, der sowohl nach der Bauchhöhle, wie nach dem retroperitonealen Raum hin durchgebrochen war und hier eine Phlegmone, dort mehrere abgekapselte intraperitoneale Abscesse erzeugte. Es fragt sich nun zunächst, wie ist der Abscess entstanden? Mit ziemlicher Sicherheit können wir annehmen, dass bei der Genese desselben die bei der Section gefundenen Perforationen des Duodenums die entscheidende Rolle gespielt haben, während das Pankreas erst secundär in Mitleidenschaft gezogen wurde.

Für die Entstehung der Duodenalperforation giebt es zwei Möglichkeiten: entweder dieselben erfolgten von innen nach aussen als Ulcera duodeni oder von aussen nach innen dadurch, dass ein in der Nachbarschaft des Duodenum gebildeter Abscess sich allmälig einen Weg durch die Darmwand bahnte. Für die Bildung dieses Abscesses können sehr wohl Gallensteine verantwortlich gemacht werden, die, der ziemlich charakteristischen Anamnese nach, bei dem Patienten vorhanden gewesen sein können, auch

wenn sie bei der Section nicht nachgewiesen wurden. Letzterer Ansicht huldigt der Obducent Herr Prof. Benda auf Grund der pathologischen Beschaffenheit der Darmwand in der Umgebung der Perforationsstellen. Die Entstehung eines Bursaabscesses infolge einer Läsion der Duodenalwand wäre an sich nichts besonders Auffallendes und der Fall gewinnt deshalb erst dadurch höheres Interesse, weil ausgebreitete Fettnekrosen bestanden, ohne dass sich eine eitrige Entzündung oder Nekrose des Pankreas bei der Section und der mikroskopischen Untersuchung nachweisen liess. Die Drüse zeigte vielmehr eine intacte Kapsel und ein kaum krankhaft verändertes Parenchym, nur in dem interstitiellen Gewebe fanden sich vereinzelte Fettnekrosen, während in dem Fettgewebe des Netzes und der Mesenterien zahlreiche Nekrosen gefunden wurden. Wenn wir daran festhalten, dass diese durch die Einwirkung des Pankreassecretes auf die Fettzellen zu Stande kommen, so giebt es für die Entstehung der Fettnekrosen in unserem Falle kaum eine andere Erklärung als die, welche Körte (16) in einem ähnlichen Falle heranzog, nämlich dass der stark mit Pankreassecret gemischte Duodenalinhalt dieselbe Wirkung zu entfalten vermag, wie der Bauchspeichel selbst. Immerhin bleibt es auffallend, dass bei den nicht ganz seltenen Perforationen von Duodenalgeschwüren bisher, meines Wissens, sonst niemals etwas ähnliches beobachtet worden ist, und man müsste annehmen, dass dann eine längere Einwirkung zur Erzielung dieses Resultates nöthig ist, wie sie nur ermöglicht wird bei abgekapselten Ergüssen in die Bursa omentalis.

Interessant ist auch der Umstand, dass eine foudroyante Blutung das Ende des Kranken herbeiführte. Wenn auch bei der Section das blutende Gefäss nicht aufgefunden wurde, so zeigten sich doch Art. wie Vena mesaraica sup. auf weite Strecken hin isolirt und frei in der Jauchehöhle verlaufend. Dabei scheint mir das Pankreassecret insofern eine Rolle zu spielen, als es infolge seiner specifischen Wirkung auf das Fettgewebe die in den fettreichen Mesenterien verlaufenden Gefässe ihrer Stütze beraubt und so mechanischen Läsionen leichter zugängig macht, wenn wir von der Annahme einer arrodirenden Wirkung des Drüsensecretes auf die Gefässwände selbst absehen wollen.

Anhang. (Geheilte Fälle und neuere Literatur.)

Geheilte Fälle.

A. Eitrige Pankreatitis.

1. Pearce Gould. Lancet. 1891. 8. August.
2. Walsh. Med. News. 1893. p. 737.
3. Thayer. Americain journ. of med. sciences. 1895. October.
4. Richardson. Boston med. journal. 1895. 11. April.

cf. Körte (15), die chirurgischen Krankheiten und Verletzungen des Pankreas.

5. Takayasu, Beitrag zur Chirurgie des Pankreas. Mittheilungen aus den Grenzgebieten der Medicin und Chirurgie. Bd. III. 157.

23jähriger Mann, früher gesund, beginnt an Appetitlosigkeit und Mattigkeit zu leiden; plötzlich treten dazu heftige Schmerzen, später Fieber und Frost. Es stellt sich Icterus ein, die Farbe der Stühle ändert sich.

Die Schmerzen, die in unregelmässigen Zeiträumen auftreten, sind nach der Nahrungsaufnahme meist stärker, bei leerem Magen fast gar nicht vorhanden.

Abgang von Steinen mit dem Stuhl wurde nicht festgestellt.

Status. Citronengelbe Färbung der Haut und Scleren. Starkes Hautjucken. Zunge mässig weiss belegt. Temperatur normal. Puls 84. Leib in den unteren Partien etwas aufgetrieben. Nabelgegend druckempfindlich. Schall überall tympanitisch. Weder Leber noch Gallenblase fühlbar. Milz percutorisch erheblich vergrössert, nicht fühlbar. Urin ohne Eiweiss und Zucker. Stuhl thonfarbig.

Operation 15 Tage nach der Aufnahme. Bauchschnitt vom Sternum bis zum Nabel. Frauenfaustgrosser Tumor hinter dem Pylorus, vom Omentum minus bedeckt und mit der hinteren Magenwand zusammenhängend. Die palpatorische Untersuchung der Magenwand ergiebt an der Hinterwand eine Stelle, die einem Ulcus zu entsprechen scheint.

Incision durch das Lig. hepatico-gastricum. Entleerung einer trüben, weisslich-gelben Flüssigkeit, die stecknadelkopfgrosse weisse Körnchen (Leukocytendetritus), keine Speisenreste enthält, ohne charakteristischen Geruch und von alkalischer Reaction ist. Darnach verschwindet der Icterus allmälig und es entwickelt sich eine Fistel, die Pankreassaft mit den typischen Fermenten liefert.

Urin frei von Eiweiss und Zucker.

Heilung nach Spontanverschluss der Fistel.

6. Guinard, Pancréatite suppurée et gangreneuse. Bull. et mém. de la Soc. de chir. de Paris. Tome XXIV. No. 13.

51jährige Frau, seit längerer Zeit an rechtsseitigen Nierenkoliken leidend, erkrankt plötzlich mit heftigen Schmerzen im linken Epigastrium. Unter Fieber von remittirendem Charakter kommt es fünf Tage später zu Eiterung aus der Scheide, die 10 Tage anhält. Es entwickeln sich nun unter heftigen

Schmerzen Erscheinungen einer linksseitigen Pleuritis mit Dämpfung über der 8., 9. und 10. Rippe in der linken Axillargegend. Patientin kam mehr und mehr herunter. G. sah nach 3 Monate langem Krankenlager die Pat. zum ersten Mal, diagnosticirte nach erfolgreicher Probepunction einen subphrenischen Abscess, möglicher Weise durch eine eitrige Pancreatitis hervorgerufen, und machte die transpleurale Eröffnung nach Resection der IX. Rippe. Als er das Zwerchfell durchtrennt hatte, kam er auf eine mehrere Centimeter starke Gewebsschicht, nach deren Durchbohrung sich Eiter, untermischt mit nekrotischen Fetzen, entleerte. Die Höhle zeigte 2 Fortsätze, und zwar einen nach unten und einen nach der Wirbelsäule gerichteten. Es folgte Heilung unter Drainage der Wunde. In den Gewebstrümmern konnten mikroskopisch keine Pankreasreste nachgewiesen werden. Da ferner keine Pankreasfistel entstand und keine Fettgewebsnekrose vorgefunden wurde, so wird die Diagnose G.'s, die auf eitrige Pankreasentzündung lautete, mit Recht bezweifelt werden können.

7. Gallandet, Abscess of Pancreas. New York surg. Society. Annals of surgery. August 1899.

37jährig. Mann. 2 Monate lang an starken ununterbrochenen Schmerzen im Epigastrium mit plötzlichem Beginn leidend, verbunden mit Verstopfung, Appetitmangel, Abmagerung. Kein Erbrechen.

Temp. 100° F. Puls 90. Kein Zucker im Urin. Im Epigastrium ein Tumor von der Grösse eines kleinen Apfels, hart und gespannt, unbeweglich, anscheinend mit der vorderen Bauchwand adhärent. Eröffnung der Bauchhöhle durch eine verticale Incision über die Höhe der Geschwulst. Der Tumor geht von der Hinterwand der Bauchhöhle aus und entleerte bei der Incision dicken, grünlichen Eiter, der aus verschiedenen kleinen Abscessen kam. Das dazwischen liegende Gewebe war weich und konnte mit dem Finger zerrissen werden. Aus der Tiefe konnte man zerfallenes Gewebe entfernen und fühlte schliesslich die Pulsationen der Aorta. Die Wunde wurde drainirt und vernarbte in ca. 6 Wochen völlig.

Ungefähr 3 Wochen nach der Incision wurde ein rauher, rundlicher, etwa $^1/_4$ Zoll langer Stein aus dem Grunde der Wunde entfernt, von dem G. annimmt, dass er im Pankreas gesessen habe. (Auch dieser Fall ist mir aus dem bei Fall 6 erörterten Grunde bezüglich der Richtigkeit der Diagnose sehr fraglich.)

8. Elliot, acute Pancreatitis. Boston med. and surg. journal. 1898. Band 2. p. 389.

Ein Mann (Alter?) erkrankt 4 Wochen vor seiner Aufnahme plötzlich mit Magenschmerzen, Temperatursteigerung und Erbrechen. Eine Vorwölbung unter und hinter dem Magen macht eine acute Gallenblasenentzündung oder acute Pancreatitis wahrscheinlich. Es schien ein Abscess in der Bursa omentalis vorzuliegen. Incision rechts von der Mittellinie. Gallenblase normal. In der Nähe derselben Verwachsungen zwischen Magen, Darm und Mesenterium. Der in die Bursa omentalis eingeführte Finger entleert eine grosse Menge schmutziger, fettiger Flüssigkeit. Drainage. Entwickelung einer Fistel,

welche eine strohfarbene Flüssigkeit entleerte. Es ist nicht sicher, aber wahrscheinlich, dass eine Pankreasfistel vorlag. (Untersuchung auf Fermentwirkung fehlt.) Dem Anfalle gingen acute, schiessende Schmerzen entlang des linken Rippenbogens voraus.

B. Apoplexia pancreatis (acute hämorrhagische Pancreatitis).

9. Rasumowsky, Apoplexia pancreatis. Langenbeck's Archiv. Bd. 59.

29jähriger Arzt, seit längerer Zeit an gastrischen Störungen leidend, erkrankte plötzlich mit dumpfem Schmerzen in der Magengrube, die allmälig zunehmen und sich bis zur Unerträglichkeit steigern. Epigastrium aufgetrieben, druckempfindlich. Dämpfung daselbst. Unterbauchgegend eher eingesunken. Collapserscheinungen: subnormale Temperatur, Blässe der Haut, Frigor der Extremitäten, klebriger Schweiss. 4 Tage später Stuhlgang auf Calomel. Abendliche Temperatursteigerung — 38,3: 21 Tage nach diesem Anfalle unternimmt Pat. noch eine längere Reise.

Status 22 Tage nach demselben:

Abmagerung, Anämie. Im Epigastrium eine Auftreibung, die nach rechts und nach links bis unter die Hypochondrien reicht, deren höchster Punkt rechts von der Mittellinie liegt und deren untere Grenze sich bis nahe an die Nabellinie erstreckt. Die Geschwulst bewegt sich bei der Athmung nur wenig und wird undeutlicher bei horizontaler Rückenlage. Grenzen der Geschwulst unscharf. Percussionsschall gedämpft tympanitisch. Fluctuation vorhanden. Aufblähung des Magens und Darms zu diagnostischen Zwecken wird verweigert.

Diagnose: abgekapseltes Exsudat, wahrscheinlich von einem perforirten Magengeschwür ausgehend.

Operation 25 Tage nach dem acuten Anfalle. Chloroformnarkose. Zuerst Schnitt längs dem äusseren (rechten?) Rectusrande, dann in der Linea alba. Es liegt Leber vor, unter derselben fühlt man das gespannte und vorgebauchte kleine Netz. Perforation des linken Leberlappens mit dem Thermocauter.

Eröffnung einer hinter der Leber gelegenen Höhle, aus der sich eine dunkle, syrupartige Flüssigkeit, untermischt mit veränderten Blutgerinnseln und nekrotischen Gewebsfetzen entleert. Die Höhle ist kindskopfgross, hat unregelmässige Wandungen, reicht hinten bis zur Wirbelsäule, seitlich bis in die Hypochondrien und zwar weiter nach rechts als nach links. Ausspülung mit heissem Wasser. Drainage.

3 Wochen lang werden aus der Wunde Blutgerinnsel und nekrotische Pankreasstückchen ausgeschieden. Dann entwickelt sich ein fistulöser Gang, der 5 Monate bis zu seiner völligen Verheilung braucht. (Keine Bauchspeichelfistel.) Im Urin niemals Zucker oder Eiweiss.

10. Halsted (cf. Körte (15) p. 171).

C. Pankreasnekrose.

11. Gessner, Ueber Pankreasnekrose. Deutsche Ztschr. f. Chirurgie. Bd. 54.

30jährige Frau. Seit 8 Jahren an Gallensteinen leidend. Plötzliches

Auftreten von Schmerzen von ungewohnter Heftigkeit rechts und oberhalb des Nabels, verbunden mit galligem Erbrechen und unregelmässigem Stuhlgange. Unter Abmagerung und Kräfteverfall entwickelt sich ein epigastrischer Tumor und Icterus.

$1^1/_2$ Monate nach der acuten Verschlimmerung Laparotomie (Hahn). Eröffnung der Bauchhöhle am Rectusrande. Es findet sich ein sulziger, leicht zerreisslicher Tumor, in den Fettnekrosen eingestreut sind und der sich in die Bursa omentalis fortsetzt. Letztere enthält ähnliche Massen und eine schleimige Flüssigkeit. Jodoformgazetamponade. Im weiteren Verlaufe zerfällt der Tumor unter profuser Eiterung und Abstossung grösserer, nekrotischer Gewebsfetzen und es kommt zur Bildung einer Fistel, die aber kein typisches Pankreassecret liefert.

In den nekrotischen Massen konnte Pankreasgewebe nicht nachgewiesen werden.

Heilung der Fistel nach mehreren Monaten. Auftreten von pseudotabischen Erscheinungen im Verlaufe der Heilung.

12. Faure, Pancreatite suppurée; laparotomie; Guérison avec une fistule pancréatique. (Rapport par Guinard.) Bull. et mém. de la Soc. de chir. de Paris. 1899.

22jährige Kranke. Anamnese? Erkrankt mit heftigen Schmerzen in der Regio epigastrica, wenig Fieber, starke Abgeschlagenheit. Leib empfindlich, aufgetrieben. 9 Tage später acute Verschlimmerung. Heftiges Erbrechen, starke Schmerzen. Alle Erscheinungen einer peritonealen Infection liegen vor. Laparotomie. Medianschnitt im Epigastrium. Untere Leberfläche leicht mit der Vorderwand des Magens adhärent. Beim Lüften des Leberrandes zerreissen ein Paar Adhäsionen und man kommt nach Durchtrennung des Lig. gastrohepaticum in eine weite Tasche, welche bräunlichen Eiter, untermischt mit nekrotischen Trümmern, enthält und hinter dem Magen in der Bursa omentalis gelegen ist.

Auf dem Boden der Höhle sieht man ein quergelagertes, graues, stellenweise nekrotisches Organ, welches nichts anderes sein konnte als das Pankreas. Drainage. Es entsteht eine Fistel, die typisches Pankreassecret liefert.

Entlassung mit noch secernirender Fistel. Urin und Fettgewebsnekrose?

13. Langton. Lancet. 1898 Vol. II. 1633.

50jähriger Mann. Anamnese? Beginn der Erkrankung mit Erbrechen und Schmerzen in der Nabelgegend. Es entsteht ein pulsirender Tumor im Epipastrium und ein hämorrhagischer Ascites, von dem 11 Pints durch Punction entleert werden. 3 Wochen später Laparotomie, bei der ein hinter dem Colon transversum gelegener Tumor gefunden wird, der eine hämorrhagische Flüssigkeit enthält. Punction und Entleerung von 7 Pints derselben.

Heilung. Tod 2 Jahre später plötzlich unter den Symptomen innerer Blutung. Bei der Section findet sich das Pankreas zerstört: die Blutung war entstanden durch Compression der Vena portae in Folge von Narben.

Urin und Fettnekrosen?

14. Körte, Chirurgische Behandlung der Pankreaseiterung und Nekrose.

Verhandl. des Congresses der deutschen Gesellschaft für Chirurgie. 1894. S. 398.

Patientin lebt jetzt noch, d. h. bald 7 Jahre nach der Operation und geht ihrem Berufe nach. Sie ist aber in Folge des bei ihr ca. $1^1/_2$ Jahre nach der Operation aufgetretenen und jetzt noch fortbestehenden Diabetes stark abgemagert und in ihrer Leistungsfähigkeit wesentlich beeinträchtigt.

---

15. Körte, Die chirurgischen Krankheiten und die Verletzungen des Pankreas. Deutsche Chirurgie. Lief. 45. 1898.

16. Körte, Berliner Klinik. Heft 102.

17. Devoto, Die acuten Infectionen des Pankreas. Bericht über den X. Congress des italienischen Vereins für innere Medicin. Münchener med. Wochenschr. 1899. No. 21.

18. Simmonds, Sitzungsprotokoll des ärztlichen Vereins Hamburg vom 20. December 1898. Münch. med. Wochenschr. 1899. Jan. 31.

19. Jolasse, ebenda.

20. Gould, Pankreassteine, die zum Choledochusverschluss führen. Clinical society of London. 1898. Dec. 9. Med. News. 1899. Jan. 21.

21. Wagner, Zur Casuistik der Pankreas- und abdominellen Fettgewebsnekrose. Beitrage zur klin. Chir. Bd. 26.

22. Klippel, Le pancreas infectieux. Arch. général de méd. Nov. 1897.

23. Lloyd, Injury of the pancreas: A cause of effusions into the lesser peritoneal carity. Brit. med. journ. Nov. 12. 1892.

24. Oser, Die Erkrankungen des Pancreas. Wien. 1898. Hölder.

25. Franke, Beiträge zur acuten Pankreaserkrankung. Deutsche Zeitschrift f. Chir. Bd. 54.

26. Ehrlich, Beitrag zur Kenntniss der Pankreasnekrose. Beiträge zur klinischen Chir. Bd. 20.

27. Dörfler, Casuistischer Beitrag zur Symptomatologie der Pancreatitis acuta. Münch. med. Wochenschr. 1900. No. 8.

28. Morian, Ein Fall von Pankreasnekrose. Münch. med. Wochenschr. 1899. März 4.

29. Grawitz, Demonstration eines Falles von Fettnekrose u. Pankreasnekrose. Med. Verein in Greifswald. Sitzung vom 6. März 1899. Deutsche med. Wochenschr. 1899.

30. Simmonds, Zur Aetiologie der Fettgewebsnekrose. Münch. med. Wochenschr. 1898. No. 6 und 8.

31. Brennecke, Zwei Fälle von gangränöser Pankreatitis mit disseminirter Fettnekrose. Journ. of the Americ. med. Assoc. 1898.

32. Firth, Hämorrhagic Pancreatitis. The Brit. med. journ. 1899. April 8.

33. Van der Laan, Traumatic pancreatic cyst. Peritonitis after dapping. Journ. Americ. med. assoc. 1899. July 8.

34. Ferrand, Berl. klin. Wochenschr. 1899. L. B. S. 18.

35. Scudder, Acute hämorrhagic gangrenous pancreatitis operation on the 28ten day. Boston med. and surg. journ. 1899. No. 16.

36. Page, A., Traitement chirurg. des pancréatites suppurées et gangréneuses. Thèse de Paris. 1898. Steinheil.

37. Stern, Isolirte Pankreasverletzungen. Vierteljahrsschr. f. gerichtl. Med. Bd. 28. S. 275.

38. Deansly, A case of acute hemorrhagic pancreatitis simulating intestinal obstruction. Necropsy. The Lancet. 1899.

39. Etienne, Des pancréatites suppurées. Archiv. de méd. experim. et d'anat. patholog. 1898. p. 177.

40. Hutchinson, A case of suppurative pancreatitis. The Philadelphia med. journ. 1898.

41. Tripp and Bryant, Haemorrhagic Pancreatitis. Med. News. 1899.

42. Scott, Acute gangraenöse Pancreatitis. Americ. Journ. of the med. science. 1899. Sept.

43. Schmidt, Ueber das Verhältniss der Fettnekrosen zu Pankreasnekrosen. Unterelsässischer Aerzteverein. Sitz. 3. 11. 1900. cf. Münch. med. Wochenschr. 1900. No. 10.

44. Cushing, Traumating rupture of the pancreas; formation of hemorrhagic cyst. operation, followed by a pancreatic fistula and recovery. Boston med. and surg. journal. 1898. I. p. 429.

45. Fischer, Ueber einen Fall von acuter Pankreashämorrhagie. Med. Correspondenzbl. des württemb. ärztl. Landesvereins. 1899. No. 16.

Vergl. im Uebrigen bezügl. der neueren Literatur Gessner (11).

XXIV.

Thrombophlebitis der Sinus durae matris selteneren Ursprungs.[1]

Von

Dr. H. Riese

in Britz-Berlin.

M. H.! Seit dem Erscheinen der Monographie Lebert's[2] über die Phlebitis des Sinus transversus, namentlich aber seit der Aufforderung Zaufal's[3], bei dieser Erkrankung operativ einzugreifen, und seit der ersten glücklich verlaufenen Operation Lane's[4] im Jahre 1889 hat sich das Interesse der Chirurgen vornehmlich der otogenen Thrombophlebitis der Sinus zugewandt. Zur Heilung derselben sind im letzten Jahrzehnt zahlreiche Operationen ausgeführt werden, zahlreiche, vortreffliche Arbeiten — ich nenne nur diejenigen von Körner, Jansen, Hessler, Forselles und Mac Ewen — haben unsere Kenntnisse auf diesem Gebiete beträchtlich erweitert. 1898 konnte Blau[5] bereits über 104 Operationen wegen otogener Thrombose der Sinus transversus berichten, während Körner[6] 1895 erst 79 Operationen der Art aus der Casuistik gesammelt hat, und sicherlich hat die Zahl der operativen Eingriffe wegen dieser Erkrankung in den letzten Jahren

[1] Vorgetragen am 4. Sitzungstage des Congresses, 21. April 1900.

[2] Lebert, Ueber die Entzündung des Hirnsinus. Virchow's Archiv, Bd. IX. S. 381.

[3] Zaufal, Prager medic. Wochenschrift 1880, S. 516, und 1884, S. 474.

[4] Lane, British med. Journ. May 1889.

[5] Blau, Bericht über die Leistungen in der Ohrenheilkunde während 1895 und 1896. Leipzig bei Wigand 1898. S. 142.

[6] Körner, Die otitischen Erkrankungen des Hirns u. s. w. 2. Auflage, 1895. S. 78.

noch beträchtlich zugenommen, jeder beschäftigte Chirurg hat wohl Operationen wegen otogener Sinusphlebitis ausgeführt.

Demgegenüber hat die aus anderen Ursachen entstehende infectiöse Thrombophlebitis der Sinus kaum zu operativen Eingriffen Veranlassung gegeben, erstens wohl weil dieselbe in der Mehrzahl der Fälle den sehr schwer zugänglichen Sinus cavernosus betrifft, zweitens weil die infectiösen Sinusphlebitiden nicht otitischen Ursprungs an Zahl ganz zurücktreten. Das Verhältniss der infectiösen Sinusthrombose otitischen Ursprungs zu derjenigen anderer Herkunft geht am besten hervor aus der Statistik Pitt's[1]) die auf der Durchsicht von 9000 in den Jahren 1869—1888 an Guy's Hospital ausgeführten Sectionen beruht. Er fand 36 infectiöse Sinusphlebitiden, von denen 22 otogene waren, 14 andere Ursachen hatten. 7 davon waren Folge von Traumen, und zwar 6 von Schädelfracturen, 1 von Schädelknochenentzündung; 4 entwickelten sich im Anschluss an Carbunkel, und zwar 3 nach Gesichts-, 1 nach Nackencarbunkel; 1 entstand bei Retention infolge Drucks durch Geschwulst, 2 bei Meningitis. Berücksichtigt man die ganze Litteratur, so findet die von Pitt angegebene Verhältnisszahl der otitischen Sinusphlebitis zu derjenigen anderen Ursprungs 2 : 1, volle Bestätigung.

Die anderen Ursachen der infectiösen Sinusthrombosen sind nun aber nicht nur die von Pitt genannten, wie inficirte Traumen, welche die Schädelknochen betreffen, Carbunkel namentlich des Gesichts, aber auch des Nackens, sondern weiterhin[2]): Erysipele des Kopfes oder Gesichts, Parotitis, Eiterungen der Stirnhöhle[3]) und der Nasenschleimhaut sowie der übrigen Nebenhöhlen der Nase[4]), entzündliche Affectionen der Mundschleimhaut und des Pharynx, z. B. Mandelabscesse[5]), Orbitalphlegmonen[6]), schliesslich

[1]) Pitt, British medic. journal, April 5. 1890, Bd. I. p. 774, 775.

[2]) Vergl. Monakow, Gehirnpathologie in Nothnagel's spec. Pathologie und Therapie. Bd. IX, I. S. 879—81. Heineke i. Pitha Billroth. Bd. III, I. Abth. S. 97. Trendelenburg, Deutsche Chirurgie. Lfg. 33, I. S. 64, 69.

[3]) Kuhnt, Die entzündlichen Krankheiten der Stirnhöhlen 1885. S. 109, 155, 175.

[4]) Dreyfuss, Krankheiten des Gehirns im Gefolge von Naseneiterungen. Jena 1896.

[5]) Panas, Phlébite de la veine etc. consecutive à une amygdalite gangréneuse. Semaine médic. 29 juill. 1885. p. 255.

[6]) Lapersonne, Arch. f. Ophthalmologie 1885 und Coupland, Ophthalmolog. Society's transact. 1887.

Erkrankungen des Kiefers und der Zähne. Obgleich, wie v. Bergmann[1]) sagt, die chirurgische Casuistik von zahlreichen Fällen weiss, „wo eine Zahncaries Thrombophlebitis der Orbitalvenen oder Orbitalaphlegmone durch Verbreitung der Infection nach sich zog und so Gehirnabscesse entstanden," obgleich ferner auch Fälle von Meningitis im Anschluss an Zahnkrankheiten bekannt sind, so sind die Fälle von uncomplicirter Thrombophlebitis im Anschluss daran äusserst selten. Zwei derartige Krankheitsfälle, die ich zufällig innerhalb einer Woche in meine Behandlung bekam, veranlassen mich, Ihr Interesse auf dieses Thema zu lenken.

Der 1. Fall betrifft einen 52jährigen Arbeiter C. Sch., der am 25. 11. 1899 in das von mir geleitete Krankenhaus in benommenem Zustande aufgenommen wurde. Seine Frau gab an, er habe am 20. 11. starke Zahnschmerzen bekommen und sich am 21. einen unteren Backzahn ausziehen lassen. Darnach sei der Hals auf der rechten Seite angeschwollen, er habe sehr heftige Schmerzen bekommen, Schlucken und Sprechen sei ihm schwer geworden und vor kurzem, ca. 24 Stunden vor seiner Aufnahme, seien die Augenlider stark angeschwollen, und er habe Athembeschwerden bekommen. Der Befund war folgender: Athmung angestrengt und schnarchend, namentlich das Inspirium behindert, Sprache lallend und unverständlich. Temperatur 40°, Puls 124, klein, weich, zuweilen aussetzend, Augenlider beiderseits stark geschwollen, beträchtliche Chemosis, hochgradige Protrusio bulbi, rechts in der Umgebung der Orbita starke entzündliche Röthung, Pupillen ungleich, die rechte weiter als die linke, nicht gleichmässig rund. Augenhintergrund zeigt beiderseits Trübung der Papille, Gefässe nicht erweitert. Zur Seite der Macula beiderseits Atrophie der Chlorioidea, links bestehen zahlreiche Trübungen in der Netzhaut, an mehreren Stellen Ablatio retinae mit deutlichem Zittern der Netzhaut. Pupillen reagiren auf Licht, auch soll Patient deutlich haben sehen können. Die Augenbewegungen liessen sich bei dem stark benommenen Patienten nicht prüfen. Der Kopf scheint bei Bewegungen nirgends schmerzhaft zu sein. Am inneren Augenwinkel an der Nasenwurzel Röthung und Druckschmerz. In der Fossa retromandibularis und der Regio inframaxillaris rechts deutlich vergrösserte Lymphdrüsen und Weichtheilschwellung bis zur Mitte des Unterkiefers. Im Munde beträchtliche Schwellung des Mundbodens rechts, die Alveole des fehlenden rechten hinteren, oberen Molarzahns schmierig belegt, das Periost daselbst geschwollen. Von hier aus zieht sich entsprechend dem Arcus palatoglossus eine Geschwulst gegen den weichen Gaumen hin, die eine Vorwölbung bedingt und deutliche Fluctuation zeigt. Bei der Betastung derselben entleert sich mit Blut untermischter, stinkender Eiter, worauf Athmung und

[1]) v. Bergmann, Die chirurgische Behandlung von Hirnkrankheiten. III. Auflage, 1899. S. 483.

Sprache freier werden. Hintere Pharynxwand bis zur Schädelbasis, ebenso linke untere Gesichtshälfte und der untere Theil des Halses sind frei von Veränderungen. Ueber den Lungen Rasselgeräusche, keine Dämpfung, Herztöne rein, Milz nicht fühlbar. Im Urin Eiweiss, hyaline Cylinder. Die Durchleuchtung des Sinus maxillaris ergab nichts Positives.

Ich musste die Diagnose auf Thrombose des Sinus cavernosus stellen und nahm an, dass diese durch Vermittelung einer Orbitalphlegmone rechts entstanden sei, die ihrerseits entweder durch Erkrankung der rechten Kiefer- oder Stirnhöhle, oder durch directe Fortleitung der Infection auf dem Blutwege von der Periostitis des letzten Mahlzahnes aus sich entwickelt habe. Demgemäss trepanirte ich zuerst den Sinus frontalis rechts, ohne auf Eiter zu kommen; ebensowenig förderte eine Incision am unteren äusseren Orbitalrand Eiter aus der Orbita zu Tage. Die Trepanation der rechten Oberkieferhöhle von der Alveole des extrahirten Zahnes aus entleerte ebenfalls keine Flüssigkeit. Nach Erweiterung der Fistelöffnung am weichen Gaumen entleerte sich noch Eiter, und ich gelangte in eine umfangreiche Abscesshöhle an der Seitenwand des Pharynx, die nach oben bis in die Höhe des Querfortsatzes des Atlas reichte. Eine Incision in der Regio submaxillaris legte nur vergrösserte Lymphdrüsen frei. Unter zunehmender Benommenheit erfolgte eine Stunde nach der ohne Narkose und rasch ausgeführten Operation der Tod des Patienten.

Die 14 Stunden nach dem Tode ausgeführte Section ergab folgendes (unter Fortlassung der Beschreibung der Operationswunden):

Bei Eröffnung des Schädels zeigen sich die Gefässe der Pia an der Convexität stark gefüllt, Flüssigkeit in den Arachnoidealräumen nicht vermehrt. Dura an der Oberfläche frei von Veränderungen. Sinus transversus und Bulbus venae jugularis superior enthalten beiderseits Leichengerinnsel, Sinus cavernosus und Sinus Ridleyi sind mit in eitriger Schmelzung begriffenen Thromben gefüllt. Nach Entfernung der oberen Orbitalwand mit dem Meissel erscheint der Knochen gesund, Orbitalfett oedematös, aber ohne Eiterung, die Venae ophthalmicae beiderseits thrombosirt, rechts ausgedehnter wie links. Nach Herausnahme des völlig unveränderten rechten Felsenbeins sieht man, dass die Muskeln der Flügelgaumengrube eitrig infiltrirt sind; die Venen des Plexus

pterygoideus sind von Eiter umspült und mit Eiter gefüllt, lateral vom Pharynx findet sich eine kleine Abscesshöhle, die nach unten durch den Operationsschnitt am Arcus palatoglossus mit der Mundhöhle communicirt und nach oben gegen die Basis der Pterygoid und gegen das Foramen ovale hinzieht. Das Periost der Knochen der Schädelbasis, sowie diese selbst sind intact. Der Retropharyngealraum ist frei. Die Sinus frontales, ethmoidales und sphenoidales zeigen normale Schleimhaut, ebenso die Highmorshöhlen. Das Periost an der inneren Fläche der Alveole des hinteren rechten Backzahnes sowie das Periost des Os palationum rechts ist eitrig infiltrirt. Das Gehirn bietet ausser starker Gefässinjection und stärkerer Füllung der Venen nichts Besonderes. Kehlkopf, Trachea, Oesophagus und Mediastinum sind ohne Veränderungen bis auf eine Schwellung der Schleimhaut des rechten Sinus Morgagni. In den Lungen keine Abscesse, Herzmuskeln verfettet. Milz mässig vergrössert, weich, auf der Schnittfläche stark hervorquellendes Pulpagewebe, Follikel treten zurück. An den Nieren ist die Zeichnung der Rinde stark verwaschen. Das Parenchym der Leber ist weich, morsch, Zeichnung ebenfalls verwaschen. Darmtractus ohne Besonderheiten.

Aus diesem Sectionsbefunde geht hervor, dass sich die Infection von dem Periost der Alveole des hinteren oberen Backzahns rechts auf das angrenzende Gewebe in der Fossa pterygoidea fortgepflanzt und die Venen des Plexus pterygoideus ergriffen hat. Da in den Venen der Orbita sich nur einfache, aber keine eitrigen Thromben fanden, halte ich es für das Wahrscheinlichste, dass sich der Process von den Venen des Plexus pterygoideus durch die Venen des Formen ovale, oder die Venae meningeae mediae direct in den Sinus cavernosus fortgesetzt hat, der mit eitrigen Thromben erfüllt war. Durch welche dieser beiden genannten den Plexus pterygoideus mit den Sinus cavernosus verbindenden Venen sich die Thrombophlebitis fortpflanzte, liess sich bei der Zerreisslichkeit und Morschheit dieser Gebilde nicht mit absoluter Sicherheit feststellen. Jedenfalls ist die Fortpflanzung der Infection per continuitatem durch die Venen erfolgt. Eine fortschreitende Periostitis oder eine Orbitalphlegmose bestand sicher nicht. Die Thrombose der Orbitalvenen war secundär nach der Verstopfung des Sinus cavernosus entstanden.

Wie in den meisten mir bekannten Fällen von Thrombophlebitis der Hirnblutleiter nach Erkrankungen der Zähne der Sinus cavernosus der zuerst ergriffene gewesen ist, so auch in diesem Falle. Ganz anders gestaltete sich der Verlauf in dem anderen von mir beobachteten Falle.

Der 28 jährige Arbeiter W. P. kam am 13. 2. mit einer kleinen von einer Wurzelperiostitis des cariösen I. unteren Backenzahns links ausgehenden Parulis zu seinem Arzte, der dieselbe vom Munde aus incidirte und etwas stinkenden Eiter entleerte. Zwei Tage darauf extrahirte derselbe Arzt eine Wurzel des cariösen Zahns, die andere blieb zurück. Es trat nun eine Schwellung in der Regio submaxillaris auf und am 17. erfolgten Schüttelfröste; Patient bekam Kopfschmerzen und Schwindel. Mit diesen Angaben schickte ihn der behandelnde Arzt, Dr. Rosenau, am 18. Abends in das Krankenhaus.

Der Befund war folgender: Patient, völlig klar, klagt über Kopfschmerzen im Hinterkopf hinter dem linken Warzenfortsatz. Daselbst keine Oedeme bei Percussion keine Schmerzen, Trommelfell ebenso wie rechts völlig normal, ebenso das Gehör. Im Augenhintergrund links Venen stärker gefüllt als rechts.

Am linken horizontalen Kieferast, entsprechend der Gegend des I. molaris, von dem noch eine cariöse Wurzel in der Alveole steckt, leichte, aber kaum noch schmerzhafte Schwellung des Periosts und der Schleimhaut. In der Regio inframandibularis einige geschwollene Lymphdrüsen, linke Halsseite entlang dem sternocleidomastoideus schmerzhaft. Die Temperatur betrug 40°, der Puls schwankte zwischen 76—92 Schlägen per Minnte. Die Milz war vergrössert, innere Organe erschienen sonst gesund. Beim Aufrichten klagte Patient über Schwindelgefühl. Zuerst wurden Einreibungen mit Credé'scher Salbe und ein Priessnitz'scher Umschlag um den Hals angewendet. Trotz Darreichung einiger Gaben von Phenacetin und dann von Chinin hielt sich die Temperatur zwischen 38,5° und 39,8°; die Kopfschmerzen bestanden fort, besonders in der linken Kopfhälfte, dann traten Druckschmerzen am Emissarium mastoideum auf, die auch nach localer Blutentziehung durch Blutegel anhielten. Im Urin bildete sich ein mässiger Eiweissgehalt aus, es bestand Diazoreaction. Im Augenhintergrund fand sich am 21. 11. beiderseits leichte Trübung der Papille, nachdem sie zuerst am 19. 11. links beobachtet worden war. Der Puls blieb gleichmässig zwischen 70 und 90 per Minute. Am 21.11. fiel mir eine stärkere Füllung der Vena jugularis interna rechts auf, während hie linke zurücktrat. Dagegen bemerkte ich links eine strangförmige, schmerzdafte Schwellung am Rande des Kopfnickers, der Gefässfurche entsprechend. Ich kam daher zu der Ueberzeugung, dass es sich um ein Thrombophlebitis der Vena jugularis interna links handle, die sich entgegen dem Blutstrom in der Sinus transversus fortgesetzt habe. Ich schritt daher am 22.11. früh, also 9 Tage nach Incision der Periostitis, zur Operation mit der Absicht, erst die Vena jugularis freizulegen und dann den Sinus transversus zu eröffnen. Durch Schnitt am vorderen Rande des Kopfnickers vom Proc. mastoideus bis zur

Clavicula legte ich die Scheide der grossen Gefässe frei, nachdem ich die prallgefüllte Vena jugularis externa unterbunden hatte. Ich fand die Vena jugularis interna in einen derben Strang verwandelt, der mit der Gefässscheide sehr fest verwachsen war und dementsprechend schwer zu isoliren war. Dabei riss die direct in die Vena jugularis interna einmündende Vena facialis anterior an ihrer Mündungsstelle ein, und zeigte sich mit gänzlich vereitertem Thrombus gefüllt, der sich in die Vena jugularis interna fortsetzte. Ich resecirte dann die letztere vom Bulbus superior bis zum Bulbus inferior nach doppelter Unterbindung. Unterhalb der unteren Unterbindung an der Clavicula schien die Vene frei. Im übrigen resecirten Theil war sie mit eitrigen Thromben gefüllt. Ich isolirte dann die Vena facialis anterior, die sich erst über den horizontalen Kieferast frei von eitrigen Thromben zeigte, band sie oberhalb ab und resecirte den kranken Theil. Nach Tamponade der grossen Wunde am Halse und Fixation der Hautränder durch eine Naht, legte ich den Sinus transversus links durch Bildung eines Wagner'schen, die Schuppe des Felsenbeines enthaltenden, Hautperiostknochenlappens frei, nach der von v. Bergmann[1]) zur Eröffnung der mittleren Schädelgrube von der Seitenfläche des Schädels aus vorgeschlagenen Methode. Einige Stücke der unter dem umgebrochenen Knochenlappen stehen gebliebenen Knochenleiste wurden zur besseren Freilegung der Sinus und zur Herausleitung der Drains abgekniffen oder abgemeisselt. Der nicht pulsirende Sinus wurde incidirt und zeigte sich, wie erwartet, mit eitrigen Thrombusmassen gefüllt. Nach Schlitzung des Sinus transversus in weiter Ausdehnung entfernte ich die bis zum Foramen jugulare, zum Confluens sinuum und in den Sinus petrosus superior sich fortsetzende Thrombusmasse mit kleinem Löffel, bis an den genannten Stellen reines Blut hervorquoll. Dann Tamponade des Sinus mit Jodoformgaze, Herausleitung derselben durch die ausgesparte Knochenlücke an der Basis des Lappens, Zurückklappen und Fixation desselben durch Hautnähte.

Am Tage nach der Operation, die gut überstanden worden war, Abfall der Temperatur auf 37,5°, Abends jedoch Wiederanstieg auf 39°. Am 2. Tage ist die Temperatur normal, Kopfschmerzen verschwunden. 6 Tage nach der Operation entfernte ich die tamponirende Jodoformgaze und ersetzte sie durch einen feinen, drainirenden Streifen. Danach stieg die Temperatur noch einmal bis 40,5°, hielt sich dann aber wieder in mässiger Höhe, um naeh jedesmaligem Verbandwechsel noch etwas anzusteigen. Vom 2. 12. an blieb sie normal. Nachdem Patient beim Aufrichten immer noch etwas Schwindel bekommen hatte, konnte er am 16. 12. ohne jede Beschwerden aufstehen. Am 23. 12. wurde Patient in vollem Wohlbefinden aus dem Krankenhause entlassen. Er hatte gar keine Beschwerden mehr, Kopfschmerzen und Schwindel waren verschwunden, im Augenhintergrund erschien die Papille beiderseits noch etwas getrübt, die Füllung der Gefässe war normal. Die Wunde am Halse war verheilt. Am Schädel bestand noch eine feine, kaum secernirende Fistel an Stelle der Drainageöffnung. im übrigen hatte sich der Knochenlappen

[1]) l. c. Seite 554 bis 559.

gut angelegt. Die cariöse Wurzel des I. molaris hatte ich natürlich noch extrahirt. In den im Strichpräparat und in Kulturen untersuchten Eitermassen der Thromben aus der Jugularis und den Sinus hatten sich Streptococcen in Reincultur gefunden. Nach der Angabe seines Arztes hat sich einige Wochen nach der Entlassung des Patienten noch ein kleiner Sequester aus der Fistel entleert, dann hat sich dieselbe definitiv geschlossen, und jetzt arbeitet der Ihnen hier vorgestellte Patient seit mehreren Monaten, ohne je Beschwerden gehabt zu haben, bis auf diejenigen, die ihm eine folliculäre Angina verursachte.

Es dürfte, soweit ich die Literatur kenne, dies der einzige Fall sein, in dem eine auf eine Alveole beschränkte Zahnwurzel-Periostitis ganz direct auf dem Blutwege eine infectiöse Thrombose des Sinus transversus verursacht hat. Ist es doch ganz zweifellos, dass hier die Infection von dem Venengeflecht des Kieferperiosts auf die Vena facialis anterior, von hier auf die Vena jugularis interna und nach Thrombosirung derselben entgegen dem Blutstrom auf den Sinus transversus übergegangen ist, von dem sie sich noch in den Sinus petrosus superior weit hinein erstreckte.

Den beiden von mir beobachteten Fällen gemeinsam ist die Entstehung einer infectiösen Thrombose der Sinus nach einer Alveolarperiostitis auf dem Wege der Venen, ohne Einschaltung einer Periostitis der Knochen des Hirnschädels oder einer Orbitalphlegmone. Dass dieser von mir beobachtete Modus der Infection der Blutleiter des Gehirns nach Alveolarperiostitis überhaupt vorkommt, dürfte wenig bekannt sein; nähere Angaben darüber fand ich in der vortrefflichen These von Lancial[1]) vom Jahre 1888, nach der auch Mac Ewen[2]) in seinem bekannten Werke citirt. Lancial, der die bis 1888 vorhandene Literatur[3]) in ausgedehntem Maasse benutzt hat, berichtet über 8 Fälle, in denen eine Alveolarperiostitis zur Sinusthrombose geführt hat.

Bei der Mehrzahl derselben entstand die Thrombose in der Weise, dass sich die Eiterung vom Periost des Kiefers auf benachbarte Weichtheile und Knochen fortpflanzte, bis zur Schädelbasis

[1]) Louis Lancial, De la Thrombose des sinus de la Dure-Mère. Steinheil 1888.

[2]) Mac Ewen, Die infectiös eitrigen Erkrankungen des Gehirns und Rückenmarks. Uebersetzt von Rudloff. Wiesbaden 1898. p. 231.

[3]) Für das hier behandelte Thema kommt besonders noch in Betracht: Demons, Périostite phlegmoneuse diffuse du maxillaire et phlébite suppurée des sinus. 1879. Cfr. Progrès medical 1879, p. 906 oder Gazette hebdomadaire 1879. p. 736.

fortschritt und nach Entstehung einer eiterigen Periostitis der Schädelbasisknochen den Innenraum des Hirnschädels ergriff. In den von Lancial angeführten Fällen von Richet, Boiteux, Abblart und Zawadzki[1]) handelte es sich nicht um uncomplicirte Sinusthrombose, sondern es fanden sich noch ferner eitrige Meningitis oder Hirnabscesse. Es ist wahrscheinlich, dass die Meningitis das primäre, die Thrombose das secundäre war. Nur in der Beobachtung Zawadzki's scheint die Infection von Caries des unteren linken Weisheitszahns auf dem Blutwege, durch die Vena submaxillaris, Vena sublingualis, pharyngea und den Plexus pterygoideus fortgeschritten zu sein. In einem andern, in der Literatur vielfach erwähnten Falle, dem von Vigla 1839 veröffentlichten, entstand die Sinusthrombose in nicht ungewöhnlicher Weise durch Fortpflanzung der Infection auf die Highmorshöhle und die Orbita. In einem weiteren Falle von Demons kam es infolge Caries des unteren hinteren Molarzahns erst zur Periostitis des ganzen Unterkiefers und von hier aus zur Phlebitis der Jugularis interna, die sich auf alle Sinus der Dura fortpflanzte. Dass sich in einer Beobachtung von Colombe wirklich eine uncomplicirte Sinusthrombose direct auf dem Blutwege entwickelt habe, will Lancial nicht zugestehen, weil eine Section nicht ausgeführt werden konnte. Colombe sah ein Kind von 10 Jahren mit einem infolge Caries der Zähne des Oberkiefers entstandenen Abscess am weichen Gaumen, von dem aus eine Thrombophlebitis der Venen der Wange, der Vena angularis und der Venae ophthalmicae entstand und Zeichen von Thrombose des Sinus cavernosus auftraten, der das Kind erlegen sein soll. Ausserordentlich interessant ist eine Beobachtung von Lancial selbst, die ich deshalb etwas ausführlicher wiedergebe.

Ein 54jähriger Mann bekam eine Parulis in der Gegend der cariösen oberen Schneidezähne rechts, die sich von selbst öffnete, dann aber wieder schloss. Am Tage nach der spontanen Eröffnung bekam er unter hohem Fieber, Stirnkopfschmerzen, Oedem der Oberlippe und rechten Wange, und Schwellung bis zum rechten Auge. Deshalb wurde der Abscess durch Incision entleert. Zwei Tage danach entstand starker Exophthalmus, so dass eine Orbital-

[1]) cfr. Centralblatt f. Chirurgie 1886. S. 894.

phlegmone vermuthet und am darauf folgenden Tage eine Incision in die Orbita ausgeführt wurde, ohne dass sich Eiter fand. Der Patient wurde soporös und wurde schon in diesem Zustande, fünf Tage nach Eröffnung der Parulis, noch von Duret als Paradigma einer Thrombophlebitis beider Sinus cavernosi klinisch vorgestellt. Am Tage darauf erfogte der Tod. Die Section ergab Eiter in der Vena facialis rechts von der Gegend der Parulis bis zur Vena angularis, weiterhin Eiter in der Vena orbitalis superior bis in den Sinus cavernosus. Im rechten Sinus cavernosus, Sinus petrosus superior und transversus seropurulente Massen, im linken Sinus cavernosus ebenfalls Eiter übergehend in Thromben, die bis zum linken Transversus fortgingen.

Lancial schloss aus seinen Literaturstudien, dass seine Beobachtung die einzige sei, in der infolge Zahnwurzelperiostitis eine Thrombose der Sinus direct auf dem Wege durch die Venen entstanden sei, genau in der Art, in der ein Oberlippenkarbunkel diese Erkrankung verursacht.

Da ich auch in der nach der Arbeit Lancial's entstandenen Literatur ausser den von Lancial, Colombe und mir beobachteten keine weiteren Fälle directer Fortleitung der in der Umgebung einer Zahnalveole entstandenen Phlebitis auf die Sinus finden konnte, so ist an der Seltenheit dieser Entstehungsart der Sinusthrombose nicht zu zweifeln. Mögen auch noch einige derartige Fälle beobachtet worden sein, die in der Literatur nicht niedergelegt sind, so werden schon wegen rein anatomischer Verhältnisse derartige Sinusthrombosen stets ein recht seltenes Vorkommniss bleiben, seltener noch als auf dem Blutwege entstehende Sinusthrombosen nach entzündlichen Erkrankungen der Gesichtshaut und der Schleimhäute des Gesichtsschädels.

Nach den Untersuchungen von Chabbert[1]) sind im Gebiete der Alveolen und des Zahnfleisches die Venennetze so spärlich, dass Phlebitiden daselbst überhaupt sehr selten sind; weiter im Innern des Mundes aber nach dem Nasenrachenraum hin werden die Verbindungen mit den Facialisvenen immer seltener, um schliesslich ganz aufzuhören. Die Venen der hinteren Zahnalveolen, des weichen Gaumens und ihrer Umgebung können entzündliche Pro-

[1]) Chabbert, Veines de la face et du cou. Toulouse 1876.

ducte nur durch Vermittelung mehrerer Venennetze in die Nähe der Gehirnvenen gelangen lassen, nämlich durch den Plexus pharyngeus und pterygoideus.

Geht nun eine Infection trotz dieser Hindernisse doch auf die Gesichtsvenen oder den Plexus pterygoideus über, so muss eine Thrombose entgegen dem Blutstrome fortschreiten. Dass dies überhaupt möglich ist, haben ja vielfache Untersuchungen namentlich von Virchow, Recklinghausen und J. Arnold längst erwiesen, gerade aber in den hier in Betracht kommenden Venen treten dieser retrograden Entstehung von Thromben noch zahlreiche Klappen entgegen; was namentlich Merkel[1]) und Festal[2]) auf Grund zahlreicher Injectionen an Leichen betont haben, durch die sie auch feststellten, dass diese Klappen erst im höheren Alter verschwinden. Daraus erklärt es sich wohl, dass es sich in den meisten Fällen von auf dem Blutwege entstandenen Sinusthrombosen infolge entzündlicher Affectionen im Gebiet des Gesichtsschädels um ältere Personen handelt. Dass aber die Venenklappen auch im ganz jugendlichen Alter fehlen können oder nur ein durch die Infection schliesslich doch zu überwindendes Hinderniss darbieten, geht schon aus der citirten Beobachtung von Colombe hervor.

Geht nun aber trotz aller Hindernisse eine Thrombophlebitis der Gesichtsvenen oder der Venen des weichen Gaumens gegen den Hirnschädel hin weiter, so kann dies auf den verschiedensten Wegen erfolgen, da zwischen den Venen dieser beiden Gebiete eine grosse Zahl von Anastomosen besteht[3]). So kann sich eine Thrombophlebitis im Bereiche der Lippen durch die Vena facialis, die Vena angularis und die Vena ophthalmica zum Sinus cavernosus fortpflanzen, wie es in dem berichteten Falle von Lancial geschah und gewöhnlich in den Fällen von Karbunkeln der Lippe z. B. in den von Reverdin, Verneuil und Trude beobachteten der Fall war. Oder sie geht durch die Vena angularis zur Vena frontalis und zum Sinus longitudinalis wie in einem Falle von Demons nach Periostitis des Oberkiefers infolge Zahncaries.

---

[1]) Merkel, Topogr. Anatomie, Bd. I. S. 28.

[2]) Festal, Veines de l'orbite et leurs anastomoses avec les veines des rég. voisines. Thèse de Paris. 1887.

[3]) cfr. Festal l. c. und M.-Gurwitsch, Ueber die Anastomosen zwischen den Gesichts- und Orbitalvenen. Gräfe's Archiv, Bd. 29, Abth. 4. S. 31—38. Ein sehr gutes Schema findet sich bei Mac Ewen l. c. S. 32.

Andererseits geht die Thrombose, wie in dem einen meiner Fälle, durch die Vena facialis anterior erst zur Jugularis interna und dann zum Sinus transversus. Dieses Aufsteigen einer Thrombophlebitis von den mittleren Partien der Vena jugularis interna zum Sinus transversus ist jedenfalls recht selten. Grenet[1]) veröffentlichte eine Beobachtung Verneuil's, in der dieses Ereigniss nach Resection des Unterkiefers wegen Epithelialcarcinom eintrat (bei Pferden soll eine solche zum Sinus aufsteigende Thrombose in der Vena jugularis häufiger sein).

Die sich zum Plexus pharyngeus sammelnden Venen des weichen Gaumens und der Tonsillen, die Venae palatinae und tonsillares stehen durch den genannten Plexus mit dem wichtigen Plexus pterygoideus in Verbindung, der dem Stamme der Arteria maxillaris interna entspricht und um den Musc. pterygoid. externus herumzieht. Dieser Plexus hat dann wieder Verbindungen nach den verschiedensten Seiten hin: durch die Vena pharyngea zur Jugularis interna; durch die Vena sphenomaxillaris zu den Venae orbitales und so zum Sinus cavernosus, durch die Venae meningeae, durch die im Foramen ovale verlaufenden Venen und durch die Venen des Foramen lacerum anticum zum Sinus sphenoparietalis oder direct zum Sinus cavernosus. Gerade der Plexus pterygoideus spielt eine grosse Rolle bei der Entstehung der entzündlichen Hirnkrankheiten nach Erkrankungen des Kiefergerüstes oder der Rachenweichtheile, wie z. B. in dem bekannten Falle von infectiöser Thrombose des Sinus cavernosus, den Westermayer[2]) beobachtete, bei dem eine Eiterung der Highmorshöhle nach hinten in die Fossa pterygopalatina durchbrach und zum Gehirn aufstieg.

Dies sind die Verhältnisse, die das Zustandekommen einer infectiösen Sinusthrombose infolge entzündlicher Erkrankungen im Gebiete des Gesichtsschädels direct auf dem Blutwege zwar möglich machen, aber doch so erschweren, dass derartige Beobachtungen immer zu den Seltenheiten zählen werden. In der Mehrzahl der Fälle werden Sinusthrombosen wie andere entzündliche Erkrankungen des Gehirns und seiner Hüllen, die sich an eine Erkrankung des Kieferperiosts anschliessen, durch Fortleitung der Entzündung auf

---

[1]) Grenet: Des oblitérations de la jugul. intern. et des sinus de la dure mère. Thèse de Paris. 1873.

[2]) Westermayer, Münchener med. Wochenschrift 1895. S. 766.

die Lymphbahnen oder durch immer weiter um sich greifende und schliesslich bis zu den Knochen der Schädelbasis fortrückende Periostitis und Ostitis entstehen. Bald schreitet die zur Sinusthrombose führende Periostitis vom Unterkiefer auf das Kiefergelenk und das Planum infratemporale, bald vom Oberkiefer auf die Highmorshöhle und von da auf die Orbita fort, hier eine Orbitalphlegmone verursachend. Letzteres ist jedenfalls der häufigste Weg. Zuweilen entstehen infolge Zahnwurzelperiostitis auch Eiterungen in anderen Nebenhöhlen der Nase, von denen aus dann die Infection auf die Sinus fortschreitet. Solche Fälle schildert Müller[1]) infolge von Empyem der Siebbeinzellen. Denkbar wäre auch, dass sich eine entzündliche Erkrankung des Alveolarperiosts durch die Tube nach dem Mittelohr fortpflanzt und dann scheinbar otogene Hirnkrankheiten, unter andern auch Sinusthrombosen entständen.

Die Therapie der Sinusthrombose dentalen Ursprungs wird leider in den meisten Fällen erfolglos sein, nur unter so günstigen Umständen, wie sie bei dem einen meiner Patienten vorhanden waren, wird ein operatives Eingreifen Aussicht auf Erfolg bieten. Sind doch bisher erfolgreiche Operationen wegen Thrombophlebitis des zumeist ergriffenen Sinus cavernosus noch nicht gemacht worden. Mag es auch gelingen, an den Sinus cavernosus heranzukommen, sei es nach Resection der Felsenbeinpyramide, wie sie zuerst von Gluck ausgeführt worden ist, sei es auf dem von Krause zur Freilegung des Ganglion Gasseri angegebenen Wege, so wird es doch ausserordentlich schwer sein, ihn gründlich auszuräumen, zumal sehr schnell beide Sinus cavernosi ergriffen werden. Schliesslich bleiben dann doch noch die entzündlichen Herde in den Gebieten bestehen, die zwischen dem Periost der Alveole und dem Sinus cavernosus liegen, und die auch nur schwer zugänglich zu sein pflegen. Ausserdem breitet sich gerade die Entzündung des Sinus cavernosus sehr rasch auf die Meningen aus. In den seltenen Fällen aber, in denen es sich um Thrombose des Sinus transversus oder longitudinalis handelt, wird ein operatives Eingreifen geboten sein.

Unsere bisherigen Kenntnisse berechtigen uns zur Aufstellung folgender Schlusssätze:

[1]) Müller, Wiener klin. Wochenschrift 1895, No. 11, 12, 13. Empyem des Sin. frontalis u. ethmoidalis.

Wie reine Caries der Zähne unendlich oft anhaltende Kopfschmerzen auf dem Wege der Trigeminusbahnen auslöst, so führen durch Zahncaries bedingte Eiterungen des Kieferperiosts und der benachbarten Schleimhaut in einer grösseren Reihe von Fällen zu entzündlichen Erkrankungen des Gehirns, zu Hirnabscess und Meningitis, seltener bedingen sie eine uncomplicirte infectiöse Thrombose der Sinus. Die letztere entsteht entweder auf dem Wege der Lymphbahnen und durch fortschreitende Periostitis und Ostitis oder ausnahmsweise direct auf dem Blutwege durch retrograden Transport in den Venen. Gewöhnlich wird der Sinus cavernosus betroffen, selten der Sinus transversus oder longitudinalis. Das Vorkommen dieser schweren, meist tödtlich verlaufenden Complication muss eine weitere Mahnung sein zur ausgiebigsten Prophylaxe bei Erkrankungen der Zähne.

XXV.

Ueber die Form der Knochenbrüche durch directe Gewalt.[1]

Von

Dr. Fr. Rubinstein

in Berlin.

(Mit 6 Figuren.)

In Folge eines Traumas können directe oder indirecte Fracturen entstehen;[2]) je nachdem der Knochen an derselben Stelle bricht, an welcher die Gewalt einwirkt (direct), oder an einer entfernteren (indirect). Wenn z. B. ein Schlag den Humerus in der Mitte trifft und ihn dort bricht, so liegt ein directer Bruch vor; ist derselbe aber Folge eines Falles auf die Hand bei gestrecktem Arme, so liegt ein indirecter Bruch vor.

Es hat sich nun herausgestellt, dass eine gewisse Zahl von indirecten Brüchen (wobei der Ausdruck „indirect" mit einer gewissen Licenz gebraucht wird), eine ganz bestimmte, mit wenig Variationen sich gleichbleibende, typische Art des Zustandekommens und auch der Bruchform hat. Ich denke hier besonders an die sogenannten Rissbrüche des unteren Radiusendes, die Fractura typica radii und an die ebenso bezeichneten Brüche der Malleolen, je nachdem zuerst der innere oder äussere Malleolus um- und abgeknickt und der andere alsdann durch die Gewalt des gleichsam luxirten Fusses und die Vermittelung der seitlichen Verstärkungsbänder des Sprunggelenks abgerissen wird.

[1]) Vorgetragen am 4. Sitzungstage des Congresses, 21. April 1900.

[2]) Stetter, Compendium der Lehre von den frischen subcutanen Fracturen. Berlin. v. Georg Reimer. 1888. S. 5.

Am unteren Radiusende ist es die mächtige dreigetheilte Bandmasse des Lig. carpi volare profundum (Henle), welche bei Fall auf die dorsalflectirte und ausgestreckte Hand heftig angespannt wird und nun den Processus styloideus radii sammt dem Gebiet der unteren Epiphyse abreisst. Hierdurch und durch eine bestimmte anatomische Configuration des Handgelenks entsteht eine zwiefach typische Dislocation der Bruchenden, welche das wesentlichste diagnostische Kennzeichen liefert (doppelte Bajonettstellung). Ebenso typisch in Bezug auf die Art des Zustandekommens und die Form sind die Malleolenfracturen. Der äussere Malleolus kann brechen [nach Dupuytren und Maisonneuve][1]) primär durch forcirte Supination, wobei die Ligg. talofibularia und das Lig. calcaneofibulare entweder abreissen oder den Knöchel über dem Hypomochlion der Taluskante brechen, sodann durch forcirte Abduction, wobei der Fuss als Hebel wirkt und durch directen Druck gegen die Innenfläche des Knöchels diesen abbricht, endlich (secundär) durch forcirte Pronation, nachdem das Lig. deltoides auf der Innenseite abgerissen oder der Malleolus internus abgebrochen ist. Der typische Bruch des Malleolus internus entsteht durch directen Druck des Talus auf die Innenfläche des Knöchels und bei forcirter Pronation durch Zerren des Lig. deltoides als echter Rissbruch.

Nach Kocher[2]) ist die Riss- und Knickungsfractur meist gleichzeitig Compressionsfractur. Weitere typische indirecte Rissfracturen sind: Die Fractura tuberculi majoris humeri und die Abrissfractur des Epicondylus internus humeri[3]). Beim eingehenden Studium der verschiedenen Bruchformen und des Verlaufs der Bruchlinien in den einzelnen Knochen gewahren wir mehr und mehr eine Gesetzmässigkeit der Bruchformen je nach der Art ihres Zustandekommens und der Stellung der Knochen im Augenblicke der Verletzung. So giebt auch Kocher[4]) den Rath, sich bei den Fracturen am untersten Humerusende über die Art des Zustandekommens dieser Fracturen genau zu orientiren, weil die Genese

[1]) Stetter, Compendium der Lehre von den frischen, traumatischen Luxationen. S. 101.

[2]) Beiträge zur Kenntniss einiger praktisch wichtiger Fracturformen. Basel und Leipzig 1896 bei Carl Sallmann. S. 8.

[3]) Kocher, l. c. S. 89 und 90.

[4]) l. c. S. 115.

für die Diagnose einen sehr grossen Werth hat. „Man kann oft aus der Art und Weise, wie die Fractur entstanden ist, die eine Fractur von vornherein ausschliessen, eine andere für wahrscheinlich halten“. Freilich gilt dies nur für den Arzt, der an eine gewisse Gegenständlichkeit des Denkens gewöhnt ist und eine Art plastischer Phantasie, plastischen Vorstellungsvermögens besitzt. Wer z. B. die beiden Abbildungen bei Kocher[1]) „Fractura supracondylica humeri in Form der Extensionsfractur“ und die zweite correspondirende „in Form der Flexionsfractur“ betrachtet, von denen die eine das genaue Gegenstück und Spiegelbild der anderen ist, der wird auf die Gesetzmässigkeit der Knochenbruchformen geradezu gestossen. Erwägt man, dass der Knochen eine reguläre Structur nach dynamischen Gesetzen besitzt, dass ferner die Gewalteinwirkung gleichfalls nach den Regeln der Mechanik analysirt werden kann, so liegt in der Regelmässigkeit der Bruchformen durchaus nichts Wunderbares. Vielmehr wissen wir ja aus der Mineralogie, dass eine verwandte Regelmässigkeit auch bei dem Bruch der Mineralien, Erze und Gesteine zu beobachten ist und dass man hier z. B. einen faserigen, muscheligen, körnigen etc. Bruch unterscheidet, der sicherlich mit der inneren Structur des betreffenden Minerals zusammenhängt. Etwas ähnliches war also für den Bruch der Knochensubstanz von vornherein zu erwarten.

Meine Beobachtung geht nun dahin, dass die Knochenbrüche durch directe Gewalt meistens in dreieckiger Form auftreten, sofern der betreffende Knochen eine breite oder platte Gestalt hat oder überhaupt einige Flächenausdehnung besitzt. Wie sich aus den einzelnen Krankengeschichten ergiebt, erfolgten die Brüche meistens so, dass der fracturirte Knochen auf einer festen Unterlage lag, als ihn die einwirkende Gewalt traf, also etwa so gebrochen wurde, wie wenn man ein Stück beliebiges Material mit der linken Hand festhält und mit der rechten Stücke davon abbricht. Von meinen zahlreichen Fällen, in denen ich die Verletzungen dieser Art im Röntgenbilde fixirte, habe ich sechs der eclatantesten ausgewählt. Fast jeder von ihnen bietet bemerkenswerthe Einzelheiten dar.

1. Adam, Arbeiter, 41 Jahre, Bruch des Metatarsus I des rechten Fusses durch Auffallen eines angeblich 30 Centner schweren Eisenstückes (Träger).

[1]) l. c. S. 117 und S. 124. Abbildung No. 73 und 74.

Tag der Verletzung 20. October 1899. Tag der Röntgen-Photographie 4. Nov. 1899. Patient setzte bis zum 25. Oct. 1899 die Arbeit aus, arbeitete dann bis zum 30. Oct., hatte „furchtbare“ Schmerzen.

Fig. 1.

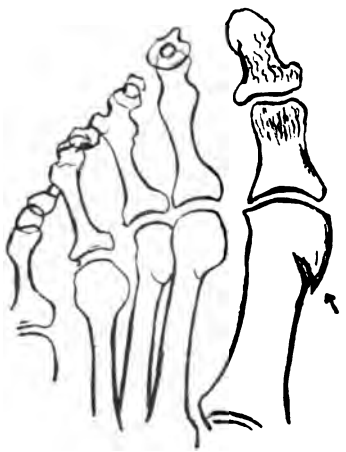

30. Oct. Schwellung des rechten Dorsum pedis, keine Fractur wahrzunehmen. Diagnose: Anscheinend Synovitis traumatica im Metatarsophalangealgelenk der rechten grossen Zehe. — 4. Nov. Röntgen-Photographie ergiebt Fractur des Metatarsalkopfes der rechten grossen Zehe mit Dislocation ad latus geheilt. Am 13. November geheilt entlassen.

Auf der Originalphotographie sieht man auch besonders schön den Aufbau der spongiösen Substanz der Basalphalanx der grossen Zehe, in dem Theil des Knochens, der nach dem Interphalangealgelenk zu belegen ist. Die Bälkchen verlaufen alle parallel, senkrecht auf den Gelenkrand des Knochens zu.

Brüche des Metatarsus I sind immer Brüche durch directe Gewalt. Muskat[1]) führt aus, dass die sogenannte Fussgeschwulst, die man neuerdings mit Hilfe der Röntgenstrahlen als auf Fracturen der Mittelfussknochen beruhend erkannt[2]) hat, auf die mittleren Mittelfussknochen (Metatarsus II und III) beschränkt ist, denn in den Köpfen dieser beiden Metatarsalknochen und dem Calcaneus erblickt Muskat nach Beobachtungen an Kranken und Röntgenbildern die drei Stützpunkte des Fusses, die vom Körper belastet werden.

---

[1]) Die Brüche der Mittelfussknochen in ihrer Bedeutung für die Lehre von der Statistik des Fusses. Volkm. Samml. klin. Vorträge. No. 258. 1899.

[2]) Literatur über die Fussgeschwulst ebendort.

Hier wurde also der Bruch durch blosse klinische Untersuchung nicht erkannt. Ich besitze aber auch eine Röntgenphotographie eines Fusses, bei welchem in einem ersten chirurgischen Institut die klinische Diagnose gestellt wurde: Ankylose nach Fractur des IV. Metatarsalköpfchens, während auf dem Röntgenbilde alle Metatarsalknochen völlig unverletzt gefunden wurden. Es ist leicht, sich hier sowohl nach der positiven wie nach der negativen Seite zu irren. Ohne Röntgen-Photographie resp. Durchleuchtung giebt es auf diesem Gebiet keine diagnostische Sicherheit. Wer mit kleineren Röntgen-Apparaten arbeitet, sollte stets die Photographie der blossen Durchleuchtung vorziehen! Für ein genaues Studium aller etwa vorhandenen Brüche (ein weiter unten beschriebenes Fussbild weist deren fünf resp. sechs auf!) und Nebenverletzungen ist die Photographie unerlässlich.

2. Franz Busch, 31 Jahre, Schlosser.

28. Oct. 1899. Dem Patienten ist heute ein Eisenstück von $2^1/_2$ Centner Gewicht auf den rechten Handrücken gefallen. Knacken im rechten

Fig. 2.

Handgelenk bei Bewegungen, taubeneigrosse Schwellung zwischen der Basis des Metacarpus des Daumens und des Mittelfingers, Schienenverband.

31. Oct. Erheblich gebessert, Handbäder, Massage. — 3. Nov. Klagt noch über Schmerzen beim Massiren, Schwellung besteht noch, Bäder fortgesetzt. — 9. Nov. Gesund geschrieben. — 10. Nov. Angeblich ist beim Arbeiten wieder Schwellung eingetreten. — 23. Nov. wieder zur Arbeit entlassen. — 24. Nov. Patient konnte nicht arbeiten, Verdickung etwas unter-

halb des Mitte des Radius, an der Dorsalseite, in der Gegend des Abd. pollic. longus und Extensor poll. brevis. — 22. Dec. Röntgen-Photographie, Fractur des unteren Radiusendes constatirt.

Während der typische Querbruch des Radius sich meistens im Bereich der unteren Epiphyse befindet, geht hier die schräge Bruchlinie am radialen Rande des Knochens etwas über die frühere Epiphysenlinie hinaus, sie dringt bis mehr über die Hälfte Weges zum Gelenkspalt vor, hat ihn offenbar aber nicht erreicht, so dass hier nur ein Spalt, eine Knochenfissur zu Stande gekommen ist, kein completer Bruch. Dieser Umstand hat die klinische Diagnose erschwert. Es fehlten ausser Schmerz und Schwellung alle typischen Fracturzeichen. Die Schwellung befand sich ausserdem noch ziemlich entfernt vom Orte der Fissur. Man ersieht aus diesem Fall wiederum, wie weise der vor der Zeit der Röntgenstrahlen gegebene Rath war, lediglich bei Verdacht auf Knochenbruch so zu handeln (am Hand- und Fussgelenk insbesondere), als läge wirklich ein solcher vor.

Weiter ist dann hier noch ein viereckiges Knochenstück vom unteren Radiusende losgesprengt, das mehr ulnarwärts gelegen ist. Der Spalt steigt senkrecht vom queren Handgelenkspalt auf, beginnt genau gegenüber dem Gelenkspalt zwischen Os naviculare und lunatum und hat eine Länge von etwa 2 cm. Dieses Bruchstück scheint völlig herausgesprengt gewesen und seitlich gegen das Spatium interosseum wie distalwärts gegen den Handgelenkspalt verschoben worden zu sein, doch ist eine obere quere Bruchlinie nicht mehr erkennbar, nur angedeutet durch eine stärkere Periostwucherung am ulnaren Rande des Radius. Vom Gelenkspalt an bis herauf zur Stelle dieser eben bezeichneten stärkeren Wucherung ist das Periost zackig und unregelmässig geformt. Zweifelhaft bleibt auch nach dem Bilde, ob nicht das erwähnte viereckige Bruchstück noch einmal in seinem unteren Bereiche quergetheilt war. Eine entsprechende Linie ist nur leicht angedeutet. Sehr deutlich ist hier auf dem Bilde auch das, von der typischen Radiusfractur her bekannte Hinüberfallen der Hand nach radialwärts angedeutet durch die Breite des Spalts zwischen Gelenkrand der Ulna und Os triquetrum. Vom Os lunatum fällt hier nur ein kleiner Theil in den Bereich der Ulna, wenn man sich von deren, am

weitesten nach radialwärts vorspringendem Punkt eine Linie parallel zum Radius gezogen denkt.

Die genaue Aehnlichkeit der Fracturformen in Fall 1 und 2 hat mich zuerst auf den Gedanken gebracht, dass in dieser Fracturform bei den Knochenbrüchen durch directe Gewalt etwas Typisches zu suchen sei.

3. Hillbrich, Zimmermann, 44 Jahre. Dieser Fall wurde mir nur von Herrn Dr. Kunz, Berlin, zur Begutachtung zugeführt. Photographie vom 30. Januar 1900. Vor etwa acht Tagen Verletzung des linken Handgelenks durch ein darauf gefallenes Brett, Synovitis des linken Kniegelenks, ebenfalls traumatischen Ursprungs, besteht gleichzeitig.

Fig. 3.

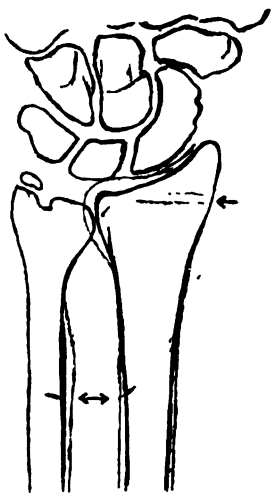

Dieser Fall zeichnet sich aus durch eine Fülle von Nebenverletzungen. Um die Hauptverletzung gleich zu erledigen, so besteht sie in einem Doppelbruch des unteren Radiusendes im Bereich der Epiphyse; beide Bruchstücke weisen die typische dreieckige Gestalt auf, beide Bruchlinien, die längere fast horizontal, die kürzere schräg zum Spatium interosseum verlaufend, treffen sich am Gelenkspalt, an einem Punkt, der wiederum wie vorher fast genau dem Spalt zwischen Os naviculare und Os lunatum gegenüberliegt. Das kleinere Bruchstück wird vom Callus wie von einer Kappe umgeben; der Callus erstreckt sich ins

Handgelenk bis zur oberen Reihe der Handwurzelknochen, erfüllt die Articulatio radio-ulnaris inferior und erstreckt sich noch eine Strecke bis ins Spatium interosseum hinein. Dass hier nach erfolgter Consolidation bedeutende Störungen der Beweglichkeit zurückbleiben werden, ist aus dieser Anordnung der Callusbildung ohne Weiteres klar.

Von den Nebenverletzungen fällt zuerst auf die Absprengung des Proc. styloid. ulnae. Auf die Häufigkeit dieser Nebenverletzung hat zuerst Herr Geh. Rath v. Bergmann aufmerksam gemacht. Ferner ist sie erwähnt bei Gocht[1]) nach der Arbeit von Kahleyss-Halle, „Zur Kenntniss der Fracturen am unteren Ende des Radius“[2]). Kahleyss bezeichnet sie als die wichtigste und häufigste Complication, die er unter 60 Fällen von typischer Radiusfractur in 78 pCt. der Fälle constatirte.

Ferner fällt an dem Bilde eine sich weit an der scharfen Kante der Ulna hinauf erstreckende, etwa 4 cm über dem Gelenk beginnende Periostschwellung auf, die bei Knochenverletzungen am Radius und Gelenkentzündungen (von mir z. B. an Photographien gonorrhoischer Handgelenkentzündung beobachtet) eine häufige Begleiterscheinung ist. Ich möchte sie als sympathische Periostschwellung der Ulna bezeichnen. Sie leitet häufig auf eine Fissur der Ulna hin, die sich gewöhnlich an der Stelle der stärksten Periostschwellung vorfindet. So auch hier. Der lineare Spalt durchsetzt hier die Ulna schräg von oben innen nach unten aussen. Die isolirten Fracturen der Ulnadiaphyse haben häufig diese lineare Form. Ein correspondirender linearer Spalt durchsetzt den Radiusschaft in gleicher Höhe mit der Ulnafractur und mit gleichem Verlauf. Auch zu beiden Seiten des Radiusschaftes zeigt sich das Periost geschwollen, soweit man es verfolgen kann. Die Hand ist hier nicht so weit nach radialwärts verschoben, wie im Fall 2.

4. Auch den Patienten Böhr, Arbeiter, 42 Jahr, sah ich zuerst vor etwa drei Jahren nur einmal auf Veranlassung des Herrn Dr. Max Hirschfeld in Schöneberg[3]). Das Bild ist am 7. März 1900 aufgenommen. Der

---

[1]) Lehrbuch der Röntgen-Untersuchung. Stuttgart bei F. Enke 1898. S. 147.

[2]) Deutsche Zeitschrift für Chirurgie XLV. p. 53.

[3]) Seine Notizen lauten: Arbeitsunfall 25. 6. 97. Radius an der Grenze des unteren und mittleren Drittels gebrochen, Ulna oberhalb des Proc. styloideus. Starker Bluterguss. Sensibilitätsstörungen im Gebiet des N. ulnaris.

Bruch erfolgte durch Auffallen eines Balkens auf den rechten Unterarm, als dieser auf einer festen Unterlage auflag. Auch hier ist die Dreiecksform des Bruchstücks gewahrt, der Bruch hat die meistens nur an der Tibia beobachtete Flötenschnabelform. Entgegen der Angabe von Stetter[1]) wonach eine Verschiebung der Fragmente bei Diaphysenbrüchen des Radius so gut wie ganz fehlen wird, ist hier eine deutliche Verkürzung des Radius um ca. 1 cm nachzuweisen. Auch die Flötenschnabelbrüche der Tibia heilen ja meistens mit Verkürzung. In einem weiteren Falle von Radiusfractur (der

Fig. 4.

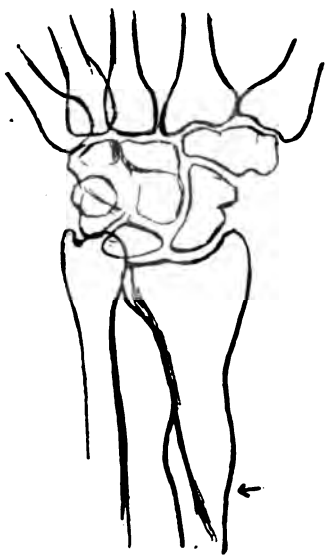

hier nicht illustrirt ist), findet sich die gleiche Verkürzung des Radius, im unteren Radiusende zugleich eine kreisrunde helle Stelle, die auf Atrophie des Knochens zu beziehen ist. Dass auch der Proc. styloideus ulnae gebrochen gewesen ist, würde man schon nach dem oben Gesagten aus der sympathischen Periostschwellung der Ulna, die auch hier vorhanden ist, schliessen können. Die Umrisse des unteren Ulnaendes treten auf dem Bilde, verstärkt durch die Schatten der Handwurzelknochen, besonders scharf hervor.

Dieser Fall unterlag der Begutachtung des Schiedsgerichts einer Berufsgenossenschaft. Der Gutachter entschied, dass wegen

Notverband am 25. 6., Schienenverband am 26. 6., Gipsverband am 28. 6. Abnahme am 13. 7. Ende Juli tritt er in die Behandlung der Berufsgenossenschaft über.

[1]) l. c. S. 77.

der Geringfügigkeit der Callusbildung und der auf dieser Seite vorhandenen guten Ausbildung der Unterarmmusculatur, die eher stärker zu nennen war als die der anderen Seite, keine Beeinträchtigung der Arbeitsfähigkeit zu constatiren sei. Kläger wurde daraufhin abgewiesen. Meines Erachtens mit Unrecht. Die Verkürzung des Radius, die ungünstigere Configuration der Articulatio radio-ulnaris inferior und des Handgelenks sind geeignet, Flexion, Extension, Pro- und Supination im Handgelenk zu beeinträchtigen. Die Hypertrophie der Musculatur, des verletzten Unterarms ist eher geeignet, diese ungünstigeren Verhältnisse der Gelenkconfiguration zu beweisen, als die ungestörte Gebrauchsfähigkeit. Diese Hypertrophie ist eine pathologische, etwa wie die Verdickung der linken Herzwand bei Stauung im Ventrikel oder im arteriellen Stromgebiet. Auch sie wirkt compensatorisch für die Störung in den diversen Gelenkverbindungen, aber sie beweist auch die Störung und eingetretene dauernde Schädigung. Ein hypertrophischer Herzmuskel leistet zur Zeit der Compensation auch die erforderliche Arbeit, dennoch wird jeder Arzt den Patienten als geschädigt ansehen, wenn man die Gesammtverhältnisse des Individuums ins Auge fasst.

5. Paul Anders. 30 Jahr, wurde am 25. 9. 1899 von einem Kohlenwagen am r. Fuss überfahren. Erster Verband im Elisabethkrankenhause, wo Amputation angerathen wurde, die er verweigerte. Trat am 2. 10. in die Behandlung des Herrn Dr. Bergemann in Schöneberg, dem ich die Gelegenheit zur Aufnahme der Röntgenphotographie, sowie diese Notizen verdanke. Er constatirte zwei querverlaufende Wunden an der Plantarfläche, die eine von der Wurzel der grossen Zehe, die andere von der Wurzel der zweiten bis zu der der fünften Zehe verlaufend, beide schmutzig belegt. Der Fuss war sehr stark geschwollen und bei der geringsten Bewegung und Berührung schmerzhaft. Am Grosszehenballen sehr schmerzhafte Schwellung, anscheinend fluctuirend. Am 3. 10. Aufnahme in das katholische Krankenhaus. Daselbst soll aus der Wunde an der grossen Zehe ein Knochensplitter entfernt worden sein. Am 30. 10. trat er wieder in die Behandlung von Dr. B. Die Schmerzhaftigkeit, namentlich am Ballen, bestand weiter, die Wunden waren noch ziemlich tief und secernirten noch ziemlich stark. Täglich resp. alle 2 Tage Verband mit Jodoformgaze oder mit steriler Gaze, von Mitte December ab mit Borvaselinebinden. Die Wunden verkleinerten sich nur sehr langsam. Am r. Unterschenkel entwickelten sich seit November mehrere ziemlich grosse Psoriasisefflorescenzen. Am 12. Januar 1900 auf Rath von Dr. B. seitens der 9. Berufsgenossenschaft zur Beobachtung wieder einem Krankenhause überwiesen. Die Wunde an der grossen Zehe war inzwischen ganz vernarbt, auch

die grössere Wunde bis auf einen geringen Rest ebenfalls geschlossen. Er klagte noch über Schmerzen, namentlich am Ballen, die Beweglichkeit im Sprunggelenk war beschränkt, in den Zehengelenken fast aufgehoben.

Es hat sich also um eine complicirte Fractur der schwersten Art gehandelt, die erfahrenen Chirurgen den Rath einer Amputation des Unterschenkels nahe legte.

Fig. 5.

Die Röntgenphotographie (v. 5. 1. 1900, also genau 100 Tage nach der Verletzung) weist nun sicher folgende 5 Fracturen auf:

1. Fractur (in typischer Dreiecksform) der Basalphalanx der grossen Zehe.

2 u. 3. Fractur des Kopfes des Metatarsus I. Von diesem Bruchstück ist an der inneren Gelenkecke des Metatarsusköpfchens noch ein zweites Stück in Form eines Käppchens abgesprengt.

4 u. 5 sind ohne Weiteres erkennbare Schaftbrüche des II. und V. Metatarsus mit Dislocation geheilt. Höchstwahrscheinlich war auch der Schaft des Metatarsus III an einer correspondirenden Stelle gebrochen.

Fast alle Gelenke der Fusswurzel, sowie die Metatarsophalangealgelenke klaffen weiter als normal, wodurch sich ihre grosse Gebrauchsunfähigkeit erklärt.

Am typischesten tritt wieder die Dreiecksform des directen Knochenbruches an den mehr platten Knochen resp. Knochenenden, Metatarsus I und Basalphalanx der grossen Zehe hervor.

6. Dieser Fall betrifft den Strassenbahnschaffner Drygas, 36 Jahr alt. Ich verdanke ihn Herrn Dr. Kuńz. Verletzt zuerst am 15. 1. 1899. Er versuchte mittelst einer Brechstange einen festgefahrenen Strassenbahnwagen aus den Schienen zu heben. Dabei wurde dessen Last plötzlich vermittelst der Brechstange auf seine r. grosse Zehe übertragen. Zweite Verletzung in ganz ähnlicher Weise am 10. 5. 1899. Sie betraf den l. Mittelfuss. Zuerst von Dr. K. vierzehn Tage lang mit Gypsverbänden behandelt, dann vier Wochen in einer berufsgenossenschaftlichen Anstalt. Nachher einfache Verbände,

Fig 6.

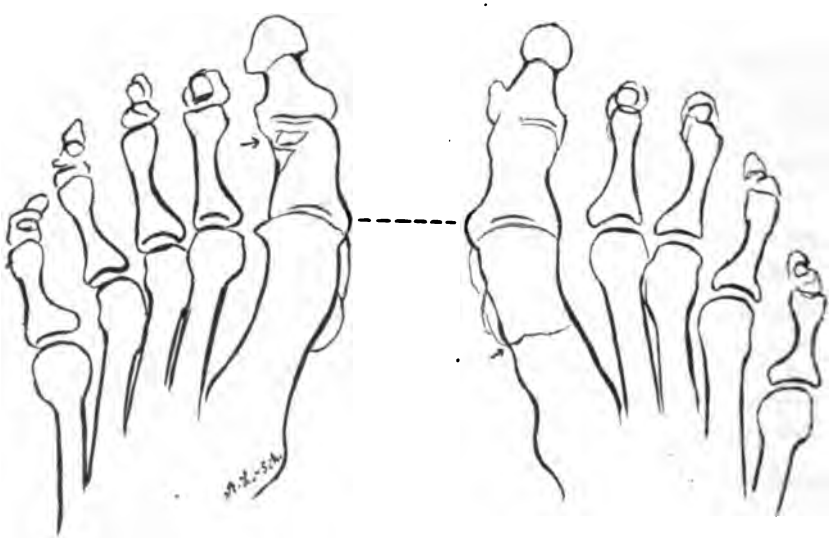

Bäder, Massage. Er kann rechts nicht auf die grosse Zehe auftreten, Gefühl von Kälte und Abgestorbensein, sowie Schmerzen beim Auftreten. P. geht beiderseits auf dem äusseren Fussrande. Links Schmerzen an den Knöcheln und im Mittelfuss, er kann keine gewöhnlichen Stiefeln tragen.

Links (also auf dem Bilde rechts) ist auf dem Röntgenbilde ein Querbruch des Metatarsus I, etwas unterhalb der Mitte zu constatiren, der uns aber hier nicht weiter interessirt.

Rechts findet sich an der Basalphalanx der grossen Zehe, an deren Aussenrand ein dreieckiges Stück aus der Spongiosa herausgebrochen. Es entspricht die Stelle der Verletzung genau dem Beginn der Structurlinien der Spongiosabälkchen, die im Fall 1 so schön auf dem Bilde zu erkennen waren. Hier ist ein sogenannter Verstärkungsschirm benutzt und dadurch das Struc-

bild der Knochen beeinträchtigt worden. Die Spitze des herausgesprengten Dreiecks sieht nach dem Innenrand der Phalanx, die Basis entspricht dem Aussenrand. Das Bruchstück ist an Ort und Stelle wieder eingeheilt.

An diesem Fall lässt sich erweisen, dass die Kenntniss dieser typischen Bruchform auch eine praktische Bedeutung besitzt. Es handelt sich hier um eine Klage wegen einer entzogenen Unfallrente. Wären blos subjective Symptome (Schmerz, Taub-, Kaltsein etc.) vorhanden von der Fractur des anderen Fusses sehen wir einstweilen ab, so würde ein objectives und gerechtes Urtheil, ob diese Beschwerden auf die Verletzung zurückzuführen sind und ob sie für die Erwerbsfähigkeit ins Gewicht fallen, schwer möglich sein. Werden aber die Schmerzen und Beschwerden vom Patienten an einer Stelle localisirt, die im Bilde die geschilderte typische Bruchform aufweist, so wird der Zusammenhang zwischen Unfall und Erwerbsstörung weit sicherer zu erweisen sein. Der gewissenhafte Arzt wird durch die Kenntniss dieser Bruchform gelegentlich weit besser in der Lage sein, nach beiden Seiten gerecht zu urtheilen.

Namentlich die Fälle 1, 2, 5 (Adam, Busch, Anders) müssen meines Dafürhaltens überzeugend dahin wirken, dass der Gleichartigkeit in der Form der Gewalteinwirkung bei diesen Brüchen auch eine Gleichartigkeit, eine Regel- und Gesetzmässigkeit der Bruchform entspricht.

XXVI.

Zur Statistik und Technik der Bottini'schen Operation bei Prostata-Hypertrophie

(mit Demonstration eines gemeinsam mit Dr. Bierhoff construirten kystoskopischen Prostata-Incisors).[1]

Von

Dr. Albert Freudenberg

in Berlin.

(Mit 3 Abbildungen.)

M. H.! Als ich vor nunmehr 3 Jahren zum ersten Male Ihre Aufmerksamkeit für die Bottini'sche Operation erbat, musste ich mich im Wesentlichen referirend verhalten, da ich damals nur über geringe eigene Erfahrungen zu verfügen hatte. Inzwischen habe ich die Bottini'sche Operation 77 mal bei 61 Patienten ausgeführt, und ich glaube, dass ich nunmehr auch in der Lage bin, mir ein gewisses eigenes Urtheil darüber zu erlauben.

Ich darf vorausschicken, dass dieses meine günstige Meinung über die Operation im Ganzen nur bestätigt hat, wenn ich auch sagen muss, dass die Operation nicht ganz so ungefährlich ist, wie sie mir damals vielleicht erschienen ist.

Ich habe erst im Januar dieses Jahres meine eigene Statistik zusammengestellt[2] und will deswegen auf dieselbe hier nicht eingehen. Dagegen gestatte ich mir, Ihnen eine allgemeine Statistik vorzulegen, die meine eigene mit umfasst, und die ich aus der gesammten Literatur zusammengetragen habe.

---

[1] Vorgetragen am 2. Sitzungstage des Congresses, 19. April 1900.
[2] Deutsche Medicinalzeitung 1900, No. 1—6.

Ich habe im Ganzen 683 statistisch verwerthbare Fälle zusammenstellen können, darunter finden sich 38 Todesfälle; das wäre eine Mortalität von $5^1/_2$ pCt. Unter diesen 38 Todesfällen sind aber wenigstens 9, bei denen es fraglich sein muss, ob sie der Operation zur Last zu legen sind. Zieht man diese ab, so würde die Mortalität auf $4^1/_4$ pCt. sinken.

Für die Frage, ob Erfolg oder Misserfolg, sind von den 683 Fällen verwerthbar 666 Fälle, darunter sind 42 Misserfolge, das sind $6^1/_3$ pCt., und 586 Erfolge, das sind ca. 88 pCt. Will man diese Erfolge nun wieder in „Heilungen" und „Besserungen" scheiden, so würden darunter etwa $^2/_3$ der Fälle als Heilungen, $^1/_3$ der Fälle als Besserungen zu verzeichnen sein, wobei ich aber bemerken muss, dass für diese Eintheilung nur eine wesentlich geringere Zahl von Fällen in Betracht kommt, weil bei den anderen die Angaben nicht genau genug sind, um eine solche Unterscheidung zu gestatten. Ich würde annehmen, dass 223 Fälle für diese Unterscheidung in Betracht kommen, wovon 146, das sind also ungefähr 69,2 pCt., als Heilungen, und 77, das sind 30,8 pCt., als Besserungen zu bezeichnen sind.

Ich möchte dazu allerdings bemerken, dass letztere Zahlen mit etwas Vorsicht aufgefasst werden müssen, da ich nicht für jeden der Autoren, die Angaben über „Heilungen" oder „Besserungen" machen, ohne genaue Krankengeschichten zu geben, die Verantwortung übernehmen kann, dass sie unter „Heilung" das verstehen, was ich darunter verstehe, nämlich: dass die betreffenden Patienten vom Katheter vollständig frei geworden sind, dass sie mit einer sie absolut nicht belästigenden Häufigkeit ohne jede Beschwerde uriniren, und dass der Residualurin verschwunden oder auf ein bedeutungsloses, ganz geringes Quantum herabgesunken ist. Aus diesem Grunde habe ich auch oben die Verhältnisszahlen zwischen „Heilung" und „Besserung" auf $^2/_3$ zu $^1/_3$ reducirt.

Alles in Allem dürfen wir wohl zusammenfassend die folgenden Zahlen angeben: Mortalität zwischen $4^1/_4$ und $5^1/_2$ pCt., Misserfolge $6^1/_2$ pCt., gute Erfolge 88 pCt., — ich glaube, dass das Zahlen sind, die man als günstig bezeichnen muss, und dass es kein anderes Verfahren bei Prostatahypertrophie giebt, welches eine ähnliche Statistik aufweisen kann.

Ich möchte mir dann einige Bemerkungen zur Technik der

Bottini'schen Operation gestatten. Zunächst über die Frage, ob man bei leerer oder gefüllter Blase operiren soll. Bekanntlich hat Bottini zuerst bei gefüllter Blase operirt, ist dann aber zur Operation bei leerer Blase übergegangen. Ich selbst habe, entsprechend dieser letzteren Vorschrift Bottini's, zuerst immer bei leerer Blase operirt, habe aber bei meiner 26. Operation einen Todesfall dadurch erlebt, dass bei der sehr schlaffen Blase, die ungefähr 800 ccm Residualharn darbot, eine Querfalte der Blase an die Prostata herangezogen und durch den Incisor durchtrennt wurde, was zu einer letalen Peritonitis Veranlassung gab. Seitdem habe ich immer bei voller Blase operirt, in der ersten Zeit bei mit Flüssigkeit, und zwar mit Borsäurelösung gefüllter Blase. Ich kann bestimmt sagen, dass man auch dabei gute Erfolge erzielen kann. Allerdings bin ich damals sofort zur Operation mit Weissgluth übergegangen, und glaube, dass dies auch nothwendig ist, wenn man bei mit Flüssigkeit gefüllter Blase genügende kaustische Wirkungen erzielen will. Dass man so volle Wirkungen erreichen kann, lehrten mich sowohl die eintretenden Erfolge, wie der Abgang grosser Schorfstücke, wie auch eine Section.

Ich bin dann aber später, ich denke, zum Vortheil meiner Patienten, zur Füllung der Blase mit Luft übergegangen und habe in dieser Weise meine 26 letzten Operationen ausgeführt. Es ist dies Verfahren zuerst von Bransford Lewis in St. Louis angewandt worden; ich selbst injicire immer, einfach mit Hilfe der Spritze, durch ein Wattefilter filtrirte Luft. Nach meinen Erfahrungen ist die Operation bei luftgefüllter Blase das Verfahren, welches ich Ihnen am meisten empfehlen möchte. Irgendwelche Unannehmlichkeiten habe ich dabei niemals erlebt, insbesondere niemals etwas, was im Sinne der bekannten Lewin-Goldschmidt'schen Thier-Experimente[1]) gedeutet werden könnte — Aufsteigen von Luft in die Ureteren oder gar Luft-Embolien. Allerdings habe ich es immer sorgfältig vermieden, die Blase überauszudehnen.

Sehr wichtig ist, dass man bei der Operation, wenn man den

[1]) Deutsche Med. Wochenschrift 1897, No. 38, pag. 601 und No. 52, pag. 825. Archiv für exper. Pathologie und Pharmakologie, Bd. XL., 1897, pag. 287 und 308.

Incisor nach hinten gedreht hat, im Rectum nachfühlt, ob er gut liegt. Dabei darf man sich nicht damit begnügen, nur ungefähr zu fühlen, wo der Schnabel liegt, sondern man soll nicht ruhen, bis man die Spitze des Zeigefingers auf die Spitze des Schnabels gelegt hat. Ich kann versichern, so weit meine bisherigen Erfahrungen dazu berechtigen, dass man selbst bei der grössten Prostata dies immer erreichen kann, wenn man nur den Incisor fest anzieht. Wie wichtig dieses aber ist, ergiebt sich, wenn man überlegt, wie oft die Interureterenfalte

Fig. 1.

Erfolgreiche Bottini'sche Operation, später Tod in Folge Operation einer Hernie. Stark hypertrophischer Inter-Ureteren-Wulst unmittelbar hinter der Prostata. Durch die rechte Ureterenmündung ist ein Draht gezogen.
Präparat von Dr. Bransford Lewis. St. Louis. U. S. A.

bei Prostatikern stark hypertrophirt ist und wie leicht es passiren kann, dass man zunächst diesen Interureterenwulst statt der Prostata anhakt. Ich gestatte mir, Ihnen deshalb diese Abbildung eines nach der Bottini'schen Operation gewonnenen Präparates herumzugeben, welche ich der Güte des Herrn Bransford Lewis

verdanke und welche diese Verhältnisse ganz besonders gut illustrirt (vergl. Abbildung 1). Sie sehen, wie in demselben der stark hypertrophische Interureterenwulst unmittelbar hinter dem mittleren Lappen der Prostata liegt. Es wird in einem solchen Falle dem Operateur kaum übelzunehmen sein, wenn er zunächst den Interureterenwulst statt der Prostata anhakt, namentlich wenn er bei leerer Blase operirt. — Es ist jenes genaue Nachfühlen per rectum aber nicht nur wichtig wegen der Gefahr, den Interureterenwulst anzuhaken, sondern auch deswegen, weil, wenn man dies nicht thut, man eventuell auch das Trigonum verletzen kann, wie es Rydygier[1]) erlebt hat, und wie es ebenso mir, ehe ich auf diese Verhältnisse zu achten gelernt hatte, einmal, wenn auch in geringerem Grade, passirt ist.

Was die Nachbehandlung betrifft, so hat Bottini, wie Sie wohl wissen, zunächst immer einen Verweilkatheter eingelegt, später immer ohne Verweilkatheter die Nachbehandlung geleitet. Auch ich habe in der ersten Zeit, entsprechend dieser letzteren Vorschrift, den Verweilkatheter niemals eingelegt, bin aber doch allmälig zu der Ueberzeugung gekommen, dass das nicht zweckmässig ist. Eine ganze Reihe von Patienten lässt doch nicht unmittelbar nach der Operation Urin oder lässt ihn wenigstens nicht frei und reichlich genug; garnicht selten sieht man aber eine reactive Anschwellung, die in den nächsten Tagen das Katheterisiren erschwert. So bin ich jetzt dazu gekommen, den Verweilkatheter einzulegen erstens bei Blutungen, zweitens bei stark eitrigem Urin, drittens wenn der Katheterismus vor oder nach der Operation nicht ganz leicht, oder aber sehr häufig nothwendig ist. Ich kann versichern, dass der Verlauf nach der Operation seitdem sowohl für den Patienten wie für den Operateur ein wesentlich angenehmerer geworden ist, und ich freue mich, dass auch Bottini sich in seiner neuesten Publikation ungefähr auf denselben Standpunkt gestellt hat.

Ich habe vorhin über die Unterscheidung zwischen „Besserungen“ und „Heilungen“ gesprochen. Ich darf dazu vielleicht noch ausführen, dass der Umstand, ob in dem einzelnen Falle ein Misserfolg oder nur eine Besserung oder eine vollständige Heilung

---

[1]) Wiener klin. Wochenschrift 1899, No. 1.

erzielt worden, meist nicht eine nothwendige Function des betreffenden Falles resp. der Operation ist, sondern viel häufiger eine facultative Function des Operateurs resp. des Operirten. Ich bin der Ansicht, dass man sich im Allgemeinen nicht mit einem halben Erfolge begnügen soll; wo man einen halben Erfolg erzielt, kann man auch durch Wiederholung der Operation einen ganzen Erfolg erzielen, und ebenso kann man, zum Mindesten bei der Mehrzahl der Misserfolge, durch Wiederholung der Operation einen halben oder selbst einen vollen Erfolg erreichen.

Was die Ursachen von halben Erfolgen und Misserfolgen betrifft, so kommt dafür nach meiner Erfahrung nicht die Form der Prostatahypertrophie in Betracht, also etwa, ob es sich um eine allgemeine, oder um eine partielle Hypertrophie handelt; auch nicht die Consistenz der Prostata, ob es eine harte resp. fibröse, oder eine weiche resp. glanduläre Form ist; ebenso wenig, ob Wulstungen in die Blase hineinragen, oder die Prostata blos nach der Urethra hin vergrössert ist; endlich auch nicht die vielfach zur Erklärung von Misserfolgen angenommene Schwäche der Blasenmusculatur selbst. Blasen, die seit vielen Jahren nicht mehr spontan functionirt haben, erholen sich in geradezu überraschend schneller Weise, sobald nur die Urinpassage wieder frei geworden. Die wirkliche Ursache der Misserfolge und halben Erfolge ist meiner Erfahrung nach, wenigstens in der ganz überwiegenden Zahl der Fälle, einfach die nicht völlige Beseitigung des Mictionshindernisses, sei es, dass die Schnitte nicht tief genug, oder nicht in zweckmässiger Richtung, oder nicht lang genug angelegt sind. Namentlich dieses Letztere ist nicht zu unterschätzen. Es ist durchaus irrig, wie es z. B. noch im Jahre 1890 Mc Gill ausgesprochen hat[1]), dass nur in die Blase hineinragende Wulstungen der Prostata ein Hinderniss für die Urinentleerung abgeben; auch durch Vergrösserungen, die ausschliesslich die Pars prostatica urethrae betreffen, kann eine mehr oder weniger vollständige Retention zu Stande kommen. Sehr instructiv ist dafür ein Präparat, das im Jahre 1888 Herr Schlange hier auf dem XVII. Congress der „Deutschen Gesellschaft für Chir-

[1]) Internat. Centralbl. f. d. Physiol. und Pathol. der Harn- und Sexualorgane, Bd. I, pag. 248.

urgie" vorgelegt hat[1]), ein Sägeschnitt durch das gefrorne Becken, von dem ich mir eine Abbildung herumzugeben gestatte. Sie sehen in diesem Präparate einen sehr grossen Vorderlappen und auch nicht die geringste in die Blase hineinragende Wulstung. Ein ähnliches Präparat, — nur dass in ihm die Hypertrophie eine wesentlich geringere ist, — gestatte ich mir selbst vorzulegen. Mein Präparat ist auch dadurch interessant, dass man an ihm direct beweisen kann, dass in der That durch eine solche, ausschliesslich die Urethra betreffende Wulstung eine Compression der Urethra und damit ein Mictionshinderniss zu Stande kommen kann. Ich habe dem Patienten, einem 88jährigen Prostatiker[2]), bei dem ich die Bottini'sche Operation nicht ausgeführt habe, wenige Tage vor seinem Tode einen Pezzer'schen Kautschuk-Verweilkatheter eingelegt, und bei der Section fand sich dieser deutlich von vorn nach hinten comprimirt. Es sind seit der Section 11 Monate verflossen, die Compression ist in Folge der Elasticität des Gummis nicht mehr ganz so deutlich, wie damals, aber immerhin auch jetzt noch deutlich genug, dass man über das Bestehen derselben nicht im Zweifel sein kann.

Dementsprechend ist es nun in solchen Fällen nöthig, dass die Schnitte in genügender Länge in die Pars prostatica hineinreichen, und ich meine, dass manche Misserfolge gerade dadurch zu Stande gekommen sind, dass man nicht die genügende Länge genommen hat. Von den früheren Instrumenten gestatteten nun: das Bottini'sche Original-Instrument eine Schnitt-Länge von 3,2 cm; mein Incisor eine Länge von 3,6 cm; ein von der Firma Hirschmann geliefertes Instrument sogar nur eine Länge von 3,0 cm. Es ist zweifellos, dass diese Schnitt-Längen für die überwiegende Mehrzahl der Fälle vollständig ausreichen. Immerhin kommen Fälle vor, wo sie nicht ausreichen, und ich habe deswegen von meinem Incisor ein neues Modell angegeben, das Schnitte bis zur Länge von $6^1/_2$ cm gestattet. Ich glaube, dass dies allerdings eine Länge ist, die ganz ausserordentlich selten voll ausgenutzt werden darf; ich

[1]) S. Verhandlg. d. D. G. f. Ch. XVII. Congr. 1888 und Langenbeck's Archiv, Bd. XXXVII, Heft 4, Tafel XIV, Fig. 3.

[2]) Der Fall war beiläufig noch dadurch interessant, dass sich bei dem 88jähr. Patienten bei der Section am Vertex der Blase ein etwa 10 Pfennigstückgrosses, also relativ frisches, primäres Carcinom der Blasenschleimhaut vorfand.

selbst habe bis jetzt höchstens Schnitte bis $4^1/_2$ oder 5 cm Länge gemacht und auch diese nur ganz selten. Ich habe aber das neue Modell so angeben zu müssen geglaubt, dass das Instrument auch in den Fällen hochgradigster Hypertrophie mit Aussicht auf Erfolg anwendbar ist. Dass man selbstverständlich nur in diesen Fällen so lange Schnitte machen darf, brauche ich in dieser Gesellschaft nicht zu betonen; bei geringeren Graden von Hypertrophie würde man ja natürlich die schwersten, in ihren Folgen unberechenbaren Verletzungen von Pars membranacea und anterior, ja selbst des Perinaeum durch solche langen Schnitte zu gewärtigen haben. In der grossen Mehrzahl der Fälle kommt man mit Schnitten von $2^1/_2$ bis $3^1/_2$ cm Länge, mitunter selbst mit noch kürzeren vollständig aus.

Maassgebend für die Länge der Schnitte ist nun ebenfalls die Rectaluntersuchung, und zwar die Rectaluntersuchung bei liegendem Instrumente.

Wenn ich das Instrument nach hinten gekehrt und mich in der vorhin angegebenen Weise davon überzeugt habe, dass die Spitze des Schnabels genau dort liegt, wo die Prostata aufhört und die Blasenwand anfängt, so gehe ich beim Herausziehen des Fingers aus dem Mastdarm centimeterweise über die Prostata entlang, messe mir die Länge derselben bis zum Beginn der Pars membranacea aus und nehme von dieser Länge etwa $^4/_5$ für einen Schnitt nach hinten, etwa $^1/_2$ bis 1 cm weniger für Schnitte nach der Seite und eventuell nach vorn.

Was die Recidive betrifft, so habe ich bisher ein einziges gesehen. Bottini giebt uns in einer sehr umfangreichen Statistik an, 2 Fälle gesehen zu haben. Jedenfalls sind Recidive ausserordentlich selten. Je vollständiger der Erfolg, um so weniger ist ein Recidiv zu erwarten.

Gestatten Sie mir dann, Ihnen noch 2 Präparate von Patienten vorzulegen, welche nach vollkommen erfolgreicher Bottini'scher Operation — der eine hat zuletzt 10—20, der andere 4—11 ccm Residualurin dargeboten — 38 Tage resp. 13 Monate nach der Operation an intercurrenten Krankheiten gestorben sind. Ich habe in beiden Fällen einen Schnitt nach hinten und je einen Schnitt nach rechts und links gemacht. Wie Sie sich an den Präparaten überzeugen können, sind die Schnitte aber in den beiden Fällen

doch nicht ganz gleichmässig ausgefallen. Während sie in dem einen Falle genau so geworden sind, wie ich es beabsichtigt hatte, so dass ein schematischer Querschnitt durch die Urethra diese Zeichnung ergeben würde (der Kreis stellt die Urethra dar;

Fig. 2.

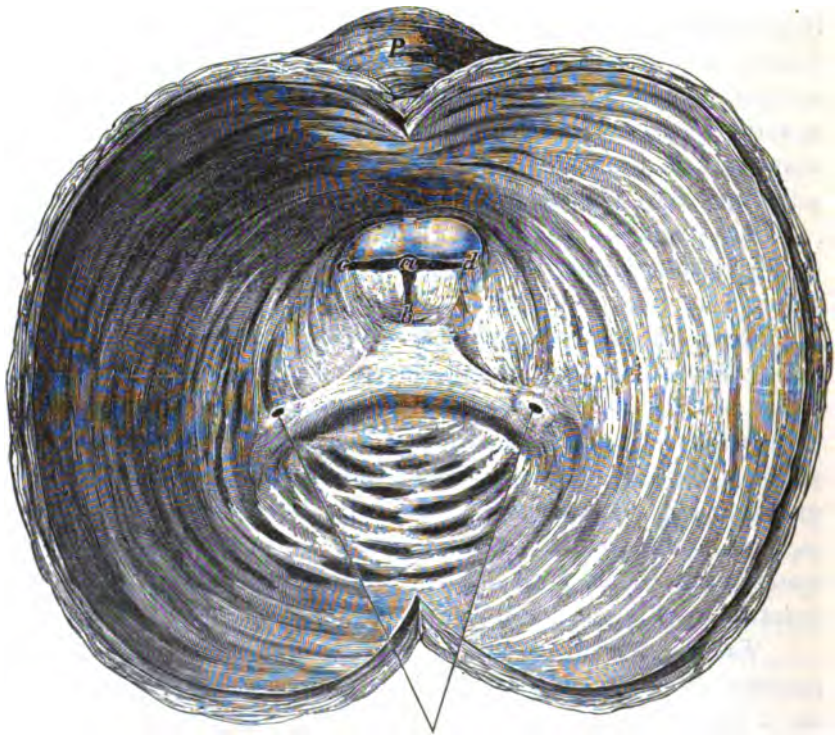

Prostatahypertrophie. Bottini'sche Operation. 3 Schnitte (nach hinten, rechts, links). Voller Erfolg. Tod 38 Tage nach der Operation an Asthma cardiacum (fibröse Myocarditis, Sklerose der Coronararterien etc.). Schnitte völlig überhäutet. 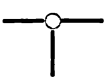

Die Prostata ist absichtlich nicht durch den gewöhnlichen Sectionsschnitt der Länge nach aufgeschnitten, damit man die Lage der galvanokaustischen Schnitte im Blaseneingang in situ sehen kann. Querschnitte durch den jenseits der Blase gelegenen Theil der Prostata (P) — die im Bilde nicht wiedergegeben sind — zeigen, dass die galvanokaustischen Schnitte bis dicht an die pars membranacea heranreichen.

a = Mündung der Urethra in die Blase. a b = Operationsschnitt nach hinten. a c = Operationsschnitt nach links. a d = Operationsschnitt nach rechts. P = jenseits der Blase gelegener Theil der Prostata.

vergl. übrigens die Abbildung 2), hat sich in dem anderen Falle der Schaft des Incisors offenbar in die bei dem ersten Schnitte gesetzte Furche hineingedrückt, und die beiden seitlichen Schnitte sind dannn von dem Boden dieser Furche nach rechts und links gegangen, so dass ein schematischer Querschnitt dieses Bild ergeben würde ⊥. Das hat in diesem Falle durchaus nichts geschadet; im Gegentheil, es ist dadurch gerade dieser

Fig. 3.

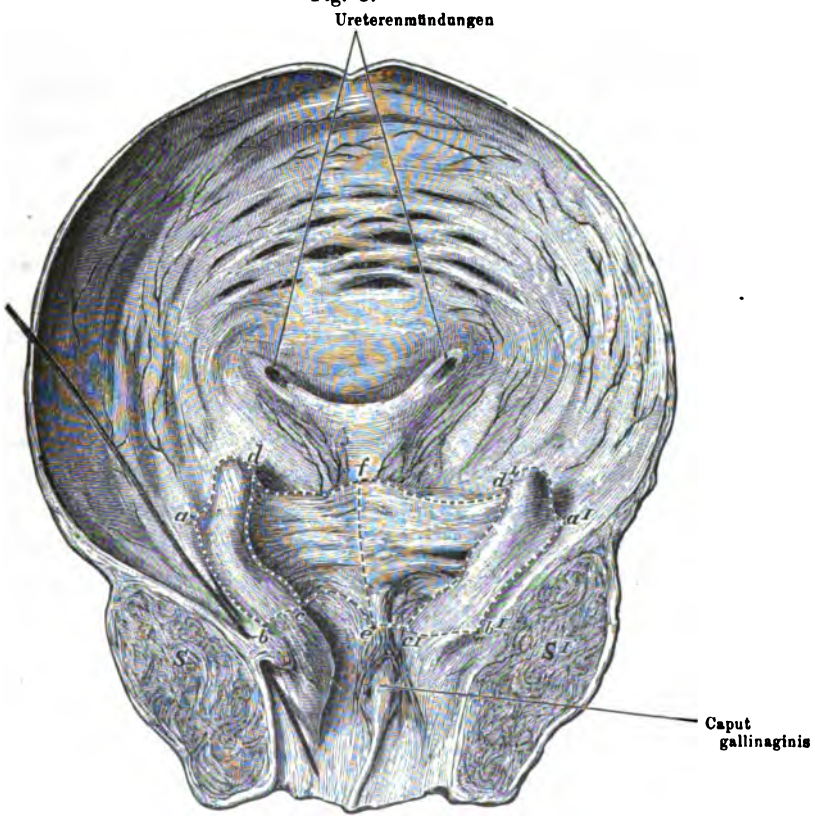

Prostatahypertrophie. Bottini'sche Operation. 3 Schnitte: 1 nach hinten, 1 nach rechts, 1 nach links. Tod über 13 Monate nach der Operation an Peliosis rheumatica mit Nierenblutungen. ⊥

Die Sonde markirt den Verlauf der durch den barrièrenförmigen mittleren Lappen ganz nach vorn (ventralwärts) gedrängt gewesenen alten Urethra prostatica.

a b c d und a^1 b^1 c^1 d^1 = weit auseinander gewichene Flächen des Operations-Schnittes nach hinten. d c e f = Operations-Schnitt nach rechts. d^1 c^1 e^1 f^1 = Operations-Schnitt nach links. S und S^1 = Sectionsschnitt durch den ventralwärts (nach vorn von der Urethra) gelegenen Theil der Prostata.

mächtige, vollständig im Niveau des Trigonum liegende Trichter entstanden (vergl. die Abbildung 3), der für die Urinentleerung die denkbar günstigsten Verhältnisse darbietet. Immerhin muss man zugeben, dass in diesem Falle die Schnitte nicht genau so ausgefallen sind, wie es beabsichtigt war. Man kann wohl immerhin sagen, dass dies nicht wünschenswerth ist; und vielleicht kann man in diesem Präparate eine neue Anregung für den schon verschiedentlich ausgesprochenen Wunsch sehen, die Operation unter Leitung des Auges machen zu können.

Vor Kurzem hat nun Herr Wossidlo ein hierfür construirtes Instrument in der „Berliner medicinischen Gesellschaft" demonstrirt, das er Ihnen auch heute vorlegen wird. Er ist zweifellos derjenige, der zuerst den Versuch gemacht hat, jenem theoretischen Wunsche eine practische Lösung zu geben. Ich habe gelegentlich der Demonstration in der Berliner Medizinischen Gesellschaft gegen das Instrument einige Bedenken erheben müssen, deren wesentlichstes war, dass dasselbe prinzipiell auf das Anhaken der Prostata mit dem Schnabel verzichtet. Bei dem Wossidlo'schen Instrumente schwebt der Schnabel frei in der Mitte der Blase; ein Anhaken der Prostata während der Operation ist nicht möglich, weil Prisma und Glühlampe diesseits des Schnabels liegen. Ich halte das auch jetzt noch für bedenklich, weil dadurch erstens eine grössere Neigung zu Verbiegungen des Messers gesetzt wird, zweitens jede Controle über die wirklich erlangte Länge und Tiefe des Schnittes aufhört, endlich bei auch nur mässiger Blutung es passiren kann, dass man weder mit dem Auge, noch mit dem Gefühl den Gang der Operation controliren kann, wie ich des näheren bei jener Gelegenheit ausgeführt habe[1]).

Ich habe nun mit Herrn Collegen Bierhoff aus New-York zusammen ein Instrument construirt, welches vielleicht dem oben aufgestellten Desiderate entspricht, ohne neue schwerere Fehler in die Technik der Operation einzuführen. Das Instrument ist von der bekannten Firma Louis und H. Löwenstein in Berlin angefertigt. Ich muss gleich bemerken, dass ich eigentlich vielleicht nicht ganz recht thue, es Ihnen schon jetzt vorzulegen. Es ist näm-

---

[1]) Vergl. Berl. klin. Wochenschrift. 1900. No. 8. S. 173.

lich eben erst fertig geworden und daher noch nicht praktisch geprüft; ob es sich bewährt, muss also erst die Erfahrung ergeben.[1])

Das auf Grundlage des Nitze'schen Operations-Cystokops aufgebaute Instrument verzichtet nicht auf das Anhaken der Prostata mit dem Schnabel. Es hat ein vollkommen gerades Cystoskop, welches an der hinteren Fläche des Schaftes in einer Röhre drehbar und verschiebbar ist, während die Zuleitung zu dem Platiniridium-Messer an der vorderen Fläche des Schaftes in einer Rinne gleitet und durch ein Zahnrad — dessen Drehung zugleich die Länge des Schnittes angiebt — zugleich mit dem Messer vor- und zurückgeschoben werden kann. Man führt das Instrument in geschlossenem Zustande ein, wobei das Cystoskop gewissermassen als Mandrin dient, schiebt, nachdem der Schnabel voll in die Blase eingetreten, das Cystoskop vor und kann nun, indem man den Schnabel zur Seite dreht und so aus dem Gesichtsfelde bringt, Blase und Prostata cystoskopisch exploriren. Man stellt sich die Stelle der Prostata, an welcher man schneiden will, genau ein, bringt dann den Schnabel an die betreffende Stelle, wobei man deutlich sehen kann, dass der Schnabel an der betreffenden Stelle auch wirklich liegt, stellt Cystoskop und übrigen Theil des Instruments in dieser Stellung durch eine am peripheren Ende gelegene, eine Muffe dirigirende Schraube fest und kann nun die Incision mit Hilfe des Rades in der gewünschten Ausdehnung machen. Die grösste Schnittlänge, welche das Instrument gestattet, ist gut $4^3/_4$ cm. — Blutet es bei oder nach einem Schnitte stärker, dass es wünschenswerth erscheint, vor einem neuen Schnitte eine neue Ausspülung zu machen oder ist die Glühlampe während der Operation durchgebrannt, so entfernt man einfach das Cystoskop durch Herausziehen, und kann nun direct durch die sonst das Cystoskop beherbergende Röhre in der einfachsten Weise die Blase entleeren, ausspülen und wieder anfüllen, worauf man das Cystoskop wieder einschiebt; — Alles, ohne dass man nöthig hätte, das ganze Instrument aus der Blase zu entfernen.

Selbstverständlich trägt das Instrument auch die übliche Wasserkühlung. Abgesehen vom Cystoskop ist es durch einfaches Kochen, wie jedes andere Instrument, zu sterilisiren; das Cystoskop setzt

[1]) Anmerkung bei der Drucklegung: Ich habe inzwischen das Instrument in einem Falle mit vollständigem Erfolge angewendet.

einer Desinfection durch flüssige Desinficientien oder Formalindämpfe keinerlei Schwierigkeiten entgegen, da es einen vollkommen geraden, glatten und cylinderförmigen Stab ohne irgend welche Vertiefungen darstellt. Der Durchmesser des Instruments beträgt — da es einen ovalen Querschnitt hat — von vorn nach hinten 30 und von rechts nach links 22, durchschnittlich also 26 Charrière. Es hat also zweifellos immerhin ein grösseres Kaliber, als mein alter Incisor, der nur 21—22 Charrière hat; das ist wegen des optischen Apparates technisch leider nicht anders möglich, wenn man nicht ein zu kleines Gesichtsfeld erhalten will.

Bemerken will ich noch das Folgende: Wir haben keinen Werth darauf gelegt, das Messer selbst innerhalb der Blase zu sehen, sondern nur den Schnabel des Instruments. Weiss man, wo der Schnabel ansetzt, so weiss man eo ipso auch, wo das Messer ansetzt, da dieses ja innerhalb des Schnabels liegt. Auch hört das Sehen des Messers doch auf, sobald dieses nur 2 oder 3 mm weit in die Prostata eingedrungen ist. — Legt man Werth darauf, das Messer selbst zu sehen, so kann man das leicht dadurch erreichen, dass man den Schnabel gefenstert machen lässt. Wir haben das bisher nicht gethan, weil wir fürchten, dass durch den gefensterten Schnabel eventuell Blut aus dem Schnitt direct auf das Prisma geleitet und so das Sehen erschwert werden kann.

Ob man auch mit diesem Instrumente mit Luftfüllung operiren wird oder ob man wieder zur Füllung mit Flüssigkeit — dann bei vollkommener Weissgluth des Messers — zurückkehren wird, muss erst die Erfahrung entscheiden.

Von vornherein betonen möchte ich, dass ich nicht glaube, dass dieses Instrument etwa in allen Fällen das alte typische Instrument und das alte typische Verfahren ersetzen wird. Ganz abgesehen davon, dass das neue Instrument, wie schon gesagt, ein grösseres Kaliber hat, also immerhin vielfach schwerer einzuführen sein wird, so wird es zweifellos Fälle geben, in denen man besser von vornherein auf die Anwendung des neuen Instruments verzichtet. Das sind zunächst die Fälle, wo die Blase nur wenig ausdehnbar ist — die Cystoskopie erfordert ja einen gewissen Grad von Ausdehnbarkeit der Blase; ferner die Fälle, in denen schon beim Einführen von einfachen Metallkathetern Neigung zu stärkerer Blutung vorhanden ist; endlich vielleicht die Fälle

von ganz besonders grosser und namentlich auch harter Prostata, bei denen das Platin-Iridiummesser des neuen Instruments, welches etwas schwächer ist, als bei meinem alten Instrument, möglicherweise nicht ganz seinem Zwecke gewachsen ist.

Ich habe mir dann noch erlaubt, Ihnen 2 Patienten mitzubringen, von denen ich diejenigen Herren, die sich dafür interessiren, bitte, sich nachher etwas voruriniren zu lassen. Es sind das Fälle, die ich vor $2^1/_2$ resp. 3 Jahren operirt habe, nachdem sie vorher 5 resp. $3^1/_2$ Jahre lang complete Urinretention gehabt hatten. Der eine dieser Fälle war vorher ohne jeden Erfolg castrirt worden. Beide uriniren in ausgezeichneter Weise ohne jede Schwierigkeit, ohne jede Beschwerde, sie haben nie wieder den Katheter nöthig gehabt, haben beide einen absolut klaren Urin bekommen, ihr von Zeit zu Zeit geprüfter Residualurin schwankt zwischen 13 und 41 resp. 24 und 58 ccm, — und, wie gesagt, das Resultat ist jetzt $2^1/_2$ resp. 3 Jahre constant geblieben. Sie können sich nachher überzeugen, dass ich nicht zuviel behaupte, wenn ich sage, dass sie ausgezeichnet uriniren; von dem Einen möchte ich sogar behaupten, dass er in geradezu ausnahmsweise mächtigem Strahle urinirt.

Darf ich zum Schluss meine Ansicht über die Bottini'sche Operation zusammenfassen, so meine ich nach wie vor, dass sie von allen operativen Verfahren bei Prostatahypertrophie an erster Stelle in Betracht kommen sollte. Freilich muss man eine ganze Reihe von Einzelheiten genau beachten, wenn man Erfolge und insbesondere volle Erfolge erzielen will.

XXVII.

Die Einpflanzung von Rippenknorpel in den Kehlkopf zur Heilung schwerer Stenosen und Defecte, und Heilung der Sattelnase durch Knorpelübertragung.[1]

Von

Dr. von Mangoldt

in Dresden.

(Mit 9 Figuren.)

Auf dem letzten Congress hatte ich die Ehre, Ihnen, meine Herren, ein 6jähriges Mädchen vorzustellen, bei welchem ich wegen bestehender hochgradiger Narbenstenose des Kehlkopfes im Anschluss an eine Exstirpation multipler Papillome auf beiden Stimmbändern nach fruchtlosen Versuchen mit Dilatationscuren das Kehlkopflumen durch Einschaltung von Rippenknorpel zwischen die Schildknorpelplatten künstlich erweitert hatte. Indem ich auf meine Veröffentlichung[2] verweise, möchte ich hier nur erwähnen, dass das Kind geheilt geblieben ist, sich in der Zwischenzeit gut weiter entwickelt hat und mit verständlicher, aber heiserer Stimme spricht.

In einem zweiten, damals noch in Cur stehenden Falle handelte es sich um den Ersatz einer verloren gegangenen ganzen Schildknorpelplatte durch Uebertragung von Rippenknorpel. Ich kann Ihnen zu meinem Bedauern das jetzt geheilte 17jährige Mädchen nicht vorstellen, gestatte mir aber, Ihnen bei dem Interesse, welches dieser Fall darbietet, kurz die Krankengeschichte mitzutheilen:

[1] Vorgetragen am 1. Sitzungstage des Congresses, 18. April 1900.
[2] Deutsche Gesellschaft f. Chirurgie. XXVIII. Congr. I, 117, II, 613.

Martha B. steht seit dem Jahre 1887 in ärztlicher Behandlung des Kinderhospitals zu Dresden. Die ganze frühere Behandlung wurde von Herrn Professor Sprengel geführt und entnehme ich Folgendes der Krankengeschichte: Patientin erkrankte im dritten Lebensjahre ohne vorausgehende

Fig. 1.

Martha Bernhardt: Verlust der linken Hälfte des Kehlkopfes mit zurückgebliebener Larynx-Trachealfistel.

Infectionskrankheiten mit Heiserkeit, die langsam schlimmer wurde. Unser verstorbener College Prinz constatirte Polypen im Kehlkopf, die er zu wiederholten Malen intralaryngeal zu entfernen versuchte. Bei ihrer Aufnahme am 1. October ist vermerkt: Gut entwickeltes Kind mit gesundem Aussehen. Die Stimme ist heiser. Auf den Stimmbändern sitzen, wie die laryngoskopischen Untersuchungen ergeben, zahlreiche Polypen. Wegen Suffocationserscheinungen wird am 4. October 1887 nach vorausgeschickter Tracheotomia inferior die

Thyreotomie mit Spaltung des Ligamentum crico-thyreoideum gemacht und werden aus den Tumoren des Kehlkopfes zahlreiche Polypen, die an den wahren und falschen Stimmbändern sitzen, mit Scheere und Pincette so gründlich wie möglich entfernt, und der Geschwulstgrund an den Stimmbändern mit dem Paquelin verschorft. Tamponade des Kehlkopfes. Am vierten Tage wird die Canüle entfernt. Glatter Wundverlauf. Vier Wochen später muss wegen sich entwickelnder hochgradiger Stenose von Neuem die Tracheotomie gemacht werden.

Fig. 2.

Martha Bernhardt: Plastische Deckung des Kehlkopfdefectes mittelst zweier übereinander geschlagener Hautlappen, die zwischen sich als Stütze ein Stück Rippenknorpel enthalten.

Die Rima glottidis ist nur noch für eine feine Sonde durchgängig. Acht Wochen nach der ersten Operation wird wegen totaler Verwachsung der Stimmbänder zum zweiten Male der Kehlkopf gespalten, die Stimmbänder werden getrennt, und wird durch Einführung von Schrötter'schen Zinnbolzen der Wiederverwachsung der Stimmbänder zu begegnen gesucht. Die Weiterbehandlung wird durch zwischentretende Diphtherie gestört; danach Wiederaufnahme täglicher Bougirung. Am 30. III. 1888, also ein halbes Jahr

nach der ersten Operation, ist vermerkt: Obgleich Patientin fast täglich von der Trachealfistel aus bougirt wird, wird die Narbencontraction immer stärker. Am 16. April 1888 wird mit der Intubation nach O'Dwyer begonnen. Anfänglich gut vertragen, muss dieselbe nach einigen Tagen wegen Verletzung der hinteren Pharynxwand beim Einführen des Tubus und wegen Geschwürsbildung im Kehlkopf durch Decubitus wieder aufgegeben werden. Es entleeren sich übelriechende Membranstücke aus dem Rachen und der Trachealwunde.

Fig. 3.

Martha Bernhardt.

Nach Abheilung wird die Wiederaufnahme der Intubation wieder nicht vertragen. Aussetzung, dann abermalige tägliche Intubation. So geht es in der Folge fort. Am 2. Juni wird die Trachealcanüle entfernt, am 16. Juni wird versuchsweise der Tubus weggelassen. Wiederholte intensive Stickanfälle machen abermalige Einführung des Tubus nöthig, doch gelingt es nicht, die grössere Nummer in der erforderlichen Schnelligkeit einzuführen, daher muss zum dritten Male die Tracheotomie gemacht werden. Es gelingt in keiner Weise, das Kehlkopflumen in der erforderlichen Weite zu halten. Am 10. October, also genau ein Jahr nach seiner Aufnahme, wird das Kind mit Canüle nach Hause entlassen. Es trägt die Canüle noch ein Jahr lang, endlich ge-

lang das Decanülement, doch heilte die Wunde nicht völlig zu. Am 24. November 1894 wird es, nun 11 Jahre alt, wegen abermalig eintretender Athemnoth zum zweiten Male in das Kinderhospital aufgenommen. Laryngoskopisch wird eine trichterförmige Verengerung des Kehlkopfes durch Strictur unterhalb der Stimmbänder festgestellt. Am 29. November wird zum vierten Male die Tracheotomie gemacht und der Kehlkopf zum dritten Male gespalten. Dabei findet sich eine complicirte, durch Narben hervorgerufene Strictur des Kehlkopfes und des Anfangstheiles der Trachea, in welcher die Knorpelringe fehlen. In der Gegend des rechten Stimmbandes findet sich eine stramme, weisse Falte, welche eine Narbe darstellt und zweifellos ein abnormes Athmungshinderniss durch Klappenmechanismus bildete. Zur Beseitigung der Strictur wird die Narbe an der rechten Larynxseite entfernt und die Wunde mit gesunder Schleimhaut gedeckt. Zur völligen Beseitigung der Stenose wird ausserdem die ganze linke, narbig in das Kehlkopflumen eingezogene Kehlkopfhälfte, d. h. die ganze linke Schildknorpelplatte, entfernt. Tamponade der Wundhöhle, Einlegen der Canüle. Am 5. Januar 1895 wird erwähnt, dass die ganze Operationswunde verheilt ist und sich nur entsprechend den oberen Trachealringen noch ein ca. $1-1^1/_2$ cm langer Schlitz findet, durch den die Sonde frei nach oben in den Larynx dringt. Patientin athmet durch diesen Schlitz ohne Canüle. Beim Zuhalten dieses Schlitzes tritt Dyspnoe ein, ein Zeichen dafür, dass das Cavum laryngis ein geringes ist. Die Athmung geschieht zum Theil durch die Wunde, und vermag die Kranke nur mit leiser, heiserer Stimme zu sprechen, die beim Zuhalten der Hautwunde lauter wird. Am 12. Juni 1895 zweite Entlassung. Patientin stand seitdem in poliklinischer Behandlung, da sie öfters an Bronchitiden zu leiden hatte. Im November 1895 überstand sie glücklich eine Pneumonie. Am 13. Mai 1896 constatirte ich selbst nun folgenden Befund: Am Hals findet sich in der Höhe des Kehlkopfes ein ca. 2 cm langer und 1 cm breiter, weit klaffender Spalt, der anscheinend direct in den Kehlkopf führt. Die äussere Haut geht direct in die Schleimhaut des Kehlkopfes und der Trachea über. Oberhalb dieses Spaltes verengert sich der Kehlkopf. Die Athmung klingt, wenn der Spalt mit dem Finger zugehalten wird, stertorös, doch tritt auch dann keine Cyanose ein. Die Sprache ist vollkommen aphonisch. Wenn die Kranke durch Senken des Kinnes gegen die Brust die Spalte verschliesst, wird die Sprache etwas lauter.

Ich habe damals den oberen Kehlkopfabschnitt durch Bougirung mittels der Schmitt'schen Metallbolzen erweitert und danach zur Weithaltung des Kehlkopfes der Kranken einen künstlichen Bruns'schen Kehlkopf gegeben, den sie stundenweise am Tage trug und mit dem sie ziemlich laut, aber heiser zu sprechen vermochte. Der Zustand blieb aber trotzdem ein unbefriedigender. Der künstliche Kehlkopf wurde der Kranken lästig, so dass sie in der Folge gänzlich auf ihn verzichtete. Den vorhandenen Defect veranschaulicht die Photographie. Fig. No. 1.

Die günstige Erfahrung, die ich bei dem Ihnen im vorigen Jahre vorgestellten Kinde mit Rippenknorpelübertragung in den Kehlkopf gemacht hatte, veranlasste mich, auch in diesem Falle, jedoch nicht zur Erweiterung, sondern

zur Beseitigung des vorhandenen Kehlkopfdefectes die Uebertragung von Rippenknorpel in den Kehlkopf zu versuchen. Am 4. 10. 98 wurde dem rechten achten Rippenknorpel vorn ein Knorpelstück mit Perichondrium von 2,5 cm Länge, 0,5 cm Dicke und ca. 1,5 cm Breite entnommen, in 2 Hälften getheilt und beide Stücke links neben dem Kehlkopf unter die Halshaut geschoben. Die Knorpel heilten reactionslos ein.

Fig. 4a.

Bruno Müller: Luetische Sattelnase.

Am 29. März 1899 habe ich durch Resection des Zungenbeinkörpers die oberhalb des Larynxdefectes bestehende, durch Dilatationscuren nur vorübergehend zu bessernde Strictur beseitigt. Am 5. Mai 1899 wurde ein gestielter viereckiger Hautlappen, welcher der rechten Halsseite angehörte, mit der Hautseite nach innen gegen das Kehlkopflumen zu über den Defect geschlagen, und auf die nach aussen gekehrte frische Wundfläche dieses Lappens ein zweiter, der linken Halsseite entnommener und eines der Knorpelstücke (das zweite, nicht vom Perichondrium überzogene Knorpelstück wird als entbehrlich zur mikroskopischen Untersuchung wieder exstirpirt) mit enthaltender gestielter Hautlappen mit seiner Basis am Jugulum gelagert. Beide Lappen wurden mit einander vernäht und bildete das zwischengelagerte Knorpelstück die Stütze,

um ein Einziehen des Lappens bei der Inspiration gegen das Kehlkopflumen zu verhüten. Daneben wurde die ersten Tage noch die Canüle getragen. Photographie. Fig. No. 2.

Das Mädchen ist seit Anfang Juni 1899 völlig geheilt und spricht mit etwas heiserer, aber verständlicher Stimme. Sie liest laut aus einem Buch vor. Die Stimme kann sie im Ton erhöhen und verstärken, wenn sie mit den Fingern die linke Kehlkopfhälfte gegen die rechte drückt. Laryngoskopisch

Fig. 4b.

Bruno Müller: Luetische Sattelnase.

sieht man in dem erweiterten Kehlkopf das rechte Stimmband sich bewegen; dicht unterhalb desselben hat sich linkerseits eine Hautfalte als neues Stimmband gebildet, die nur mechanisch von dem vorbeistreichenden Luftstrom mitbewegt wird, aber keine Eigenbewegung zeigt.

Die die linke Kehlkopfseite austapezirende Haut hat sich anscheinend in Schleimhaut umgewandelt. Seit Herbst 1899 ist das Mädchen in Stellung. Die gegenwärtigen äusseren Verhältnisse sind aus Bild No. 3, Martha B., zu entnehmen. Patientin hat selbst bei ausgiebiger Körperbewegung keine Athemnoth. Bemerkenswerth ist, dass in diesem Falle die Raumverhältnisse

des neu ergänzten Kehlkopfes so ausgiebige waren, dass nach Einpflanzung des Rippenknorpels eine spätere Dilatationscur nicht nöthig wurde.

Fall II. Kehlkopfstenose nach Typhus, Heilung durch Uebertragung von Rippenknorpel in den Kehlkopf.

Die betreffende Kranke, Anna S., welche ich die Ehre habe Ihnen heute vorzustellen, ist jetzt 43 Jahre alt. Sie wurde am 26. 11. 80 in das Stadt-

Fig. 5a.

Bruno Müller. I. Act der Operation der Sattelnase: Rippenknorpel von der Glabella aus gegen die Nasenspitze subcutan vorgeschoben, Knorpelspangen in die Nasenflügel eingezogen.

krankenhaus in Dresden aufgenommen und machte bis gegen Ende December einen ausserordentlich schweren Typhus durch. In den letzten Wochen desselben traten Ulcerationen im Kehlkopf ein, die zu zunehmender Stenose und am 31. 12. zur Tracheotomia superior führten. Herr Dr. Beschorner, der die Güte hatte, die laryngologische Behandlung zu übernehmen, constatirte nach Ablauf des acuten Processes eine Ankylose der Arycricoidealgelenke.

Unter dem 2. 4. 82 berichtet Herr Dr. Schmaltz[1]), dass durch instrumentelle Eingriffe und Faradisation eine wesentliche Besserung eingetreten war, Patientin aber noch immer eine Canüle tragen musste. Auch in der Folge erwiesen sich alle Versuche, die Canüle wegzulassen, als vergeblich und trug Patientin seitdem eine 0,5 cm weite und 4 cm lange silberne Schornsteincanüle, mit der sie in Flüsterstimme zu reden vermochte. Ich gestatte mir, Ihnen diese Canüle hier herumzureichen, weil man kaum versteht, wie eine Erwachsene mit einer derartig engen Canüle 18 Jahre lang hat existiren können. Die Canüle musste alle 8—14 Tage im Krankenhaus gereinigt werden und litt Patientin öfters an lang dauernden Lungencatarrhen, in deren Folge sich Lungenemphysem entwickelte, das auch heute noch nach erfolgter Ausheilung die Kurzathmigkeit bei stärkerer Körperanstrengung erklärt.

Die Kranke wurde mir zur künstlichen Erweiterung des Kehlkopfs durch Knorpelübertragung am 11. 4. 99 gütigst von Herrn Geheimem Medicinal-Rath Dr. Stelzner überwiesen.

Die Operation selbst zerfiel in 5 zeitlich von einander getrennte Acte:

I. 14. 4. 99. Aseptische Uebertragung einer ca. 5 cm langen, 1 cm breiten und $^1/_2$ cm dicken, stumpf keilförmig zulaufenden Knorpelspange aus dem rechten 7. Rippenknorpel unter die Halshaut rechts neben dem Kehlkopf. Dabei wurde das den Knorpel äusserlich deckende Perichondrium sorgfältigst geschont und der Knorpel so unter die mittelst Kocher'scher Sonde von einem kleinen Einschnitt vom Hals aus unterminirte Haut vorgeschoben, dass die Perichondriumseite des Knorpels der Haut zugekehrt blieb.

II. 6. 9. 99. Umhüllung des Knorpelstücks auch an seiner Unterfläche mit normaler Haut durch Umschlagung eines der Halshaut rechts seitlich entnommenen viereckigen Hautlappens um den Knorpel. Es entstand dadurch ein dicker Hautwulst mit breitem Ernährungsstiel nach links, welcher in seiner Mitte den Knorpel in sich barg.

III. 27. 9. 99. Abpräparirung des gestielten Hautknorpellappens nach links über den Kehlkopf und die Luftröhre, Spaltung des Kehlkopfes und der Luftröhre bis zur Canülenöffnung in der Mittellinie. In der Gegend der Aryknorpel findet sich eine strahlige, den Kehlkopf äusserst verengende Narbe. Die wahren Stimmbänder sind stark verkürzt, geröthet und gewulstet. Das Lumen des Ringknorpels und des obersten Theiles der Luftröhre ist beträchtlich verengt.

Der gestielte Hautknorpellappen wird seitlich angefrischt und zwischen die auseinandergedrängten Schildknorpelplatten eingefügt. Dabei wird die den Knorpel nach dem Kehlkopflumen zu verdeckende Haut mit der Kehlkopfschleimhaut durch Seidennähte, das Knorpelstück selbst mit den Schildknorpelwundflächen durch einige Silbersituationsnähte in Verbindung gebracht.

Am oberen und unteren Knorpelende bleibt noch eine schmale Haut-

[1]) Dr. Richard Schmaltz, Ueber den abnormen Verlauf einiger im Dresdener Stadtkrankenhaus beobachteten Typhusfälle. Jahresbericht der Gesellschaft für Natur- und Heilkunde in Dresden. Sitzungsperiode 1881/82, S. 65.

verbindung zwischen der den Knorpel einhüllenden Aussen- und Innenhaut als Ernährungsbrücke bestehen. Daneben wird im unteren Wundwinkel die Trachealcanüle noch fortgetragen.

Am 13. 10. wurden die Silbernähte entfernt wegen eingetretener Stichcanaleiterung, welche danach noch einige Tage andauerte.

IV. 28. 10. Durchschneidung der Hauternährungsbrücke am oberen Knorpelende und nach Anfrischung der Umgebung Schluss der oberen Kehlkopffistel durch die Naht.

V. 3. 11. Durchschneidung der Ernährungsbrücke am unteren Knorpelende, Anfrischung der Umgebung. Die Wunde wird dem Schluss per granulationem überlassen, die Canüle nach vorangegangener Intubation entfernt.

Der Tubus (No. 15—16 nach O'Dwyer) wird so lang gewählt, dass er unter die untere Trachealfistel in die Trachea hinabreicht. Anfänglich täglich für $^1/_2$—1 Stunde getragen, wird er späterhin einen Tag um den andern, dann jeden dritten Tag und so in immer grösseren Pausen eingelegt und wird mit der Intubation bis Ende December fortgefahren. Während dieser Zeit stiessen sich die Haut-Schleimhautnähte im Kehlkopf spontan ab und wurden mit dem Husten nach aussen befördert.

Seit Anfang Januar 1900 ist Patientin nicht mehr intubirt worden. Gegen das Gefühl der Trockenheit im Kehlkopf wurden mit bestem Erfolg Inhalationen mit Emser Wasser oder physiologischer Kochsalzlösung angewandt.

Die anfänglich erst leise Stimme besserte sich im Laufe der Zeit bei täglichen Sprachübungen, so dass sich die Kranke jetzt mit zwar heiserer, aber durchaus verständlicher Stimme unterhalten kann.

Der eingesetzte Rippenknorpel ist durch die vorangegangenen Stichcanaleiterungen etwas geschrumpft und hat sich nach der Perichondriumseite leicht bogenförmig concav nach aussen gekrümmt, so dass er vorn als flacher Bogen unter der Haut vom Pomum Adami gegen die Trachea herabsteigt und hier für das Gefühl nachweisbar ist. Seine Verbindung mit den Schildknorpelplatten ist eine bindegewebige und erklärt dies die ihm verbliebene geringe Verschieblichkeit gegen die Schildknorpelplatten. Bei Schluckbewegungen geht er mit dem Kehlkopf auf und nieder, ein Beweis dafür, dass er trotzdem mit ihm in enger Verbindung steht. Bei laryngoskopischer Untersuchung sieht man, wie Ihnen die aufgehängte Tafel schematisch veranschaulichen soll, den noch deutlich erkennbaren weissen, etwas gewulsteten Hautstreifen zwischen den Schildknorpelplatten nach abwärts gegen die Trachea hin verlaufen. Die Stimmritze ist weit, aber etwas schief gestellt. Die wahren Stimmbänder sind verdickt, gewulstet und verkürzt. Zwischen den

Aryknorpeln findet sich eine strahlige Narbe. Patientin ist frei von Beschwerden, insbesondere von Schluck- und Athembeschwerden, und nur bei grosser Körperanstrengung tritt noch eine gewisse Athemnoth auf, die sich in der Ruhe rasch wieder verliert und sich aus dem bestehenden Lungenemphysem sowie aus den immerhin beschränkten räumlichen Verhältnissen im Innern des Kehlkopfes und der Luftröhre erklärt.

Die Ausheilung einer seit 18 Jahren bestehenden ausgedehnten Verengerung von Kehlkopf und Luftröhre erfolgte also in diesem Falle durch Uebertragung eines keilförmigen Stückes Rippenknorpel zwischen die auseinandergedrängten Schildknorpelplatten nach vorheriger allseitiger Umgebung des einzusetzenden Knorpelstückes mit normaler Haut.

Dieses Verfahren bietet gegenüber der einfachen Uebertragung eines unter die Haut eingeheilten Stückes Rippenknorpel in den Kehlkopf den Vortheil, dass die Wundfläche an der Innenseite des Knorpels wegfällt, dadurch eine weitere Schrumpfung im Kehlkopfinnern vermieden und der immerhin möglichen späteren Narbenhineinziehung des Knorpels in den Kehlkopf durch seine Keilform vorgebeugt wird.

Heilung der Sattelnase durch Knorpelübertragung.

Die günstigen Erfahrungen, die ich mit Uebertragung von Rippenknorpel in den Kehlkopf gemacht hatte, legten den Gedanken nahe, denselben auch bei anderen plastischen Operationen zu verwenden. Die Thatsache, dass ein mit Perichondrium unter die Haut übertragenes Knorpelstück sich in der Folge gegen die Perichondriumseite hin bogenförmig krümmt, erschien mir besonders werthvoll bei plastischen Operationen an der Nase, wo es sich darum handelt, einen eingesunkenen Nasenrücken wieder auszugleichen, oder den erschlafften Nasenflügeln durch Einziehung von Knorpelspangen die normale Wölbung wiederzugeben.

Ich hatte in der letzten Zeit Gelegenheit, dies an zwei Nasenfällen praktisch zu erproben.

Im ersten Falle handelte es sich um Verlust der ganzen Weichtheilnase durch Lupus und Ersatz derselben auf plastischem Wege. Die betreffende Kranke, ein jetzt 15jähriges Mädchen,

steht zur Zeit noch in Behandlung, und will ich auf ihre Krankengeschichte hier nicht näher eingehen.

Den zweiten Kranken gestatte ich mir, Ihnen heute geheilt vorzustellen.

Es handelt sich um einen jetzt im 16. Lebensjahre stehenden Knaben Bruno M.

Fig. 5b.

Rippenknorpel von der Glabella aus gegen die Nasenspitze vorgeschoben. Knorpelspangen in die Nasenflügel eingezogen.

Sein Vater leidet an Tabes. Früher im Wesentlichen gesund, erkrankte der Knabe im 6. Lebensjahre an Geschwüren auf beiden Hornhäuten, die unter Hinterlassung von Hornhautnarben ausheilten.

Im 12. Lebensjahre litt er an geschwürigen Processen in der Nase. Vom 31. 8. bis 20. 10. 98 wurde er im Dresdener Kinderhospital an luetischer Iritis, Laryngitis, Gumma des Gaumens und frischen Geschwüren in der Nase antsyphilitisch behandelt. Trotz energischer Schmiercur stiessen sich in dieser

Zeit der Vomer und späterhin auch die Ossa nasalia spontan ab, und es bildete sich seit Anfang Januar 1899 eine typische Sattelnase aus, mit eingesunkenem Sattel zwischen knöcherner Nase und Weichtheilnase, Verkürzung des Nasenrückens, Emporziehung der Nasenspitze, Verziehung der Nasenflügel, die seitlich eingesunken sind und sich haltlos bei der Inspiration einziehen und bei der Exspiration wie zwei Segel nach aussen blähen. Diese Verhältnisse veranschaulichen Ihnen die mitgebrachten Photographien (Fig. 4, a u. b). Der Knabe nahm nach seiner Entlassung aus der Anstalt noch mehrere Monate Jodkalium und wurde bis zu seiner völligen Ausheilung ambulatorisch local in der Nase behandelt.

Fig. 6a.

Bruno Müller. II. Act der Operation der Sattelnase: Weichtheilnase mitsammt dem Knorpel durch $\wedge$ Schnitt heruntergezogen.

Am 21. 6. 99 wurde ihm ein Stück Rippenknorpel von 4—5 cm Länge, 1 cm Breite und $^1/_2$ cm Dicke mit erhaltenem Perichondrium aus dem rechten 7. Rippenknorpel von einem kleinen horizontalen Einschnitt von der Glabella aus unter die vorher mit der Kocher'schen Sonde unterminirte Haut bis an die Nasenspitze vorgeschoben, darüber die kleine Stirnwunde durch die Naht geschlossen. Dabei blieb die nicht vom Perichondrium bedeckte Knorpelseite der Haut zugekehrt.

Zwei weitere dünne Knorpelspangen wurden von einem kleinen Einschnitt aus in der Nasolabialfalte beiderseits in die Nasenflügel eingezogen und jederseits die kleine Schnittwunde durch eine Sutur geschlossen.

Sämmtliche Knorpel heilten reactionslos ein, und veranschaulichen Ihnen den damaligen Befund die Photographien (Fig. 5, a u. b).

Durch die vorgenommenen Operationen war der Sattel und das Schlottern der Nasenflügel ausgeglichen, die auf Schrumpfung bei Ausheilung der Nasen-

Fig. 6 b.

Bruno Müller. II. Act der Operation der Sattelnase: Weichtheilnase durch ⋀Schnitt von oben her herabgezogen mitsammt dem eingeheilten Knorpel am Nasenrücken.

geschwüre beruhende Verkürzung des Nasenrückens erforderte aber noch eine weitere Correctur. Um diese zu erreichen, wurde am 28. 11. 99 die ganze Weichtheilnase mitsammt dem Rippenknorpel mit ⋀-Schnitt von oben her abgelöst, nach unten verzogen und das am oberen Wundwinkel freigelegte Knorpelende in den Winkel zwischen Glabella und knöcherner Nasenwurzel angestemmt, wodurch der Nasenrücken verlängert wurde und die Nase ein normales Profil erhielt (vergl. Fig. 6, a u. b). Der Defect an der Stirn wurde durch

die Naht in sagittaler Richtung geschlossen, beide seitlich verlaufende Schnitte durch die Naht vereinigt. Zur Naht der Wunden wurde ausschliesslich feinster Silberdraht verwendet.

Ich habe im Ganzen bisher 5 Knorpelübertragungen ausgeführt, und zwar 3 in den Kehlkopf und 2 in die Nase.

Auf Grund der damit gemachten Erfahrungen glaube ich, dass der Rippenknorpel als plastisches Material in geeigneten Fällen zweckmässige Verwendung findet, und möchte ich Ihnen dies Verfahren zur Nachprüfung empfehlen.

XXVIII.

Ueber subcutane Darmrupturen und ihre operative Behandlung.[1]

Von

Professor Dr. von Angerer

in München.

Die Behandlung der schweren Bauchcontusionen hat bisher Erfolge aufzuweisen, die nichts weniger als befriedigen können und es dürfte deshalb gestattet sein, diese Frage mal vor dem Forum deutscher Chirurgen zur Sprache zu bringen, in der Erwartung, dass durch den Austausch gegenseitiger Erfahrungen Anhaltspunkte für die einzuschlagende Therapie gewonnen werden können. Wollte ich das interessante Thema, dass so reich an oft schwer zu lösenden Fragen ist, bis ins Einzelne besprechen, so würde dieses Unterfangen die Grenzen eines Vortrages und die erlaubte Zeit weit überschreiten. Ich will deshalb nur die Bauchcontusionen mit Verletzungen des Darms herausgreifen und besonders die Diagnosenstellung berücksichtigen. Es liegt mir ferne, Sie durch theoretische Auseinandersetzungen und casuistische Mittheilungen zu ermüden. Ich will vielmehr nur das rein Praktische berücksichtigen auf Grund der Mittheilungen aus andern Kliniken und Hospitälern, sowie auf Grund eigener Erfahrung.

An meiner Klinik wurden in den letzten vier Jahren 9 Fälle subcutaner Darmruptur operirt und nur zweimal Heilung erzielt; die Operationserfolge, wie sie von anderer Seite mitgetheilt wurden, sind ebenso schlecht. Dass günstigere Heilungsresultate bei ra-

[1] Vorgetragen am 3. Sitzungstage des Congresses, 20. April 1900.

tioneller Therapie zu erzielen sind, wird von allen Seiten zugegeben und es dürfte sich vor Allem darum handeln, die nothwendig einzuschlagende Therapie in feste Formen zu bringen.

Ein Vergleich mit den Erfolgen, wie sie die jetzt wohl allgemein geübte Behandlung bei penetrirenden Unterleibsverletzungen gezeitigt hat, ist naheliegend und nothwendig. Auch bei Schuss- und Stichverletzungen des Unterleibs war bis vor einem Decennium die exspectative Behandlung in Uebung und erst allmälig ging man zur frühzeitigen operativen Behandlung über mit dem Erfolg, dass die Mortalität bedeutend herabgesetzt wurde.

Ich weiss sehr wohl, dass gerade in vorliegender Frage der Werth der Statistik gering ist, da die Einzelfälle zu verschieden gestaltet sind. Wer sich aber durch Zahlen imponiren lassen will, der findet in der Zusammenstellung von Doerfler aus den letzten 10 Jahren manche interessante Thatsache: bei expectativer Behandlung der Schusswunden des Unterleibs ergab sich eine Mortalität von 80—90 pCt., bei operativer Behandlung von 45 pCt. Siegel berechnet bei den wegen Stich- und Schussverletzung innerhalb der ersten vier Stunden Laparotomirten eine Mortalität von 15,2 pCt. — für die in 5 bis 8 Stunden post trauma Operirten schon eine Mortalität von 44,4 pCt. — für die in der 9.—12. Stunde Operirten 63,6 pCt. Mortalität. Die Prognose wird offenkundig beeinflusst von der Zeit, die zwischen Verletzung und Laparotomie verstrichen ist und ausserdem ist zweifelsohne bewiesen, dass durch operatives Eingreifen eine wesentliche Besserung der Resultate erreicht wurde. Jeder von uns wird aus eigener Erfahrung über glücklich geheilte Fälle von sehr schweren penetrirenden Verletzungen berichten können, an deren Heilung ohne frühzeitige Laparotomie nicht zu denken gewesen wäre.

Bei den penetrirenden Schuss- und Stichwunden des Unterleibs macht uns die Diagnose wenig Schwierigkeiten und ebenso klar ist unser Handeln vorgezeichnet. Die Erkenntniss der Gefahr, die eine zuwartende Therapie bringt, lässt uns sobald als möglich zur operativen Behandlung greifen und die Erfolge ermuthigen auch in zweifelhaften und verzweifelten Fällen zu einem entschlossenen, raschen Handeln.

Ganz anders verhalten sich bis jetzt die Resultate bei den sub-

cutanen Unterleibsverletzungen. Die Verletzungen der Leber, der Milz, der Nieren und Blase bieten der Diagnose geringere Schwierigkeiten als die einer Darmruptur; bei den ersteren Verletzungen beherrscht die Blutung, die zunehmende acute Anämie das Krankheitsbild; die Kranken kommen aus dem Collaps nicht heraus; Blasen- und Nierenverletzungen lassen sich an der Quantität und Qualität des Urins leicht erkennen. Die Sicherheit der Diagnose lässt in diesen Fällen auch rasch der einzig richtigen Indication gerecht werden und durch rasches operatives Handeln sind bei diesen ernsten Verletzungen doch schon recht gute Erfolge erzielt worden, um so mehr, als bei diesen Organverletzungen kein so virulentes Material die Bauchhöhle überschwemmt und inficirt als es bei Darmrupturen der Fall ist.

Am schlimmsten steht es mit unseren Heilerfolgen bei den subcutanen Darmrupturen. Auch hier ist die Indication, die Rupturstelle aufzusuchen und zu vernähen, zweifelsohne gegeben. Aber die Unsicherheit der Diagnose stimmt den Muth zu frühzeitigem Eingreifen herab; man wartet zu, bis die unverkennbaren Symptome einer Darmruptur sich einstellen, d. h. bis Peritonitis vorhanden ist und nun kommen wir mit der Operation in der Regel zu spät. Diesen Fehler des Zuwartens haben wir Alle begangen, wie aus den Publicationen der jüngsten Zeit noch hervorgeht.

Als Entschuldigung muss vor Allem die Schwierigkeit gelten, die richtige Diagnose zu stellen, was im Anfang oft geradezu unmöglich ist, andererseits die Thatsache, dass — wenn auch in sehr seltenen Fällen — doch auch eine spontane Heilung eintreten kann. Pech in Luneville hat die Bauchcontusionen zusammengestellt, die von 1890—1897 in der Garnison durch Hufschlag entstanden und zur Beobachtung gekommen sind. Es sind 67 Fälle mit 65 Heilungen und nur 2 Todesfällen. Mit diesen Zahlen opponirte Pech gegen die auf den letzten Congressen französischer Chirurgen von Einzelnen (Demons, le Dentu, Michaux) ausgesprochene Ansicht der Nothwendigkeit eines frühzeitigen operativen Eingreifens bei Bauchcontusionen, auch wenn Erscheinungen schwerer Verletzungen fehlen. Leichte, d. i. umcomplicirte Bauchcontusionen kommen im alltäglichen Leben oft genug vor. Sie zeichnen sich durch einen rasch vorübergehenden Zustand von Shock aus, durch momentane Bewusstlosigkeit, vielleicht Erbrechen. Der

Verletzte erholt sich aber rasch, die Schmerzen lassen bald nach, Puls und Temperatur zeigen kein Abweichen von der Norm und viele von diesen Kranken suchen weder ärztliche Hilfe noch Krankenhausbehandlung auf.

Anders aber sind jene Fälle geartet, wo der shockartige Zustand mit all den ihm zugeschriebenen Begleiterscheinungen stundenlang nach dem Unfall noch anhält. Diese Fälle erfordern, wie Madelung schon 1896 betont hat, die grösste Vorsicht in der Beurtheilung. Wenn wir bisher solch schwere Fälle exspectativ behandelt haben und stündlich auf Besserung im Befinden der Verunglückten hofften, und schliesslich bei der Obduction eine Darmzerreissung constatiren mussten, so zeitigten solche Erfahrungen in uns den Vorsatz, bei nächster Gelegenheit früher zu laparotomiren und den verletzten Darm aufzusuchen. Erst die Misserfolge liessen den Entschluss einer frühzeitigen operativen Behandlung in uns reifen und auch bei neu gegebener Gelegenheit kostet es uns eine gewisse Ueberwindung, den Leib zu öffnen, bevor die Symptome der Darmruptur deutlich eingetreten sind. Wir sind praeoccupirt von dem Krankheitsbilde, das wir in seinen Einzelheiten im Anfang wenigstens als durch Shock bedingt zu erklären versuchen und auch späterhin wird manches Symptom noch auf Rechnung der Shockwirkung gesetzt, das thatsächlich schon ein Zeichen der vorhandenen Peritonitis ist.

Ferner sind wir gewohnt, mit der Annahme einer Darmperforation den Austritt von Darminhalt in die freie Bauchhöhle, besonders von Darmgasen zu verbinden und wenn wir freies Gas nicht nachweisen können, wenn die Leberdämpfung nicht verschwunden, wenn der ausgetretene Darminhalt nicht durch eine Zone gedämpften Schalles nachweisbar ist, so zögern wir, eine Darmruptur anzunehmen. Diese Annahmen und Voraussetzungen sind aber fasch, wie ich später ausführen werde.

Aber auch von den subjectiven Symptomen lassen wir uns bei den Bauchcontusionen nur zu leicht irre führen. Wenn ein Kranker eine Quetschung des Unterleibs erlitten hat und noch im Stande ist, weiter zu arbeiten und noch eine halbe Wegstunde zu seiner Wohnung gehen zu können, oder wenn ein anderer nach der Verletzung noch sein Mittagessen verzehren kann — beide Fälle eigener Beobachtung, oder wenn gar, wie Petry in einem Fall

seiner vorzüglichen Zusammenstellung berichten kann, der von einem Hufschlag Getroffene noch zwei Meilen weit reiten konnte trotz eines haselnussgrossen Risses im Jejunum, so sind das Lebensäusserungen, die a priori eine schwere Darmverletzung auszuschliessen scheinen. Und doch berechtigen solche Aeusserungen, wie wir jetzt wissen, nicht, die Quetschung etwa als harmlos aufzufassen, im Gegentheil. Wenn bei Bauchcontusionen unmittelbar nach der Verletzung nur geringe und vorübergehende Symptome vorhanden waren, späterhin aber eine Verschlimmerung eintritt, so müssen wir eine innere Organverletzung annehmen.

Von der frühzeitigen Erkenntniss, ob eine Bauchcontusion mit Darmzerreissung complicirt ist, hängt die einzig rationelle Behandlung ab und ich will versuchen, jene Punkte hervorzuheben, die eine rechtzeitige Diagnose zu stellen ermöglichen. Ich nehme bei meinen Ausführungen deshalb nur auf die primären Symptome Rücksicht, wie sie im Anschluss an die Verletzung selbst oder in den ersten Stunden nach derselben auftreten. Denn das Krankheitsbild bei den complicirten Unterleibsquetschungen ist nach Ablauf der ersten 24 Stunden ein ganz anderes geworden, verändert durch die inzwischen eingetretene septische Peritonitis.

Vor Allem ist die Art der Gewalteinwirkung zu berücksichtigen. Zumeist veranlassen circumscripte, an umschriebener Stelle des Unterleibs einwirkende Gewalten Darmrupturen. Erfahrungsgemäss sind Verletzungen mit stumpfspitzigen Gegenständen, Stoss und Fall gegen eine Wagendeichsel, gegen einen Pfahl, gegen eine Eisenstange, der Hufschlag eines Pferdes besonders gefährlich, umsomehr, wenn diese Gewalten senkrecht anf das Abdomen einwirken. Die elastischen Bauchdecken werden eingestülpt und der Darm wird gegen die Wirbelsäule oder gegen eine andere resistente Widerlage gequetscht. Das ist zweifellos ein sehr häufiger Mechanismus für derartige Darmverletzungen. Aber es kann auch der prall gespannte Darm durch eine Gewalteinwirkung so gedehnt werden, dass seine Wandung berstet, wenn der Darminhalt nicht rasch ausweichen kann. Die Grösse der Gewalteinwirkung einerseits, andererseits der Zustand der Bauchdecken sind zwei wichtige Factoren in der Aetiologie der subcutanen Darmrupturen. Bei schlaffen, dünnen Bauchdecken ge-

nügen schon unbedeutende Traumen, während muskulöse, fettreiche Bauchdecken den Stoss paralysiren können.

Bei allen Quetschungen und besonders bei denen des Unterleibs treten Shockerscheinungen auf und es ist erwiesen, dass bei schweren Darmzerreissungen oft nur geringer Shock, bei leichten Contusionen aber schwerer Shock vorliegen kann: individuelle Verschiedenheiten, deren anatomischen Grund wir vorerst nicht kennen. Aber soviel steht fest, dass wir den Shock an und für sich, ob leicht, ob schwer diagnostistisch nicht für die Qualität der Bauchcontusionen verwerthen dürfen. Auf Grund persönlicher Erfahrungen rathe ich dringend, in allen Fällen, in denen die Shockerscheinungen mehrere Stunden nach dem Unfall in gleicher Intensität anhalten oder sich sogar steigern, nicht mehr an reinen Shock zu glauben. In solchen Fällen ist mit allergrösster Wahrscheinlichkeit, ja mit Bestimmtheit eine innere Verletzung vorhanden. Ebenso muss jede Verschlimmerung des Allgemeinzustandes des Kranken, eine Steigerung des Schmerzes, der Pulsfrequenz entschieden den Verdacht auf eine innere Läsion bestärken. Hier handelt es sich nicht mehr um reinen Shock, der durch das Trauma allein bedingt ist, sondern um directe Unfallsfolgen, um Shock hervorgerufen durch die Läsion innerer Organe, dadurch, dass ein fremdartiger Inhalt in die Bauchhöhle gesetzt wurde.

So wichtig auch das Verhalten des Pulses ist, so wenig ist seine Qualität für die Diagnose ausschlaggebend. Richtig ist, dass der Puls in manchem Fall von Darmruptur kurz nach dem Unfall frequenter war und dass diese Frequenz nach ein paar Stunden zurückging (Gluczinski), um später mit dem Auftreten der Peritonitis wieder rasch in die Höhe zu gehen. Auf Grund dieser Beobachtungen darf also die vorübergehende Besserung der Pulsbeschaffenheit durchaus nicht als der Ausdruck allgemeiner Besserung, als Beweis für das Fehlen einer Darmruptur angesehen werden. Wohl aber ist die zunehmende Pulsfrequenz ein Beweis für die beginnende septische Peritonitis. Ebenso muss auch eine Temperatursteigerung als ein Symptom derselben aufgefasst werden. Kurz nach der Verletzung sind die Temperaturen zumeist subnormal.

Auch in der Athmung zeigen sich bisweilen auffallende Veränderungen: der Kranke athmet oberflächlich und rasch; tiefe Athemzüge werden wegen der dabei im Abdomen auftretenden Schmerzen vermieden: die Abdominalathmung sistirt.

Trendelenburg legt dem Erbrechen eine gewisse Bedeutung für die Frühdiagnose bei, insofern, als bei einfachen Contusionen ohne Darmverletzung das Erbrechen selten oder garnicht vorkommt; im Gegensatz hierzu tritt bei Darmläsionen frühzeitig das Erbrechen auf. Unsere Beobachtungen stimmen damit überein: bei einfachen Bauchcontusionen, die ohne Operation zur Ausheilung kamen, trat ein- bis zweimaliges Erbrechen auf, das aber nie einen galligen Character hatte. Bei Darmrupturen fehlte das Erbrechen nie, kam nach längerer oder kürzerer Pause immer wieder und steigerte sich mit dem Auftreten der Peritonitis zur grössten Heftigkeit. Aber auch Aufstossen, Uebelsein und Neigung zum Erbrechen quält die Kranken späterhin und wir werden nicht fehl gehen, wenn wir auch diese Symptome auf Rechnung der Peritonitis setzen.

Es ist selbstverständlich, dass Bauchcontusionen Schmerzen im Gefolge haben und ist der Schmerz wohl eines der constantesten Symptome. Aber der Schmerz kann trotz Darmruptur fehlen, wie viele Beispiele zeigen. In der Regel ist der Schmerz anhaltend, über den ganzen Leib verbreitet; bisweilen an umschriebener Stelle besonders localisirt und durch Druck zu steigern. Nimmt der Schmerz an Intensität zu, so muss man wohl an eine Reizung des Peritoneums in Folge ausgetretenen Darminhalts denken.

Zur Beseitigung oder Linderung der Schmerzen macht man eine Morphiuminjection oder giebt Opium. Das ist gewiss human empfunden, aber man darf dann nicht vergessen, dass dadurch das Bild, die Schwere der Erkrankung verschleiert wird. Die Schmerzen lassen nach, es tritt eine Beruhigung des Kranken ein, die — obwohl künstlich geschaffen — doch fälschlich als Besserung der Gesammtsituation angesehen wird und so zu Täuschungen Anlass geben kann.

Rein theoretische Erwägungen drängen zu dem Schluss, dass bei Darmperforationen Luft und Darminhalt in die Bauchhöhle austreten und percutorisch nachweisbar sein müssen. Dieser Schluss trifft bei spontanen Perforationen des meteoristischen gefüllten Darms zu; bei traumatischen Perforationen gelingt der Nachweis nur selten, aus verschiedenen Gründen.

Die starke Spannung der Bauchmuskeln ist ein sehr wichtiges Symptom bei den Bauchcontusionen, worauf schon Demons 1897 aufmerksam gemacht hat. Die Bauchwand ist starr, wie im Tetanus contrahirt und dabei oft auffallend hyperästhetisch. Ebenso ist der verletzte Darm, wie wir bei Operationen sehen und aus den Ergebnissen der Thierexperimente wissen, oft weit über die verletzte Stelle hinaus stark contrahirt, so dass er dem Hundedarm gleicht, sich „derb", „knorplig" anfühlt. Unter solchen Umständen kann sich die Luft, die etwa ausgetreten, nicht zwischen Bauchwand und Darmoberfläche in nachweisbarer Menge ansammeln, da die Bauchwand jeder Dehnung widerstrebt und den Eingeweiden anliegt; die ausgetretene Luft ist vielmehr gezwungen, sich zwischen den Eingeweiden zu vertheilen. Deshalb ist auch nur in seltenen Fällen und nur dann, wenn der Magen selbst oder eine in der Nähe der Leber liegende Darmschlinge perforirt ist, das frühzeitige Verschwinden der Lebergrenze zu erwarten. Selbst bei Perforationen des Duodenums kann die Leberdämpfung bestehen bleiben, weil die Darmgase hinter der Leber durch dieselbe von der Bauchwand abgeschlossen bleiben. Wohl aber kann zwischen Lungengrenze und Leberdämpfung sich eine Zone tympanitischen Schalles befinden.

In fast allen Publikationen wird bei Bauchcontusionen das Vorhandensein der Leberdämpfung bei der ersten Untersuchung des Verletzten constatirt und daraus gefolgert, — wenn auch nicht deutlich ausgesprochen — dass eine Darmruptur nicht vorliegt. Diese Folgerung ist absolut falsch: **das Bestehenbleiben der Leberdämpfung spricht durchaus nicht gegen eine Darmruptur.** Nicht unwichtig ist ein weiterer Umstand, auf den Sprengel aufmerksam macht, dass die Leberdämpfung verschwunden sein kann, auch ohne dass freie Luft in der Bauchhöhle vorhanden ist, wenn sich die Leber auf die Kante stellt. Diese Kantenstellung tritt bei jugendlichen Individuen bei gespannten Bauchdecken und gleichzeitiger Parese der Darmschlingen auf. Ebenso wenig braucht eine Tympanie des Abdomens vorhanden zu sein; denn der Darm ist für die erste Zeit nach der Verletzung contrahirt — nach Trendelenburg wenigsten sechs Stunden lang — und erst späterhin tritt mit dem Einsetzen der Peritonitis eine Parese des Darms und Meteorismus auf. In einem unserer Fälle war an der durch besondere Schmerzhaftigkeit ausgezeichneten Stelle

der Darmruptur eine abgrenzbare Zone hochtympanitischen Schalles noch 7 Stunden post trauma deutlich nachweisbar.

Der Nachweis von freiem Gas in der Bauchhöhle wird also nur in den seltenen Fällen möglich sein, wo eine grosse Menge ausgetreten ist. In gleicher Weise wird sich auch der ausgetretene Darminhalt nur bei grösserer Quantität nachweisen lassen; geringere Mengen bleiben in der nächsten Umgebung der Verletzungsstelle liegen und werden kaum eine Dämpfung bedingen. Grössere Mengen in dünnflüssiger Consistenz werden sich, dem Gewichte ihrer Schwere folgend, in den tiefstgelegenen Räumen der Bauchhöhle ansammeln und wohl zunächst auf die Seite der Verletzung beschränkt bleiben. Diese Einseitigkeit des Exsudats ist diagnostisch wichtig (Siegel). Handelt es sich neben der Darmverletzung noch um eine stärkere Blutung, so wird neben der stetig zunehmenden Anämie mit ihren characteristischen Aeusserungen auch ein stetig wachsendes Exsudat bald nachweisbar werden.

Bei all diesen Erwägungen muss noch ein Punkt berücksichtigt werden, der das wechselnde Symptomenbild erklären kann, das ist die Beschaffenheit der Einrissstelle am Darm selbst. Mag sie wie immer beschaffen sein, sie wird secundär durch die Contraction der Darmmuscularis wesentlich verändert, vor Allem wird durch die Mukelcontraction die Schleimhaut aus der Perforationsstelle herausgestülpt. Durch diesen Schleimhautpfropf kann besonders bei kleinen Oeffnungen ein provisorischer Verschluss geschaffen werden, der das Entweichen von Luft und Koth verhindert. Dieser tonische Krampf der Darmmuscularis hält aber, wie die Erfahrungen und Thierversuche übereinstimmend zeigen, nur einige Stunden nach der Verletzung an. In einem Falle von Trendelenburg war der Darm sechs Stunden, in einem unserer Fälle noch neun Stunden post trauma contrahirt und konnte Austritt von Darminhalt nicht constatirt werden. Diese Muskelcontraction kann selbst bei queren Abrissen des Darms das Darmlumen so verengern und durch die ausgestülpte Schleimhaut so verschliessen, dass fürs Erste ein nennenswerther Austritt von Darminhalt nicht eintritt. Selbstverständlich bleibt dieser Verschluss ungenügend und sobald Peristaltik eintritt, muss Darminhalt herausgepresst werden.

Als ein für alle subcutanen Verletzungen der Bauchorgane ungemein wichtiges und characteristisches Zeichen muss die schon erwähnte Spannung der Bauchwand angesprochen werden. Trendelenburg macht darauf aufmerksam, dass auch der Cremaster an der Anspannung theilnimmt; das Scrotum ist zusammengezogen und die Hoden sind nach dem Leistenkanal zu hinaufgezogen. Diese Spannung der Bauchmuskulatur fehlt bei einfachen Contusionen ohne innere Verletzung, oder ist nur vorübergehend vorhanden oder tritt nur bei der Palpation des Unterleibs durch die dadurch hervorgerufenen Schmerzen auf. Auch fehlt diese tonische Anspannung der Bauchmuskeln bei **reinem** Shock, ohne Bauchcontusion und gewinnt dadurch an Bedeutung für die Diagnose einer intraperitonealen Verletzung. Von den primären Symptomen einer subcutanen Darmruptur halte ich diese Rigidität der Bauchwand, die wie ein Trommelfell gespannt ist und ein Durchfühlen unmöglich macht, für eines der allerwichsten diagnostischen Zeichen, das erst schwindet, wenn die Peritonitis einsetzt; erst dann wird der Leib weich und meteoristisch aufgetrieben.

Die durch das Trauma erfolgte Läsion des Darmes hebt die Peristaltik auf; deswegen fehlt Abgang von Stuhl und Darmgasen, fehlen Darmbewegung und Darmgeräusche; doch giebt es auch hiervon Ausnahmen. Auch die Urinentleerung ist behindert, manchmal sogar die Urinsecretion wohl reflectorisch herabgesetzt. Treten nach einer Bauchcontusion blutige Stühle auf, so deutet dieses auf einen Schleimhautriss ohne totale Continuitätstrennung hin. Bei solchen Verletzungen kann am Schluss der ersten, mit Beginn der zweiten Woche secundäre Perforation eintreten (Mugnier).

Auf Grund der aufgeführten Symptome wird es in manchen Fällen möglich sein, gleich nach der Verletzung die Diagnose einer Darmverletzung zu stellen. Die Art und der Sitz der Läsion bleibt dabei allerdings oft noch unklar. Aber die Erfahrung zeigt, wie ausserordentlich wechselnd das Symptomenbild sein kann. Wichtige Symptome können fehlen und der geübteste Diagnostiker kann sich täuschen. Freilich späterhin wird durch das Hinzutreten der Peritonitis die Diagnose klar; aber dann ist die Aussicht, das Leben der Verletzten zu retten, nur mehr gering. Gerade bei dieser Art von Verletzung hängt Alles von dem frühzeitigen Erkennen der vorhandenen Darmruptur ab und desshalb halte ich es

für unsere Pflicht, in allen zweifelhaften Fällen sobald als nur möglich, Gewissheit über die Natur der Verletzung zu schaffen. Dies erreichen wir nur durch die Laparotomie. Sie allein sichert die Diagnose und ermöglicht die einzig rationelle Therapie. Wenn von 160 Fällen von subcutanen Darmrupturen bei exspectativer Behandlung 149 mit Tod endeten und von den 11 Geretteten 10 noch später an Kothabscessen und Kothfisteln operirt werden mussten (Petry), so ist mit diesen Zahlen klar bewiesen, dass die exspectative Behandlung absolut ungenügend ist. Vergegenwärtigen wir uns die Verhältnisse an der Rupturstelle, so müssen wir zugestehen, dass nur in wirklich seltenen Ausnahmefällen günstige Bedingungen für eine spontane Heilung, für Localisirtbleiben der Peritonitis vorliegen können. Der prolabirte Schleimhautprolaps verhindert zwar vorübergehend den Austritt von Darminhalt, aber er verhindert auch eine peritoneale Verklebung. Sollen wir auf Netzanlagerungen, auf adhaesive Entzündungen rechnen, wo die Bauchhöhle mit virulentem Material inficirt ist: die allgemeine Peritonitis ist die nächste Folge der Verletzung. —

Grosse Dosen Opium heben zwar die Peristaltik auf und dadurch wird die Gefahr des Kothaustrittes vermindert; aber die dadurch geschaffene Parese des Darms macht sich für Fälle, die doch zur Operation kommen, späterhin unangenehm geltend.

Es ist auffallend, dass wir bis vor Kurzem bei den Bauchcontusionen eine abwartende Haltung wenigstens für die erste Zeit nach der Verletzung einnahmen, während wir doch sonst nicht vor einer Probelaparatomie zwecks Feststellung der Diagnose zurückschrecken. Der Grund für diese Zaghaftigkeit liegt nicht ausschliesslich in der Unsicherheit der Diagnose, sondern wir hängen noch viel zu viel an der vererbten Tradition, dass man schwer an Shock leidende Kranke nicht operiren soll. Dazu kommt noch, dass wir bei den Bauchcontusionen noch manches Symptom durch den Shock erklären wollen, dass schon der Ausdruck der beginnenden septischen Peritonitis ist. Der Shock geht über in Collaps und eine zeitliche Differenzirung, eine Abgrenzung des einen vom andern ist oft gar nicht möglich. Ueberwinden wir die Scheu, Kranke mit schwerer Bauchcontusion noch während des Shocks zu laparotomiren, so werden wir bessere Heilerfolge erzwingen und endgültig mit diesem Vorurtheil aufräumen, wie wir schon

manches andere zum Heil unserer Kranken aufgegeben haben. Sehen wir doch auch bei vielen anderen Verletzungen, bei denen Shock besteht, dass der Shock mit der Operation schwindet. Aus diesen Gründen kann ich der Empfehlung einzelner Chirurgen, mit der Operation zuzuwarten, bis der Shock geschwunden ist, **nicht** zustimmen. Die Erfahrungen, die ich gemacht habe, haben mich überzeugt, dass der bestehende Shock keine Contraindication für das Aufsuchen und Vernähen des rupturirten Darmes abgeben kann und darf.

Die Gefahren der Aethernarkose sind für den Kranken mit einer Darmruptur oder inneren Blutung geringer als jene Gefahren, die wir mit dem Zuwarten heraufbeschwören und das Risiko der Operation ist bei der Aethernarkose entschieden geringer als bei Chloroformanwendung.

Aber vielleicht sind wir eben nicht berechtigt, früher zu operiren, als bis deutliche Symptome der Darmruptur objectiv nachweisbar sind (Jalaguier). Wenn wir diesem Vorschlag folgen, so heisst das soviel, als mit der Operation zu warten, bis Peritonitis nachweisbar ist, das ist etwa der zweite Tag p. tr. Dann kommen wir mit unserer Hilfe höchst wahrscheinlich zu spät. Die Mehrzahl der Kranken mit Darmruptur geht am 2., spätestens 3. Tage zu Grunde und operiren wir bei bestehender septischer Peritonitis, so sind die Aussichten auf Erhaltung des Lebens sehr gering. Mit der Operation können wir zwar das Loch im Darm verschliessen, aber die bereits erfolgte Vergiftung des Körpers nicht mehr paralysiren. Soll die Operation Aussicht auf Erfolg bieten, so müssen wir sobald als nur möglich operiren. Petry hat in seiner Statistik nachgewiesen, dass von den innerhalb der ersten 24 Stunden operirten Kranken 55 pCt. zur Heilung kamen, von den später operirten nur mehr 25 pCt. Die beiden Kranken meiner Klinik, die durch die Operation gerettet wurden, wurden 5 und 9 Studen p. tr. operirt: in beiden Fällen war schon trübes fibrinöses Exsudat vorhanden, doch konnte Kothaustritt nicht gefunden werden.

Wir wissen ferner aus den Untersuchungen von Pawlowsky, dass für das Zustandekommen der Peritonitis ein länger dauernder Contact des Bauchfells mit septischem Material nothwendig ist; eine kurzdauernde Berührung verursacht noch keine Entzündung

des Peritoneums. Diese experimentelle Thatsache steht in vollem Einklang mit der practischen Erfahrung und wir müssen auch daraus den Schluss ziehen, möglichst frühzeitig die Ursachen der Peritonitis auszuschalten. Es ist keine Frage, dass bei Darmrupturen schon sehr früh, wenige Stunden nach der Verletzung die Peritonitis einsetzen kann und desshalb sind für die Vornahme der Operation die ersten Stunden nach der Verletzung der günstigste Zeitpunkt. Eine genaue Fixirung lässt sich nicht geben, doch werden die Aussichten der Operation mit jeder Stunde schlechter, wenn auch vereinzelte Fälle trotz der schon bestandenen allgemeinen Peritonitis durch die Operation gerettet werden konnten.

Mikulicz hat vorgeschlagen, bei ganz zweifelhaften Fällen von Perforationsperitonitis eine kleine Incision in der Linea alba zu machen, gross genug, um den Zeigefinger einführen zu können. Auch bei subcutanen Darmrupturen kann diese kleine Incision zur Diagnosenstellung genügen, wenn Luft aus der Incisionsstelle entweicht, Blut oder Darminhalt in der Bauchhöhle liegt. Doch kann ich mir auch Fälle denken, wo sich durch einen so kleinen Einschnitt die Diagnose nicht sicher stellen lässt. Wir wissen, dass die Praedilectionsstelle der subcutanen Rupturen im oberen Abschnitt des Jejunums und im unteren Theil des Ileums ist und zwar nicht weit von der Plica duodeno-jejunalis und in der Nähe des Coecum. Da der Darmriss durch die Contraction der Darmmuskeln und durch die ectropionirte Schleimhaut für den Anfang wenigstens so verschlossen sein kann, dass nur wenig oder gar kein Darminhalt austreten kann, so ist es nicht ausgeschlossen, dass bei der kleinen Incision die Verletzung übersehen werden kann. Denn das Netz und die vorliegenden Darmschlingen decken fürs Erste die Rissstelle, besonders dann, wenn die Ruptur am Duodenum und oberen Jejunum sitzt. Deshalb dürfte es gerathener sein, den Schnitt wenigstens so gross anzulegen, dass man das Netz mit dem Quercolon nach oben verlagern kann, um einen Einblick in die dahinter gelegene Region gewinnen zu können.

Eichberg machte darauf aufmerksam, dass er bei der Obduction in 30 Fällen von Darmrupturen eine graublaue Verfärbung der Oberfläche der Leber und Milz gefunden hat, die nach seiner Ueberzeugung intra vitam entstanden ist und ein sicheres Zeichen

für eine vorhandene Darmperforation sein soll. Desshalb empfiehlt er auch zwecks Feststellung der Diagnose den Leberrand durch Incision freizulegen. Wir haben leider auf diese Beobachtung bis jetzt bei unseren Operationen nicht geachtet, und auch von anderer Seite ist bis jetzt dieses Phänomen nicht erwähnt worden; wahrscheinlich ist diese Verfärbung doch nur Leichenerscheinung.

Wenn wir in den ersten Stunden nach der Verletzung zur Operation schreiten können, so nehmen wir die Operation an einem Kranken vor, der mehr oder weniger starke Shock- und Collapserscheinungen darbietet. Es ist deshalb nothwendig, gewisse Vorsichtsmassregeln anzuwenden, um einen schweren Collaps während der Operation zu verhüten. Wir operiren solche Kranke auf einem geheizten Operationstisch in Beckenhochlagerung und wickeln überdies den Kranken soweit als möglich, besonders die Beine, in heisse Tücher ein. Dann bekommt der Kranke Campherinjection, eventuell auch warme Kochsalzlösung subcutan injicirt; auch ein Clysma mit warmem Wasser und Cognac wirkt anregend auf die Herzthätigkeit. Von der Anwendung localer Anaesthesie sind wir abgegangen, weil dieselbe zur Vornahme der erforderlichen Eingriffe nicht ausreicht. Ich glaube, dass die Kranken durch den Operationsschmerz in ihrem Nervensystem mehr geschädigt werden können als durch eine Narkose. Wir narcotisiren den Kranken vorsichtig mit Aether; die Narkose tritt rasch ein, der Aetherverbrauch ist oft ein auffallend geringer. Nur bei hochgradiger Cyanose muss von einer Narcose abgesehen und locale Anaesthesie angewendet werden. Ein grosser Schnitt in der Mittellinie wird, bei der Ungewissheit des Sitzes der Verletzung immer die leichteste Orientirung gestatten. Ist durch die Palpation eine besonders schmerzhafte Druckstelle am Abdomen nachweisbar, so kann der Schnitt auf dieser Seite des Unterleibs am lateralen Rectusrand angelegt werden. Ich mache den Schnitt ausgiebig lang, weil dadurch die weiteren operativen Eingriffe erleichtert werden, rascher ausgeführt werden können. Operiren wir bald nach der Verletzung, so sind die Darmschlingen noch nicht meteoristisch aufgebläht, sondern vielfach contrahirt und stören nicht durch Prolabiren aus der Bauchhöhle. Da häufig **mehrere** Rupturstellen vorhanden sind und zwar oft in grosser Entfernung von einander, so ist ein methodisches Absuchen des ganzen Darmtractus geboten.

Man beginnt am besten an der Plica duodeno-jejunalis und lässt nun Stück für Stück durch die Finger gleiten; auf diese Art, die auch König empfiehlt, vereinfacht sich das Auffinden der Rupturstellen und giebt Sicherheit dafür, dass nicht eine zweite oder dritte Perforation übersehen wird. Auch Serosarisse werden dabei gefunden und übernäht. Ausserdem ist die Gefahr der Abkühlung des Darmes geringer als bei der Eventration, wo trotz aller Vorsicht doch die eine oder andere Darmschlinge sich aus ihrer warmen Schutzhülle herausdrängen kann.

Kommen wir erst später zur Operation, wo bereits Peritonitis besteht, der Darm meteoristisch aufgetrieben und reichlich Exsudat im Bauchraum angesammelt ist, dann ist es vielleicht zweckmäsiger, die abgesuchten Darmschlingen extraperitoneal zu lagern aus dem Grunde, weil dann die leere Bauchhöhle und die aussen liegenden Darmschlingen gründlicher von den septischen Exsudaten gereinigt werden können.

Wie diese Desinfection vorgenommen werden soll, ist eine Frage für sich. Ich ziehe es vor, sterilisirte Kochsalzlösung von 40° — 42° C. literweise in die Bauchhöhle zu giessen und sie und die Darmschlingen damit zu reinigen. Ich habe von dieser Auswaschung nicht nur keine Nachtheile gesehen, weder Steigerung des Shocks noch gar Collaps, sondern Vortheile insoferne, als der in der Bauchhöhle zurückbleibende Rest der Kochsalzlösung rasch zur Resorption kommt. Die mechanische Reinigung des Peritoneums durch Abwischen mit trockenen Tupfern und Compressen irritirt und schädigt das Bauchfell: da aber das peritoneale Epithel nach Walthards Untersuchungen einen Schutz gegen Infection giebt, so soll man das Peritoneum recht zart behandeln und das Abspülen mit heisser physiol. Lösung scheint mir auf das Schonendste das etwa vorhandene Infectionsmaterial fortzubringen.

Was nun die Behandlung der Rupturstellen selbst anbelangt, so müssen die gequetschten gerissenen Wundränder selbstverständlich geglättet werden, so dass lebensfähige, zur primären Verklebung sicher geeignete Wundflächen zur Vereinigung durch die Naht kommen und manchmal kann es in Fällen, wo die Darmnaht nicht mit genügender Sicherheit angelegt werden kann, von Vortheil sein, die Nahtstelle noch durch einen aufgenähten Netz-

streifen oder Mesenterialstreifen zu sichern. Selbstverständlich muss auch darauf geachtet werden, dass nicht durch zu breites Einstülpen der Wundränder etwa eine Verengerung des Darmlumens resultirt; durch die nachfolgende entzündliche Schwellung der Wundränder kann eine Stenosirung auftreten wie es in einem unserer Fälle geschah, wo nachträglich noch eine circuläre Resection des stenosirten Darmes vorgenommen werden musste. Der Kranke ging am 17. Tage nach der Verletzung zu Grunde. Grössere Längsrisse vereinige man desshalb in querer Richtung, analog der Pyloroplastik.

Liegen mehrere Perforations-Oeffnungen hart neben einander, so ist es am sichersten für die Schaffung günstiger Wundverhältnisse, wenn man die Perforationsstellen mit dem gequetschten Zwischengewebe ausschneidet. Denn jedes Darmstück, das durch Quetschung, durch Thrombosirung seiner Gefässe in seiner Ernährung geschädigt ist, kann zur Peritonitis Anlass geben, entweder durch secundäre Perforation oder durch Auswandern von Darmbacterien durch die lädirte Darmwandung. Bei grösseren Substanzverlusten des Darmrohres kürzt die Anwendung des Murphyknopfes die Operationsdauer wesentlich ab; desshalb ist dessen Anwendung auch bei den queren Abrissen, wie sie besonders an der Uebergangsstelle des Duodenums ins Jejunum beobachtet werden, der circulären Nahtanlegung vorzuziehen.

Contusionen der Darmwand kommen allein und neben den Perforationen vor. Sie sind kenntlich durch die Sugillationen und Ecchymosen in der Darmwandung, durch die bläuliche Verfärbung der Serosa. Ab und zu haben wir Gelegenheit, solche Darmquetschungen zu sehen bei forcirten Taxisversuchen incarcerirter Hernien. Die Qualität solcher Quetschungen ist schwer zu beurtheilen und wir sind im Allgemeinen gewohnt, ihnen keine besondere Bedeutung beizulegen, wenn die Serosa selbst intact ist. Ob das richtig ist, will ich nicht entscheiden; doch habe ich gegentheilige Erfahrungen nicht gemacht. Können wir aber erkennen, dass Einrisse in der Mucosa und in der Muscularis vorhanden sind, so ist die Gefahr einer späteren Perforation sehr gross und es empfiehlt sich entweder die betreffenden Theile durch eine einstülpende Serosa-Muscularisnaht zu sichern oder sie an das parietale Blatt

des Peritoneums durch die Naht zu fixiren und durch einen untergelegten Gazetampon einen provisorischen Abschluss gegen die Bauchhöhle zu schaffen.

Schwerer Collaps des Verletzten kann es erfordern, zeitraubende Operationen auf eine spätere Zeit zu verschieben und den rupturirten Darm provisorisch extraperitoneal zu fixiren.

Wurde bei schon bestehender Peritonitis laparotomirt, so ist es geboten, die Bauchwunde durch lange weite Gummidrains, durch Glasröhren, die an ihrem Ende abgerundet und bauchig sind oder durch eingelegte Gazetampons offen zu halten, damit etwa neu sich bildende Exsudate nach Aussen geleitet werden. Mir sind die Drains lieber als die Tampons, weil erstere, wenn sie nur genügend weites Lumen haben, die Peritonealexsudate sicherer nach Aussen abfliessen lassen, während die Tampons leichter mit den Darmschlingen verlöthen und den Ausweg verlegen. Durch diesen unvollständigen Verschluss der Bauchwunde wird zwar die Entstehung eines Bauchbruches begünstigt, doch ist dies das kleinere Uebel. Vor allem muss der intraabdominelle Druck herabgesetzt und eine dauernde Entlastung der Bauchhöhle von Exsudaten garantirt werden, damit nicht dieselben unter hohem Druck zu stehen kommen, rasch resorbirt werden und zu einer tödtlichen Intoxication führen.

Die Blutung aus dem Darmriss selbst ist quantitativ nie bedeutend. Findet sich in der Bauchhöhle grössere Blutansammlung, so muss an die Verletzung eines grösseren Gefässe im Netz, im Mesenterium gedacht und darnach gesucht werden.

Meine Ausführungen werden Vielen von Ihnen nichts Neues gebracht haben, da Sie auf demselben Standpunkt stehen. Fast alle Autoren, die sich in jüngster Zeit über die Therapie der subcutanen Darmrupturen geäussert haben, sprechen sich für eine möglichst frühzeitige operative Behandlung aus. Auch König und Tillmanns vertreten in den Neuauflagen ihrer Lehrbücher die gleiche Ansicht. Aber leider muss ich constatiren, dass bis jetzt nur zu selten nach diesen Rathschlägen verfahren worden ist. Deshalb dürfte eine Besprechung dieses Themas auf unserem Congresse von Nutzen für die Allgemeinheit sein. Denn die relative Seltenheit dieser Verletzungen führt dem Einzelnen nur geringes Beobachtungsmaterial zu und eine Klärung etwaiger differenter Meinungen, eine Festlegung der als nothwendig erkannten thera-

peutischen Maassregeln wird am sichersten durch gemeinsame Besprechung herbeigeführt.

Die Versäumnisse mit ihren Misserfolgen, die der Einzelne von uns erfahren hat, mögen Andere abhalten, zuzuwarten und den günstigen Zeitpunkt für erfolgreiche Hilfeleistung zu verpassen.

Ich bin überzeugt, dass wir bei der Unsicherheit der Diagnose im Anfangstadium nur dann Erfolge erzielen werden, wenn wir principiell bei jedem Verletzten, bei dem **begründeter** Verdacht auf eine Darmruptur besteht, operativ eingreifen und zwar sobald als es die Verhältnisse gestatten. Nur dann werden wir auch bei diesen so ernsten und lebensgefährlichen Verletzungen Heilresultate erreichen.

XXIX.

Ersatz des Zeigefingers durch die zweite Zehe.[1]

Von

Professor Dr. Freiherr von Eiselsberg

zu Königsberg in Pr.

(Mit 7 Abbildungen.)

Die Mittheilung von Fällen, in welchen es geglückt ist, abgetrennte Gliedmaassen (Nasen, Fingerkuppen) kürzere oder längere Zeit nach ihrer vollständigen Abtrennung wieder anzuheilen, sind zahlreich [siehe u. a. Rosenberger[2]]. Allerdings beschränken sich dieselben meist auf ganz kleine Stückchen (am Finger, niemals auf mehr als einen Theil der Endphalanx). Immerhin sind die Erfolge dabei selten im Vergleich zu den gewiss sehr zahlreichen Fällen, in welchen derartige Versuche vergeblich geblieben sind. Erst in neuester Zeit ist es der antiseptischen und noch viel mehr aber der aseptischen Wundbehandlungsmethode geglückt, zielbewusst Transplantationen verschiedener Gewebe auszuführen. Auf die Transplantationen der verschiedensten Arten von Gewebe, sowie auf die vielfachen Methoden der Transplantationen und die Namen der Operateure, welche sich daran knüpfen, will ich hier nicht eingehen, sondern beschränke mich darauf, den Chirurgen zu nennen, welcher sich wohl um die hier in Rede stehende Art von Verpflanzung bei weitem die meisten Verdienste, sowohl durch Ersinnen von originellen Methoden, sowie vortreffliche Ausführung

[1] Auszugsweise vorgetragen am 1. Sitzungstage des Congresses, 18. April 1900.

[2] Ueber Anheilung gänzlich abgetrennter Körpertheile. Berliner klin. Wochenschr. 1873. 31.

derselben erworben hat — ich meine Nicoladoni in Graz: — Hatte derselbe durch seine, im Jahre 1882 veröffentlichte Sehnen-Verpflanzung[1]) bei essentieller Paralyse ganz neue Gesichtspunkte in die Behandlung der partiellen Lähmung der unteren Extremitäten gebracht, die im Laufe der letzten Dezennien eine Reihe von glänzenden Erfolgen aufzuweisen haben, so hat er ferner gezeigt, dass selbst bei scalpirten Fingern noch conservativ vorgegangen werden kann.

Zu diesem Zweck schnitt er aus der Brusthaut einen gestielten Hautlappen und rollte denselben zu einer Walze, mit nach innen gekehrter Wundfläche; in dieselbe hinein wurde dann der wunde Finger gesteckt. In dieser Weise hat Nicoladoni im Jahre 1891 und 1896 je einen Erfolg erzielt und berichtet in seiner Arbeit: „Daumenplastik" (Wiener klin. Wochenschr. 1897. 28.) darüber.

Schon damals hat Nicoladoni den Plan ausgesprochen, dass sogar ein verloren gegangener Daumen durch den minderwerthigen kleinen Finger der anderen Hand ersetzt werden könnte. Ja er ging noch weiter, und schlug vor, den verloren gegangenen Daumen durch die zweite Zehe zu ersetzten. Diesen, von Nicoladoni selbst als Zukunfts-Chirurgie bezeichneten Vorschlag hat derselbe später mit Erfolg ausgeführt. Der Fall ist genauer von Nicoladoni's Assistenten Payr im Verein der Aerzte Steiermarks, am 24. October 1898 mitgetheilt worden. Payr[2]) schildert die Operation folgendermaassen:

„Ein Knabe hatte sich mit einer Futter-Schneidemaschine den 2.—4. Finger der rechten Hand schwer verletzt, den Daumen im proximalen Drittel der Grundphalanx vollständig abgetrennt.

Es wurde zunächst am Daumen eine Manchette dadurch gebildet, dass die Weichtheile knapp am Knochen abpräparirt wurden. Diese enthielten die Sehnen der Beuger und Strecker. Am gleichseitigen Fusse wurde an der dorsalen Seite der zweiten Zehe ein kurzer Lappen gebildet, bestehend aus Haut und Strecksehne, hierauf die Zehe im Metacarpo-Phalangealgelenk enucleirt, und das proximale Gelenksende der Grundphalanx abgetragen. Dann wurden noch die Beugesehnen der zweiten Zehe durchtrennt, während die Haut an der plantaren Seite als Ernährungsbrücke erhalten blieb. Nun wurden der Reihe nach Beugesehnen, Grundphalanx, Strecksehnen, Haut an der dorsalen Seite der zweiten Zehe mit den entsprechenden Gebilden des Daumens durch Catgut,

---

[1]) Nachtrag zum Pes calcaneus und zur Transplantation der Peroneal-sehnen. Archiv für klin. Chirurgie 1882, Bd. 27.

[2]) Ein Fall von Daumenplastik. Mittheilung des Vereins der Aerzte Steiermarks. No. 9. 1898.

beziehungsweise Seide, vereinigt. Die ruhige Lagerung der beiden Extremitäten wurde durch einen ausgedehnten Gipsverband erzielt. Der Knabe ertrug diese erzwungene Haltung sehr gut. Nach 16 Tagen wurde die plantare Ernährungsbrücke durchtrennt, die Zehe erwies sich als angeheilt. Ein Theil des Nagelgliedes der transplantirten Zehe sammt dem Nagel stiess sich nachträglich nekrotisch ab. Nach einigen Wochen waren diese Stellen überhäutet und hatte sich in dieser Zeit auch eine recht befriedigende Beweglichkeit des neugebildeten Daumens eingestellt. Eine Röntgen-Aufnahme der Hand des Knaben zeigt, dass die Grundphalanx der Zehe mit der Grundphalanx des Daumens knöchern verwachsen ist."

Der Fall, den ich nach dieser Nicoladoni'schen Methode zu behandeln Gelegenheit hatte, betrifft einen 18jährigen Schlosser, welcher sich in Kowno am 4. 10. 1899 an der rechten Hand verletzte, indem er mit den Fingern in eine Bohrmaschine kam, wodurch ihm der Zeigefinger abgerissen wurde, so dass er blos noch an einer ganz dünnen Hautbrücke hing, welche von einem Feldscheer ganz durchgeschnitten wurde. Ausserdem wurde der Mittelfinger, entsprechend seiner Grundphalanx complicirt gebrochen. Der Patient kam am folgenden Tage nach Königsberg, wo in der Poliklinik ein Defect des zweiten Endgliedes des Zeigefingers der rechten Hand constatirt wurde; in der offenen Riss-Quetschwunde lag das Köpfchen der Grundphalanx bloss; es wurde ein Stückchen von dem Gelenksende derselben abgekniffen und darüber die Haut mit einigen Nähten vernäht. Ausserdem bestand noch eine complicirte Fractur der Grund-Phalanx des rechten Mittelfingers mit Eröffnung der Streck- und Beugesehnenscheide. Die Fracturenden waren stark übereinander geschoben. Erst nachdem von beiden Fragmenten ein Stück abgekniffen wurde, liessen sich die stark übereinander verschobenen Fragmente gegenüber stellen. Es entwickelte sich zunächst eine Phlegmone von der Beugesehne des Mittelfingers ausgehend, so dass nach 10 Tagen noch eine Incision an der Vola manus nöthig wurde, worauf bald Heilung erfolgte. Erst zwei Monate später (nach 2 Monaten ambulatorischer Behandlung) waren die Wunden völlig verheilt.

Ende Januar kam nun Patient wieder, in der Absicht, den verloren gegangenen Zeigefinger in irgend einer Weise ersetzen zu lassen. Bei seiner Aufnahme waren alle Wunden fest verheilt. Nebst einem Defecte der beiden Endglieder des Zeigefingers bestand noch eine seitliche Verschiebung der Grundphalanx des Mittelfingers. Die Beweglichkeit dieses Fingers war auch wesentlich beeinträchtigt. Fig. 1 stellt den Zustand der rechten Hand dar. Nachdem der Patient durch wiederholte Vollbäder vorbereitet war, wurde am 1. 11. 1900 in tiefer Narkose (Billroth'sche Mischung) die Nicoladoni'sche Plastik ausgeführt. Erst wurden die Narben an dem distalen Ende des Zeigefingerstumpfes weggeschnitten, eine kleine Hautmanschette gebildet, am Dorsum und der Vola die Streck- und Beugesehne aufgesucht, aus ihren Narben herauspräparirt und etwas vorgezogen. Der Knochen wurde durch Abkneifen mittels der Billroth'schen Knochenscheere angefrischt. Der Stumpf wurde

durch einen provisorischen Compressionsverband bedeckt, um dadurch die Blutung vollkommen zum Stillstand zu bringen. Nunmehr wurde etwas centralwärts vom Metatarso--Phalangealgelenke der zweiten Zehe des rechten Fusses ein dorsaler Schnitt gemacht, dessen Gestalt aus Fig. 2 ersichtlich ist. Nach peripherer Zurückklappung der Haut wurde die Strecksehne frei präparirt und durchschnitten, hierauf vom Dorsum aus das Metatarso-phalangealgelenk eröffnet und die Grundphalanx luxirt. Von der Grundphalanx wurde die Knorpelfläche abgetragen (um eine frische Sägefläche zu haben) und hierauf noch die Beugesehne aufgesucht und etwas centralwärts von der Gelenklinie durchgeschnitten. Es hing somit die freigemachte Zehe

Fig. 1.

Fig. 2.

nur an einem plantaren Hautweichtheilstiele, in welchem die digitalen Gefässe verliefen. Nun wurde nach spitzwinkliger Beugung von Hüft- und Kniegelenk die Hand so auf das Dorsum des Fusses gebracht, dass sie den Fuss von oben her umklammerte und dem Fussrücken wie der Sattel dem Rücken des Pferdes auflag. Der Daumen war nach der Grosszehseite, der kleine Finger nach der Kleinzehenseite gelagert (Fig. 3).

Nunmehr wurde erst der periphere Stumpf der Zehenbeugesehne mit dem centralen Stumpf der Beugesehne des Zeigefingers vernäht und zwar durch die typische Sehnennaht, mittels zweimaligen lateralen Anschlingens beider Sehnenstümpfe. Es war dies der mühsamste Act der ganzen Operation. Hierauf wurde mittels eines kleinen elektrischen Drillbohrers die Grundphalanx des Zeigefingers und die der zweiten Zehe durchbohrt und ein starker Seiden-

faden durchgeführt; nach Knotung desselben lagen die beiden Knochen fest aneinander. Schliesslich wurde noch das centrale Ende der Strecksehne des Zeigefingers mit dem peripheren Ende der Strecksehne der zweiten Zehe vernäht und nun zum Schlusse noch die Zehenhautwunde an die des Fingers genäht. Durch einen umfangreichen Gipsverband wurden Hand und Fuss in dieser Stellung zu einander fixirt und der Patient erst nach Vollendung desselben aus der Narkose erweckt.

Der Verlauf war reactionslos. Während der ersten Nächte bekam Patient Morphin, um leichter die unbequeme Haltung zu ertragen.

Am 6. Tage wurde die plantare Ernährungsbrücke von beiden Seiten her etwas gekerbt; 2 Tage später wurde dieses Kerben noch fortgesetzt. Am

Fig. 3.

12. Tage wurde in Narkose der Ernährungsstiel vollkommen durchtrennt und der verpflanzte Finger ganz in sein neues Lager eingenäht. Der Finger war anfangs etwas blass und kühl; durch 3 seitlich vom Nagel angesetzte Blutegel kam die Circulation in Ordnung. Ich habe schon zu wiederholten Malen von dem Anlegen solcher Blutegel vorzügliche Erfolge gesehen, wo es galt eine mangelhafte Circulation wieder in Gang zu bringen, (z. B. bei der Nasenplastik), so dass ich dieses Mittel neuerdings aufs Beste empfehlen kann.

Von besonderem Interesse ist es, dass nicht das kleinste Stückchen Haut abstarb, sondern alles verpflanzte Gewebe auch erhalten blieb. Das Röntgenbild ergiebt, dass gar kein Unterschied zwischen dem Knochenschatten in der überpflanzten Zehe und den Nachbarfingern besteht [Fig. 4][1]). An der palmaren Seite entsprechend der 2. Phalanx bestand entsprechend dem Stiel

[1]) Das Bild ist $2\frac{1}{2}$ Monate nach der Transplantation aufgenommen und zeigt gegenüber dem zwei Wochen nach der Operation angefertigten eine deutlichere knöcherne Verbindung zwischen Zehen- und Finger-Phalanx.

eine fast Markstück grosse Wundfläche, welche einmal vergeblich durch eine Thiersch'sche Transplantation zu decken versucht wurde und dann unter Aetzung mittels des Lapisstiftes ausheilte.

Entsprechend dieser Stelle war auch durch längere Zeit die freiliegende Beugesehne zu sehen, die sich aber glücklicherweise nicht abstiess; nach einem

Fig. 4.

Monate war die Wunde ganz geheilt. Die Wunde am Fusse verheilte nach Abnahme der Zehe rasch und ist der Patient durch den Verlust der zweiten Zehe im Gehacte in keiner Weise geschädigt.

Was nun den verpflanzten Finger anlangt, so ist zunächst hervorzuheben, dass derselbe vollkommen gut ernährt ist, er fühlt sich nicht kühler an als die übrigen Finger; in der Haut ist auch nicht die geringste Ernährungsstörung zu merken, der Nagel ist erhalten geblieben, ja sogar gewachsen, wie dies durch einen Lapisstrich an demselben nachgewiesen werden konnte.

Die Sensibilität verhält sich folgendermaassen: Hart an der Grenze der Hautnaht, dort wo die verpflanzte Zehe beginnt, beginnt die bis dort hin normale Empfindlichkeit herabgesetzt zu

werden und zwar bedeutend an der Vola, weniger am Dorsum, Nadelstiche werden als Berührung empfunden. Zwei Cirkelspitzen werden proximalwärts von der Narbe an der Volarseite auf 3 mm Entfernung als solche empfunden, entsprechend der verpflanzten Grundphalanx auf 12, der Endphalanx auf 15 mm. An der Dorsalseite ist der Uebergang ein allmäliger. Distalwärts von der Narbe werden die 2. Spitzen auf 4 mm, entsprechend der Mittelphalanx auf 6 mm, noch peripherer auf 8 bezw. 11 mm erkannt.

Fig. 5.

Der Temperatursinn ist am Dorsum gut, an der Vola wechselnd, auch die elektrische Empfindlichkeit ist bloss etwas herabgesetzt.

Im Ganzen kann man sagen, dass die Sensibilität zwar herabgesetzt ist, aber sich entschieden gegenüber dem Zustande während der ersten Wochen nach der Operation gebessert hat; merkwürdigerWeise scheinen am Dorsum die neuen Nervenbahnen viel besser vom Centrum aus in die Peripherie eingewachsen zu sein als auf der Vola.

So vortrefflich auch das kosmetische Resultat genannt werden kann (dasselbe wird durch Fig. 5 und 6 versinnlicht), ist bisher das functionelle noch nahezu Null. Pat. bewegt den Finger im Metacarpo-

Phalangealgelenke ganz frei, passive Bewegungen können in den verpflanzten Gelenken nahezu im ganzen Umfang, schmerzlos und ohne jedwedes Reiben ausgeführt werden, doch fehlt die active Beweglichkeit. Diese Unfähigkeit zur activen Bewegung scheint mir auf 2 Ursachen zurückzuführen zu sein:

Bereits oben wurde erwähnt, dass entsprechend dem Ernährungsstiel, in der Ausdehnung etwa eines Markstückes die Sehne bloss lag, allerdings ohne sich abzustossen; jedoch nur langsam mit Granulationen, dann mit Epidermis sich überzog. Es ist mir nun sehr wahrscheinlich, dass die Sehne in der Hautnarbe fixirt ist, und könnte dieser Uebelstand wohl durch eine nachträgliche Lösung behoben werden. Es erscheint mir daher auch wünschenswerth, in einem zukünftigen Falle bei der Ablösung des Stiels ein

Fig. 6.

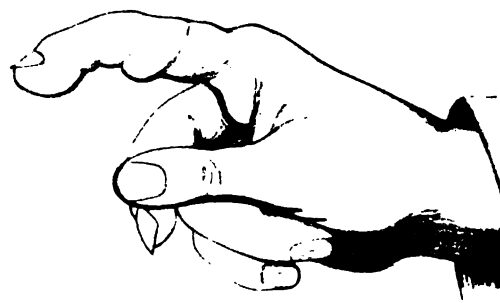

längeres Stückchen von der Plantarhaut mit auszuschneiden, um dann sofort genügend Haut-Material zum Decken der offenen Wunde zu haben. Ich hatte in meinem Falle etwas zu wenig, und daher kam auch an dieser Stelle die derbe Narbe zu Stande, welche wiederum die Ursache der Steifheit des Fingers zu sein scheint.

Immerhin kann Patient jetzt schon ganz gut den Finger zum Halten der Feder beim Schreiben verwenden und ist derselbe über das Resultat sehr befriedigt.

Weiter kann die Thatsache, dass die active Bewegung ganz aufgehoben ist, aus der Beobachtung anderer Sehnenverpflanzungen erklärt werden. Wiederholte nach der Methode von Nicoladoni vorgenommene Verpflanzungen von gesunden auf gelähmte Sehnen (und zwar sowohl laterale als axiale Einpflanzungen) haben uns gelehrt, dass manchmal durch Wochen und Monate hindurch jede active Bewe-

gung aufgehoben erscheint, um dann mit einem Male aufzutreten. Ich verfüge selbst über einen Fall, welcher die späte doch völlige Wiederkehr der verloren gegangenen Sehnenfunction beweist. Der Fall erscheint mir so interessant, dass ich ihn hier im Anschluss kurz mittheile. Es handelt sich um eine Ausreissung zweier Strecksehnen und Aufrollung zweier anderer, welche durch sofortige Reimplantation reactionslos einheilten und ein vortreffliches Resultat ergaben.

20jähriger Schlosser, gerieth am 7. Juli 1899 beim Bohren an einer Drehbank so unglücklich mit der linken Hand in den Bohrer, dass die Spitze desselben unter der Haut des Handrückens etwa in der Höhe des Handgelenks eindrang. Der nicht sehr schnell sich bewegende Bohrer drehte sich um seine Axe und rollte eine Reihe von Sehnen auf; erst dann gelang es dem Patienten seine Hand frei zu machen. Der Patient kam sofort in die Klinik.

Fig. 7.

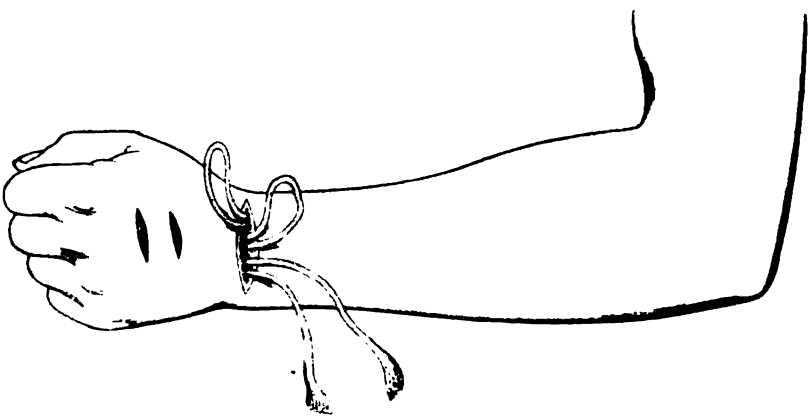

Am Rücken der linken Hand befanden sich im Abstand von $1^1/_2$—3 cm drei quer verlaufende Hautwunden, von denen die eine über das Handgelenk verlaufende tief war; aus ihr heraus hingen 2 Sehnen mit einem Stück Muskelbauch und ausserdem 2 Sehnen als Schlingen. (Fig. 7.)

Die beiden herausgerissenen Sehnen wurden als der Extensor des 4. und 5. Fingers erkannt, die Exsehnen des 2. und 3. Fingers waren die als Schlingen hervorgezogenen. Blutung gering.

Es wird sofort in Narkose zur Zurücklagerung der Sehnen geschritten. Unter Blutleere wird ein langer Schnitt der ganzen Länge des Vorderarmes entlang geführt. Durch die intacte Fascie sieht man die blauschwarze Muskelwunde schimmern; es wurde nunmehr die Fascie entsprechend dieser Stelle eingeschnitten und mittels einer langen gebogenen Sonde (Madelung) der abgerissene Muskelbauch in seine alte Stellung zurück-

University of California
LIBRARY
Medical Department

gezogen, das Gleiche wurde mit den beiden bloss als Schlingen herausgezogenen Sehnen bezw. ihren abgerissenen Muskelbäuchen gemacht. Die 4 Muskelwunden wurden nunmehr genau genäht, darauf die lange Hautwunde exact vereinigt; es erfolgte eine reactionslose Heilung. Während der ersten 6 Wochen fehlte jegliche Function, doch besserte sich dieser Zustand so rasch, dass der Kranke im Herbst als Soldat eingestellt werden konnte. Ich verdanke der Güte des Herrn Stabsarzt Dr. Seemann die Nachricht, dass die Wiederherstellung der normalen Function eine so vollständige geworden ist, dass der Pat. wieder die volle Gebrauchskraft seiner Hand hat, „der Mann ist ein gewandter tüchtiger Turner, die Gewehrgriffe machen ihm keinerlei Schwierigkeiten".

Die wenn auch späte, so doch vollkommene Wiederkehr der Function in diesem Fall rechtfertigt die Hoffnung, dass in der verpflanzten Zehe vielleicht doch noch im Laufe der Zeit die active Bewegung sich einstellen kann, vorausgesetzt, dass die Narbe eine solche Bewegung zulässt.

Wenn das oben beschriebene Resultat von Ersatz eines verloren gegangenen Fingers durch eine Zehe vorwiegend erst einen kosmetischen Erfolg aufweist, so rechtfertigt doch der Nicoladoni'sche Fall, in welchem die active Bewegung des verpflanzten Daumens anscheinend eine bessere ist, die Ansicht, dass die Nicoladoni'sche Plastik in der That eine, wenn auch nicht häufig zur Anwendung kommende, interessante Bereicherung unserer plastischen Operationsmethoden darstellt.

Immerhin möchte ich hier noch besonders hervorheben, dass wenn auch die active Bewegung noch nicht vorhanden, Patient den Finger doch schon functionell insofern verwerthen kann, dass er ihn zum Halten der Feder sehr gut verwendet und viel besser mit dem Zeigefinger schreibt, als wenn er denselben bei anderer Federhaltung ausschaltet. Er hat die Absicht sich weiterhin als Schreiber sein Brot zu erwerben.[1])

Es wäre denkbar, dass etwa in einem Falle von besonderer Kleinheit der Zehen oder aus anderen Gründen nicht von demselben Individuum, sondern von einem anderen eine Zehe genommen werden müsste. In diesem Falle käme es sogar in Betracht einen verloren gegangenen Finger durch den eines anderen Individuums z. B. von einem der verstümmelten Person nahe stehenden Familiengliede, (Eltern oder Geschwister etc.) zu ersetzen.

[1]) Wie Dr. Abramson in Kowna Anfang Juli mir mittheilt, verwendet der Kranke den Finger bei der Arbeit und ist mit dem Resultat sehr zufrieden.

XXX.

Zur chirurgischen Pathologie von Netz und Mesenterium.

1. Experimentelle Studien über die Folgen von Netzalterationen für Leber (Infarct-) und Magen (Geschwürs-Bildung). — 2. Intermittierender Darmverschluss bedingt durch Gumma mesenterii[1]).

Von

Professor Dr. Paul L. Friedrich,

Direktor der chirurgischen Universitätspoliklinik in Leipzig.

(Hierzu Tafel VI.)

Zu Beginn des vorigen Jahres hatte ich dreimal hintereinander Gelegenheit, im Anschluss an operative Eingriffe in Chloroformnarkose das Auftreten eines flüchtigen Icterus zu beobachten. In allen drei Fällen handelte es sich um Männer mittleren Lebensalters. Es war das Nächstliegende, die Ursache der Erscheinung in der Narkose oder in einer zufälligen katarrhalischen Affection zu suchen. Den Kranken war jedoch gemeinsam, dass es Bruchoperirte waren mit ausgedehnten Netzresectionen. Die Heilung aller drei vollzog sich im Uebrigen vollständig glatt per primam intentionem im besten Sinne. Der Icterus war bei allen Dreien nur von ein- bis dreitägigem Bestande, äusserte sich in leichter icterischer Verfärbung von Haut und Schleimhäuten und ebensolcher des Urins. Zu derselben Zeit mit noch viel andauernderen Narkosen und ganz demselben Chloroformpräparat narkotisirte andere Kranke waren frei von jeglicher Spur eines Icterus geblieben. Die Thatsache der Gleichartigkeit des operativen Ein-

[1]) Vorgetragen am 3. Sitzungstage des Congresses, 20. April 1900.

griffes legte es mir nahe, mich nach Beobachtungen in der Literatur umzusehen, welche vielleicht auf einen ähnlichen Zusammenhang Bezug nehmen, da wir ja doch sonst ziemlich sans gêne das Netz oder Theile desselben ohne alle Nachtheile für die Operirten zu entfernen pflegen. Es gelang mir nicht, über analoge Facta irgendwo berichtet zu finden.

Dieser Umstand veranlasste mich, in einer Reihe von Versuchen bei verschiedenen Thierspecies der Frage nachzugehen, ob und welche Secundärerscheinungen Netzresectionen überhaupt zeitigen könnten. Bereits hiermit beschäftigt, kam zum Chirurgencongress vorigen Jahres die mich nunmehr im hohen Grade interessirende Auslassung des Herrn von Eiselsberg über Magen- und Duodenalblutungen nach Operationen. Sie erinnern sich gewiss noch der Fälle, wo von sieben Beobachtungen solcher Blutungen viermal berichtet wurde, dass es sich um Netzresectionen handelte, einmal um zahlreiche Abbindungen im Mesorectum, während für zwei der Fälle Complicationen mit septischen Erscheinungen die Erklärung, namentlich für die Art der Blutung geben könnten. von Eiselsberg hebt besonders hervor, dass in keinem der sieben berichteten Fälle vorher jemals die Symptome von Hämatemese beobachtet worden sind und dass in den obducirten nur frische Geschwürsbildungen, keinerlei narbige Veränderungen nachgewiesen wurden. von Eiselsberg wägt sodann die verschiedenen Möglichkeiten zur Erklärung seiner Beobachtungen gegen einander ab und neigt schliesslich der Ansicht zu, dass die Netzabbindungen als solche, unter Annahme rückläufiger Embolie, im Sinne von Recklinghausen's, als ätiologisches Moment, wohl am meisten in Frage kommen: „Dass sowohl von veränderter Darmwand, als auch von Netzstümpfen aus eine Verschleppung von Thromben mit folgender rückläufiger Embolie, bezw. eine ausgedehnte Thrombose, welche bis an die Magenarterie heranreicht, zu Stande kommen kann, ist ohne Weiteres zu verstehen."

Unfraglich gehören solche Blutungen zu den seltenen klinischen Ereignissen. Für mich boten sie immerhin eine Anregung mehr, den eignen klinischen und experimentellen Beobachtungen weitere Aufmerksamkeit zu schenken, und zwar legte ich mir folgende Fragen vor:

1. Welche Erscheinungen lassen sich bei partiellen oder totalen Netzabtragungen bei verschiedenen Thierspecies beobachten, immer vorausgesetzt den ganz aseptischen Ablauf dieses Eingriffs?
2. Wie weit lässt sich die Rolle der Gefässbetheiligung, die Bedeutung der Gefässabbindung als solcher nachweisen und wie erklären?

Weiter war dann zu ermitteln:

Unter welchen Voraussetzungen kommen ähnliche Störungen zu Stande, wie bei den Eingriffen am Netz?

Ich will Sie nun nicht mit den Versuchseinzelheiten behelligen; einer meiner jüngeren Mitarbeiter, Herr Hofmann, der in sehr fleissiger Weise diesen meinen Fragestellungen experimentell mit nachgegangen ist, wird darüber berichten[1]).

Das Ergebniss der gesammten, bisher von uns angestellten Versuche ist das folgende:

Bei Meerschweinchen sind Netzabtragungen und Netzgefässabbindungen, oft selbst solche kleinen Umfangs, fast ausnahmslos aber alle solche, welche $^1/_3$ bis $^2/_3$ des grossen Netzes umfassen, von dem Auftreten multipler, einfach anämischer und hämorrhagischer Leber-Nekrosen begleitet. In einer nicht unbeträchtlichen Zahl der Fälle, namentlich, wenn die Abbindungszone sich den Strombahnen der Art. epiploica nähert, beobachtet man ein- oder mehrfache Geschwürsbildung am Magen. Zwischen Schleimhaut-Hämorrhagie, Epithelnekrose und ausgesprochener Geschwürsbildung mit steilen Rändern schwankt der Befund je nach dem Zeitmaass, das man zwischen operativem Eingriff und Obduction verstreichen lässt. Der Sitz der Geschwüre entspricht dabei meist nachweisbar dem Stromgebiet der Epiploicae inferiores.

Ich erlaube mir, Ihnen hier eine Reihe von Thierlebern mit solchen Nekrosen, Mägen mit Geschwüren und Hämorrhagien, sowie mikroskopische Präparate beider herumzugeben (siehe Abb. auf Taf. VI.)

Sie sehen zunächst an der Oberfläche der Ihnen herumgereichten Lebern und Leberstücke, weisse, zackig umrandete,

[1]) Gern gedenke ich auch der sorgfältigen Mitarbeit des Herrn cand. med. Lissner.

scharf abgegrenzte, infarktähnliche Inseln, welche mehrfach von einem hämorrhagischen Rahmen umzogen sind, oder von denen aus noch geflammte Hämorrhagien in die benachbarte braune Lebersubstanz hineinstrahlen. In der Mitte dieser Inseln ist die ohne Weiteres in die Augen springende Niveau - Einsenkung am tiefsten. Hier in Formol bekommen diese hämorrhagischen Nekrosenherde zum Theil ein gelbgrünliches, durchscheinendes Aussehen. Ab und zu tritt die weissgelbliche Verfärbung ganz zurück und wir finden nur hämorrhagische Flecken von wechselnder Grösse. Wie die weissen Nekrosen zwischen Hirsekorn- und Bohnengrösse schwanken, so sind auch die Durchmesser der rein hämorrhagischen Veränderungen von wechselndem Umfang (1—10 ccm im Durchmesser).

Mikroskopisch sehen wir in Ausdehnung der nekrotischen Partien die Leberzellen mit allen Zeichen der Nekrose behaftet; soweit noch ihre jeweiligen Grenzen erkennbar, zeigen die Zellen theils ein homogenes Aussehen, theils zeigen sie Verfettung. Kerntinction ist nicht mehr vorhanden. Auch in den Randzonen dieser Herde lassen die nicht nekrotischen Zellen in Gestalt, Umfang, Tinction vielfache Andeutungen dafür erkennen, dass ihre Ernährung eine gestörte ist.

An den Gefässen im Bereich der hämorrhagischen Partien sehen wir Desquamation des Endothels.

Es ist hier nicht der Ort, die mikroskopisch - anatomischen Details dieser Befunde zum Gegenstande eingehender Erörterung zu machen, so sehr auch der Gegenstand selbst dazu reizen könnte; denn die Versuchsergebnisse erscheinen gegenüber der bisherigen Stellungnahme der Autoren zur Frage des Effectes von Pfortaderthrombosirungen auf die Leber (Cohnheim und Litten, Rokitansky, Frerichs, Bamberger, Pels Leusden [Marchand], Köhler [Orth], Klebs, Schmorl, Lubarsch, Zahn, Kaufmann u. A.) von principieller Bedeutung. Insbesondere geben die von Chiari auf der Naturforscher-Versammlung in Düsseldorf mitgetheilten Erfahrungen über Infarctbildungen in der Leber des Menschen so vielfache Beobachtungsthatsachen am Menschen an die Hand, dass ihre experimentelle Weiterverfolgung nach mehr als einer Richtung auch selbst da noch mir geboten erscheint, wo speciell chirurgische Interessen kaum mehr berührt

werden, aber wichtige Fragen allgemein pathologischen Inhalts sich aufwerfen. Aus den Ausführungen Chiari's aber ist für uns von grossem Interesse, dass er atrophische rothe Infarcte der Leber 15 mal, durch Embolie in grössere Aeste der Ven. portae, aus Thrombose, im Wurzelgebiete der Ven. portae entstanden, nachweisen konnte und zwar war 7 mal ohne äussere Veranlassung entstanden; 8 mal war kürzere Zeit vor dem Tode ein operativer Eingriff im Wurzelgebiet der Ven. portae vorgenommen worden. In 2 Fällen war bei der Reposition einer incarcerirten Hernie aus den thrombosirten Venen des incarcerirten Darmstücks die Embolie entstanden, in einem Falle „war die Embolie bestimmt von einer Ligaturthrombose in Venen des Omentum majus nach Exstirpatio uteri supravaginalis ausgegangen" und in 5 Fällen höchstwahrscheinlich von einer solchen Ligaturthrombose nach Darmresection zu Stande gekommen.

Im Spitzentheile der Infarctherde, welcher stets dem Leberhilus zugewandt war, konnte Chiari die Verstopfung grösserer Aeste der Vena portae nachweisen. Die Zahl und die Grösse der Herde schwankte ungemein; in mehreren Fällen waren zahlreichste Herde zugegen, in anderen fand sich nur ein einziger Herd. Die kleinsten Herde waren erbsengross, die grössten mannsfaustgross; mikroskopisch zeigten die Herde nur das Bild der Stauungsatrophie, ohne entzündliche Veränderungen. „Genetisch sind diese Herde nichts anderes als der Ausdruck einer circumscripten Blutstauung, bedingt durch die Absperrung des Portalblutes."

In dem einen der beiden Fälle von Embolie der interlobularen Aeste der V. portae, bei welchem die Embolie von einer Ligaturthrombose in den Venen des Magens und des Pankreas nach vor 2 Tagen ausgeführter Resection der Pars pylorica des Magens zu Stande gekommen war, bestanden zahlreiche, bis wallnussgrosse, frische, anämische Infarcte mit Nekrose der Leberzellen und geringer entzündlicher Infiltration an der Peripherie vieler der Herde (fast wörtlich nach Chiari's Bericht).

Kehren wir nun zurück zu unseren Befunden!

An den Magenpräparaten sehen Sie theils einfache, theils mehrfache Geschwürsbildung. Die mikroskopischen Präparate lassen erkennen, dass die steil abfallenden Ränder gegen völlig

epithelentblösste Ulcerationsflächen führen. Der Boden der Geschwüre ist ein Granulationsgewebe, das alle Charaktere seiner jungen Entstehung erkennen lässt.

Ehe wir an eine Erklärung dieser Befunde herantreten, haben wir uns zunächst wohl zu fragen, ob die soeben skizzirten Organveränderungen an Leber und Magen als ausschliessliche Folge der Netzresection aufzufassen sind, oder ob vielleicht Narkose oder beiläufige mechanische Insulte des operativen Eingriffs sie bedingen können. Bei Berücksichtigung aller einschlägigen Möglichkeiten resultirt, dass die auch ohne Narkose, ohne sonstige mechanische Nebenwirkungen ausgeführte Netzabtragung sowohl die Lebernekrosen, als die Magenschleimhautnekrosen, Hämorrhagien und Ulcera setzen kann.

Beim Verfolg der Frage des Zustandekommens dieser Nekrosen lässt sich ermitteln, dass nicht die Wegnahme von Netzmaterial als solchem, sondern die Ligierung der Netzgefässe allein es ist, welche für die Genese der geschilderten Processe verantwortlich zu machen ist. Unter Umständen reicht die Unterbindung eines einzigen Netzgefässbündels aus, mehrfache Lebernekrosen zu erzeugen. Ein andermal aber lässt, das mag gleich hier hervorgehoben werden, auch mehrfache Gefässligirung jegliche Lebernekrose vermissen. Wie erklärt sich dieses? Wir werden sogleich wieder darauf zurückkommen. Zunächst aber möge eine Deutung des Entstehungsmodus der Leber- und Magennekrosen überhaupt versucht werden.

von Eiselsberg greift zur Erklärung seiner klinischen Beobachtungen auf den Vorgang der retrograden Embolie zurück. Das Nächstliegende ist jedoch wohl, dass sowohl Netzvene als Netzarterie, der Unterbindung unterworfen, einen Thrombus bilden, der gelegentlich, nicht immer, von der Vene in die Vena epiploica dextra inf. hineinwachsend, hier theilweise von dem erhaltenen Venenstrom dieser gelockert und der Strombahn der Vena portae mitgetheilt wird, dass wir sonach hier nur reine Embolie venöser Thromben im Pfortadergebiet vor uns haben; oder in einer der Netzarterien gebildet, in die arterielle Lichte der Art. epiploica dextra hineinragt und Bröckelchen, von hier aus, deren End-

geäst zugeführt werden. Sind auch die Endverzweigungen der Magenarterien keine Endarterien im Sinne Cohnheim's, und mögen Collateralen mehrfach den drohenden Insult der Ernährungsstörung im Bereich des embolisch verstopften Astes zu compensiren im Stande sein, so muss doch ohne Weiteres zugegeben werden, dass die Ausschaltung einigermassen grösserer Endästchen den Effect der zur Geschwürsbildung führenden Ernährungsstörung setzen wird. Auf die alte Auffassung Virchow's von der embolischen Genese vieler Magengeschwüre soll hier nur hingewiesen werden. Dass wir es aber mit dem einfachsten Vorgange der in dem unmittelbar zugehörigen Gefässbereich fortgeschwemmten Thromben zu thun haben werden, das stellt meines Erachtens schon der Umstand ausser allen Zweifel, dass nur Leber und Magen, insbesondere nie Lungen und Nieren von einer Infarcirung betroffen werden, was bei der Benutzung des grossen Kreislaufs unbedingt in dem einen oder anderen der Versuche beobachtet werden müsste. Auf die mikroskopische Erhärtung der mitgetheilten Annahme möchte ich, wie erwähnt, an anderer Stelle eingehen, ebenso wie mir für die Erklärung der Magennekrosen zunächst noch Vorsicht geboten erscheint. Wir hoffen durch weitere Untersuchungen ihre Deutung zu sichern.

Dass wir nun ab und zu schon nach Unterbindung eines Gefässbündels Nekrosen multipel in der Leber auftreten sehen, im anderen Falle aber auch bei mehrfacher Ligirung jegliche Nekrose vermissen, das gerade führt uns vom Thierversuch zur Parallele am Menschen hin.

Sicher braucht nicht bei jeder Ligirung die Thrombenbildung eine solche zu werden, dass Pfortaderästchen embolische Verstopfung erfahren. Was in dem einzelnen Versuch das hierfür Entscheidende ist, wird sich nicht ohne Weiteres bestimmen lassen. In dem einen Falle mag die jeweilige Blutbeschaffenheit des Trägers (Hunger- und Fütterungszustand), im andern das Haften und die Grösse des Netzthrombus, im dritten die mechanischen Voraussetzungen zu seiner Lockerung (Bewegung) eine Rolle spielen. Einen instructiven Hinweis auf die Mannigfaltigkeit der Pathogenese dieses Vorgangs gewährt uns vielleicht schon ein Blick auf Versuche an anderen Thieren: Kaninchen zeigen höchst selten den Meerschweinchenbefunden analoge Veränderungen, Hunde mit

ihrem phänomenalen Netz, soweit ich ein Urtheil habe, nie. Ebensowenig die Katzen.

Vielleicht ist der Gedanke des Wortes werth, dass mit der Grösse des Individuums, bez. der Grösse des Netzes, der Länge des Netzligirungsabstandes von den fortschleppenden (Gastroepiploica-) Blutbahnen die Gefahr der Nekrosenbildungen an Magen und Leber abnimmt. Bedenken wir nun, welche grossen Schwankungen in der Netzlänge beim Menschen (zwischen 7,5 und 70 cm) bestehen, ziehen wir ferner in Betracht, dass weibliche Individuen meist über längere Netze verfügen als männliche, dass sowohl von Eiselsberg's als meine Beobachtungen, bis auf eine Ausnahme, nur Männer betreffen, so fehlt es nicht an Vergleichspunkten der Pathologie dieser Erscheinungen an Mensch und Thier.

Auch der Einwand würde sich nicht ohne Weiteres entkräften lassen, dass trotz der anatomischen Analogie der drei Gefässbahnen: Vena centralis, Arterie, Vena portae immerhin Circulationsstörungen in der einen oder anderen dieser drei bei den fraglichen Thierspecies sowohl, wie bei dem Menschen keineswegs den gleichen physiologischen oder pathologischen Endeffect zu setzen brauchen. Das Schema in einem Falle braucht da nicht gültig für den andern zu sein.

Einen schliesslichen Erklärungsversuch für den eventuellen Zusammenhang von Icterus und Netzresection unterlasse ich. Erstens dürfte da mangels Obduction in den von mir beobachteten Fällen, die Zuhilfenahme einer Erklärung aus dem Thierversuche allein wohl nicht ausreichen. Sodann ist die Fundirung eines solchen Zusammenhangs am Ende gar nicht mehr der Zweck meiner Mittheilung geblieben. Die Icterusfälle leiteten nur einen Ideengang ein, dessen experimenteller Verfolg in seinen Ergebnissen mir immerhin eine kurze Berichterstattung an dieser Stelle zu rechtfertigen schien.

Gleichwohl möchte ich doch, ohne mich auf zu hypothetischen Boden wagen zu wollen, einen Hinweis darauf nicht unausgesprochen lassen, dass es sich vielleicht empfehlen dürfte, bei der Genese sogenannter traumatischer Magengeschwüre, namentlich wenn sie nicht den sonst bevorzugten Sitz an der kleinen Curvatur, sondern der grossen Curvatur entsprechend zeigen, das

Netz und seine Gefässe zu berücksichtigen. Bedenken wir, dass an der zarten Membran des Netzes Zerreissungen leicht zu Stande kommen können, so können wir die Annahme nicht zurückweisen, dass ein Theil der uns so häufig vorkommenden Netzadhäsionen auch rein traumatischen Ursprungs sein kann; mögen da nicht doch vielleicht mitunter auch Gefässinsulte Platz greifen, welche unter Magensymptomen einhergehen, die alle Eigenthümlichkeiten des Geschwürsprocesses oder auch unbestimmterer Krankheitsbilder bieten können? Unwillkürlich erinnern wir uns weiter der bekannten Magen-Symptomatik von Netzbrüchen, namentlich den fixirten Brüchen der Linea alba. Birch-Hirschfeld theilt eine eigene Beobachtung mit, wo die Bildung eines Magengeschwürs der grossen Curvatur, dessen Sitz der durch eine adhärente Netzhernie gezerrten Stelle entsprach, direct auf die Wirkung dieses Geschwürs bezogen werden musste. Kann nicht wohl gelegentlich bei solchen Fixationen unter mechanisch recht gut denkbaren Umständen eine Gefässabknickung, Stromstörung für längere Zeit, mit den weiteren, oben angedeuteten Folgen in Betracht kommen?

Ich benutze endlich die Gelegenheit dieser Erörterungen zur chirurgischen Pathologie des Netzes, um Ihnen das Präparat eines Tumors vorzulegen, der an der Anheftungsstelle des Ileums am Mesenterium gefunden wurde. Der 48jährige Kranke, Vater von 4 Kindern aus 1. Ehe, seit mehreren Jahren in 2. kinderloser Ehe, gab an, nie ernstlich krank gewesen zu sein, bis sich vor etwa $^1/_2$ Jahre die Erscheinungen eines intermittirenden unvollständigen Darmverschlusses einstellten: innerhalb weniger Stunden schwoll die Ober-Bauchgegend an, unter dem linken Rippenbogen fühlte Patient einen beweglichen „Knollen", welcher bei Berührung während des Anfalls schmerzhaft war. Die Beschwerden steigerten sich, wurden von Kolikschmerz und Verstopfung begleitet, „die Luft ging nach oben ab". Patient musste das Bett hüten und unter Breiumschlägen, Verordnung von Drasticis seitens seines Hausarztes gingen die Erscheinungen innerhalb drei bis acht Tagen wieder zurück; der Kranke erholte sich verhältnissmässig immer rasch wieder von einer solchen Attacke, büsste jedoch allmälig bei der Häufigkeit derselben, welche in Zwischen-

räumen von 3—5 Wochen sich wiederholten, mehr und mehr an Körpergewicht, Kraft und Arbeitslust für seinen Beruf ein. Nie war es zu Blutabgang im Stuhle, wiederholt zu Erbrechen gekommen. Immer hatte volle Appetitlosigkeit während der Anfälle bestanden.

Beim Eintritt in die Behandlung zeigte der kleine hagere Kranke eine mässig secernirende, tuberculose - verdächtige Fistel über dem Sternum. In dem linken Hypochondrium war deutlich ein gut mobiler, etwa apfelgrosser Tumor zu fühlen. Weder zeigten die der Palpation zugänglichen Drüsen, noch die übrigen Intestina krankhafte Veränderungen. Zugehörigkeit des Tumors zu Magen oder Dickdarm konnte mit den geläufigen diagnostischen Hilfsmitteln ausgeschlossen werden. Es wurde die Diagnose auf Dünndarmtumor gestellt; mit Rücksicht auf die Fistel am Sternum, auch den übrigen Habitus, trotz jeglichen Mangels nachweisbarer Lungenalterationen, wurde auch an die Möglichkeit eines tuberculösen Tumors, vielleicht Drüsenpacket, das den Darm fixirte, und gleichzeitige, durch tuberculöse Veränderungen am Darm bedingte Darmstenose gedacht; ganz und gar nicht wurde das in Erwägung gezogen, was das Mikroskop schliesslich ergab. Die Laparotomie bestätigte den Tumorbefund an der Anheftungsstelle des mittleren Jejunums an das Mesenterium. Tuberculose schien nach Aussehen und sonstigen Eigenschaften der Geschwulst nicht mehr in Betracht zu kommen. Sehr schön war das mechanische Bild der mehrfachen Knickungen, wie es Ihnen hier noch das in Formol fixirte Präparat zeigt (s. Fig. 2 u. 4). Ein Blick auf die Abbildungen, welche getreue photographische Reproductionen des Präparates sind, macht ohne Weiteres den Mechanismus der mehrfachen Klappenbildung verständlich. Die Resection liess sich ohne alle Schwierigkeiten ausführen, die Heilung vollzog sich glatt, der Kranke verliess am 14. Tage das Bett. Schon hatte ich den Kranken nicht mehr unter dem Auge, als mir nach Wochen die Nachricht zuging, dass derselbe ziemlich rasch, nachdem er eine Zeitlang wohl aufgewesen, reichlich gegessen, getrunken und sich erholt habe, zu Grunde gegangen sei. Ueber einen Obductionsbefund vermag ich nicht zu berichten; die Ursache des Todes ist für mich nicht ganz aufgeklärt. Und das

mikroskopische Präparat zeigt, dass wir ein Gumma vor uns haben. Wenn auch bei flüchtiger Betrachtung die Diagnose eines Sarkoms vorgetäuscht werden kann, so lassen die charakteristischen Gefässveränderungen, die Granulationsbildung, insbesondere die mehrfache deutliche Narbenbildung im Tumor, der Mangel jeder Nachweisbarkeit bakterieller (Aktinomycesähnlicher) Elemente keinen Zweifel an der Richtigkeit der Diagnose Lues. Die Fistel am Sternum dürfte daher auch gummösen Ursprungs gewesen sein.

XXXI.

Die Fortschritte in der Technik der Mastdarmoperationen.[1]

Von

Professor Dr. L. Rehn

in Frankfurt a. M.

(Hierzu Tafel VII.)

M. H.! Sie haben soeben von Herrn Kroenlein gehört, was bei der Operation der Mastdarm-Carcinome in den 74 Jahren, seit Lisfranc die erste Mastdarm-Amputation vorgenommen hat, erreicht worden ist.

In diesem Zeitraum hat eine ungeheure Wandlung der Chirurgie Platz gegriffen. Wir wissen genau, welche Bedingungen zu einer guten Wundheilung nöthig sind, wir haben erkannt, in welcher Art die radicale Heilung eines Krebses angestrebt werden muss.

Freilich das eine wie das andere stösst bei der Entfernung eines Mastdarmkrebses auf ganz besondere Schwierigkeiten. Das Bild, welches uns Herr Kroenlein gegeben hat, zeigt uns den Höhepunkt unseres derzeitigen Könnens, es characterisirt die Leistungen, wie sie sich in den Händen der erfahrensten und geübtesten Chirurgen darstellen. Die Gesammtresultate aller ausgeführten Operationen dürften sowohl hinsichtlich der Mortalität des Eingriffes als auch der Recidive wesentlich schlechtere sein.

Es entsteht nun die Frage, müssen wir alle Fortschritte bei den Mastdarmoperationen in Zukunft von einer frühzeitigen Diagnose erwarten, oder liegt die Möglichkeit vor, durch Verbesserungen in der Technik glücklichere Resultate zu erreichen? So sehr eine frühe Diagnose wünschenswerth ist, so dürfen wir doch nicht ver-

[1] Vorgetragen am 1. Sitzungstage des Congresses, 18. April 1900.

kennen, dass der Mastdarmkrebs längere Zeit fast symptomlos verlaufen kann. Immerhin ist durch sorgfältige Untersuchung manches Carcinom weit früher als bisher zu entdecken und daher mit besserem Erfolg zu entfernen. Eine Verbesserung aber der Technik ist sicher möglich und wenn ich im Stande bin, eine entsprechende Anregung zu geben, so ist der Zweck meiner Arbeit erfüllt.

Wir Alle wissen, dass Herr Kraske sich um die Operation der Mastdarmkrebse wohl verdient gemacht hat. Er gab unserer Thätigkeit eine mächtige und dauernde Anregung. Die sacrale Methode, welche ursprünglich nur für hohe Carcinome empfohlen war, wurde mit Feuereifer aufgenommen und bei fast allen Carcinomen angewendet, auch den tiefer gelegenen. Die Methode hatte ja den grossen Vortheil, dass sie die Sphincteren intact liess.

Der Enthusiasmus der Chirurgen ging auf alle Aerzte über; die neue Operation aber forderte ihre Opfer. Das war natürlich. Die Erhaltung der Sphincteren ani wurde oft illusorisch, da sich durch Nachgeben der Darmnaht Kothfisteln bildeten. So erschienen denn bald die Vorschläge zur Modification der Methode. Sie richteten sich in erster Linie auf die Erhaltung des Kreuzbeines. Heinecke machte zuerst eine osteoplastische Resection des Kreuz- und Steissbeines. Eine andere derartige Methode empfahl ich im Jahre 1890 auf dem Chirurgencongress. (Dieselbe ist einige Jahre später noch einmal von Rydygier irrthümlich als neu empfohlen worden.) Levy klappte den Knochenlappen nach unten, Hegar nach oben.

Man kann nicht sagen, dass alle diese Modificationen einen sehr wesentlichen Einfluss auf die Resultate der Operationen ausgeübt haben. Gewiss ist die Erhaltung des Kreuzbeines wünschenswerth; aber dafür sind doch auch Nachtheile der osteoplastischen Resection hervorzuheben — der Eingriff am Knochen ist grösser, die Nachbehandlung schwieriger und peinvoller. Um besseren Abfluss des Wundsecretes zu erzielen, um Eiterung und Necrose der Knochen zu vermeiden, musste man eine Zeit lang den Knochenlappen aufgeklappt lassen. So lange die Nahtstelle des Darmes in das Becken verlegt wurde, war dieses Verfahren absolut nöthig.

Einen mächtigen Fortschritt in der Operation der Mastdarmkrebse bewirkte dagegen Hochenegg, indem er das obere Mastdarmende durch den After nach aussen zu leitete und dort

fixirte. Kraske hatte schon früher einen gleichen Vorschlag gemacht. Es war ein durchaus richtiger Gedanke, die unzuverlässige Naht im Becken fallen zu lassen. Die Chancen der Operation werden ungleich bessere sein, wenn ein intactes Darmrohr den Koth mit Sicherheit von der grossen Wundfläche im Becken abhält. Man kam zu verschiedenen Abänderungen des Hochenegg'schen Verfahrens. Kraske invaginirte den genähten Darm und befestigte die Nahtstelle aussen am After. Nicoladoni hinderte das Zurückschlüpfen des oberen Darmendes durch einen eingenähten Ring. Hochenegg hat später, wie wohl manche andere Chirurgen, die Schleimhaut bis zum oberen Rand des Sphinter internus entfernt und in diese wundgemachte Partie den herabgezogenen Darm eingepflanzt. Ich habe dies seit Jahren ebenfalls gethan. Diese Art der Darmversorgung erlaubt uns, bei der osteoplastischen Operation den Knochenlappen sofort nach der Operation zuzuklappen und zu schliessen. Sie wäre ideal, wenn nicht einige Missstände durch das starke Herunterziehen des Darmes bedingt wären, welche den Zweck vereiteln können. Ich werde später noch auf diesen Punkt zurückkommen, denn es scheint mir von höchster Bedeutung, diese Art der Darmversorgung für die Operation des Mastdarmkrebses zu acceptiren.

Die Resultate, welche bis auf die jüngste Zeit bei der Operation der Mastdarm-Carcinome erreicht wurden, bezeichnen einen unleugbaren Fortschritt. Allein der Fortschritt ist, wie Krönlein richtig sagt, ein mässiger.

Noch heute sind die Ansichten der Chirurgen getheilt. Die einen, namentlich ausländische Chirurgen, wollen nichts von einer Exstirpation des Mastdarmkrebses wissen. Sie erscheint ihnen als nahezu aussichtslos und allzu gefahrvoll. Wir dürfen uns nicht verhehlen, dass selbst in Deutschland, wo die Operation die grösste Anwendung und ihre eigentliche Ausbildung gefunden hat, gar mancher erfahrene Arzt nach anfänglich übergrossem Enthusiasmus einen gleichen Standpunkt einnimmt. Niemand unter uns wird diesen Standpunkt billigen, aber man kann ihn begreiflich finden. Die Operation des Mastdarmkrebses ist eine gefährliche, und ganz besonders gilt dies von der sacralen. Ich weiss, dass die sacrale Methode in den Händen einiger Chirurgen, so z. B. Kraske's selbst, mit der Zeit immer bessere Resultate ergeben hat. Ich

muss hinzufügen, dass wohl nicht ohne Grund gerade die ursprüngliche Kraske'sche Operation die guten Ergebnisse lieferte. Allein in allzu scharfem Kontrast stehen hierzu die Resultate anderer erfahrener Chirurgen. Ihr Mortalitätsprocentsatz ist weit höher. Es ist doch eine Thatsache, dass einige Chirurgen aus begeisterten Anhängern zu Feinden der Operation geworden sind. Senn hat geradezu vor der Operation gewarnt. Dies erscheint um so schwerwiegender als die Kreuzbeinresection im Bezug auf die Freilegung der Geschwulst, die Blutstillung so Vortreffliches leistet. Die Voroperation bietet keinerlei nennenswerthe technische Schwierigkeit. Für den Operateur ist die sacrale Operation vielleicht die bequemste. Für den Patienten dagegen bedeutet sie eine wesentliche Complication des Eingriffes. Sie verschlechtert die Wundverhältnisse; in die dem Abflusse des Secretes so günstige glatte Kreuzbeinhöhlung setzt sie eine klaffende Knochen-Weichtheilwunde. Die Nachbehandlung ist schwierig, schmerzhaft und langwierig. Die Erhaltung des Sphincter ist oft nutzlos. Es bleibt häufig ein Anus sacralis und dass dieser eine traurige Existenz bedingt, ist doch ohne allen Zweifel.

Wenn ich auf der einen Seite denjenigen unserer Collegen, welche so gute Resultate erreichten, aufrichtige Bewunderung zolle, so muss ich auf der anderen Seite im Interesse unserer Patienten auf Methoden hinweisen, welche auch den übrigen Chirurgen bessere Resultate in Aussicht stellen. Es ist für den Ausgang der Operation durchaus nicht gleichgiltig, welchen Weg wir zur Freilegung des Operationsfeldes einschlagen. Zweifellos hat die Kraske'sche Arbeit die Gemüther lange Zeit so beherrscht, dass die Operation vom Damm aus ebenso wie die Kocher'sche Operation über Gebühr vernachlässigt wurden. Schon vor Jahren hat Benno Schmidt, neuerdings Küster auf die grössere Gefahrlosigkeit der perinealen Operation hingewiesen. Quénu, Schuchardt, Schelsky u. A. haben ihr Verfahren, vom Damme aus das Rectum zu entfernen, mitgetheilt. Einem gleichen Gedankengang entsprang die vaginale Mastdarm-Exstirpstion.

Ich vertrete die Ansicht, dass bei der Entfernung des Mastdarmkrebses eine Verletzung des Kreuzbeines wenn irgend möglich zu vermeiden ist.

Im Jahre 1895 hat Gerota seine Untersuchungen über die

Lymphgefässe des Anus und Rectum mitgetheilt, welche er bei Waldeyer angestellt hat. Dieselben zwingen uns zu einem typischen Vorgehen bei der Entfernung des Mastdarmkrebses, lassen uns auch hoffen, dass wir in Zukunft bezüglich der Recidive einiger Formen glücklicher sein werden.

Ehe ich weiter gehe, müssen Sie mir einige anatomische Bemerkungen gestatten.

Herr Geh.-Rath Waldeyer hatte die grosse Güte, mir Präparate und Abbildungen behufs Demonstration zur Verfügung zu stellen. Ich halte es für sehr wesentlich, dass wir Chirurgen seine Darstellung und Benennung acceptiren.

Wir haben mit ihm an dem Rectum zwei anatomiseh und physiologisch gut charakterisirte Abschnitte zu unterscheiden. Der eine ist die Kothblase, die Pars pelvina, der andere der Ausführungsgang die Pars perinealis. Die Pars pelvina beginnt in der Höhe des dritten Kreuzbeinwirbels. Der höhere bis an das Promontorium reichende Darmabschnitt wird nicht mehr als Rectum, sondern nach dem Vorgang von Jonnescu als Colon pelvinum bezeichnet. Er ist mit einem Mesenterium versehen. Die Pars pelvina recti liegt in ihrem oberen Theil intraperitoneal. Etwa vom 4. Kreuzbeinwirbel an ist nur noch die Vorderfläche vom Bauchfell bedeckt. Sie erstreckt sich nach unten bis zu der Stelle, wo die obersten Fasern des Levator ani an den Mastdarm herantreten. Das entspricht beim Manne dem unteren Ende der Prostata, beim Weibe der Scheidenmitte.

Von hier ab beginnt die Pars perinealis, der muskulöse Schlussapparat des Darmes. Er kann nur als Ganzes betrachtet werden. Dieser Theil ist seiner Bestimmung gemäss mit der Fascie und der Muskulatur des Beckenbodens fest verbunden und diese Verbindung bedingt und garantirt die tadellose Funktion. Sphincter externus, internus und levator ani wirken zusammen. Es wird von Wichtigkeit sein, sich diese Verhältnisse des Ausführungsganges der Kothblase bei unserer Operation vor Augen zu halten.

Die Pars pelvina recti besitzt andererseits eine grosse Fähigkeit, sich auszudehnen und freie Beweglichkeit gegenüber ihrer Umgebung. Sie ist von einer Fascie umgeben, deren genaue Kenntniss für eine Operation von grösster Bedeutung ist. (Fascia propria recti, Waldeyer).

Ich will versuchen, die Fascienverhältnisse so weit es nöthig ist zu schildern.

Wir nehmen mit Waldeyer an, dass sich das subseröse Gewebe zu einer Scheide des Darmes verdichtet. Die oberen Grenzen der Fascienumhüllung entsprechen nahezu der Anheftung des Peritoneums. Nach dem Kreuzbein hin erreicht die Fascie also den oberen Rand des dritten Kreuzbeinwirbels und senkt sich nach vorne bis zu dem Boden der Excavatio rectouterina resp. rectovesicalis. Nach abwärts umhüllt sie den Mastdarm bis zum Beckenboden, geht in dessen Fascie über und steht so mit der parietalen Beckenfascie in Verbindung. Nach vorne liegen die Verhältnisse etwas complicirter:

Die Fascia retrovesicalis besteht beim Manne aus zwei Blättern, welche gut zu trennen sind. Das vordere bildet die Umhüllung der Prostata, der Samenblasen und des intraampullären Raumes der Blase. Das hintere bekleidet die vordere Wand des Rectums. Bei der Frau fehlt das vordere Blatt.

Durch seitliche Anheftung der Fascia propria recti, d. h. durch ihre Verbindung mit den Vasa hypogastrica entstehen zwei getrennte Räume, ein praerectaler zwischen den Blättern der Fascia retrovesicalis und ein retrorectaler zwischen Fascie und Kreuzbein.

Im subfascialen Raume, der oben mit dem subserösen in Verbindung steht, liegen zwischen Fascie und Rectum die Verzweigungen der Arteria haemorrhoidal. sup., die Lymphgefässe des Anus und Rectums und sympathische Nervenfasern. Im Spatium retrorectale liegen die Vasa sacralia (media und lateralia), das sacrale Venennetz, die sacralen Lymphdrüsen und spinale Nervenfasern.

Das Rectum kann ausserhalb und innerhalb der Fascie umgangen und gelöst werden, am leichtesten gelingt dies innerhalb derselben, wir werden aber gleich sehen, dass dies für die Krebse des Rectums nicht statthaft ist.

Es scheint mir nöthig, noch mit einigen Worten auf die Gefässe des Mastdarmes einzugehen. Bekanntlich versorgen 4 Arterien den Mastdarm, die haemorrhoidalis superior, media, inferior und die sacralis media.

Die Art. haemorrhoidalis superior ist das eigentliche Ernährungsgefäss des Rectums (s. Fig. 1 und 2); die Art. haemorrhoidalis media tritt dagegen sehr in den Hintergrund. Bekannt sind

die Anastomosen der beiden Arterien, welche unter Umständen von Wichtigkeit werden. Die obere Haemorrhoidalarterie versorgt den unteren Theil der Flexura sigmoidea durch grössere Aeste und sendet ihre Zweige bis an den Anus, wo sie submucös endigen. Sie entspringt aus der Mesenterica inferior, verläuft in gerader Richtung nach abwärts im Mesocolon pelvinum in einiger Entfernung vom Darm. Sie sendet an das Colon pelvinum mehr oder weniger reichliche kleine Aeste. Diese bilden eine Reihe von Arkaden und zwar liegen diese Gefässbogen der Darmwand dicht an. Oberhalb des dritten Kreuzbeinwirbels theilt sie sich in ihre zwei Endäste (zuweilen in drei), deren einer nach links und etwas nach vorn, der andere rechts und etwas nach hinten hin verläuft. Diese Endäste treten von oben in den subfascialen Raum und liegen sehr dicht der Wand des Rectums an. Der linke Ast versorgt mehr die Vorderfläche, der rechte die Hinterfläche des Rectums. Sie stehen durch reichliche quere Gefässe in Verbindung.

Die Venen des Rectums bedürfen nach den Untersuchungen von Goldmann ebenfalls einer kurzen Erwähnung. Sie verlaufen mit den gleichnamigen Arterien, anastomosiren mit einander durch die Plexus haemorrhoidales venosi und zwar den Plexus haemorrhoidalis venosus internus submucosus und den Plexus haemorrhoidales venosus externus subfascialis. Auch bestehen Verbindungen mit dem sacralen Venennetz.

Die weitaus grösste Beachtung verdient das Verhalten der Lymphwege, welches bisher zum Theil unbekannt war und erst durch die Untersuchungen von Gerota klar geworden ist.

Ich folge seiner Beschreibung.

Bekanntlich münden die Lymphabflüsse aus dem häutigen Theile des Afters in die Leistendrüsen und zwar meist, wie Quénu und Hartmann gefunden haben, in die obere zuweilen in die untere Innengruppe oder gleichzeitig in beide. Die Lymphgefässe der Afterschleimhaut kommuniciren mit den vorerwähnten, haben aber andere Abflusswege.

Man muss zwei Arten unterscheiden.

1. Regelmässig vorkommende.

Nach kurzem Verlauf zwischen Schleimhaut und Muscularis durchbrechen sie die Letztere und münden in die eigentlichen Rectaldrüsen (Glandulae anorectales Gerota).

2. In ihrem Vorkommen und Verlaufe inconstante.

Quénu nennt sie mittlere im Gegensatz zu den erst beschriebenen unteren Haemorrhoidal-Lymphgefässen. Quénu sowohl wie Gerota sahen sie einmal in eine in der Höhe des Foramen ischiadicum majus befindliche Drüse münden, ein anderes Mal nehmen sie denselben Verlauf wie die Art. haemorrhoidal. media und endigen dort, wo die Arterie einen Ast zur Vagina abgiebt in einer Drüse.

Die Lymphgefässe der After- und Mastdarmschleimhaut stehen in Verbindung. Letztere, die oberen Hämorrhoidallymphgefässe, verlaufen ebenfalls zuerst submucös, durchbrechen die Muscularis. um in die Glandulae anorectales zu münden. Alle Lymphgefässe, die des Anus wie des Rectum verlaufen in der Seitenfläche des Darmes. Sie folgen dem Verlaufe der beiden Aeste der Haemorrhoidalis sup. und treten mit den Verzweigungen derselben durch die Muscularis recti.

Die Glandulae anorectales liegen gleichfalls an den Seitenflächen des Darmes und zwar vom Ansatz des Levator ani am Rectum bis zu der Stelle, wo das Peritoneum auf die Seitenfläche des Mastdarmes übertritt. Sie sitzen vorzugsweise in den Winkeln, welche durch die Verästelung der Haemorrhoidalis sup. entstehen. Eine hohe fast regelmässig vorkommende Drüse liegt dicht unter der seitlichen Umschlagsfalte des Peritoneums. Weiter oberhalb treten die Drüsen an die Hinterfläche des Darmes und liegen in dem Mesocolon pelvinum. Diese sind schon seit langer Zeit bekannt.

Die Lymphgefässe der Muscularis recti sind beim Menschen schwer zu injiciren. Nach den bis heute erhaltenen Resultaten müssen sie denselben Verlauf haben, wie die der Schleimhaut.

Der Nachweis der anorectalen Lymphdrüsen ist für uns von grösster Bedeutung. Ihre Lage zwischen Darm und Fascia propria recti erlaubt uns, sie bei Krebs in toto und im Zusammenhang mit dem Darm wegzunehmen, sofern wir uns bei der Operation nur nach aussen von der Fascia halten.

Auf Grund der anatomischen Verhältnisse haben wir ohne Weiteres folgende Schlussfolgerungen zu ziehen.

Die Entfernung einer noch so kleinen Krebsgeschwulst vom Darmlumen aus ist zu verwerfen. Der kleinste Krebs wie auch die carcinomatöse Erkrankung des Anus erfordert eine ausgedehnte

Entfernung des Rectum und der Drüsen bis mindestens zur Peritonealfalte. Der Darm muss sammt der Fascia propria recti entfernt werden.

Bei der Operation eines tiefen oder hohen Mastdarmkrebses verdient diejenige Methode den Vorzug, welche

1. unter den geringsten Verletzungen die Beckenhöhle freilegt, so dass der erkrankte Darm sammt den Drüsen bei vollkommen sicherer Blutstillung entfernt werden kann.

2. die günstigsten Wundverhältnisse schafft und eine einfache Nachbehandlung gestattet.

3. einen möglichst sicheren Muskelschluss des Darmes garantirt.

Bevor wir die einzelnen Methoden kritisch würdigen, wollen wir einige allgemeine Punkte besprechen.

Es sind zwei Umstände, welche die Operation des Mastdarmkrebses an sich so gefährlich machen.

1. Die Infection

2. Die Blutung.

Ad. 1. Es ist schon lange bekannt, dass eine äusserst sorgfältige Vorbehandlung des Patienten nöthig ist, um die Ueberschwemmung des Operationsgebietes mit Koth zu vermeiden. Die Zeit, welche diese Vorbereitung in Anspruch nimmt, ist ganz verschieden je nach dem Grad der Darmstenose. Dabei ist wohl zu berücksichtigen, dass der Patient bei der Kur nicht von Kräften kommen darf. Je höher das Carcinom sitzt, desto schwieriger wird die Aufgabe. Durch tiefere Stenosen kann man ein Mastdarmrohr führen und mehrmals täglich den Darm auswaschen. Man kann wohl sagen, dass es in der grossen Mehrzahl der Fälle gelingt den Darm genügend zu entleeren. Ich habe zur Vermeidung der Kothüberschwemmung bei der Operation die Trendelenburg'sche Beckenhochlagerung schätzen gelernt. Diese Beckenhochlagerung bewirkt, dass das Colon pelvimum leer wird und sie gestattet ferner durch Zurückschieben der Darmschlingen einen sehr guten Einblick in die Bauchhöhle.

Eine Anzahl von Chirurgen glaubt principiell zur Ableitung des Kothes und zur Desinfection des Darmes einen Anus praeternaturalis anlegen zu müssen — (neuerdings von Quénu warm empfohlen mit Durchspülung von Wasserstoffsuperoxyd).

Ich glaube der Eingriff steht doch nicht in richtigem Verhältniss zu dem, was erreicht werden kann.

Die beste und sorgfältigste Entleerung des Darmes giebt keine Sicherheit vor der Infection während der Operation. Wir müssen daher mit aller Sorgfalt anstreben, den carcinomatösen Darm geschlossen auszulösen und herabzuholen.

Bei Carcinom des Anus ist die Haut zu umschneiden und fest zu vernähen. Bei höher sitzenden Geschwülsten hat man das untere Darmende sorgfältig zu tamponiren und den Darm oberhalb der Pars perinealis abzubinden. Wenn man den Darm mitsammt der Fascia propria entfernt, wird man sich am Besten vor einem Einreissen des Darmes schützen. Ein gewaltsames Ziehen, um den Darm herabzubringen, ist durchaus zwecklos und zu verwerfen.

Bei der Lösung eines verwachsenen Carcinoms muss man sich nach hinten hin dicht an das Kreuzbein halten. Schwieriger liegt die Sache bei vorderen Verwachsungen. Hier bilden feste Verwachsungen mit der Blase, den Ureteren eine Contraindication für den Eingriff.

Ich weiss, dass es eine Anzahl Fälle geben wird, wo trotz grösster Vorsicht des Operateurs das brüchige Gewebe einreisst. Das sind aber jene Fälle, in denen das Carcinom über Darmwand und Fascie hinausgewuchert ist. Diese sind eigentlich von der Radikaloperation auszuschliessen. Die Chancen der Operation sind sehr ungünstig.

Bezüglich des zweiten Punktes, der Vermeidung des Blutverlustes, kann man nicht peinlich genug sein. Wie derzeit die Verhältnisse liegen, haben wir es mit Patienten zu thun, die sich in labilem Gleichgewicht befinden. Die gehemmte Kothentleerung, mangelhafte Ernährung, Blutverluste etc. haben ihren verderblichen Einfluss auf die Widerstandskraft des Patienten oft mehr, als wir anzunehmen geneigt sind, zur Geltung gebracht. Der Eingriff ist ein so schwerer, dass wir alle Ursache haben, Blut zu sparen.

Die genaue anatomische Kenntniss der in Betracht kommenden Gefässe und ihrer Anastomosen lehrt uns am besten, wo wir abzuklemmen und zu durchschneiden und wo wir stumpf zu lösen haben. Es wäre indess ein Fehler sich mit venöser Blutung allzulange aufzuhalten, statt sie mit Compression zu stillen.

Ich wende mich nun zur Betrachtung der verschiedenen Operationsmethoden.

Wir haben vorhin den Satz aufgestellt, dass diejenigen Methoden den Vorzug verdienen, welche unter der geringsten Verletzung die Beckenhöhle derart frei legen, dass der erkrankte Darm sammt den Drüsen in toto bei vollkommen sicherer Blutstillung entfernt werden kann. Wir haben dabei zwischen den Operationen an Männern und Frauen zu unterscheiden. Das geräumigere weibliche Becken erleichtert die Operation wesentlich. Durch Spaltung der Scheide kann man einen ausserordentlich einfachen Zugang zum Rectum gewinnen.

Schwieriger liegen die Verhältnisse beim Manne. Ich betone nochmals, dass eine vollkommene Freilegung der Beckenhöhle auch bei tief sitzenden und analen Carcinomen erforderlich ist. Es fragt sich nun, ob wir nur mit der sacralen Methode diese Forderungen erfüllen können. Vor Kraske galten hochsitzende Carcinome, namentlich wenn sie unbeweglich waren für inoperabel, und es wird ein dauerndes Verdienst Kraske's bleiben, dass er uns diese Carcinome entfernen lehrte. Nachher bewirkte der bequeme Zugang zu dem Operationsfeld vom Sacrum aus, die Möglichkeit der Erhaltung der Sphincteren, dass die perineale Methode gar nicht bis zur Grenze ihrer Leistungsfähigkeit ausgebildet wurde.

Ich möchte Ihnen beweisen, dass man auch vom Damme aus den obigen Forderungen gerecht werden kann. Vielfache Leichenversuche haben mich gelehrt, dass der von mir zu empfehlende Weg mancherlei Vortheile bietet. Ich muss aber sofort hinzufügen, dass ich die Methode bisher nur einmal am Lebenden angewendet habe.

Es handelte sich um einen sehr elenden Mann mit einem hochsitzenden wenig beweglichen stenosirenden Krebs. Ich hatte den Eindruck, dass er die sacrale Methode nicht aushalten würde. Es wurden 21 cm Darm entfernt, das Colon heruntergenäht. Die Operation verlief, wie ich es erwartete. Der Wundverlauf war ungestört, die Nachbehandlung einfach, die Function des Schlussapparates war 10 Wochen nach der Operation eine sehr gute.

Ich möchte noch eine Bemerkung vorausschicken.

Es ist nicht zu bezweifeln, dass bei der Operation der Mastdarmcarcinome das Verhältniss der Geschwulst zu Prostata, Blase und Ureteren von allergrösster Bedeutung ist.

Bei verwachsenen Carcinomen hat man alle Ursache, sich

durch einen vorderen Schnitt zu orientiren, ob eine Entfernung möglich ist. Allein auch bei beweglichen Tumoren wird man sich die Auslösung des Darmes wesentlich erleichtern.

Ich will die von mir zu empfehlende Methode schildern.

Die Schnittführung entspricht der von Dieffenbach angebenen. Zuerst wird die vordere Raphe bis an den Sphincter gespalten; die Wunde wird sofort vertieft und zwischen den Levatorfasern in den Raum zwischen den Blättern der Fascia recto-vesicalis eingedrungen. Man befindet sich nun in dem vorderen Bindegewebespalt, hat nach vorn die Prostata mit ihrer starken Kapsel, nach hinten die Fascia propria recti. Falls keine Verwachsungen oder nur solche entzündlicher Natur bestehen, ist es nun ausserordentlich leicht, diesen Raum stumpf auszudehnen, so dass man die Samenblasen, einen Theil der Blase und die flottirende Peritonealfalte zu Gesicht bekommt. Ich lege Werth darauf, die vordere Mastdarmwand durch diesen Schnitt möglichst frei zu legen. Stösst man auf feste Verwachsungen, so hat man sich die Frage vorzulegen, ob die Operation fortzusetzen ist oder nicht. Wenn man genöthigt wäre, ein Stück Blasenwand fortzunehmen oder falls die Ureteren verwachsen sind, sollte man von der Entfernung des Carcinoms Abstand nehmen. Es scheint mir aber kein geringer Vortheil des vorderen Schnittes, dass diese Verhältnisse zu Beginn klar werden und nicht erst mitten in der Operation. (Den gleichen Vortheil bietet der vaginale Schnitt.) Sprechen die Verhältnisse für ein Weitergehen, so ist einstweilen der praerectale Raum zu tamponiren und von einem hinteren Längsschnitt aus, der retrorectale Raum zu öffnen und auszudehnen. Dieser hintere Schnitt verläuft vom Sphincter ausgehend seitlich am Os coccygeum entlang bis zum Kreuzbein. Nun werden Sphincter externus und internus in der Mittellinie gespalten, ihr Schleimhautüberzug exstirpirt und das Steissbein kräftig zur Seite gezogen. Wir haben dann folgende Wundverhältnisse.

In zwei grosse seitliche Lappen gespalten liegt der Schlussmuskelapparat der Pars perinealis recti vor uns. Das elastische Fett der Fossa ischio-rectalis erlaubt es, diese Wundlappen weit auseinander zu ziehen. Nach vorn und hinten ist die Fascia propria recti sammt Rectum von ihrer Nachbarschaft abgelöst.

Zwei quere Schnitte vollenden die völlige Trennung des Darmes. Dieser wird nun zugenäht und weiter nach oben ausserhalb

seiner Fascienumhüllung gelöst. Hierbei liegt die Hauptschwierigkeit in dem Lösen der seitlichen Anheftung der Rectal-Fascie an das Becken. Innerhalb der Fascia propria recti liegen die Vasa haemorrhoid. sup., die einstweilen nicht in Betracht kommen. Hinter dieser Fascie aber liegen im Fettgewebe der Kreuzbeinhöhlung die Arteria sacral. med., die Arteriae sacral. laterales, der Plexus venosus sacralis anterior und der Plexus lymphaticus sacralis; ferner noch der Grenzstrang des Beckensympathicus. Die Kreuzbeinhöhlung ist mit einer Fascie ausgekleidet, welche in der Mitte dünn, an den Seiten stärker ist. Das Fettgewebe ist mit allen Lymphdrüsen wegzunehmen. Ehe man weiter geht ist die Blutung durch Unterbindung oder Compression zu stillen.

Nachdem so die Fascienverbindungen des Rectum's gelöst sind, muss die peritoneale Befestigung eingeschnitten werden. Der Peritonealansatz wird scharf am Darm abgetrennt. Nach hinten und oben wird das Mesocolon recht vorsichtig dicht am Kreuzbein stumpf gelöst. „Was sich jetzt beim Herunterziehen des Mastdarmes noch spannt, sind die seitlichen Falten des Mesocolon pelvinum und die Arteria haemorrhoidalis superior.“ Dieses Gefäss, das den Hauptwiderstand leistet, ist an seiner Consistenz gut erkennbar, auch wenn man es nicht sehen kann. Es ist zu durchschneiden, wenn man den Darm ohne Spannung weiter herabholen will. Nun muss eine genaue Besichtigung des Beckens stattfinden, um ev. seitlich gelegene Lymphdrüsen zu entfernen. Nun wird es sich empfehlen, den Darm ein gutes Stück über dem Carcinom mit diesem zu entfernen. Das centrale Ende wird in die Pars perinealis, deren Schleimhaut bereits exstirpirt ist, eingepflanzt. Hierauf werden die gespaltenen Sphincteren durch Catgut-Nähte sorgfältig vereinigt, die Hautschnitte durch Nähte theilweise geschlossen und nach vorn und hinten je ein Drainrohr eingelegt.

Die geschilderte Art des Eingriffes, welche nur die unseren Anschauungen angepasste und erweiterte Dieffenbach'sche Operation ist, entspricht allen Anforderungen, welche wir billigerweise stellen können. Sie ist nicht schwer auszuführen, giebt einen guten Raum und macht den Darm von allen Seiten gut zugänglich. Im Vergleich zu der sacralen Operation ist sie weit weniger eingreifend. Ausserdem kann die Blutstillung exact ausgeführt werden.

In sehr schwierigen Fällen kann man durch Verlängerung des

hinteren Schnittes am Os sacrum hinauf noch mehr Raum gewinnen ev. das Kreuzbein selbst reseciren oder seitlich aufklappen; also in combinirter Weise verfahren. Ich nehme an, dass dies nur ausnahmsweise nöthig sein wird. Man wird sich einige Mühe nicht verdriessen lassen, wenn man den parasacralen Schnitt und die Verletzung des Kreuzbeins umgehen kann. Es genügt sich die Innenwand des Beckens nach Entfernung des Mastdarmes genau anzusehen, um die Gründe meiner Forderung zu erkennen.

Wir haben nun eine grosse Wundhöhle, welche nach oben und hinten bis an das Promontorium vielleicht sogar weiter reicht. Die Peritonealwunde brauchen wir bei zweckentsprechender Lagerung nicht zu fürchten. Der subseröse Beckenraum ist von der Fascia parietalis geschützt.

Aus der glatten Kreuzbeinhöhlung fliesst das Wundsecret herab, ohne irgendwie haften zu können. Es genügt zur Nachbehandlung, das hintere und das vordere Drainrohr auf seine Leistungen zu überwachen. Ganz anders liegen die Dinge, wenn das Secret in die grosse Wundspalte, wie sie nach der sacralen Operation vorhanden ist, sickert. Dann müssen die Abflussbedingungen ungünstiger und damit die Infectionsgefahr grösser werden. Kraske hat vollständig recht, wenn er der osteoplastischen Operation diesen Nachtheil zum Vorwurf macht; aber derselbe missliche Umstand ist in hohem Grade auch bei seiner Operation vorhanden. Erschwerend kommt hierbei noch die Lagerung des Patienten in Betracht. Der Abfluss nach dem sacralen Wundspalt kann nur dann einigermaassen sicher stattfinden, wenn der Patient auf dem Rücken liegt. Das geht aber nicht an, wegen der heftigen Schmerzen.

Mit einem Wort die Nachbehandlung der sacralen Operation gestaltet sich schwieriger, umständlicher und peinvoller, als die der perinealen oder vaginalen. Sie hat mit grösseren Gefahren zu kämpfen.

Die von mir empfohlene Operation wäre nun bezüglich unserer dritten Forderung, der Erhaltung der normalen oder annähernd normalen Funktion des Schlussapparates zu prüfen. Die Pars perinealis wird zwar median gespalten, aber kein wichtiger Nerv wird hierbei getroffen, kein Ernährungsgefäss ausgeschaltet. Die Erfahrung hat mir gezeigt, dass auch ohne Gersuny'sche Drehung des Darmes ein guter Schluss erreicht werden kann. Allerdings

ist Zeit erforderlich, bis die Patienten sich den neuen Verhältnissen anpassen.

Bei den Frauen liegen die Verhältnisse viel einfacher als beim Manne; wenn Olshausen bei der Würdigung der sacralen Operation der Uteruscarcinome die Worte gebraucht: „Wozu eine Mauer einstossen, wenn die Thür offen steht", so können diese ebenso gut bei der Mastdarmoperation gelten. Ein seichter Einschnitt in die Vagina legt die vordere Mastdarmwand frei. Diesen Zugang kann man durch seitliche Einschnitte und ev. Spaltung des Sphincter noch erweitern. Wie beim Manne, nur etwas bequemer, lösen wir den Mastdarm aus seinen Verbindungen. Es steht auch nichts im Wege, einen hinteren Rapheschnitt mit dem vaginalen Schnitt zu verbinden, wenn die Operation allzuschwierig würde. Ich habe dies allerdings noch nicht nöthig gehabt.

13 Frauen habe ich vaginal operirt, darunter ausserordentlich schwierige Fälle; hochsitzende Carcinome mit ausgedehnten Verwachsungen. Nur eine Patientin starb und zwar die zuerst operirte. Für diesen Todesfall kann ich nur meine Nachbehandlung verantwortlich machen. Die übrigen Fälle verliefen ganz ausserordentlich günstig. Dreimal wurden Nachoperationen nöthig, zweimal Darmplastik, einmal Schleimhautexcision wegen Prolapsus ani.

Ich kann die vaginale Operation auf das Wärmste empfehlen. Freilich gehört dazu, dass man die Technik an der Leiche studirt. Dass Hofmeister mit einem hochsitzenden Carcinom nicht fertig werden konnte und zur sacralen Methode greifen musste, kann ich nur dem Mangel an Uebung in der Operation beimessen.

Eine vierzehnte Frau beabsichtigte ich vaginal zu operiren. Die mehrfach vorgenommene genaue Untersuchung ergab folgenden Befund: Im oberen Theil des Pars pelvina recti sass ein ulcerirender völlig unbeweglicher Tumor, dessen obere Grenze nicht mit Sicherheit festgestellt werden konnte. Diese Geschwulst war fest mit dem Uterus verwachsen und verbreiterte sich von dort seitlich nach der Beckenwand zu. Dieser Befund veranlasste mich vom Bauch aus vorzugehen. Ein Medianschnitt in steiler Beckenhochlagerung erlaubte eine genaue Orientirung. Die Serosa der Därme war übersät mit Carcinomknötchen: der rechte Ureter war eine Strecke weit vom Carcinom, das auf den Uterus übergegriffen hatte, umwachsen. Der Fall war also inoperabel.

Wir hahen uns bisher mit den Krebsen des Rectums beschäftigt. Wie steht es nun aber mit der Behandlung der oberhalb der Peritonealfalte beginnenden Geschwülste des Colon pelvinum?

Ohne Zweifel können wir bewegliche Tumoren ohne allzu grosse Schwierigkeit von unten entfernen. Hierbei halte ich jedoch eine nur einigermaassen sichere Exstirpation der erkrankten Lymphdrüsen für unmöglich. Nach den Regeln, welche für die Operation der Krebse festgelegt sind, müssen wir zum Zwecke einer Radicalheilung vom Bauch aus auf die Geschwulst vordringen. Wenn dies schon bei beweglichen Carcinomen richtig ist, um wie viel mehr gilt dies dann für die verwachsenen. Der Bauchschnitt in steilster Beckenhochlagerung erlaubt uns eine ausgezeichnete Orientirung; dann lässt sich das Colon pelvinum, soweit es sich um operable Geschwülste handelt, ohne Schwierigkeit lösen und die inficirten Lymphdrüsen entfernen. Die Aussichten auf eine Radicalheilung gestalten sich hierbei zweifellos besser.

Die Frage wäre theoretisch gelöst, aber in praxi machen sich Bedenken geltend. Die bisherigen Erfahrungen sind wenig ermuthigend. Freilich sollte man billigerweise jene Operationen aus der Berechnung lassen, wo der Operateur nach langen fruchtlosen Versuchen vom Sacrum aus die Lösung des Carcinoms durch den Bauchschnitt vollenden musste. Czerny war der erste, der durch die Sachlage zu einem solchen Vorgehen gezwungen wurde. Lange nachher aber folgten die Operationen, welche planmässig von oben herausgingen. Der erste Operateur war Gaudier, ihm folgte Chalot. Boeckel und Giordano Bruno operirten beide in dieser Art im Jahre 1896. Das Verfahren des letzteren ist bemerkenswerth. Er unterband die Arteria haemorrhoidalis superior und die Arteriae hypogastricae, löste das Carcinom soweit als möglich von oben und vollendete die Operation von unten. Es wurde ein 36 cm langes Darmstück entfernt und die Flexur unten eingenäht. Die Patientin genas. Am häufigsten wurde in Frankreich combinirt operirt. Quénu und Hartmann haben nach sorgfältigen Vorstudien eine Methode festgelegt. Behufs blutleeren Operirens unterbinden sie wie Giordano Bruno die Arteria haemorrhoidalis superior und die Arteriae hypogastricae; hierauf exstirpiren sie einen Theil der Flexura und den gesammten Becken-

darm. Einige Zeit vor der Hauptoperation legen sie in der linken Weiche einen künstlichen After an, der definitiv bleibt. Quénu und Hartmann haben 16 Fälle von verschiedenen Operateuren zusammengestellt, von denen Quénu allein acht operirte. Sie betrafen 7 Männer und 9 Frauen. Die Männer sind sämmtlich gestorben, von den Frauen nur eine. Dieses auffallende Ergebniss bedarf einer Aufklärung, welche erst weitere Erfahrungen geben können. Ich möchte mich Quénu's Operationsmethode nicht anschliessen.

Erstens halte ich die Unterbindung der Arteriae hypogastricae für zeitraubend, für unter Umständen schwierig und gefährlich; da man im Bedarfsfalle die Arterien comprimiren lassen kann, auch für unnöthig.

Zweitens sollte die Flexur nicht exstirpirt, sondern in den After genäht werden.

In Deutschland ist die Operation von oben weniger oft ausgeführt worden. Einzelne Erfahrungen liegen vor — obwohl es sich selten um Carcinom handelt, ist die Technik im Grossen und Ganzen doch die Gleiche — von Trendelenburg, Sonnenburg, Schwarze und Kümmell. Rotter's Methode kann bei Carcinom nicht in Anwendung kommen. Auch ich habe zweimal vom Abdomen aus operirt. Es handelte sich in dem einen Falle um Strikturen, welche nach Abstossung eines Intussusceptum zurückgeblieben waren. Eine obere war durch Lösung von Verwachsungen zu heben, eine tiefere wurde invaginirt und vor dem After exstirpirt und genäht. Der Patient genas. Im zweiten Falle wurde ein Carcinom in der Höhe des Promontoriums operirt, welches sich theils in die Flexur, theils in das Colon pelvinum fortsetzte. Nach Entfernung des Carcinoms vereinigte ich die beiden mit Serosa versehenen Darmenden mittelst Murphyknopfes. Der Tod trat am dritten Tage ein, da der Darm partiell nekrotisch geworden war, so dass er sich an der einen Seite des Murphyknopfes öffnete.

Die Frage über die Berechtigung dieser abdominellen Operation steht zur Zeit folgendermaassen: Für ein Vorgehen vom Bauch aus spricht so vieles, dass uns die bisherigen Resultate nicht abhalten dürfen, den bezeichneten Weg mit Vorsicht weiter auszubauen. Wer aber eine solche Operation ausführen will, dem sind gründliche Studien an der Leiche dringend nöthig. Wenn man wie

Trendelenburg die Geschwulst invaginiren und vor dem After entfernen kann, so ist diese Operation vorzuziehen. Muss das distale Darmstück entfernt werden, so empfiehlt es sich, nach Unterbindung der A. haemorrh. sup., dieses von oben her, so weit als möglich zu lösen, um dann vom Perineum oder der Vagina aus die Operation zu vollenden. Leichter wird es sein, die Peritonealfalte von unten als von oben einzuschneiden, wenigstens wenn sie nicht verwachsen ist.

Uebrigens ist bei derzeitiger Sachlage die Erwägung vollkommen berechtigt, ob man nicht ein bewegliches hohes Carcinom mit vielleicht geringeren Chancen der Radikalheilung aber besseren Aussichten quoad vitam lieber von unten entfernen soll. Bei verwachsenen Carcinomen aber halte ich ein Vorgehen von oben her für geboten.

Ich hatte als dritte Forderung für eine gute Operationsmethode hingestellt, dass nach der Entfernung des Krebses wenn irgend möglich normale oder doch wenigstens annähernd normale Verhältnisse hergestellt werden müssen. Meiner Meinung nach ist nun ein widernatürlicher After, sei es nun ein sacraler oder ein iliacaler, stets als ein Nothbehelf anzusehen, auch ein After an natürlicher Stelle ist widernatürlich, wenn er keinen Schluss hat. Da bei der Operation der analen Krebse die Sphincteren fortfallen, muss um so sorgfältiger, wie ich schon vor zwei Jahren auf dem Chirurgencongress betont habe, der Levator ani geschont und mit dem herabgezogenen Darm durch Nähte in Verbindung gebracht werden. Ausserdem wird man durch das Gersuny'sche Verfahren die Continenz fördern. Schwieriger wird die Sache, wenn ein hoher Darmkrebs entfernt ist. Soll man dann die Darmenden circulär vernähen und die Naht in situ lassen oder soll man das periphere Darmstück bis zur Pars perinealis exstirpiren. Zweifellos ist die Naht der Darmenden im Becken eine Quelle der Gefahr. Wenn es auch einigen Chirurgen gelungen ist, dieser Gefahr rechtzeitig und meist mit Glück zu begegnen, so kann doch über die Unzuverlässigkeit der circulären Darmnaht kein Zweifel bestehen. Die Frage lautet also; sollen wir reseciren oder amputiren? Denn die Invagination, bei der die Nahtstelle vor den After zu liegen kommt, oder das Nicoladoni'sche Verfahren sind im Princip einer Amputation gleich zu achten. Sie haben mit der Amputation Vortheile

und Nachtheile gemeinsam, indem gleichermaassen das obere Darmstück mobilisirt und herabgezogen werden muss. Wie oft als Folge einer hohen Amputation Gangrän des Darmes beobachtet worden ist, ist ziffermässig nicht festzustellen. Hierbei muss man unterscheiden, ob es sich um eine begrenzte oder ausgedehnte Gangrän handelt. Erstere pflegt den Wundverlauf wenig zu stören, sie kommt auch bei der Resection vor und kann dann schlimme Folgen haben. Ausgedehnte Gangrän des Darmes hingegen ist eins der übelsten Vorkommnisse, weit gefährlicher als ein partielles Nachgeben der Naht im Becken.

Ueber die Ursache der Gangrän können wir nicht im Zweifel sein. Mangelhafte Ernährung lässt den Darm absterben, während die Infection gewöhnlich das secundäre Moment ist. Das Primäre ist sie zuweilen bei der Nekrose der Nahtstellen. Wenn wir den enormen Vortheil, welchen ein intactes Darmrohr für den Wundverlauf der Mastdarmoperation hat, nicht aufgeben wollen, müssen wir mit grösster Sorgfalt prüfen, ob und wie die Gangrän zu vermeiden ist. Wir sind darin einig, dass der Darm nicht in Spannung eingenäht werden darf, denn seit langer Zeit weiss man, dass hierbei eine Nekrose besonders zu fürchten ist. Man kann wohl sagen, dass der Darm bei richtiger Mobilisirung ohne gefährliche Spannung 10 bis 12 cm herabgezogen werden kann. Immerhin mögen individuelle Verschiedenheiten bald mehr bald weniger den Darm herabzuziehen erlauben.

Wir legen uns nun die Frage vor, was uns daran hindert, den Darm nach Durchtrennung seiner Peritonealanheftung weiter herabzuziehen. Das sind die Mesocolonblätter und die Arteria hämorrhoidalis superior. Zieht man sehr stark an dem Darm, dann löst sich das Mesocolon von diesem ab und die eben erwähnte Arterie wird stark gespannt. Sie kann einreissen, wie es Kraske erlebte. Andererseits überträgt sie den Zug auf die Mesenterica inferior, die dann an ihrer Abgangsstelle aus der Aorta spitzwinklig abgeknickt wird. Hierdurch ist die Ernährung des Rectums aufs äusserste gefährdet, während durch die Colica media das Colon descendens und die Flexur hinreichend ernährt werden. Ist aber die Arterie durchschnitten (resp. die beiden Endäste), dann entsteht keine Spannung, so dass die Füllung der Arterie und auch ihrer Anastomosen ungehindert ist.

Ich hoffe, dass diese Anschauung, welche ich mir auf Grund meiner Erfahrung und meiner Leichenversuche gebildet habe, eine Aufklärung darüber giebt, warum bei einer Anzahl von Amputationen des Rectums Gangrän auftrat, bei einer grösseren Anzahl hingegen nicht. Ich kann hier auf die Ausführungen Kümmell's vom vorjährigen Chirurgencongress hinweisen, aus denen hervorgeht, dass man ev. sehr weit von oben den Darm herabholen kann, ohne dass dieser der Gangrän verfällt. Aber auch eine Dehnung der Arteria haemorrhoidal. sup. muss die Blutzufuhr zu dem Rectum resp. Colon pelvinum schwer schädigen. Im ersten Falle wird man eine sofortige, im letzteren eine langsamer eintretende Gangrän zu erwarten haben. In beiden Fällen ist für den Patienten das Resultat das gleiche. Wenn wir nun in der Zugwirkung an der Arterie das ausschlaggebende Moment sehen, dann muss dieselbe unter allen Umständen beseitigt werden. Sobald das Gefäss durchschnitten, ist die gefährliche Spannung gehoben und die Arterie bleibt in situ. Bei dem weiteren Herabziehen des Darmes, welches jetzt leicht von Statten geht, müssen eine Anzahl der feinen Arterienäste im Mesocolon pelvinum zerstört werden. Da nun ein beträchtliches Stück Darm in seiner Ernährung einzig und allein von den seiner Wand dicht anliegenden Randgefässen abhängig ist, ist es wichtig, nicht durch Zerren den Darm herunterzuholen, sondern durch vorsichtiges Lösen dicht an der Arterie, d. h. in einiger Entfernung vom Darm. Die Herstellung der Circulation liegt nach anatomischen Studien am ungünstigsten, wenn man das Colon pelvinum am After befestigt; je mehr dann aber von oben heruntergezogen wird, desto günstiger sind durch die stärkeren Anastomosen die Ernährungsbedingungen. Als Grundbedingung für die Circulation ist eine gute Blutfüllung der Art. mesenteric. inf. und des Haemorrhoidalstammes zu betrachten. Alle Umstände, die den Blutdruck in den genannten Arterien stark herabsetzen, können zur Gangrän führen. An dem vorliegenden bemerkenswerthen Präparat (s. Fig. 3) erkennt man, dass die Verästelung der Haemorrhoidalis superior sehr schwach ausgebildet ist, wogegen die Haemorrhoidalis media und ihre Verzweigungen abnorm stark ausgebildet sind. Als Ursache dieser abnormen Verhältnisse ist eine Verengerung in Folge von atheromatöser Entartung der Art. mesenteric. inf. an ihrer Abgangsstelle aus der

Aorta anzusehen. In diesem Falle würde eine Amputatio recti verhängnissvoll geworden sein, wenn nicht etwa die Colica media die Ernährung übernommen hätte, resp. nicht die Flexur eingepflanzt worden wäre.

Bei Injection in die Arteria mesenterica inf. füllt sich mit grösster Leichtigkeit auch das Gebiet der oberen Hämorrhoidalarterie. Nach diesem Versuche unterliegt es keinem Zweifel, dass sich bei normaler Gefässverbindung sofort ein Collateralkreislauf zwischen den genannten Arteriengebieten herstellt (s. Fig. 1 u. 2). Allein das hat seine Grenzen nach dem Colon pelvinum hin. Es empfiehlt sich daher die geschilderten Verhältnisse bei einer Operation wohl zu beachten. Eine Spannung des Darmes ist unter allen Umständen zu vermeiden, ebenso muss man hier mit der Gersuny'schen Drehung sehr vorsichtig sein. Es ist dringend nöthig, in Zukunft alle Fälle von ausgebreiteter Darmgangrän zu veröffentlichen und jeden einzelnen Fall auf das Verhalten der Gefässe hin genau zu untersuchen.

Gleich wichtig ist die Frage, ob man sacral, perineal, vaginal oder abdominal operiren soll. Sie ist entscheidend für die Sicherheit der Nachbehandlung und für unser Bestreben, dem Patienten annähernd normale Verhältnisse bei der Stuhlentleerung zu sichern.

Der Ausführungsgang aus der Kothblase stellt auch den Verschlussmechanismus dar. Die richtige Function bedarf des richtigen Gefühls für die Kothfüllung und des Zusammenwirkens eines complicirten Muskelapparates. Das Ganze beherrscht eine höchst wunderbare Innervation. Nun ist es zweifellos, dass Theile dieses Schlussapparates mehr oder weniger vollkommen die Function aufrecht erhalten können. So hören wir, dass in einigen Fällen nach Entfernung der Sphincteren eine gute Continenz erreicht worden ist (Wirkung des Levator); andererseits ist dasselbe günstige Resultat sehr häufig nach Kreuzbeinresection mitgetheilt, wo doch sicher einer oder beide Nerven für den Levator ani durchschnitten wurden. Man wird allerdings alle Ursache haben, Nerven, Gefässe und Musculatur der Pars perinealis wo es angeht zu schonen.

Die Ansprüche, welche an die Function des Afters nach der Operation gestellt werden, scheinen bei den Patienten und noch mehr bei den Chirurgen sehr verschieden zu sein. Für gewöhnlich ist der Chirurg zufriedener als der Patient. Die Freude über einen

widernatürlichen After pflegt bei dem letzteren nicht lange anzuhalten. Es ist gewöhnlich die Angst vor einer zweiten Operation, welche ihn seinem Operateur gegenüber eine Zufriedenheit heucheln lässt. Wenn jedoch auch alle Bedingungen für eine gute Function nach einer Rectumamputation gegeben sind, bedarf der Patient nach Heilung der Wunde einer fortgesetzten Behandlung. Denn da der Koth sich nicht mehr in der Ampulle sammeln kann und sofort auf den Ausführungsgang drückt, muss der Patient sich erst den neuen Verhältnissen anpassen, wozu Zeit gehört. Zuweilen werden kleine Eingriffe nöthig sein, um die Verhältnisse am After zu verbessern, sei es, dass hier eine Strictur zu beseitigen ist oder ein Prolaps. Mit einem Wort, man darf den Patienten nicht zu früh aus den Augen verlieren.

Wir haben bisher die Frage von der Versorgung der Peritonealwunde ausser Acht gelassen. Da der vollständige Verschluss derselben sehr schwierig sein dürfte, empfiehlt es sich, wenn die Umstände es erlauben, das Bauchfell mit einigen Nähten vorn und seitlich am Darm zu befestigen. Dieses ist zweckmässig nicht nur wegen der Gefahr einer Peritonitis, sondern um einem Vorfall von Dünndarmschlingen zu begegnen.

Damit bin ich zum Schlusse meines heutigen Referats gekommen und fasse meine Ansicht dahin zusammen:

1. Bei der Freilegung der Beckenhöhle ist eine Verletzung des Kreuzbeins thunlichst zu vermeiden;

2. Man kann sehr wohl vom Perineum oder der Vagina aus hohe Darmkrebse entfernen, welche man früher nur auf sacralem Wege entfernen zu können glaubte;

3. Das Rectum ist extrafascial auszulösen;

4. Der Krebs des Afters wie die kleinste Krebsentwickelung oberhalb desselben erfordern gleicherweise eine hohe Amputation.

5. Der Schliessmuskelapparat ist möglichst zu erhalten und das centrale Darmende zweckentsprechend an legitimer Stelle einzupflanzen.

6. Die abdomino-perineale resp. vaginale Operation lassen weitere Fortschritte in der Behandlung der Colon-pelvinum-Krebse erwarten.

Erklärung der Abbildungen auf Tafel VII.

Fig. 1. Sagittaler Durchschnitt durch das männliche Becken. Injection der Art. haemorrhoidalis superior von der Aorta aus, von rechts gesehen.

Fig. 2. Dasselbe Präparat von links gesehen nach Entfaltung des Mesenteriums. Man sieht an Fig. 1 und 2 die zahlreichen Verzweigungen und Anastomosen der tieferen Aeste mit den höher abgehenden.

Fig. 3. Injection wie in Fig. 1. Die Abgangsstelle der Art. mesenterica inferior ist durch Atherom stark verengt, infolge dessen geringe Ausbildung der Verzweigungen und Anastomosen der Art. haemrrrhoidalis media und ihrer Aeste.

Die Figuren sind nach Präparaten gezeichnet, die Herr Prof. Zumstein in Marburg für mich anzufertigen die Freundlichkeit hatte. Ich spreche demselben hierfür auch an dieser Stelle meinen besten Dank aus.

XXXII.

Eine angeborene Cyste der Darmwand als Ursache der Invagination.[1]

Von

Professor Dr. Sprengel

in Braunschweig.

(Hierzu Tafel VIII—IX und eine Figur im Text.)

M. H. Das Präparat, das ich Ihnen vorzulegen mir erlauben möchte, hat ein doppeltes Interesse, einmal vom pathologisch-anatomischen Standpunkt, dann aber auch, weil es für die Aetiologie der Ilio-Coecal-Invagination eine gewisse principielle Bedeutung hat.

Die Krankengeschichte des 15jährigen Mädchens, von dem das Präparat durch Darmresection gewonnen wurde, lässt sich sehr kurz referiren.

Es wurde am 29. Januar d. J. aufgenommen mit der Angabe, dass es seit dem 4. Lebensjahr an periodischen Schmerzanfällen im Unterleib leide, die in der Magengegend beginnen und dann nach links hinüber und in den Rücken ausstrahlen. Erbrechen von Mageninhalt soll gelegentlich aufgetreten sein, Stuhlgang war immer zu erzielen. In den schmerzfreien Zeiten befand sich die Kranke, die sich als Putzmacherin ihren Lebensunterhalt erwirbt, leidlich wohl. Bei der Aufnahme bestand eine Schmerzperiode seit etwa einem Monat.

Die Untersuchung ergab bei der im Uebrigen gesunden, aber elend und schwächlich aussehenden Kranken folgenden Befund: Leberdämpfung reicht in der Mamillarlinie vom oberen Rand der 6. Rippe bis zum Rippenbogen; Gallenblase nicht palpabel; Nieren beiderseits nicht zu fühlen. Fossa iliaca rechts frei. Oberhalb des Nabels ist durch die straff gespannten Musculi recti

---

[1] Auszugsweise vorgetragen am 3. Sitzungstage des Congresses, 21. April 1900.

hindurch ein derber, quer verlaufender Wulst undeutlich (in Narkose deutlicher) zu fühlen. Objective Erscheinungen von Occlusion bestehen nicht.

Die Diagnose wurde — in Uebereinstimmung mit dem zuletzt behandelnden Arzt, Herrn Dr. Bauermeister, der die Kranke dem Hospital überwiesen hatte — auf tuberkulöse Peritonitis gestellt.

Die Laparotomie — 5. Februar — ergab, dass die gestellte Diagnose nicht richtig war. Das völlig gesunde Netz stellte sich sofort in die Bauchwunde ein; das Peritoneum erwies sich auch im Uebrigen als gesund. Dagegen genügte ein Blick auf den leicht zugänglichzu machenden Querwulst, um denselben richtig zu deuten. Es handelte sich um eine Invagination am Colon ascendens, dessen unterer Theil nebst Coecum und Endtheil des Dünndarms sich nach oben eingestülpt hatte. Die Desinvagination war leicht. Die sofort vorgenommene Resektion — 10 cm Dickdarm, 6 cm Dünndarm — liess sich, da das Mesocolon und Mesenterium ungewöhnlich lang waren, relativ leicht ausführen. Vereinigung end-to-end mittels des Murphyknopfes. Völliger Verschluss der Bauchhöhle. — Verlauf glatt, fieberlos. Knopf geht am 15. Tage ab; Pat. verlässt am 21. Tage das Bett. Seither ohne Beschwerden.

Ich muss dem vorstehenden Fall zunächst eine Bemerkung zur Rechtfertigung der von uns gestellten Diagnose hinzuzufügen. Wir hatten fälschlicher Weise eine tuberculöse Peritonitis angenommen, und zwar gerade mit Rücksicht auf den deutlich fühlbaren Querwulst, den wir nicht als Invagination, sondern als tuberculös erkranktes, entzündlich verdicktes und nach oben gegen die grosse Curvatur des Magens aufgerolltes Netz deuteten. Ich habe in Fällen von tuberculöser Peritonitis, die durch Laparatomie sicher als solche erwiesen wurden, mehrfach diesen Befund erhoben. Im vorliegenden Fall hat er mich auf einen falschen Weg geführt. Vielleicht wäre der Irrthum vermieden worden, wenn ich Gelegenheit gehabt hätte, die Patientin ausserhalb des Anfalls zu sehen oder den in der Anamnese erwähnten Wechsel zwischen Perioden relativen Wohlbefindens und ausgesprochenen Krankseins hinlänglich gewürdigt hätte. Da ich während der kurzen Beobachtungszeit immer das gleiche, ziemlich schwere, einem chronischen Unterleibsleiden entsprechende Krankheitsbild vor mir hatte und Occlusionserscheinungen, die man bei Invagination sonst kaum zu vermissen pflegt, fehlten, so war die Fehldiagnose nicht bloss erklärlich, sondern fast nothwendig.

Die Frage, wie man sich in Fällen von Invagination dem invaginirten Darmtheil gegenüber verhalten soll, ist für die gewöhnlichen Fälle acuter Darmeinstülpung noch nicht definitiv entschieden,

für die seltenen Fälle von habitueller Invagination — wenn ich diesen Ausdruck gebrauchen darf — bisher kaum discutirt worden. A priori könnte man denken, dass die Fixation des Invaginatums, etwa an der hinteren Fläche des Abdominalraums, genügen könnte, um eine erneute Einstülpung des desinvaginirten Darmtheils zu verhüten. Wer geneigt ist, meiner weiter unten zu erörternden Anschauung über das Zustandekommen gewisser Formen der Invagination beizutreten, wird das bezweifeln müssen und einen sichereren Weg vorziehen. In unserem Fall war der letztere, d. h. die Resection, vorgeschrieben durch den Befund, welchen die Untersuchung des desinvaginirten Darms ergab. Dieselbe liess in der Gegend der Valvula Bauhini einen deutlichen Tumor erkennen, von dem man annehmen durfte, dass er möglicher Weise mit der Entstehung der Invagination in ursächlichem Zusammenhang stand, der aber mit Sicherheit nur durch die Resection des Darmtheils, welchem er angehörte, beseitigt werden konnte. Ich entschloss mich auch bei einer an sich gutartigen Erkrankung um so leichter zu diesem Eingriff, weil das Mesocolon und das Mesenterium des unteren Dünndarmabschnitts ungewöhnlich lang war und ohne Schwierigkeit gestattete, den zu resecirenden Darmabschnitt durch die Oeffnung des median angelegten Bauchschnittes nach aussen zu lagern und gewissermaassen extraperitoneal abzutragen. Die Operation entsprach in Ausführung und Folgen unseren Erwartungen.

Der resecirte Dickdarmabschnitt wurde an der dem Aufhängeband gegenüberliegenden Seite der Länge nach geöffnet und ergab den eigenartigen Befund, der auf nebenstehender Abbildung (Tafel VIII, Fig. 1) nach dem frischen Präparat dargestellt worden ist. Dieselbe lässt erkennen, dass die Valvula Bauhini auf ihrer rechten Seite den normalen ins Darmlumen vorspringenden Wulst bildet, auf der linken Seite dagegen von einem runden, in jedem Durchmesser etwa 3 cm messenden Tumor eingenommen ist, der ins Darmlumen prominirt und dasselbe zu einem relativ schmalen Spalt verengt, der sich indessen vom Dünndarm her ohne Schwierigkeit passiren lässt. Besonders auffallend war die Anordnung der Schleimhautfalten des Coecum, was sich unmittelbar nach Eröffnung des frischen Präparats besonders gut erkennen liess, aber auch an der Abbildung einigermaassen deutlich hervortritt. Dieselben umgaben den Tumor gewissermaassen kreisförmig in ausgesprochen concen-

trischer Anordnung, so dass der Tumor von denselben umgriffen war und aus ihrer Mitte wie eine rothe Kuppe hervorragte. Sie waren stark gewulstet und, wie überhaupt alle Bestandtheile der resecirten Darmpartie, succulenter und voluminöser als normal.

An einer umschriebenen Stelle der dem Tumor gegenüberliegenden Darmwand, dem Coecum angehörig, findet sich eine kleine Geschwürsstelle (g), die ohne Zweifel durch die Reibung hervorgerufen war, welche der Tumor hier unter dem Einfluss der Darmmuscularis ausgeübt hatte. Das Mesocolon und das Mesenterium des unteren Dünndarmabschnittes war sehr verlängert, auffallend verdickt und zeigte an verschiedenen Stellen kleine oberflächliche Substanzverluste, die sicherlich durch die Insulte bei den stets sich wiederholenden Invaginationen, denen die Aufhängebänder des Darms folgten, hervorgerufen waren.

Ein in der Längsrichtung des Darmes in die Geschwulst geführter Schnitt erwies dieselbe als eine einkammerige Cyste, die mit breiigem, bräunlich gefärbtem Inhalt gefüllt war. Die Innenwand derselben hatte den Charakter der Darmschleimhaut, war nicht spiegelnd, mässig geröthet. Eine Communication mit dem Darmlumen bestand sicherlich nicht. Die mikroskopische Untersuchung des Cysteninhalts ergab, dass derselbe aus einer Menge feinster Fettsäurenadeln, einigen Cholestearinkrystallen und reichlichen feinen Fetttröpfchen bestand, welche meist an schmale, blasse, bisweilen kernhaltige cylindrische Bildungen vom Aussehen ausgelaugter Cylinderepithelien gebunden sind. Schleimtropfen oder Fäden finden sich nicht. Die Sackwand konnte natürlich am Besten so untersucht werden, dass die angelegten Schnitte gleichzeitig sie und die Rücken an Rücken mit ihr stehende Darmschleimhaut trafen. Von dem Befund giebt die betreffende Skizze (Taf. IX, Fig. 3) eine gute Vorstellung. Sie lässt erkennen, dass sich 2 Schleimhautflächen einander gegenüber stehen, deren Charakter nicht wesentlich verschieden ist.

Die Oberfläche des Sackes (Fig. 3a) ist von Cylinderepithel überzogen und bildet zahlreiche tubuläre Drüsen, zwischen denen spärliches lymphadenoides Gewebe nachweisbar ist, aber keine Darmzotten. Unter der Mucosa liegen zahlreiche Lymphfollikel und eine schmale Muscularis mucosae. Von der gegenüberstehenden

Schleimhaut des Darms (Fig. 3b), die den Charakter der Dünndarmschleimhaut minus Zotten hat, ist die Cystenwand durch Bindegewebe und eine ziemlich dicke Schicht unregelmässig verlaufender Muskelbündel getrennt. Dass diese Muskelbündel die Cyste nicht bloss an der dem Darmlumen gegenüberstehenden Seite, sondern allseitig umgeben, lässt sich am Besten auf einem zweiten Schnitt erkennen, der nicht von der auf der Höhe der Bauhini'schen Klappe liegenden Partie der Sackwand, sondern etwas weiter nach dem Dünndarm zu von dem flach aus der Darmwand hervortretenden Theil des Cystensacks entnommen wurde. Man erkennt hier deutlich, dass die Wand der Cyste sowohl auf dem dem Peritoneum als auf dem der Darmlichtung zugewandten Theil von unregelmässig angeordneten Zügen der Muscularis umgeben ist; die Cyste schiebt sich mit ihrem Pol in die Muscularis hinein, dieselbe gewissermaassen auseinanderdrängend.

Fälle, wie der im Vorstehenden beschriebene, gehören zu den grossen Seltenheiten. In der mir zugänglichen chirurgischen Literatur konnte ich an einschlägigen Arbeiten finden die von Nasse (1892) „Ein Fall von Enterokystom“ (Langenb. Archiv Bd. 45. S. 700), Kulenkampff, „Ein Fall von Enterokystom. Tod durch Darmverschlingung“ (Centralbl. f. Chir. 1888. S. 679), Kuzmik, Ein Fall von Darmcyste (Enterokystom) in der Sacralregion“ (Deutsche Ztschr. f. Chir. 1895, Bd. 41. S. 199). Völlig dem unserigen analog ist indessen von den genannten kein einziger.

In dem Fall Nasse hatte die Cyste etwa 80 cm oberhalb der Valvula Bauhini ihren Sitz, und zwar befand sie sich zwischen Darm und Mesenterialansatz. Der Darm ist an der Stelle der Cyste unterbrochen und endet blind oberhalb und unterhalb der Cyste. Diese selbst ist mit dünnflüssigem, rothbraunem, aus Zelldetritus, Blutkörperchen, etwas Blutpigment und Cholestearin bestehendem Inhalt erfüllt; sie ist einkammerig, an der Innenfläche „mit einem hohen, einschichtigen Cylinderepithel bedeckt, welches sich ähnlich dem Darmepithel in Papillen erhebt und schlauchförmige Drüsengänge in die Tiefe treibt“. Papillen und Drüsen sind weit weniger ausgebildet, als im Darm. Zwischen den Zellen liegen stellenweise reichlich Becherzellen; an den meisten Stellen aber fehlen sie. Das Verhalten der Darmmuscularis zur Cysten-

wand ist verschieden. An einzelnen Stellen geht die gesammte Darmmuscularis auf die Cystenwand über, an andern Stellen nur ein Theil derselben.

Bei dem von Kulenkampff bei einem 3jährigen Knaben beobachteten Fall sass die Cyste in dem Mesenterium ilei etwa 40 cm von der Coecalklappe entfernt. Eine Communication mit dem Darmlumen war nicht aufzufinden, der Inhalt ganz dünnflüssig und hell chocoladenfarben. Eine Untersuchung der Cystenwand wurde nicht vorgenommen.

Der von Kuzmik (1895) in der Dtsch. Ztschr. f. Chir. Bd. 41. S. 199 veröffentlichte Fall — „Ein Fall von Darmcyste (Enterokystom) in der Sacralregion" — betraf ein 17jähriges Dienstmädchen, das in ihrem 6. Lebensjahr bereits operirt worden war, aber eine secernirende Fistel in der Sacralregion zurückbehalten hatte. Der Tumor wurde für „eine günstig verlaufene, abgeschnürte Spina bifida" gehalten. Die Operation ergab indessen zweifellos, dass es sich um eine vom Darm ausgegangene Cyste handeln müsste. Die genau untersuchte Cystenwand ergab alle Bestandtheile des normalen Dickdarms; der Inhalt war dunkelbraunroth, nach Darminhalt riechend; unter dem Mikroskop bestand er aus Cylinderepithel mit körnigem Protoplasma, glatten Muskelelementen und Detritus. Die chemische Analyse ergab Amylum und Cellulose.

Alle bisher genannten Autoren beziehen sich auf eine Arbeit von Roth, Virchow's Archiv, Bd. 86, S. 371, „Ueber Missbildungen im Bereich des Ductus omphalo-mesentericus". Roth versteht unter Enterocystomen congenitale, mit Flüssigkeit gefüllte Säcke, deren Wand mehr oder weniger vollkommen die Structur des Darmcanals besitzt, und unterscheidet unter denselben zwei Gruppen, von denen die eine dadurch ausgezeichnet ist, dass „der ursprünglich normal gebildete Darmcanal in mehrere getrennte cystische Säcke getheilt ist" (hierher würde wohl der Fall Nasse gehören), während in der zweiten Gruppe die Darmcystome sich neben einem permeabeln Darmcanal befinden.

Roth selbst beschreibt mehrere Fälle, bei denen man mit grosser Wahrscheinlichkeit einen genetischen Zusammenhang zwischen Enterocystom und den Residuen des Ductus omphalo-mesentericus

annehmen konnte, weist aber selbst auf die mannigfaltigen Analogien zwischen den Darmkystomen und den Dermoidkystomen hin.

Auf eine weitere, in Virchow's Archiv Bd. 87, S. 275 (1882) erschienene Arbeit von Fraenkel „Ueber Cysten im Darmcanal", sowie auf die folgende Arbeit von Hueter hatte Herr Prosector Dr. Beneke die Güte mich hinzuweisen. Fraenkel beschreibt neben einer anderen Form kleiner, offenbar aus Lieberkühn'schen Drüsen hervorgegangener Cystchen der Darmwand, die uns hier nicht interessiren, auch ein Präparat, das von einem am 11. Tage nach der Geburt unter den Erscheinungen von Darmverschluss zu Grunde gegangenen Kinde stammte. Es fand sich am untersten Ende des Ileums eine Geschwulst, welche von annähernd kugeliger Gestalt, über $2^1/_2$ cm im Durchmesser hält und zwischen den Wandungen des erwähnten Darmstücks gelegen ist. Gegen die Serosa prominirt der Tumor nicht; an dem aufgeschnittenen Darm ragt die Geschwulst sehr stark gegen das Lumen des Ileum sowohl, als auch gegen das Coecum hin vor, wodurch die convex gegen das letztere gewölbte Bauhini'sche Klappe straff gespannt erscheint. Die mikroskopische Untersuchung des Cysteninhalts war in dem Fall Fraenkel s. Zt. unterblieben und bezüglich der Cystenwand konnte nachträglich nur festgestellt werden, dass dieselbe musculäre Elemente enthielt. Fraenkel, dem die Roth'sche Arbeit augenscheinlich nicht vorgelegen hat, enthält sich jedes bestimmten Urtheils über die Genese der fraglichen Cyste und stellt nur ihre congenitale Entstehung fest.

Hueter, „Beitrag zur Kenntniss der angeborenen Darmgeschwülste", Ziegler's Beiträge zur path. Anatomie, Bd. 19, S. 391 ff., beschreibt eine „kirschkerngrosse, unmittelbar an der Bauhini'schen Klappe sitzende, in das Darmlumen prominirende Geschwulst bei einem 10 Tage alten Kinde. Sie setzt sich zusammen aus einem grossen und mehreren kleinen, scheinbar von dem grossen völlig getrennten Räumen, welche die ganze Dicke der Darmwand durchsetzen. Die die Räume begrenzenden Wandungen haben alle Charaktere der Darmschleimhaut, Drüsen mit Becherzellen, Zotten, Lymphknötchen, Muscularis mucosae. Der Inhalt der Hohlräume besteht wesentlich aus Schleim". Hueter ist geneigt, die von ihm beschriebene Geschwulst als ein tuberculöses Adenom oder Cystadenom des Darms aufzufassen, das seine Entstehung einer Ent-

wicklungsstörung und Abschnürung eines Schleimhautabschnitts an der Bauhini'schen Klappe verdankt. Ein zweiter, kleinerer Tumor von sehr ähnlicher Beschaffenheit fand sich im Mesenterium, ähnelte also dem Sitze nach dem von Kulenkampff beschriebenen, freilich ungleich grösseren Tumor.

Aus der vorstehenden literarischen Uebersicht geht hervor, dass eine Einigung über die Genese der in Frage stehenden Tumoren bisher nicht erzielt ist. Auch aus dem nachfolgenden path.-anat. Gutachten, welches Herr Prosector Dr. Beneke mir nach Durchsicht unserer Präparate gütigst übersandte, dürfte sich ergeben, dass wir vor der Hand auf Vermuthungen angewiesen sind. Er schreibt mir Folgendes:

„Der Befund ergab, dass ein von der Darmschleimhaut vollkommen abgeschlossenes Enterocystom die Ursache der Stenose und Vorwölbung an der Valvula Bauhini ist. Da jede Andeutung einer Communication mit dem Darmlumen fehlt, namentlich auch der Sackinhalt völlig frei von Darminhaltmassen, speciell Bakterien ist, so kann die Sackwand nicht als Divertikel bezeichnet werden, gehört vielmehr in die Gruppe der sehr seltenen, vollkommen abgeschlossenen Enterokystome (Roth), welche unzweifelhaft einer Entwicklungsstörung ihre Entstehung verdanken.

In dieser Beziehung würde zunächst an eine Anomalie bei dem Schluss des Ductus omphalo-mesentericus zu denken sein; in zweiter Linie würde die Möglichkeit einer Keimversprengung nach Art der Dermoide der Haut in Frage kommen.

Der Ductus omphalo-mesentericus entspricht im Allgemeinen einer höher oben im Ileum gelegenen Stelle; allerdings kann sich diese in seltenen Fällen nach oben oder unten verschieben; immerhin aber würde das Zusammentreffen dieser Verschiebung gerade nach der Valvula Bauhini — einem Punkte mit an sich schon etwas verwickelten Entwicklungsvorgängen — mit der Bildung eines Enterocystoms um so auffälliger sein, als irgend welche Beziehungen des letzteren zum Nabel nicht vorliegen. Wäre thatsächlich eine Wachsthumsstörung im Sinne einer Missbildung des Ductus omphalo-mesentericus am Coecum in früheren Perioden erfolgt, so würde eine Fixation des Coecum in der Nähe des Nabels mindestens nicht unwahrscheinlich gewesen sein; in Wirklichkeit lag dasselbe genau an der normalen Stelle. Weitere Verschiebungen eines von der

Muscularis eingeschlossenen, durch Anomalien des Ductus omphalo-mesentericus entstandenen geschlossenen Enterokystoms nach anderen Darmabschnitten erscheinen so gut wie undenkbar.

Die Aehnlichkeit der Sackwandschleimhaut mit der Schleimhaut des Ileum unmittelbar vor der Klappe legt dem gegenüber die Annahme einer Entwicklung durch fötale Abschnürung eines Schleimhautstückes oder Versprengung eines organbildenden Keimbezirks aus den nächstbenachbarten Darmbezirken nach Analogie der Hautdermoide nahe. Zwischen diesen Möglichkeiten zu entscheiden ist unthunlich. Jedenfalls ist die vollkommene Ausbildung der Darmschleimhaut mit ihren Follikeln kein Gegengrund gegen die letztere Annahme; sehen wir doch auch bei Dermoiden der Haut (von denen der Ovarien und Hoden ganz abgesehen) sehr vollkommene Ausbildung der Dermaelemente nach physiologischem Typus. Für die Annahme einer Keimversprengung würde die, wenn auch geringe functionelle Differenz der Sackwand gegenüber der Darmwand sprechen; trotz ihrer Fähigkeit zur Schleimbildung (Becherzellen!) ist doch der Sackinhalt anscheinend völlig schleimfrei, ein Beweis dafür, dass die Sackwand offenbar den functionellen Erregungen der benachbarten Schleimhaut nicht in physiologischem Maasse unterworfen war; bei einer Keimversprengung würde dies eher verständlich sein, als bei einer in späteren Perioden des fötalen Lebens erfolgten Abschnürung eines Darmstückes. Für letztere Annahme würde ausserdem ein fassbarer mechanischer Grund vollkommen fehlen.

Demnach scheint die Annahme einer Kystombildung durch fötale Keimversprengung am wahrscheinlichsten. Es empfiehlt sich wohl, derartige Bildungen von den durch Störungen am Ductus omphalomesentericus entstehenden Enterokystomen (Roth) als Entodermoide (von Entoderm) zu sondern, wodurch gleichzeitig die Analogie der Haut zum Ausdruck kommen würde."

Ich möchte glauben, dass man sich dem Gewicht der von Beneke angeführten Gründe kaum wird verschliessen können. Ob die Keimversprengung, wenn wir eine solche annehmen wollen, aus dem benachbarten Ende des Dünndarms oder aus dem Anfangstheil des Dickdarms erfolgt ist, könnte nach einer oberflächlichen Betrachtung unserer Schnitte zweifelhaft erscheinen, da die Oberfläche der Sackwand keine Zottenbildung aufweist. Indessen ist das Vor-

handensein oder Fehlen von Darmzotten nicht das markanteste Merkmal, um Dünndarm- und Dickdarmwand zu unterscheiden, zum Mindesten nicht für die Grenzgebiete dieser Darmabschnitte. Legt man, wie wir es gethan haben, mikroskopische Schnitte durch die der Cyste entgegengesetzte normale Seite der Bauhini'schen Klappe und zwar in der Längsrichtung derselben (cfr. Tafel IX, Fig. 2), so erkennt man leicht, dass es eine sehr charakteristische und völlig scharfe Grenzlinie zwischen Dünndarm- und Dickdarmschleimhaut giebt. Diese Linie verläuft nicht etwa auf der Höhe

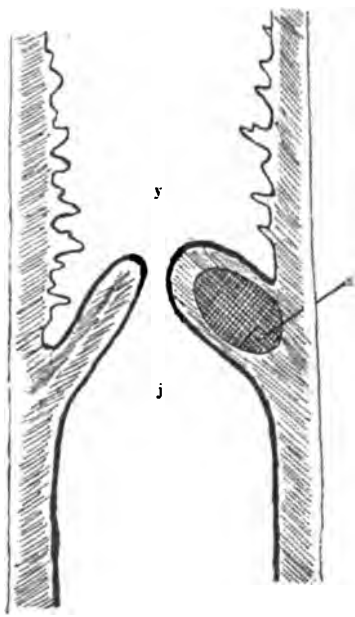

der Bauhini'schen Klappe, d. h. auf dem am weitesten gegen den Dickdarm vorspringenden First derselben (y), sondern sie liegt noch etwas weiter distal, nämlich etwa da, wo sich der Grund der Klappe zum Dickdarm umschlägt (x). Alles, was proximal von dieser Linie gelegen ist, zeichnet sich dadurch aus, dass 1. die Mucosa im Ganzen voluminöser, 2. die tubulären Drüsen tiefer und reichlicher, 3. sowohl die Ring- wie auch die Längsmusculatur gut ausgebildet ist, vor allem aber 4. durch eine ungemein reichliche Entwicklung der solitären Follikel, während in dem distalen Ab-

schnitt 1. die tubulären Drüsen weniger dicht, 2. die Längsmuskelschicht sehr spärlich entwickelt ist und die Follikel beinahe völlig fehlen. Darmzotten sind aber weder oberhalb noch unterhalb dieser, wir wiederholen es, völlig scharfen Linie vorhanden, während sie sich in den weiter nach oben gelegenen Darmabschnitten in der üblichen Anordnung vorfinden. Da nun das von uns untersuchte Enterokystom zwar keine Zotten trägt, im Uebrigen aber seinem Bau nach völlig der Dünndarmschleimhaut am untersten Ileumende entspricht und ganz besonders reichlich mit lymphatischen Elementen ausgestattet ist, da es endlich seinem Sitze nach, der ungefähr dem Punkt x (cfr. beistehende schematische Figur) entsprechen würde, durchaus dem Dünndarm angehört, von dessen Muscularis es allseitig umschlossen wird, so steht zum Mindesten das mit absoluter Sicherheit fest, dass es sich bei unserer Cyste um ein Derivat des Dünndarms handelt. Die Frage, ob dasselbe durch Keimversprengung oder durch Veränderungen am Ductus omphalo-mesentericus entstanden ist, wird selbstverständlich durch diesen Nachweis nicht tangirt. Ich neige mich, wie schon gesagt, der ersteren Annahme zu. —

So selten und werthvoll das gewonnene Präparat sein mag, so ist mit demselben das Interesse unseres Falles nicht erschöpft. Dasselbe ist vielmehr in vielleicht noch höherem Grade darin zu suchen, dass er mit völliger Sicherheit die Ursache der Invagination zu erkennen und gewisse Schlüsse für den Mechanismus der Invaginationen überhaupt gestattet. Er schliesst sich bezüglich der Ursache der Invagination mehreren in der Literatur verzeichneten Fällen an. Schon Braun (1886) in seiner bekannten Arbeit „Ueber die operative Behandlung der Darminvaginationen“ (v. Langenbeck's Arch. Bd. 33, S. 255) macht darauf aufmerksam, dass bei der Laparotomie wegen Invagination eine genaue Inspection der invaginirt gewesenen Partie auch deswegen nöthig sei, weil manchmal ein Tumor gefunden wird, der zur Entstehung der Invagination Anlass gab und dann ebenfalls entfernt werden muss. Braun kann unter 61 von ihm gesammelten operativ behandelten Invaginationen 8 Fälle anführen, bei denen ein derartiger Befund notirt war. 4 mal war der Charakter der Geschwulst decidirt gutartig, einmal zweifelhaft und einmal bösartig. Nur in dem von Czerny beobachteteten Fall, der auch in

der weiter unten citirten Arbeit von Steiner Erwähnung findet, konnte man die Invagination beseitigen und durch Resection des entsprechenden Darmstücks den Kranken dauernd von seinen Beschwerden befreien. Im vorigen Jahre hat Brunner (Bruns' Beitr. Bd. 25. S. 344, „Ein Beitrag zur Chirurgie und pathologischen Anatomie der Darminvagination") mehrere Fälle veröffentlicht, in denen bei Tumoren an verschiedenen Stellen des Darminneren eine Invagination zu Stande gekommen war. Hiller (Bruns' Beitr. Bd. 24. S. 509, „Ueber Darmlipome") hat aus der Literatur 14 Fälle von Darmlipomen zusammenstellen können, unter denen 9 mal Invagination, offenbar durch die Tumoren bedingt, entstanden war; 2 mal, in dem Fall von Ninaus und von Marchand hatte der Tumor in der Ileocoecalgegend seinen Sitz gehabt. Der Fall Marchands (Berl. klin. Wochenschr. 96. S. 135) kam zur Section, durch welche festgestellt wurde, dass es sich um „ein umfangreiches, subseröses Lipom handelte, welches sich in der Wand des Coecum und des angrenzenden Theils des Colon ascendens, dicht an der Valvula Bauhini entwickelt und das letztere stark ausgedehnt hatte. Hierdurch war die durch das Trauma herbeigeführte Invagination jedenfalls begünstigt worden". An derselben Stelle erwähnt Marchand eine Invaginato jejunalis, welche durch ein metastatisches Melanosarcom der Darmschleimhaut verursacht worden war. „An dem unteren Ende der etwa 15 cm langen Invagination fand sich eine ulcerirte, schwarzbraune Geschwulstmasse".

Dass ferner ein umgestülptes Meckel'sches Divertikel die Ursache von Darminvagination werden kann, ist durch die Zusammenstellung von Küttner (Bruns' Beitr. Bd. 21. S. 289) bekannt. Ebenso hat schon Leichtenstern darauf hingewiesen, dass Darmpolypen in etwa 6 pCt. der Fälle die Ursache der Invagination gewesen sind.

Des Weiteren hat Steiner in einer Arbeit aus der Wölfler'schen Klinik (Bruns' Beitr. Bd. 22. Ueber Myome des Magendarmkanals) darauf hingewiesen, dass der Vorgang der Invagination auch bei Darmmyomen keineswegs selten zur Beobachtung kommt; unter 18 Fällen von Darmmyomen kam sie nicht weniger als 7 mal vor, und zwar „stülpte sich 6 mal das zuführende, den Polypen beherbergende Darmstück in das abführende."

Unser Fall schliesst sich den vorstehenden insofern an, als es sich auch bei ihm um eine gutartige Geschwulst der Darmwandung gehandelt hat. Im Allgemeinen wird man die Invagination nur bei den Tumoren der letzteren Gattung erwarten dürfen. Es sind zwar anscheinend auch Fälle vorkommen, in denen ein maligner Tumor des Darms zur Ursache der Invagination geworden ist (cf. den Fall von Krecke: Adeno-Carcinom der Ileocoecalklappe mit Invagination. Münch. med. Wochenschr. 1900. No. 2 und den oben erwähnten Fall von Marchand), indessen wird man bei diesen schon deshalb die Invagination zum Mindesten als Ausnahme betrachten dürfen, weil sie meist eine schnelle Infiltration der Darmwand, eine grössere Rigidität eines kleineren oder grösseren Abschnittes derselben herbeiführen, dann aber auch, weil sie im Allgemeinen, ganz besonders aber in der Ileocoecalgegend, meist frühzeitig das erkrankte Darmstück mit der Nachbarschaft, meist mit dem parietalen Bauchfell verlöthen. Die Invagination kann aber nur unter der Vorbedingung zu Stande kommen, dass die benachbarte Darmwand beweglich und leicht faltbar ist. Ihr Mechanismus kann nur der sein, dass die Darmmuskulatur in einem bestimmten Moment die prominente Geschwulst gewissermassen fängt und in derselben Weise in dem Darm weiter nach unten treibt, wie die Darmcontenta durch den Druck der Muscularis fortbewegt werden. Daher die Thatsache, dass fast ausnahmslos der den Tumor enthaltende Darmtheil in den nächst unteren Darmabschnitt eingestülpt wird, und dass die Geschwulst die Spitze des invaginirten Darmstücks zu bilden pflegt.

Auch in unserem Fall hatte sich die Invagination augenscheinscheinlich durch den gleichen Mechanismus entwickelt. Man konnte unmittelbar nach Spaltung des resecirten Darmabschnitts und kann auch jetzt noch, obwohl weniger deutlich, erkennen, dass die stark gewulsteten Falten der Darmmucosa einen circulären Wall um den Tumor bildeten, aus dessen Mitte die Geschwulst in das Darmlumen prominirte, von dessen Falten sie umgriffen wurde. Selbstverständlich wird hierbei von den Schleimhautfalten nur die Wirkung der circulären Darmmusculatur auf das jeweilige Darmcontentum, in diesem Falle auf den Tumor der Darmwandung übertragen. Längsschnitte durch den normalen Dickdarm lehren das mit voller Deutlichkeit; denn sie lassen erkennen, dass die Ringmusculatur

den Wulstungen der Schleimhaut folgt, resp. dieselben vielleicht bilden hilft, indem sie, entsprechend den Darmhaustris Ausbuchtungen und Einziehungen gewissermaassen Wellenberge und Wellenthäler formirt.

Es ist des Weiteren ersichtlich, dass eine Invagination von grösserer Ausdehnung nur zu Stande kommen kann, wenn das Aufhängeband des Darms entweder a priori sehr lang und nachgiebig ist oder allmälig in die Länge gezogen wird. An einem kurzen Mesocolon muss auch die stärkste Anstrengung der Darmmuscularis zu Schanden werden. Wenn diese Forderung berechtigt ist, so ist es schwer begreiflich, dass die Ileocoecalgegend so besonders häufig der Sitz der Invaginationen ist. Und zwar ist es nicht sowohl die Invaginatio ileo-colica, d. h. die Einstülpung des Ileum durch die Coecalklappe, als vielmehr die Invaginatio ileo-coecalis, d. h. die Invagination mit Vorantritt der Valvula coli, welche einen ganz ungewöhnlich hohen Prozentsatz (44 pCt.) aller Invaginationen ausmacht. In der That fehlt es bis jetzt an einer ausreichenden Erklärung für diese Thatsache. Der von Rilliet betonte Umstand, dass die Anheftung des Coecums in der Fossa iliaca im frühen Kindesalter eine ausserordentlich lockere ist und dass das gesammte Colon eine schlaffe und sicherlich dehnbare Fixation aufweist, mag für die Prädisposition der ersten Lebensjahre und für die Möglichkeit der Dickdarmeinstülpung überhaupt immerhin von Bedeutung sein, wie es andererseits gewiss nicht gleichgültig ist, dass die häufigste Invaginatio ileo-coecalis zugleich an der Stelle sitzt, wo ein beweglicher Darmabschnitt in einen weniger beweglichen übergeht, aber eine vollgültige Erklärung für den Mechanismus der Invagination ist damit nicht erbracht; man würde sonst auch wohl schwerlich nach immer neuen Erklärungen suchen oder sich resignirt mit der Hypothese zufrieden geben, dass die Invagination dann zu Stande komme, wenn „ein aus irgend einem Grunde paretisch und bewegungslos gewordenes Darmstück bei lebhafter und kräftiger Peristaltik des zunächst darüber liegenden Stückes eingestülpt und damit zum austretenden Rohr des Intussusceptums“ wird. Eine solche Hypothese mag für die bekannten regellosen agonalen Darmeinschiebungen zu Recht bestehen, für die vitale Invagination reicht sie nicht aus, schon deswegen, weil die um-

schriebene Darmparese ein zu schwankender Begriff ist, um von ihm aus die mechanischen Bedingungen einer Invagination zu konstruiren.

Ich meine, die schon seit längerer Zeit bekannte Thatsache, dass gewisse gestielte Geschwülste Invaginationen veranlassen können, und die in den neueren Arbeiten sich immer mehr häufenden Beobachtungen, wonach gutartige Geschwülste der Darmwand die Einstülpung mechanisch bedingen können, müssen daran denken lassen, ob nicht die Valvula coecalis als solche, insofern sie ein mechanisches Hinderniss im Darm, gewissermaassen eine Art Tumor der Darmwand darstellt, für die Entstehung von Invaginationen verantwortlich gemacht werden kann. Unser Fall lehrt zur Evidenz, dass schon ein flacher Tumor der Klappe von der benachbarten Muskulatur des Colon ergriffen und nebst dem nachfolgenden Darm eingestülpt werden kann. Er lässt aber ferner vermuthen, dass der gleiche Mechanismus bereits zu einer Zeit periodisch erfolgte, — die Anfälle bestehen seit 11 Jahren, also seit dem 4. Lebensjahr — wo der Tumor wahrscheinlich wesentlich kleiner war als jetzt. Wenn es feststeht, dass gestielte Geschwülste und Geschwülste der Darmwand die Invagination mechanisch bedingen und in diesen Fällen nach zuverlässigen Beobachtungen die sogen. Spitze der Invagination, d. h. den tiefst gelegenen Punkt der Invagination einnehmen, wenn es ferner durch unseren Fall ausser Zweifel gestellt ist, dass schon ein relativ kleiner und flacher Tumor an der Klappe selbst den mechanischen Grund der Invagination abgeben kann und die Spitze des Invaginatums einnimmt, und wenn es endlich feststeht, dass bei der häufigen Form der Invaginatio ileocoecalis die Klappe selbst den tiefsten Punkt des Intussusceptums bildet, so ist die Schlussfolgerung naheliegend, dass in diesen letzten Fällen die, wenn auch geringe Prominenz, welche die Valvula ileocoecalis bildet, genügt, um von der Muskulatur des nächst unteren Dickdarmabschnitts (z. B. bei stärkeren peristaltischen Bewegungen des unteren Iliacalendes) gefangen und nebst dem nachfolgenden Darm invaginirt zu werden. Möglicherweise können zufällige Vorkommnisse, wie entzündliche Schwellungen oder Oedeme der Schleimhaut in Folge von katarrhalischen Zuständen, die Gelegenheitsursache für jenen Vorgang abgeben, womit zugleich die That-

sache, dass bei der Section sehr gewöhnlich an der Valvula ileocoecalis keine Veränderung mehr nachgewiesen werden kann, eine ausreichende Erklärung fände.

Es ist selbstverständlich, dass die Hypothese, die ich im Vorstehenden aufstelle, lediglich ein Versuch sein kann, die Vorgänge bei der Invaginatio ileo-coecalis zu erklären, dagegen für die verschiedenen an den höheren und tieferen Darmabschnitten vorkommenden Einstülpungen nichts bedeutet. Vielleicht ist es trotzdem der Mühe werth, sie weiterhin zu prüfen.

Erklärung der Abbildungen auf Tafel VIII, IX.

Fig. 1. Abbildung des frischen Präparats. Dickdarm in der Längsrichtung aufgeschnitten. E. Enterocystom. U. Ulceration auf der gegenüberstehenden Darmwand. S. Stenose an der Valvula, durch den Tumor hervorgerufen.

Fig. 2. Schnitt durch Cystenwand und entgegenstehende Darmwand.
a) Wandung der Cyste.
b) Wandung des Darms.

Fig. 3. Schematischer Längsschnitt durch die der Cyste gegenüberliegende Seite der Ileo-coecalklappe und des benachbarten Darmabschnitts. V. Valvula Bauhini. I. Ileum. C. Colon. f. Follikel y. First der Klappe. x. Grenze der Dünndarm- und Dickdarmschleimhaut.

XXXIII.

(Aus der Breslauer chirurg. Klinik des Prof. von Mikulicz.)

Ueber die Heilung der angeborenen Blasenspalte durch Plastik aus dem Dünndarm.[1]

Von

Dr. Willy Anschütz,

Assistenzarzt der chirurg. Klinik zu Breslau.

(Mit 7 Abbildungen.)

M. H.! Seit mehr als 50 Jahren bemühen sich Chirurgen aller Länder, ein Operationsverfahren für die Heilung der angeborenen Blasenharnröhrenspalte zu finden, welches allen Anforderungen möglichst gerecht wird. Die grosse Zahl der verschiedenen Operationsmethoden und die Häufigkeit, mit welcher sie modificirt werden, legen ein beredtes Zeugniss davon ab. Entweder war keines der angegebenen Verfahren ohne Nachtheile oder die Verschiedenartigkeit der einzelnen Fälle vom Blasenektopie zwingt eben den Operateur häufig dazu, Methoden je nach den Bedingungen im gegebenen Falle abzuändern oder sogar neu zu erfinden.

Hat man einen Fall von Blasenspalte zu operiren, so ist die Wahl der Operationsmethode mitunter nicht leicht.

In manchen Fällen, und von denen sei hier ausführlicher die Rede, sind einige der Methoden von vornherein ausgeschlossen. So ist es von grosser Bedeutung bei der Wahl der Operation, in welchem Alter die Kranken zu uns kommen. Sind es z. B. Kinder, älter als 8—9 Jahre, so macht die Trendelenburg'sche Synchondrosenspaltung schon Schwierigkeiten. Bei erwachsenen

[1] Auszugsweise vorgetragen am 2. Sitzungstage des Congresses, 19. April 1900.

Patienten ist sie garnicht mehr anwendbar, weil die Durchschneidung der Knorpelfuge mit dem Messer nicht mehr möglich und ihre Durchmeisselung zu gefährlich ist (Trendelenburg (1).

Von noch grösserer Bedeutung ist aber die Grösse der missbildeten Blase, wenn wir uns über die Operation schlüssig werden müssen, welche wir vornehmen wollen. Handelt es sich um wirkliche Defecte der Blase bei erwachsenen Personen, wo jede Hoffnung auf weiteres Wachsthum ausgeschlossen ist, dann kommen alle die idealen Operationsmethoden in Wegfall, welche die Blase in sich vernähen und zu einem Hohlorgan gestalten wollen. Die idealen Methoden haben um so mehr Aussicht auf guten Erfolg, je grösser und besser ausgebildet das Organ ist — und umgekehrt.

Für die Fälle, wo ältere resp. der Kindheit entwachsene Patienten mit kleinen, defecten Blasen unsere Hülfe aufsuchen, haben wir demnach nur noch die Wahl zwischen den radicalen und den plastischen Methoden.

Die plastischen gehören zu den allerältesten Operationsmethoden der angeborenen Blasenspalte. Die Hautlappenplastik — zuerst ausgeführt von Roux 1852 — wurde später meist in der von Thiersch (2) modificirten Weise angewendet. Man hat jetzt wohl fast überall diese Art der Plastik verlassen: ein Reservoir wurde zwar durch die Operation geschaffen — aber ihm fehlte die Schleimhaut. Deshalb waren im Gegensatz zu den augenblicklichen die Dauererfolge der Operation im Allgemeinen sehr wenig zufriedenstellende. Da ein passendes plastisches Material zum Blasenersatz bisher fehlte, war man denn in den oben bezeichneten n. b. gar nicht so seltenen Fällen von defecten Blasen gezwungen, entweder die radicalen Methoden anzuwenden, oder aber die Patienten unoperirt wieder nach Hause zu schicken.

Sehen wir von älteren fast immer missglückten Versuchen ab, so kommen als radicale Verfahren nur die von Sonnenburg (3) und Maydl angegebenen in Betracht. Beide exstirpiren die Blase auch in den Fällen, wo eine directe Vereinigung der Spaltränder möglich wäre. Sonnenburg pflanzt die Ureteren in die Penisrinne und leitet den Urin in ein gut sitzendes Urinal. Diese Operation ist sehr einfach, ganz ungefährlich und bringt den Patienten in einen zufriedenstellenden Zustand. Nach seinen letz-

ten Veröffentlichungen im vorigen Jahre ist Sonnenburg auch nach einer langen Beobachtungsdauer der Fälle mit dem Erfolge seiner Operation zufrieden gewesen. Auch von anderen Chirurgen ist in dieser Weise vorgegangen worden (Niehans-Zesas (5)); einige Male wurde das Verfahren etwas modificirt (Segond (6), Duplay (7)). Die Operationen sind alle gut gelungen. Der grosse Vortheil dieser radicalen Methode ist ihre Kürze und Ungefährlichkeit, ihr Nachtheil das Fehlen des natürlichen Urinreservoirs und die daraus folgende völlige, — auch durch passende Apparate nicht reparabele — Incontinenz.

Die Maydl'sche Operation, die andere radicale Methode, besteht in der Exstirpation der Blasenwand mit der Implantation des Harnleiterdreieckes in die Flexura sigmoidea. Dieses Verfahren hat sich in den letzten 3 Jahren eine grosse Zahl von Freunden erworben. Und in der That die Erfolge sind zur Zeit geradezu überraschend günstige. Besonders überraschend dann, wenn man sich erinnert, wie wenig günstig die Resultate des Thierexperimentes ausgefallen waren, wie zögernd und vorsichtig Maydl's Operation nachgeprüft wurde. Sein Verfahren kann in jedem Fall von Blasenektopie angewendet werden, auch bei ganz rudimentären Blasen älterer Patienten. Es leitet den Urin in ein Reservoir; darin liegt ein Vorzug vor dem Sonnenburg'schen Verfahren. Und dies Reservoir ist auch mit Schleimhaut ausgekleidet und kann willkürlich geöffnet und entleert werden. In relativ kurzer Zeit ist der lästige Zustand der Ektopie beseitigt und zwar vermittelst einer einzigen Operation. Eine grosse Annehmlichkeit für den Patienten, wie für den Arzt scheint es mir auch zu sein, wenn die leidige Fistelbildung nach der Operation in der Regel vermieden wird. Die Erfolge sind recht ausgezeichnete zur Zeit; Mazel (8) berechnete 85 pCt. Heilungen bei einer Serie von 14 Fällen — und zählt man die bis heute operirten Fälle hinzu, so hat sich diese gute Procentzahl eher noch erhöht.

Um so wunderbarer mag es Manchem erscheinen, wenn danach noch eine neue Operationsmethode versucht wurde, von der von vornherein feststand, dass sie von den gleichen oder noch schwereren Vorwürfen getroffen wird, wie die früheren nicht radicalen Methoden. Ich meine, die von v. Mikulicz (9) und Rutkowski (10) angegebene Darmplastik bei Blasenektopie.

Die Vorwürfe werden sich beziehen auf das Fehlen der Continenz, auf complicirte Technik und die Nothwendigkeit mehrfachen Operirens, auf die vielfachen Fistelbildungen u. s. w. Als Herr Geheimrath von Mikulicz damals, vor nunmehr 2 Jahren, sich zu dem neuen Verfahren entschloss, trotz der günstigen Heilungen und functionellen Erfolge der Maydl'schen Operation, war das Misstrauen gegen dieselbe noch nicht wieder ganz verloren. Wie Tietze (11) schon in seiner eingehenden Arbeit über die operative Behandlung der angeborenen Blasenspalte an unserer Klinik berichtet hat, erlebten wir im Jahre 1895 einen Todesfall nach Implantation des Ureterdreieckes in das Rectum. Dieser erfolgte circa 4 Monate nach der Operation infolge von Pylenephritis und ist unabweislich auf eine Infection zurückzuführen, welche vom Darme aus in den Ureteren emporgestiegen. Zugegeben, dass dieses — bisher fast einzig dastehende — Missgeschick zum Theil auf die Verpflanzung der Ureteren in den Mastdarm, statt in die Flexur, zurückzuführen ist, oder dass vielleicht besonders ungünstige individuelle Verhältnisse vorlagen — eine dauernde Infectionsgefahr für die Nieren ist doch nach der Maydl'schen Operation vorhanden. Sie scheint ja viel geringer zu sein, als man früher annahm, aber sie besteht schliesslich doch, und wer weiss, ob sie nicht durch Darm- oder Rectalkatarrhe, durch Verstopfung etc. noch vermehrt wird?

Ausser dieser Gefahr ist an Maydl's Operation an sich auch noch das radicale verstümmelnde Vorgehen auszusetzen, welches ein gesundes, wenn auch missbildetes Organ exstirpirt. Wir würden nach Exstirpation grösserer Blasentumoren uns eher entschliessen die Ureterenimplantation in die Flexur vorzunehmen. Aber diese Methode für alle Fälle von Blasenektopie als das Normalverfahren anzusehen, können wir uns nur schwer entschliessen. Auch das viel ältere Sonnenburg'sche Verfahren schien uns zu radical zu sein und ist bei uns nicht angewendet worden.

Rutkowski (Mai 1898) uud v. Mikulicz (Juni 1898) kamen unabhängig von einander auf die Idee den Defect der Blase plastisch und zwar durch Schleimhaut zu decken. Diese Schleimhaut konnte nur vom Darm genommen werden.

Rutkowski hatte einen 12jährigen Patienten vor sich, bei

welchem 9 Jahre vorher zuerst die Trendelenburg'sche und dann die Rydygier'sche Operation ausgeführt worden war. Die Beseitigung der Blasenspalte war aber dennoch nicht gelungen, die Operationen waren erfolglos, bis auf die Bildung einer functionsfähigen Harnröhre. Rutkowski schaltete eine 6 cm lange Ileumschlinge aus und konnte mit ihr den Blasendefect decken. Er beendigte die Operation in einem Sitze. Dass er mit einer einzigen Operation auskam, lag wohl hauptsächlich daran, dass die Penisplastik bereits gemacht war und dass die Blase (man vergleiche die Abbildung) bereits eine der Norm mehr entsprechende Form eines, wenn auch kleinen (taubeneigrossen) Hohlorganes hatte. So brauchte er nur den Darmwandlappen als Deckel auf den Defect zu setzen. Abgesehen davon, dass wir, aus noch genauer zu erörternden Gründen, das einzeitige Operiren bei Blasenektopie für weniger gut halten, ist auch bei uns die Darmschlinge nicht in toto aufgerollt und als Deckel allein benutzt worden. Es wurde vielmehr das Lumen der Schlinge zum Theil der Blase angefügt und wie eine Kapuze auf sie aufgestülpt, so dass der neue Blasenraum etwas mehr als zur Hälfte aus Darmlumen besteht.

Herr Geheimrat von Mikulicz (9) hat den Patienten bereits am 2. December 1898 in der medicinischen Section der schlesischen Gesellschaft für vaterländische Cultur demonstrirt und im Centralblatt für Chirurgie eine kurze, vorläufige Mittheilung über ihn gemacht, die den Lesern derselben bekannt ist. Jetzt kann die Beobachtungszeit als abgeschlossen gelten und ich möchte mir erlauben Ihnen im Auftrage meines Chefs den Patienten heute vorzustellen.

Da es sich um ein neues Verfahren handelt, werde ich die Krankengeschichte des Falles etwas ausführlicher wiedergeben. Versucht man eine Operationsmethode zum ersten Male, so treten leicht Zwischenfälle ein, welche bei der Wiederholung des Versuches vermieden werden können — dies ist auch hier der Fall gewesen.

Krankengeschichte.

J. K—y., 18 Jahre alt, Aufnahme 7. 5. 98.

Angeborene vollständige Blasenharnröhren-Symphysenspalte.

Der Penis ist 6 cm lang, die Urethralrinne nimmt fast die ganze Breite des Penisrückens ein. Sie mündet in einen höher oben, in der Symphysengegend, gelegenen, fast halbgänseeigrossen, vorgewölbten Tumor, der zum Theil mit glänzend rother, zum Theil mit exulcerirter Schleimhaut bedeckt ist. Fast überall ist diese mit Eiter belegt. Es lassen sich an dem unteren seitlichen Theil zwei symmetrisch gelegene Oeffnungen sondiren, aus denen periodisch tropfenweise Urin abfliesst.

Das Scrotum ist normal entwickelt, der rechte Hoden fast hühnereigross, der linke wallnussgross. Der Nabel fehlt. Der Symphysenspalt ist 7 cm weit; der Abstand der Spinae anteriores superiores beträgt 23, der der Trochanteren 33 cm. Per anum ist nichts Abnormes zu fühlen. Patient ist sonst ganz gesund. Vom Urin werden 120 ccm aufgefangen. Er hat ein specifisches Gewicht von 1021, ist hellgelb trübe, alkalisch, setzt viel Sediment ab, enthält eine Spur von Eiweiss, keinen Zucker. Der aus den Ureteren aufgefangene Urin ist sauer.

Die Cystitis wurde mit Abspülungen, Jodoformpuderung und Argentum nitricum-Pinselungen behandelt und bald wesentlich gebessert.

18. 6. 98 Operation (Geh.-Rath von Mikulicz). Chloroformnarkose ohne Zwischenfall. Es wird $^1/_2$ cm oberhalb des oberen Blasenrandes ein 4 cm langer querverlaufender, und in der Mitte derselben, nach oben ein senkrechter, 8 cm langer Schnitt geführt. Das Peritoneum wird unter den üblichen Vorsichtsmaassregeln eröffnet und eine tiefe, schon dem Coecum nahe gelegene Ileumschlinge hervorgezogen. Ein 12 cm langes Stück dieser Schlinge wird in Zusammenhang mit ihrem Mesenterium ausgeschaltet. Das nach oben gelegene Ende wird mit doppelter Seidenschnürnaht verschlossen, das abwärts, analwärts, gelegene Ende am Schlusse der Operation mit Seidennähten im unteren Wundwinkel fixirt (s. Fig. 1). Die beiden anderen Darmlumina, welche an Ort und Stelle geblieben, waren abgeklemmt und dann mit Catgutligaturen verschlossen worden. Diese Ligaturen bleiben liegen. Die Continuität des Darmrohres wird äusserlich durch eine einreihige Seidennaht wieder hergestellt, das Darmlumen bleibt darunter von beiden Seiten verschlossen. Verschluss der Bauchwunde in 2 Etagen. In dem unteren Wundwinkel liegt ein Jodoformgazetampon und das offene Ende der total ausgeschalteten Schlinge. Zinkpaste, Tücherverband. Patient wird im Bett schräg gelagert, um das Abfliessen des Urins nach unten zu sichern.

Das Ganze war nur eine Voroperation, welche bezweckte, eine Darmschlinge auszuschalten, sie abzuleiten nach aussen und nun zu beobachten, was aus ihr wurde. Das Schicksal ausge-

schalteter Schlingen lässt sich nicht bestimmt voraussagen. Man hat es nicht immer sicher in der Hand, in dem einen Falle die Darmschleimhaut schwinden, im anderen sie weiter functioniren zu lassen. Herr Geheimrath von Mikulicz hat bei früher angestellten derartigen Versuchen wiederholt das ganze Darmstück zu einem dünnen Strange zusammenschrumpfen sehen. Aehnliches hat Obalinski (12) bei einer Patientin und wohl auch Rutkowski bei seinen Thierversuchen beobachtet. Wir hielten es deshalb für nothwendig, erst die eventuell eintretenden Veränderungen der Schlinge abzuwarten, ehe wir sie zur Plastik gebrauchten.

Fig. 1.

Jetzt folgt nun einer der Zwischenfälle, welche bei der Wiederholung der Operation sicher vermieden werden würden: Patient bekam einen Ileus! Es waren, wie oben erwähnt, die beiden zusammengehörigen Darmenden mit einander vereinigt worden, ohne dass vorher die Catgutligaturen gelöst worden wären. Dadurch wurde auf bequeme Weise das Austreten von Darminhalt während der Operation vermieden und sehr einfach

und schnell eine sehr wenig gefährdete Darmvereinigung erreicht.

Beim Thier haben sich derartige viel schwerere Eingriffe als ungefährlich herausgestellt. Die dünnen Catgutligaturen mussten binnen wenigen Tagen resorbirt sein, dann war die Passage wieder frei; das Passagehinderniss war ganz vorübergehend. Wollte man einmal den Versuch wagen, die Ergebnisse des Thierexperimentes auf den Menschen zu übertragen, so war hier der gegebene Fall dafür, wo bei gesundem Darm eine totale Ausschaltung vorgenommen wurde.

Ein rein mechanischer Darmverschluss lag hier vor, ohne jede Quetschung, welcher, wenn eine volle Analogie mit dem Thierexperiment besteht, nicht hätte zu Ileuserscheinungen führen sollen (Kirstein [13], Kader [14], Reichel [15]). Und doch kam es bei unserem Patienten zu offenbaren Ileussymptomen.

Man könnte einwerfen, dass der Zustand nur ein Pseudoileus, eine peritonitische Darmlähmung gewesen sei. Doch spricht hiergegen das Fehlen der Druckempfindlichkeit und der vermehrten Pulsfrequenz, ferner die Sterilität des peritonealen Ergusses und drittens, worauf besonders Werth zu legen ist, die schnelle Wendung zum Besseren nach der Operation, welche das Hinderniss beseitigte.

Die Darmlähmung infolge von Peritonitis wird durch die Operation fast ausnahmslos ungünstig beeinflusst. Wir neigen mehr der Ansicht zu, welche auch durch manche andere klinische Erfahrung befestigt wird, dass die Ergebnisse dieser Thierexperimente nicht stricte auf die menschliche Pathologie übertragen werden können.

19. 6.—21. 6. 98. Täglich zunehmende Schmerzen, sich häufendes, vermehrtes Erbrechen zuerst galliger, später deutlich hämorrhagischer Massen[1]), quälender Singultus. Die Indikanmenge nimmt constant zu; Stuhl und Winde fehlen. Das Abdomen ist nicht druckempfindlich. Kein Fieber, Puls 80—100.

Mittag 2 Uhr am 21. 6. wird zur Operation geschritten (Geh.-Rath von Mikulicz). Chloroformnarkose ohne Zwischenfall. Nach Eröffnung der früheren Laparotomiewunde findet sich im Abdomen eine reichliche Menge klarer, hellgelber Flüssigkeit. Es werden Agarculturen angelegt, auch aus der Tiefe des Abdomens wird auf Agar geimpft: alle Culturen bleiben bis

[1]) Auf das hämorrhagische Erbrechen bei Ileus hat Tietze aufmerksam gemacht (16).

auf das Wachsthum einiger Verunreinigungen steril. Die Serosa ist überall spiegelnd und glänzend. Auch die Stelle der circulären Darmnaht sieht gut aus. Bei der Untersuchung dieser Schlinge fühlt man deutlich, dass ihr Lumen noch immer verlegt ist. Darauf wird diese Darmpartie vorgelagert, durch Perltücher von der freien Bauchhöhle abgeschlossen und ein Längsschnitt über der genähten Partie geführt. Nach Eröffnung der Schleimhaut zeigt sich, dass ein kleines Lumen doch schon besteht. Die ursprüngliche Weite wird wieder hergestellt und der Längsschnitt im Sinne der Pyloroplastik quer vereinigt und so eine breite Communication zwischen beiden Darmabschnitten herbeigeführt. Die Bauchwunde wird nur zum kleinsten Theile vernäht, mehrere Jodoformgazebeutel werden in die Umgebung der gefährdeten Schlinge gelegt und nach aussen geleitet.

22. 6. 98 Flatus. Kein Erbrechen mehr.

27. 6. Es bildet sich eine Darmfistel, aus der sich reichlich Stuhl entleert. Der Patient wird deshalb in das permanente Bad gelegt.

Die ausgeschaltete Schlinge entleert eine mässig grosse Menge dicken, alkalischen Schleimes von grauweisslichem Aussehen und gallertiger Consistenz; sie fasst zur Zeit 30 ccm Wasser[1]).

Als die Kothfistel sich geschlossen und der Patient wieder gut zu Kräften gekommen war, konnte die zweite Operation vorgenommen werden: die Vereinigung eines Theiles der Blase und des Darmes.

23. 7. 98 Operation (Geh. Rath von Mikulicz). Ruhige Chloroformnarkose. Es wird der obere Blasenrand frei abpräparirt und mobilisirt. Darauf wird das zwischen Blase und Darmöffnung gelegene Narbengewebe entfernt (Fig. 2). Nun kann der Rand der Blase mit dem Darmrande ohne Schwierigkeit vereinigt werden. Ein Drittel der Schlingenperipherie wird mit einem möglichst grossen Theil des freigemachten Blasenrandes mit Silberdraht exact vernäht. Dadurch erhält die Blase eine etwas mehr abgerundete Gestalt und wird ein wenig nach oben gezogen. Den nicht vernähten Theil des Blasenrandes, welcher vorher abpräparirt wurde, fixiren starke Silbernähte an die Haut. Durch einen pelottenartig wirkenden Verband wird die Blase nach dem Abdomen zu gedrückt.

In den nächsten Monaten entstand allmälig ein vollkommener, leicht reponibler Prolaps der ausgeschalteten Darmschlinge. Ihr Lumen erweiterte sich dadurch, die Schleimhaut blieb jedoch dabei vollkommen rein.

Als nächste Operation folgte erst vier Monate später die Penisplastik.

---

[1]) Bisher existirt nur eine einzige Beobachtung über die totale Ausschaltung eines gesunden Darmstückes beim Menschen (Obalinski 12).

5. 12. 98 Operation (Geh.-Rath von Mikulicz). Unruhige Chloroformnarkose. Die Urethralschleimhaut wird in ihrer ganzen Länge bis zur Blase hinauf umschnitten und vorsichtig an den Rändern abpräparirt, und zwar so weit, bis die Lappen zur Bildung einer Harnröhre bequem ausreichen. Da die Spannung auf dem Dorsum penis die Vereinigung der Weichtheile über der neugebildeten Urethra verhindert, wird auf der Unter-

Fig. 2. Fig. 3



seite zwischen den beiden Corpora cavernosa penis vorsichtig ein bis auf das Corpus cavernosum urethrae vertiefter Schnitt geführt. Jetzt lassen sich die beiden Penishälften leicht und ohne jede Spannung auf dem Rücken zusammenklappen. Die Urethra wird mit Catgut (Lembert'sche Naht, Knoten nach innen) genäht. Die Corpora cavernosa werden durch versenkte Catgutnähte aneinander gebracht, die Hautränder schliesslich mit feinem Silberdraht vereinigt und der Schnitt auf der Unterseite wird mit Jodoformgaze

tamponirt. Der Patient wird wieder im Bett schief gelagert und die Nahtlinie permanent mit warmer Borsäurelösung irrigirt[1]).

18. 12. Entfernung aller Näthe; überall ist glatte Heilung erfolgt, so weit genäht war.

Am 22. 1. 99 war auch auf der Unterseite des Penis vollkommene Vernarbung eingetreten.

Fig. 4.

Es war nunmehr blos noch die Blasenplastik zu machen. Ein halbes Jahr lang hatten wir die ausgeschaltete Schlinge beobachtet; sie war im besten Ernährungszustande geblieben, sogar deutlich hypertrophisch geworden. Auf der flächenhaft ausgebreiteten Harnblase sass wie eine Kapuze die Darmschlinge (Fig. 4)

[1]) Anmerkung: Es fand sich erst hinterher, dass diese ebenso einfache, wie zuverlässige Methode der Plastik bei Epispadie bereits im Jahre 1896 auf dem XXV. Congress der Deutschen Gesellschaft für Chirurgie von Küster angegeben und empfohlen worden ist.

auf. Wir hatten jetzt eine grosse Darm-Harnblase, welche in ihrem oberen Theil bereits die Gestalt eines Hohlorganes besass. Da die directe Vereinigung der Spaltränder nun leicht gelingen musste, konnte die Plastik, wie früher (11) nach der erprobten Schlange'schen (17) Methode vorgenommen werden. Nur im Verlauf des Spaltes bestand ein Unterschied gegenüber früheren

Fig. 5. Fig. 6.

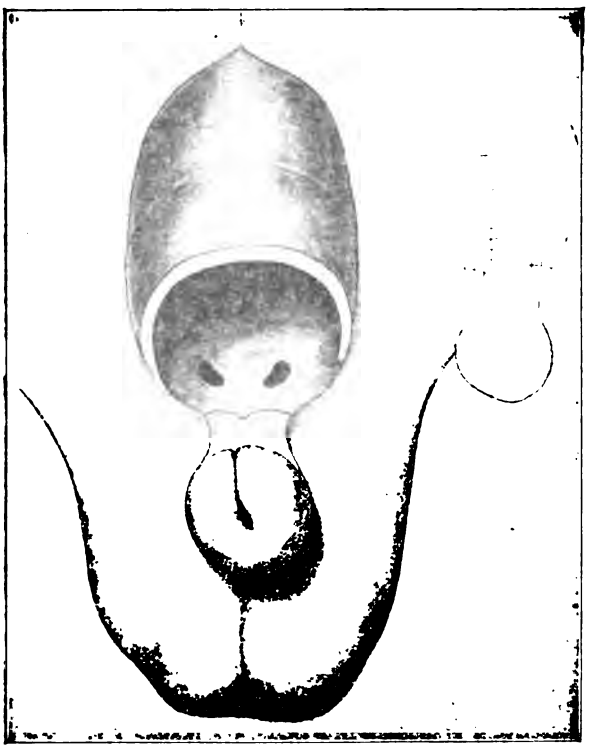

Fällen: während er in der Norm längs verläuft, sowohl was die Bauchdecken, als was die Blase betrifft, war der Spalt hier in der Blase im Wesentlichen quer gerichtet (Fig. 5), der Bauchdeckenspalt dagegen ebenfalls längs. Dadurch machten sich einige kleine Aenderungen in der Anlegung der Naht nothwendig.

4. 2. 99 Operation (Geh.-Rath von Mikulicz). Unruhige Chloroformnarkose.

Der Darm wird im oberen Wundwinkel lospräparirt, das Peritoneum dazu eröffnet und die ausgeschaltete Schlinge sammt ihrem Mesenterium frei gemacht, darauf die Blase in ihren seitlichen unteren Partien von ihrer Unterlage abgelöst (Fig. 5). Jetzt werden querverlaufende Nähte (Catgut) gelegt, welche die Darmwand in der Längsrichtung zusammenziehen und vereinigen (Fig. 6). Durch eben diese Nähte wird die Harnblase herangezogen und mehr und mehr von der Darmschlinge, wie von einer Glocke, überdeckt. Als die Spannung dieser Nähte zu gross wurde, war nur noch ein kleiner querverlaufender Spalt am Blasenhalse übrig geblieben, welchen in querer Richtung zu vereinigen leicht gelang. Danach wird die Blase in die Tiefe versenkt und die Bauchhaut über ihr vereinigt. Zwei seitliche Entspannungsschnitte von Halbmondform werden von den Symphysenknochen bis etwa zur Nabelhöhe geführt, die Musculi recti werden gelockert und ihre Insertionspunkte abgemeisselt. Die Vereinigung der Bauchdecken gelingt danach ohne jede grössere Spannung bis auf den unteren Wundwinkel. Naht der Bauchdecken in 2 Etagen. Zur Sicherung werden noch 3 Plattennähte angelegt. Die unterste liegt ganz subcutan, sie zieht in rein querer Richtung die Wundränder zusammen, ihre Platten sind sagittal gestellt und liegen in dem Entspannungsschnitt, während die beiden oberen Plattennähte mehr medial auf der Haut liegen. Die Entspannungschnitte werden mit Jodoformgaze tamponirt. Auch in den oberen Wundwinkel kommt ein Tampon. Die Blase wird vom Vertex aus durch einen Nélaton-Katheter drainirt.

Die Operation verlief gut; nach einigen Tagen geringer Fieberanfälle stellte sich jedoch eine Urinfistel in der Gegend der linken untersten Plattennaht ein. Wahrscheinlich ist die Blase durch Decubitus oder directe Verletzung an dieser Stelle von der untersten Plattennaht beschädigt worden.

24. 2. 99. Entfernung der untersten und der obersten Plattennaht. Um das Klaffen der Naht in der Mittellinie zu verhindern, wird eine verstellbare Doppelklammer mit umgebogenen, stumpfen Enden angelegt. Die Metalltheile, welche aufliegen, werden mit Schwarzsalbe unterfüttert, um Decubitus zu vermeiden.

Der Urin war sowohl durch den Katheter am Blasenscheitel, wie durch einen Urethralkatheter abzuleiten versucht worden, er floss jedoch zum grössten Theil aus der Fistel am Blasenhalse ab. Der obere Katheter wurde entfernt, ohne dass eine Fistel entstand. Viel Mühe machte dagegen die Beseitigung der unteren Fistel. Mehrfach wurde sie mit dem Thermokauter verschorft und mit Lapis energisch geätzt. Auch wurde sie ausgekratzt und genäht. Schliesslich schritt man zur Excision und Naht — trotz alledem blieb der vollständige Heilerfolg aus. Zuletzt trug der Patient

einen bruchbandartigen Gürtel, an welchem eine Pelotte angebracht war, welche die Fistel und zugleich die Urethra comprimirte[1]). Dadurch wurde er für eine Stunde etwa continent. Ohne diesen Apparat floss der Urin spontan ab, und zwar zum grössten Theil durch die Harnröhre, zum kleinsten aus der Fistel. Die

Fig. 7.

Blase fasste, wenn man unter gelindem Drucke Wasser einspritzte, etwa 100 ccm.

Pat. wurde im October 1899 auf einige Wochen nach Hause geschickt und kehrte im December in die Klinik zurück. Die Fisteln waren alle geschlossen, der Urin wurde alle Stunden aus der Blase gelassen dadurch, dass die Pelotte gelüftet wird. Ende December wurde eine kleine Fistel beobachtet, welche aber nach Anfrischung und Naht sofort sich schloss. Andere kleine Fisteln

---

[1]) Anmerkung: Der Apparat ist abgebildet bei Tietze l. c. S. 32. Das Princip desselben stammt von Billroth.

verschwanden sofort nach energischer Lapisätzung. Seit Februar hat sich keine Fistel wieder gezeigt.

M. H., gestatten Sie mir nun, Ihnen den Patienten vorzustellen!

Sie sehen an der Stelle der beschriebenen Schnitte breite Narben (Fig. 7). Patient trägt seit 2 Monaten[1]) eine federnde Penisquetsche, welche ihm ermöglicht, den Urin $1^1/_4$—$1^1/_2$ Stunde lang zu halten. Dem Pelottenapparat, den er als unbequem empfand, hat er dieses anscheinend rohe Instrument vorgezogen. Wie Sie sich überzeugen können, hat der constante Druck der Haut des Penis nicht geschadet, nie ist Decubitus bemerkt worden. Ein ähnlicher federnder Apparat ist bereits einmal von Simon (18) angewendet worden. Wenn wir den Druck der Quetsche aufheben, spritzt der Urin in dickem, kräftigem Strahle aus dem Orificium externum urethrae. Der Urin ist dauernd stark sauer, frei von Eiweiss, Zucker und Pepton, enthält aber reichlich fadenziehenden Schleim. Im Sediment finden sich spärliche Leukocyten, einige Plattenepithelien und Schleimfäden. Auf Darmfermente wurde wiederholt untersucht, aber ohne positives Ergebniss. Patient vermag mit Hülfe des Apparates ca. 50—60 ccm Urin in der Blase zu halten. Spritzt man unter gelindem Druck Wasser in die Blase hinein, so können etwa 110 ccm ohne Schwierigkeiten eingebracht werden.

Noch einmal zum Schluss möchte ich hervorheben, dass wir nach wie vor Werth auf das mehrzeitige Operiren bei den Blasenspaltoperationen legen, weil wir glauben, so den Verlauf der einzelnen, zum Theil recht complicirten Eingriffe besser beobachten und beherrschen zu können. Ferner möchte ich auch noch einmal aussprechen, dass wir die Darmplastik keineswegs für das Normalverfahren bei Blasenektopie halten. Es bleibt allein für diejenigen Fälle reservirt, bei welchen wirkliche Defecte des missbildeten Organes bei erwachsenen Patienten bestehen, bei welchen man nicht gern eine der radicalen, verstümmelnden Methoden anwenden möchte. Für alle anderen Fälle würden wir zunächst noch an den älteren,

---

Anm. Nunmehr 5 Monaten.

idealen Verfahren festhalten, welche eine directe Vereinigung der Spaltränder auf die eine oder die andere Weise versuchen, welche uns wiederholt schon zufriedenstellende Erfolge geliefert haben.

Literaturangabe.

1. Trendelenburg, Langenbeck's Archiv. Bd. 43. 1892. S. 399, 418.
2. Thiersch, Verhandlungen der Deutschen Gesellschaft für Chirurgie. 1875.
3. Sonnenburg, Verhandlungen der Deutschen Gesellschaft für Chirurgie. 1882. Deutsche medicinische Wochenschrift. 1899. No. 14.
4. Maydl, Wiener medicinische Wochenschrift. 1894. No. 25—29.
5. Zesas, Centralblatt für Chirurgie. 1887. S. 137.
6. Segond, Annales des maladies des organes génito-urinaires. Bd. VIII. No. 4. 1890.
7. Duplay, Archives générales. 1894. p. 322.
8. Mazel, Beiträge zur klinischen Chirurgie. XXIII. 1899.
9. v. Mikulicz, Centralblatt für Chirurgie. 1899. No. 22. Deutsche medicinische Wochenschrift. 1899. No. 9.
10. Rutkowski, Centralblatt für Chirurgie. 1899. No. 16.
11. Tietze, Beiträge zur klinischen Chirurgie. XVIII. 1897.
12. Obalinski, Centralblatt für Chirurgie. 1896. S. 809.
13. Kirstein, Deutsche medicinische Wochenschrift. 1889. No. 49.
14. Kader, Deutsche Zeitschrift für Chirurgie. Bd. 33. 1892.
15. Reichel, Deutsche Zeitschrift für Chirurgie. Bd. 35. 1893.
16. Tietze, Deutsche Zeitschrift für Chirurgie. Bd. 45. 1897.
17. Schlange, Verhandlungen der Deutschen Gesellschaft für Chirurgie. 1891.
18. G. B. Schmidt, Beiträge zur klinischen Chirurgie. Bd. VIII. 1891.

XXXIV.

Ueber Verätzungs-Stricturen des Pylorus.[1]

Von

Professor Dr. Freiherr von Eiselsberg

in Königsberg i. Pr.

(Mit 9 Figuren.)

Die 129 Magenoperationen, welche ich in den letzten vier Jahren in Königsberg auszuführen Gelegenheit hatte — wobei die Gastrostomieen nicht eingerechnet sind — vertheilen sich auf folgende Operationen:

30 Resectionen (6 †),
82 Gastroenterostomieen (13 †),
10 Gastroplastiken (2 †),
7 Jejunostomieen (2 †).

Von den 129 Operationen sind 73 wegen Carcinom, 56 wegen Geschwüren bezw. den auf dem Boden derselben entstandenen Narben ausgeführt.

Diese 56 wegen nicht carcinomatöser Processe ausgeführten Operationen betreffen:

8 Resectionen mit 1 †,
37 Gastroenterostomieen mit 5 †,
10 Gastroplastiken mit 2 †[2]),
1 Jejunostomie.

---

[1]) Auszugsweise vorgetragen am 3. Sitzungstage des Congresses, 20. April 1900.

[2]) Ueber diese 2 Fälle von Gastroplastik, welche gestorben sind, habe ich am vorjährigen Chirurgen-Congress: „Zur Casuistik des Sanduhr-Magens" berichtet. Arch. f. klin. Chir. 59. Bd. Heft 4.

Von diesen Operationen sollen nur die wegen Verätzungs-Stricturen des Pylorus ausgeführten herausgehoben und anhangsweise über einige besonders interessante andere Fälle berichtet werden.

Eine eingehende Mittheilung über alle im Laufe der letzten 4 Jahre an der Königsberger Klinik ausgeführten Magenoperationen erfolgt später.

Von den 56 am Magen wegen nicht carcinomatöser Erkrankung ausgeführten Operationen betreffen 4 Verätzungsstricturen desselben. Ausserdem habe ich noch als Billroth'scher Assistent in Wien einen Fall von Verätzung des Pylorus operirt und endlich ist von meinem Assistenten Dr. Bunge in meiner Vertretung im April dieses Jahres noch ein Fall von Verätzungsstrictur operirt worden, so dass ich im Ganzen über 6 Fälle von operativ behandelter Verätzungsstrictur berichten kann.

Ich lasse zunächst die Krankengeschichten dieser Fälle hier kurz folgen, um daran einige Bemerkungen zu knüpfen:

1 mal wurde eine Resection,
4 „ „ die Gastroenterostomie,
1 „ „ eine Reihe von Eingriffen ausgeführt.

Resectio pylori wegen Verätzungsstrictur (1 Fall).

38jährige Frau, welche vor 3 Monaten Salzsäure getrunken hatte, worauf sich typische Symptome von Pylorus-Stenose entwickelten. — Resectio pylori, Heilung. Nach zwei Jahren Melancholie, Tod durch Erhängen.

Ich habe diesen Fall bereits früher in diesem Archive[1]) ausführlich beschrieben, so dass ich hier nur kurz die Krankengeschichte wiedergebe:

Es handelte sich um eine 38jährige Frau, welche, als sie im April 1889 in der Klinik Billroth Aufnahme fand, angab, 3 Monate zuvor aus Versehen Salzsäure getrunken zu haben. — Später jedoch stellte es sich heraus, dass sie dieselbe absichtlich zu sich genommen hatte. Es entwickelten sich ziemlich rasch alle Erscheinungen einer Pylorus-Stenose, so dass die Frau bis auf 31 Kilo abmagerte. Die Symptome der Stenose waren ganz typisch, wenn auch selbst in tiefer Narkose keine Resistenz in der Pylorusgegend nachweisbar war.

Am 8. April 1889 konnte ich in Vertretung meines unvergesslichen

[1]) Ueber die Magenresectionen und Gastroenterostomieen in Prof. Billroth's Klinik (März 85—Oktober 89.) Arch. f. klin. Chir. 39. 4.

Lehrers Billroth die Laparotomie in Narkose ausführen. Der Magen erwies sich erweitert, am Pylorus war äusserlich nichts zu sehen, nur fühlte er sich härter an, als ein normaler Pylorus. Immerhin wurde aber, um keiner Täuschung zu unterliegen, erst eine Längs-Incision in den Magen gemacht, um von da aus das Vorhandensein einer Strictur mit voller Sicherheit zu entscheiden. Dabei zeigte es sich, dass der Pylorus hochgradig verengt war. Es wurde nun die Resectio pylori nach Billroth (I. Methode) vorgenommen.

Die Untersuchung des resecirten Pylorus ergab eine Narbenstrictur, welche bis auf 4 mm das Lumen einengte. Mikroskopisch fand sich nur Narbengewebe. — Der Wundverlauf war ein reactionsloser, die Wunde heilte p. p. Nach 3 Monaten schon hatte die Frau um 5 kg zugenommen; sie erholte sich vortrefflich und blieb zwei Jahre hindurch vollkommen gesund. Später stellten sich nach einer normalen Entbindung Symptome von Verfolgungswahn ein, weshalb die Kranke in eine Irrenanstalt aufgenommen werden musste. Daselbst endete sie im August 92 (3 Jahre nach der Operation) an Suicidium durch Erhängen.

Gastroenterostomie wegen Verätzungsstrictur

(4 Fälle; 3 geheilt, 1 †)

I. 54jähr. Mann. Vor 6 Wochen Tentamen suicidii mit Salzsäure — typische Pylorus-Stenose — Gastroenterostomia antecolica anterior mittelst Murphyknopfes. Tod nach 2 Tagen an Schwäche, infolge von Bronchopneumonie. Ausser der hochgradigen Pylorus-Stenose findet sich noch ein Defect am Magenfundus, in dessen Boden die arrodirte Milz vorliegt.

54jähriger Ziegler hatte am 8. Mai 98 (6 Wochen vor seiner Aufnahme in die Klinik) einen Selbstmordversuch dadurch gemacht, dass er drei Esslöffel voll Salzsäure verschluckte. Erst nach zwei Stunden wurde er von seinen Angehörigen gefunden und bekam eine grössere Menge Milch, worauf er sehr stark erbrach; der kurze Zeit hierauf hinzugekommene Arzt fand den Patienten sehr schwach, die Schleimhaut des Mundes sehr stark verätzt, es wurde noch häufig Blut gebrochen. Während 3 Tagen trat häufiges Bluterbrechen auf. Dann waren dem Erbrochenen grosse Gewebsfetzen beigemengt, einmal, etwa drei Wochen nach dem Unfall, wurde ein Fetzen, welcher im ausgebreiteten Zustand $^2/_3$ des Magens an Grösse betragen haben soll, ausgeworfen. Unter vorsichtiger Ernährung (Haferschleim, Eigelb etc.) kräftigte sich der Pat. allmälig wiederum etwas, so dass er nach 3 Wochen seiner Arbeit nachgehen konnte. Nach wenigen Tagen aber trat wiederum eine Verschlimmerung ein, welche darin bestand, dass der Kranke zwar die Nahrung ganz gut schlucken konnte, dieselbe aber schon nach wenigen Minuten bis zu einer halben Stunde nachher erbrechen musste. Diesem Erbrochenen waren nach Angabe des be-

handelnden Arztes reichliche Schleimmassen beigemengt. Bei seiner Aufnahme in die Klinik war der Pat. sehr schwach und heruntergekommen, an der Lippenschleimhaut und am rechten Gaumenbogen fanden sich einige frische Narben. Starkes Emphysem beider Lungen, Abdomen eingezogen, keinerlei Druckempfindlichkeit, keine Härte. Eine Magensonde gelangte ohne Schwierigkeit in den Magen. Die in der medicinischen Klinik, wohin der Kranke erst gebracht wurde, vorgenommene Untersuchung des Mageninhaltes ergab starke Retention, keine freie Salzsäure, wohl aber Milchsäure, Gesammt-Acidität 120.

Mikroskopisch fanden sich viele kurze Bacillen und viel Schleim; da Pat. selbst flüssige Nahrung erbrach, wurde er nach der chirurgischen Klinik verlegt. Am Abend seines Eintreffens erbrach Patient noch einmal einen sehr übel, fast fäculent riechenden Fetzen necrotischer Schleimhaut.

Am 23. 7. 98 wurde in Narkose die Laparotomie durch einen Medianschnitt ausgeführt. Eine Ausspülung des Magens vor der Operation wurde unterlassen aus Furcht, eine Blutung dabei zu erzeugen. Nach Eröffnung der Bauchhöhle liegt der stark geblähte Magen vor: er erscheint fixirt, und zwar sowohl an seinem Fundus, links gegen die Milz zu, als auch an der kleinen Curvatur, so dass er nicht gut vorgezogen werden kann. An der kleinen Curvatur, knapp vor dem Pylorus findet sich eine Strictur, welche bei Invaginationsversuch mit dem Finger nicht passirt werden kann; die grosse Curvatur ist an dieser Stelle stark nach oben zu gezogen.

Eine radicale Entfernung erscheint nicht ausführbar, es wird daher die Gastroenterostomia antecolica, und zwar, um die Operation bei dem sehr schwachen Patienten möglichst rasch zu beendigen, mittels des Murphyknopfes gemacht. Bei Eröffnung des Magens entleert sich eine grosse Menge von fast fäculentem, sehr übelriechendem Mageninhalt, derselbe fliesst in die reichlich untergeschobenen Compressen ein.

Patient erholte sich aus der Narcose, erbrach nicht, wurde aber schon am nächsten Tage schwach und starb 2 Tage post operat.

Die Section (Dr. Askanazy) ergiebt keine Reizung des Peritoneums. Die Cardia ist nur ganz leicht narbig verengert, für eine Magensonde bequem passirbar. Ein schräger, narbiger Streifen von 2 cm Breite verläuft nach dem Magen hinein.

Am Fundus des Magens ist nur wenig Schleimhaut erhalten, meistens findet sich ein netzförmiges, graues Narbengewebe, am Fundus ist eine wallnussgrosse, divertikelartige Ausstülpung, an deren Boden ein Loch im Magen ist, welches von der innig damit verwachsenen Milz verschlossen wird. Die Milz ist an dieser Stelle missförmig und gelatinös. Von dem oben erwähnten Narbenstreifen in der Cardia zieht ein 2 cm breiter Narbenstreifen längs der kleinen Curvatur zum Pylorus. Hier verschmälert sich das Magenlumen zu einem ganz engen Canal, dessen Eingang nicht einmal für die Kuppe des kleinen Fingers zugängig ist. Die Stenose ist 3 cm lang, von derbem Narbengewebe gebildet, für eine grobe Sonde eben durchgängig, und sitzt genau am Pylorus. Die

Schleimhaut jenseits desselben ist ganz unverändert. Auf der Schleimhaut des Duodenums finden sich einige frische Narben. An der vorderen Magenwand finden sich rund ovale Partieen, an welchen die Schleimhaut in umfangreichem Divertikel ausgebuchtet ist.

Beiderseitige eiterige Bronchitis, abscedirende Bronchopneumonie mit bronchopneumon. Herden. Der Tod ist an dem Lungenprocesse erfolgt.

Nach dem Befunde bei der Section musste man es als zweckmässig bezeichnen, dass der Magen nicht gespült worden war, da dabei möglicherweise die Stelle, wo die Milz den Boden desselben bildete, hätte perforirt werden können.

II. 26jähriges Mädchen hatte vor 8 Wochen zwecks Unterbrechung der Gravidität Aetzflüssigkeit geschluckt — Entwickelung einer typischen Pylorus-Stenose — Gastroenterostomie. Heilung, welche nach fast 2 Jahren constatirt wird.

Pat. wollte ihre Gravidität unterbrechen und hatte zu diesem Behuf vor 8 Wochen eine ätzende Flüssigkeit getrunken, worauf sofort heftige Schmerzen im Hals und Magen auftraten; welche Flüssigkeit verschluckt worden war, konnte nachträglich nicht mehr festgestellt werden. Das Mädchen erbrach in den folgenden Tagen Alles, was sie genossen hatte, auch das Wasser, und musste sich nach 2 Tagen ins Bett legen. Das Erbrechen bestand in der folgenden Zeit constant fort, Patientin nahm nur sehr wenig Nahrung zu sich. Der Abort erfolgte nach einer Woche. Erst in den letzten Tagen hat das Erbrechen nachgelassen, und zwar auf Spülung des Magens mit dem Magenschlauch; ganz aufgehört hat es jedoch nicht.

Bei der Aufnahme in die medicinische Klinik zeigte sich die Patientin stark apathisch, der Ernährungszustand war äusserst heruntergekommen. In den inneren Organen fand sich nichts Abnormes, das Abdomen war stark eingesunken, bis auf eine die Magengegend (linkes Hypochondrium) begrenzende Hervorwölbung, welche bei der Athmung nach abwärts stieg, nicht druckempfindlich war und gedämpften tympanitischen Percussionston zeigte. Am rechten Rande dieser Hervorwölbung, entsprechend dem Pylorus, war eine harte Stelle zu fühlen. Nüchtern zeigte der Magen starke Retention. Der erbrochene Mageninhalt hatte starken Geruch, bräunliche Farbe und war mit schwarzen Krümeln untermischt. Keine freie Salzsäure, wohl aber Milchsäure, viel Hefe und lange Bacillen; Patientin litt unter starker Peristaltik des Magens, welche heftige Koliken hervorrief; der Magen fühlte sich dann ganz hart an. Nach dem Erbrechen besserte sich der Zustand. Der Magenschlauch stiess nirgends im Oesophagus auf ein Hinderniss; es musste somit mit Sicherheit eine Pylorus-Stenose nach Verätzung diagnosticirt werden. Deshalb wurde die Patientin von der medicinischen Klinik nach der chirurgischen verlegt.

Am 25. 7. 98 wurde in Narkose die Laparotomie ausgeführt (Medianschnitt). Der Pylorus imponirt als ein fester, derber Tumor, der bei dem Versuch, ihn zu invaginiren, unpassirbar ist. Er zeigt keine Verwachsung

mit der Umgebung. In der Absicht, durch Pyloroplastik möglichst schnell das Hinderniss auszuschalten, wird ein Längsschnitt gemacht. Es zeigt sich jedoch, dass der Pylorus selbst für eine gewöhnliche Steinsonde nicht durchgängig ist, so dass die Pyloroplastik bei der Länge der Strictur nicht ausführbar erscheint. Der aufgeschnittene Pylorus gleicht in der Ausdehnung von 5 cm ganz einer gespaltenen Urethra. Es wird daher der Längsschnitt wiederum vernäht. Eine Resection ist wegen der Schwäche der Patientin nicht ausführbar, es wird die Gastroenterostomia retrocolica post. mit Hülfe des Murphyschen Knopfes gemacht, welche sehr rasch gelingt.

Patientin erholte sich nur langsam und erbrach in den ersten Tagen die genossene Nahrung. Nach einer Woche hörte das Erbrechen auf, und es konnte mehr Nahrung genommen werden; psychisch schien Pat. noch sehr deprimirt. Die Wundheilung erfolgte reactionslos und p. p. Bei ihrer nach einem Monat erfolgten Entlassung hatte Pat. sich wesentlich erholt. Es konnte eine ganz normale Magenfunction constatirt werden. Der Oesophagus erwies sich nach wie vor leicht für den weichen dicken Magenschlauch durchgängig.

März 1900 (also nach $1^3/_4$ Jahren) berichtete die Patientin, dass sie vollkommen hergestellt ist, gar keine Magenbeschwerden hat und Alles essen kann.

III. 39jähriger Mann, schluckte aus Unvorsichtigkeit vor 7 Wochen Schwefelsäure. Typ. Pylorus-Stenose. — Gastroenterostomie. — Heilung.

39jähriger Eisenbahn-Betriebs-Secretair giebt an, im Laufe der letzten Jahre ab und zu grosse Mengen von Alkohol getrunken zu haben und dadurch einen Magenkatarrh acquirirt zu haben. Nach einem Excess in baccho (am Abend des 27. 12. 99) empfand Pat. am Morgen des darauf folgenden Tages quälenden Durst, den er mit Wasser allein nicht zu stillen vermochte. Er wollte seine hinter dem Schrank verborgene Cognacflasche hervorholen, ergriff jedoch aus Versehen eine Flasche Schwefelsäure und machte einen grossen Schluck daraus. Ein schnell herbeigeholter Arzt verordnete ein Brechmittel. In den ersten Tagen schien es, als ob diese Verwechslung keine weiteren üblen Folgen haben würde; nach einiger Zeit jedoch stellte sich Erbrechen ein, welches von Tag zu Tag häufiger wurde. Pat. konnte die Nahrung zwar ganz gut schlucken, musste sie jedoch 1—2 Stunden später wieder herausbrechen. Nach dem Erbrechen hatte Pat. jedesmal ein angenehmes Gefühl der Erleichterung, dem jedoch bald wieder heftiges Hungergefühl folgte.

In letzter Zeit wurden auch die genossenen Flüssigkeiten nach einiger Zeit erbrochen. Blut soll niemals dem Erbrochenen beigemengt gewesen sein. Der Stuhl war anfangs ca. 6 Tage hindurch schwarz.

Der Kranke kam 7 Wochen nachdem er den verhängnissvollen Trunk gethan hatte (von seinem Arzt, Dr. Wickel-Dirschau, überwiesen) in die chirurgische Klinik.

Der Mann ist sehr mager (angeblich hochgradig abgemagert), Wangen eingefallen, Augen tief liegend. Innere Organe normal. Im Munde und Rachen keine narbigen Veränderungen. Das Abdomen kahnförmig eingesunken, so

dass die Bauchwand fast direct auf der Wirbelsäule aufzuliegen scheint. Dicht oberhalb des Nabels ist eine quer gestellte, etwa über Fingerglied grosse glatte Resistenz zu fühlen, welche sich nach allen Richtungen hin abgrenzt und besonders nach oben zu sich gut verschieben lässt. Die Magensonde gelangt ohne Hinderniss in den Magen und entleert grosse Mengen einer grünlich gefärbten Flüssigkeit. Mit Rücksicht auf den elenden Zustand des Patienten wird am Tage nach seiner Einlieferung in die Klinik zur Operation geschritten (14. 2. 00).

In Narkose wird das Abdomen durch einen Medianschnitt eröffnet. Der Magen ist leer. Der Pylorustheil ist sehr in die Länge gezogen und fühlt sich hart und glatt an (Fig. I). Er erweist sich als derselbe Tumor, welcher vorhin durch die Bauchdecke hindurch so gut fühlbar gewesen war. Beim Versuch, den Pylorus vom Magen her zu inspiciren, gelingt dies nicht, so dass eine hochgradige Stenose des Pylorus zu diagnosticiren ist. Im Fundus

Fig. 1.

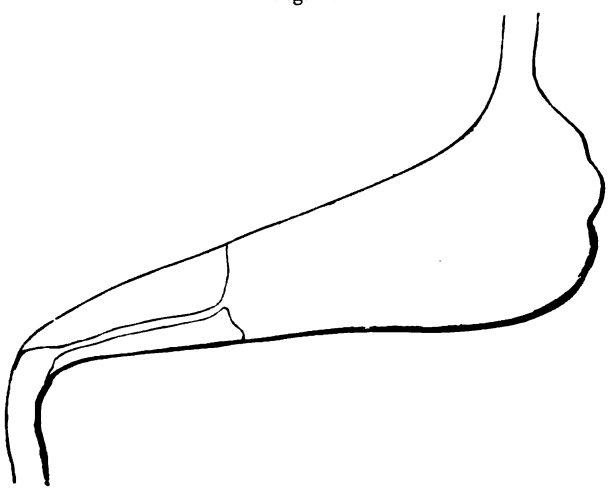

des Magens findet sich die Wand an einigen Stellen sehr stark verdünnt, woher der Magen an dieser Stelle ein unregelmässiges, buckeliges Aussehen hat. Es wird die Gastroenterostomia retrocol. post. mittelst Naht ausgeführt. Nach Eröffnung des Magenlumens wird mittelst des eingeführten Fingers versucht, den Pylorus zu passiren, wobei sich ein unüberwindliches Hinderniss ergiebt. Es findet sich eine so hochgradige Verengerung, dass nicht einmal die Kuppe des Fingers in die Strictur einzudringen vermag.

Der Verlauf war reactionslos, die Wunde heilte p. p. Der Kranke erholte sich ungemein rasch. Schon am zweiten Tage erhielt er, da er über heftigen Hunger klagte, etwas rohes Fleisch und konnte im weiteren Verlauf nur mit Mühe seinen Heisshunger stillen. Als er nach $3^1/_2$ Wochen die Klinik verliess,

hatte er um 10 kg an Körpergewicht zugenommen, konnte Alles leicht verdauen und fühlte sich vollkommen gesund.

IV. 30jähriger Factor hatte vor 5 Wochen aus Versehen eine unbekannte ätzende Flüssigkeit getrunken. — Pylorus-Stenose. — Gastroenterostomia retrocolica post. — Heilung.

30jähriger Factor (in einer Apotheke bedienstet), bis dahin gesund, trank am 25. 2. 00 aus einer Flasche eine wasserklare, sehr scharf schmeckende Flüssigkeit, welche ihn so stark brannte, dass er sofort wieder den grössten Theil derselben ausspie. Welche Flüssigkeit es gewesen ist, weiss der Pat. nicht anzugeben. Pat. ging rasch nach Hause, woselbst er durch 3 Stunden bewusstlos gewesen sein soll.

Die Haut des ganzen Körpers, sowie die Mundschleimhaut sollen eine blau-schwarze Verfärbung angenommen haben, die jedoch nach vier Tagen wiederum verging. Pat. konnte während der nächsten Tage garnichts zu sich nehmen und litt fortwährend an heftigen Magenschmerzen und Diarrhoen, der Arzt verordnete Ruhe und feuchtwarme Umschläge auf den Leib. Nach 4 bis 5 Tagen besserte sich das Befinden, Magenschmerz und Erbrechen verschwanden ganz; bald jedoch verschlimmerte sich wieder der Zustand insofern, als sich nach jeder Mahlzeit heftiges Drücken im Magen einstellte und feste Nahrung erbrochen wurde, so dass der Kranke rasch abmagerte und verfiel. Er soll im Laufe der letzten Wochen 15 kg Körpergewicht verloren haben.

Bei seiner Aufnahme zeigte er einen noch relativ guten Ernährungszustand. Gewicht: 66 kg, Brust- und Bauchorgane gesund. Der Magen war deutlich aufgebläht, im Abdomen fühlbar und sichtbar. Die Spülung desselben entleerte $^1/_2$ Liter Inhalt, welcher unverdaute Speisereste, viel Milchsäure, keine freie Salzsäure enthielt. Gesammt-Acidität 104; makroskopisch wenig Sarcine, viel Hefe. Der gewöhnliche Magenschlauch konnte ganz leicht in den Oesophagus eingeführt werden; es wurde die Diagnose auf Pylorus-Stenose gestellt. In meiner Vertretung führte der klinische Assistenzarzt Dr. Bunge am 2. April 1900 die Operation in Narkose aus. Der Pylorus zeigt sich in einen harten Tumor umgewandelt und ist durch frische Adhäsionen mit seiner Umgebung verbunden. Auch an der vorderen und hinteren Magenwand finden sich frische Adhäsionen. Nach einiger Mühe gelingt es, den Magen so weit zu wenden, dass eine Gastroenterostomia retrocol. post. mittels Naht angelegt werden kann.

Der Wundverlauf war durch eine Bauchdeckeneiterung gestört, im Uebrigen erholte sich der Patient rasch und konnte nach einem Monat wesentlich gebessert die Klinik verlassen.

Mehrfache Laparotomieen wegen Oesophagus- und Pylorus-Stenose nach Verätzung.

34jährige Frau. Tentamen suicidii mittels Scheidewasser. Hochgradige Abmagerung und Entwickelung einer Oesophagus- und Pylorus-Stenose. Nach einem Monate Jejunostomie. — Einen

Monat später Gastrostomie und Sondirung ohne Ende. — Ein halbes Jahr später Jejunorhaphie und Gastroenterostomia retrocol. post. — 5 Monate hierauf Gastrorhaphie. — Heilung.

Die Patientin trank 4 Wochen vor ihrem Eintritte in die Klinik suicidii causa $^1/_2$ Medicinflasche voll Scheidewasser; sie bekam sofort brennende Schmerzen im Epigastrium und erbrach Blut. Das Blutbrechen hielt 1 Woche hindurch an. 2 Wochen später versuchte sie feste Nahrung zu nehmen, sie konnte dieselbe jedoch nicht schlucken; Flüssigkeiten wurden leicht verschluckt. Später klagte die Kranke über heftige krampfartige Schmerzen im Epigastrium, in den letzten Tagen vor ihrer Aufnahme entleerten sich auch ab und zu kaffeesatzartige Massen mit dem Erbrochenen.

Fig. 2.

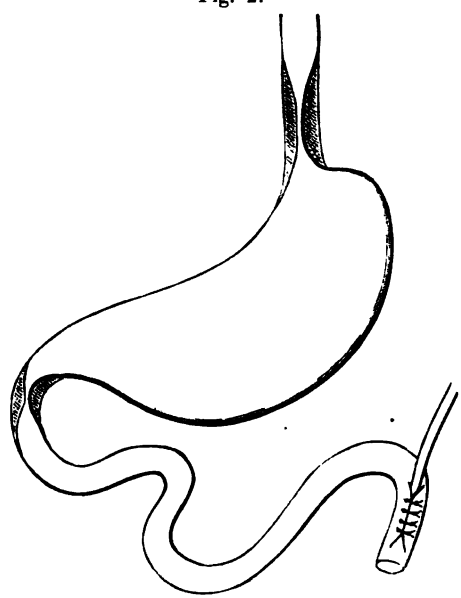

Magere Frau, angeblich um 13 kg im Laufe der letzten 4 Wochen abgemagert. Innere Organe bieten nichts Abnormes; im eingesunkenen Abdomen fällt eine starke Herrvorwölbung auf, welche dem stark geblähten Magen entspricht. Der Schall darüber gedämpft tympanitisch, die Vorwölbung selbst überall sehr druckempfindlich. Eine eingeführte Schlundsonde stösst 25 cm hinter der Zahnreihe auf ein unüberwindliches Hinderniss.

Mit Rücksicht auf die Anamnese und den Befund wurde mit grosser Wahrscheinlichkeit die Diagnose auf eine doppelte Aetz-Strictur und zwar des Pylorus und des Oesophagus gestellt. Da die Kranke sehr elend war, Albumen im Urin ziemlich reichlich vorhanden und nur mit Hilfe von Morphium einiger-

maassen die heftigen Schmerzen bekämpft werden konnten, wurde am zweiten Tage nach ihrem Eintritt in die Klinik die Operation ausgeführt, welche womöglich, falls die Adspection die Richtigkeit der Diagnose auf Pylorusstenose bestätigen würde, in einer Gastroenterostomie und Gastrostomie bestehen sollte.

I. Operation 29. 10. 1898. In Narcose (B. M.) wurde ein Medianschnitt ausgeführt. Nach Eröffnung des Peritoneums fällt sofort der riesig geblähte Magen auf. Der Pylorus erweist sich hochgradig stricturirt, wie mit einer Ligatur abgebunden. Die Härte ist nicht ausgedehnt, etwa 4 cm lang. Wegen des schlechten Allgemeinbefindens muss von der geplanten Gastrostomie und

Fig. 3.

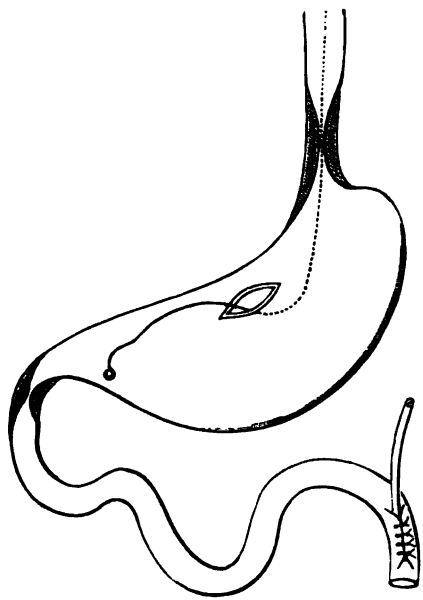

Gastroenterostomie abgesehen werden und wird rasch eine Jejunostomie nach der Witzel'schen Methode ausgefürt, in der Weise, wie ich dieselbe zuerst im Jahre 1895 angegeben habe[1]). Fig. 2 skizzirt die Verhältnisse. Die Operation wurde gut überstanden. Durch diese Jejunostomiefistel wurde die Kranke in den folgenden Tagen ausgiebig ernährt. Der Verlauf war blos durch 2malige abendliche Temperaturerhöhung complicirt. Die Wunde heilte p. p. Die Fistel functionirte stets gut und erwies sich als continent. Am 6. Tage erbrach die Patientin ca. 100 g alten Blutes. Der vorsichtige Versuch, einen dünnen Magenschlauch einzuführen, gelang nicht, derselbe stiess immer 25 cm hinter der Zahnreihe auf ein unüberwindliches Hinderniss.

[1]) Ueber Ausschaltung inoperabler Pylorus-Stenosen nebst Bemerkungen über die Jejunostomie. Arch. f. klin. Chir. 50. 4.

Wollte man die Oesophagusstenose nicht zu sehr sich vermehren lassen, so musste bald eine Behandlung derselben in Aussicht genommen werden, was nur durch eine Gastrostomie ausführbar erschien.

II. Operation. Es wurde in Narkose am 9.11.98. eine Gastrostomie (nach v. Hacker) durch den linken M. rectus ausgeführt. Die Operation wurde zweizeitig ausgeführt. Die Jejunostomiewunde wurde dabei nicht berührt. Erst am 8. Tage wurde bei reactionslosem Verlaufe die vorgezogene Magenpartie eröffnet und zwar mit Hilfe des Paquelins.

Nunmehr wurde (nach Socin) ein Schrotkorn an einen langen Seiden-

Fig. 4.

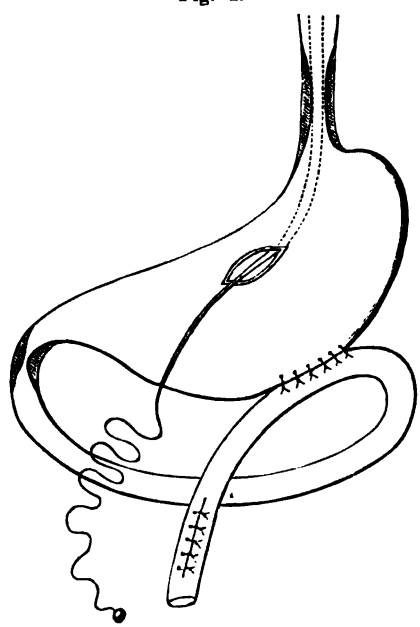

faden gebunden und der Patientin zu schlucken gegeben; die Frau versuchte dies oft, jedoch erfolglos, bis es endlich gelang eine dünne Darmsaite vom Munde her nach wiederholten, vergeblichen Versuchen in den Magen zu schieben. Das Ende wurde zur Magenfistel herausgezogen und an dem Ende der Darmseite ein dünner Seidenfaden nachgezogen, der nunmehr als Dauerfaden liegen blieb. (Fig. 3.)

Es wurde nun mit Hilfe des Seidenfadens täglich einmal das conische Drain[1]) vom Munde aus durch die Strictur so weit durchgezogen, als es die Patientin ohne Beschwerden ertrug und dann 5—20 Minuten liegen gelassen.

[1]) Ich habe diese conischen Drains bei Narbenstenosen des Oesophagus wiederholt mit gutem Erfolge angewandt.

Die Ernährung war während der ganzen Zeit durch die Jejunostomiefistel erfolgt.

III. Operation. Um nun auch die Pylorusstenose zu umgehen, wurde in einem 3. Acte (17. 5. 99.) in Narkose abermals eine Laparotomie gemacht und zwar diesesmal rechts von den früheren Schnitten. Nach Eröffnung der Bauchhöhle war zu constatiren, dass sich keinerlei besondere Adhäsionen gebildet hatten. Der Magen war auffallend klein. Vorerst wurde die Dünndarm-Schlinge, welche die Jejunostomiefistel trug, mit Vorsicht von der Bauchdecke gelöst, hierauf das kleine Loch vernäht und die Schlinge versenkt. Dann wurde ein kleiner Schnitt in den Magen gemacht und mit dem Finger vor-

Fig. 5.

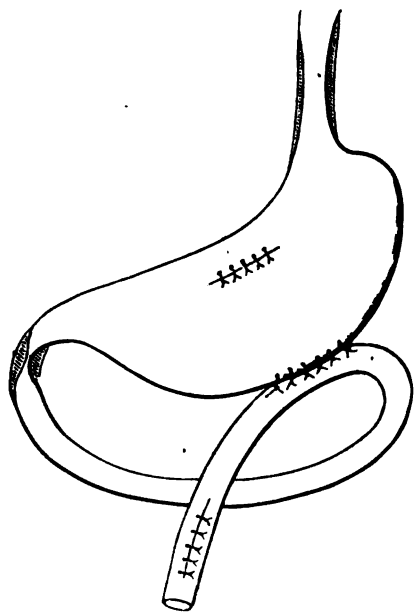

sichtig der Magen und der Pylorus untersucht, wobei sich eine hochgradige Strictur des Pylorus ergab, welche nicht die Kuppe des kleinen Fingers eindringen liess.

Da sich diese Strictur auf mehrere Centimeter ausdehnte, musste von einer Pyloroplastik Abstand genommen werden. Eine Resection schien zu eingreifend und ausserdem unnöthig, weshalb eine Gastroenterostomia retrocolica post. mittelst Naht ausgeführt wurde. (Fig. 4.)

Nach dieser Operation, welche auch reactionslos überstanden wurde, war also die Pylorusstenose umgangen und unschädlich gemacht und die Jejunostomiefistel zur Heilung gebracht. Es blieb mithin nur mehr die Gastrostomie-

fistel, durch welche einerseits die Ernährung der Patientin erfolgte, anderseits regelmässig die Sondirung ohne Ende vorgenommen wurde. Ein einfaches Drainrohr verschloss vortrefflich die Fistel, ohne dass Magensaft ausfloss.

Bald konnte der Seidenfaden, welcher bisher dauernd liegen gelassen wurde, weggelassen werden, indem die Patientin nunmehr täglich mit Leichtigkeit ein Schrotkügelchen schluckte, welches an einem Seidenfaden befestigt war, und dasselbe selbst aus der Gastrostomiefistel herausfischte. Nachdem dadurch die Erweiterung der Oesophagusstrictur bis auf Kleinfingerdicke gelungen war, wurde in einer 4. Laparotomie (31. 10. 99) in Narkose die Gastrostomiefistel geschlossen. (Fig. 5.)

Seit dieser Zeit bougirt sich Pat. täglich selbst mit einem gewöhnlichen Magenschlauche, welchem durch eine Kuhn'sche Drahtspirale etwas mehr Festigkeit gegeben ist. Die Frau, welche sehr heruntergekommen war, hat bloss allmälig etwas zugenommen, im Ganzen 4 kg seit der Operation.

Ab und zu ist es ihr sogar schon gelungen, mit Hülfe einer Kuhn'schen Spirale eine Sonde, welche 13,3 mm im Durchmesser hat, einzuführen, aber immer gelingt dieses nicht. Die 12 mm dicke Sonde kann jeden Tag mit Leichtigkeit eingeführt werden. Pat. isst alle Speisen und dieselben ebenso schnell als ein normaler Mensch.

In den sechs Fällen wurde 2mal aus Versehen, 4mal absichtlich die Aetzsubstanz genommen; dieselbe bestand 2mal in Salzsäure, je einmal in Schwefelsäure und Scheidewasser, in 2 Fällen ist die Natur derselben unbekannt.

Die erwähnten Substanzen, Salzsäure und Schwefelsäure, sind neben der Natronlauge auch in den meisten der bisher beschriebenen einschlägigen Fälle, die Ursache der Verätzung gewesen, so in den v. Mikulicz[1]), v. Bardeleben[2]), van der Hoeven[3]), Riegner[4]), Köhler und Hartmann'schen[5]) Fällen u. a.

Von selteneren Aetzmitteln wäre zu erwähnen die Oxalsäure [Loevy[6])] und das Chlorzink [Karewski[7]); während Beutejac[8]),

---

[1]) Ortmann, Casuistische Beiträge zur operativ. Behandlung der narbigen Pylorus Stenose (Deutsch. med. Wochenschr. 1893.)

[2]) Köhler, Ueber die chirurg. Behandlung der narbigen Pylorus-Stenose Deutsch med. Wochenschr. 90. 35.

[3]) Arch. f. klin. Chirurg. Bd. 38. 1.

[4]) Ueber einen Fall von Pyloroplastik wegen Verätzungs-Strictur. (D. med. Wochenschr. 1893.)

[5]) Franz. Chirurg. Congress 1896.

[6]) Ueber einen Fall von Pylorus-Stenose nach Oxalsäure-Verätzung. (Inaugural-Dissertat. Berlin. 1896.)

[7]) Ueber einen Fall von Chlorzink-Verätzung nebst Bemerkung zur Jejunostomie. Berlin. klin. Wochenschr. 1896.

[8]) Thèse de Paris. 1888.

in einem Falle, in welchem Petroleum getrunken wurde, zwar starke Dilatation des Magens, jedoch keine nachweisbare Stenose gefunden hatte.

Die sechs Patienten kamen je 4, 5, 6, 7, 8 und 12 Wochen nach der Verätzung in die Klinik, es hatte sich aber ziemlich rasch auf dem Boden der Wunde eine Narbe entwickelt.

Die Diagnose war in allen Fällen leicht zu stellen; es waren eben die typischen Symptome der Pylorusstenose vorhanden. In zwei Fällen konnte der stark aufgeblähte Magen durch die mageren Bauchdecken hindurch leicht gesehen werden. Dieses Symptom half in dem letzten Falle, wo die Combination von Oesophagus- und Pylorus-Verätzung vorlag, zur Stellung der sicheren Diagnose, dass nebst der Verengerung der Speiseröhre noch eine des Pförtners vorhanden war.

Die Fälle, in welchen der Pylorus allein verätzt wird und der Oesophagus verschont bleibt, sind schon an und für sich selten gegenüber den viel zahlreicheren, in welchen der Oesophagus verbrannt wird. Dass nicht immer, wenn der Magen allein verätzt wird, der Pylorus betroffen sein muss, beweist der vor Kurzem von Schnitzler[1]) beobachtete Fall, in welchem nach Salzsäureverätzung ein Sanduhr-Magen auftrat.

In meinen Fällen erwies sich 5mal blos der Pylorus verätzt und war die Speiseröhre vollkommen frei, wenigstens von Veränderungen geblieben, welche irgend welche Beschwerden verursachten. In einem einzigen Falle war neben dem Pylorus gleichzeitig auch der Oesophagus verätzt.

Merkwürdig war die wiederholt beobachtete beträchtliche Ausdehnung der Strictur, so dass eine Gastroplastik, welche 2mal zunächst versucht wurde, unausführbar erschien. Es muss angenommen werden, dass das kaustische Agens längere Zeit vor dem, durch Krampf stark geschlossenen Pylorus verweilte und dabei Zeit gehabt hat, ungewöhnlich stark zu wirken.

Wahrscheinlich ist die Längsausziehung der Pylorusstenose auch durch die Peristaltik zu erklären (vide Fig. 1).

Dass grosse Stücke von Schleimhaut nach solchen Verbrennungen verloren gehen können, beweist unser Fall II, sowie zahlreiche

[1]) Klein: Sanduhrmagen in Folge von Salzsäure-Verätzung. Wiener klin. Rundschau. 1900. 5.

Beobachtungen in der Literatur: so hat Hahn[1]) beobachtet, dass die Schleimhaut von Magen und Oesophagus ausgehustet wurde, ebenso Manner[2]), Krause[3]), v. Gostkowsky[4]). In all diesen Fällen waren grosse, zusammenhängende Stücke von Magenschleimhaut ausgebrochen worden.

Ich selbst sah, dass sich bei einem Pat. ein 27 cm langer nekrotischer Schlauch 10 Tage nach dem Trinken von Natronlauge abstiess[5]). Es betrifft dies einen 34jährigen Mann, bei welchem sich eine schwere Strictur entwickelte, welche nur allmälig mit Hilfe von Sondirung ohne Ende (Gastrostomie) erweitert werden konnte, so dass beim Pat. bei seiner $2^1/_2$ Jahre nach Beginn der Behandlung erfolgten Entlassung ein Bougie von 11 mm Durchmesser die Speiseröhre passirte.

Es ist leicht begreiflich, dass nach Abstossung so grosser Stücke, besonders wenn schon längere Zeit nach der Verbrennung verstrichen ist (so dass die Narbenschrumpfung sich vollauf entwickelt) die Strictur eine sehr hochgradige werden kann. In einem meiner Fälle betrug sie 4 mm.

Hodenfeldt[6]) beschreibt einen von Petersen in Kiel erfolgreich operirten Fall, in welchem eine totale Obliteration des Pylorus zu Stande kam; der Magen bot dabei das Aussehen einer riesigen Cyste mit papierdünnen Wandungen dar.

In meinen 6 Fällen wurde einmal eine Resection, 4mal die Gastroenterostomie, einmal eine wiederholte Laparotomie ausgeführt.

Einer der Fälle von Gastroenterostomie endete tödtlich und zwar an eiteriger Bronchitis, wozu das vorhandene Emphysem eine Gelegenheitsursache abgab. Die Uebrigen heilten und konnte die Genesung 3mal nach 2 Jahren constatirt werden, 2mal beträgt die seither verflossene Zeit erst wenige Monate, weshalb hier von einem Dauerresultate noch nicht gesprochen werden kann.

---

[1]) Ueber Jejunostomie Deutsch. med. Wochenschr. 1894. 27.

[2]) Ein Fall von Verätzung mit Schwefelsäure, mit Ausstossung eines grossen Stückes der Magenschleimhaut. Jahrbuch d. k. k. Krankenanstalten. Wien. Bd. III. 1896.

[3]) Ein Fall von Ammoniak-Verätzung mit totaler Abstossung der Magenschleimhaut. Leipzig. 1896.

[4]) Ueber Verätzung mit Schwefelsäure. Festschr. d. Stuttg. Aerzte-Ver. 1897.

[5]) Der Fall ist in meiner Abhandlung: „Ueber Sondirung ohne Ende zur Erweiterung schwerer Narben-Stricturen, insbesondere derer des Oesophagus." Deutsch. med. Wochenschr. 1898. 15. berichtet. Auch Horneffer (Virchow's Arch. 144. 405) berichtet über einen Fall von röhrenformiger Abstossung der Oesophagus-Schleimhaut nach Schwefelsäurevergiftung.

[6]) Ueber totale Pylorus-Stenose nach Laugenätzung. Münch. med. Wochenschr. 1900. 7.

Die Resectio pylori ist wohl in meinem oben erwähnten Falle zum ersten Male (seither wiederholt) mit Erfolg wegen einer Verätzungsstrictur gemacht worden. So hat noch vor Kurzem Montprofit[1]) einen Fall beschrieben, bei welchem er wegen einer nach Salzsäuregenuss aufgetretenen Pylorusstenose erst erfolglos die Dehnung und dann die Resection ausführte und ebenfalls ein gutes Resultat erzielte. Nach unseren heutigen Erfahrungen wird die Operation gegenüber der viel einfacheren Gastroenterostomie überflüssig erscheinen und käme blos dann in Betracht, wenn das durch Verätzung verursachte Geschwür heftige Schmerzen oder Blutungen hervorriefe, welche durch die Gastroenterostomie allein nicht behoben werden.

Als der einfachste Eingriff erscheint wohl die Gastroplastik. In den 2 Fällen, in welchen ich sie versuchte, war sie wegen der Länge der Strictur nicht ausführbar. Selenkow[2]) hat sie 5mal wegen Verätzung des Pylorus ausgeführt und dabei bloss einen Todesfall erlebt. Jedenfalls hat es sich da nicht annähernd um so lange Stricturen gehandelt wie in meinen Fällen.

Die Operation der Wahl wird bei den Verätzungsstricturen des Pylorus die Gastroenterostomie bleiben. Dieselbe ist 3mal hinter dem Quercolon, einmal vor demselben ausgeführt. Ich mache dieselbe, wo immer dies angänglich ist hinter dem Quercolon und gebe im Allgemeinen der Naht den Vorzug vor dem Murphyknopf. Nicht genug möchte ich die Wichtigkeit einer exacten Schleimhautnaht betonen; wenn dieselbe ausgeführt wird, hält die Naht sicher und wird dann eine Verengerung oder gar Obliteration der Fistel, wie sie einzelne Operateure beobachtet haben (König) nicht vorkommen.

Nur in ganz verzweifelten Fällen, wo ein möglichst rasches Operiren am Platze ist, oder nebst dem Pylorus noch der Oesophagus verätzt wird, ist die Jejunostomie am Platze, auf deren Vortheile Maydl und Hahn aufmerksam gemacht haben; dieselbe ist jedoch nur als eine Palliativoperation zu betrachten, der nach einiger Zeit, wie in meinem 6. Falle, eine Gastroenterostomie mit folgender Jejunorhaphie folgen muss.

[1]) Resection du pylore pour stenose cicatricielle. Guérison. Arch. provinc. de chirurg. 98.

[2]) Ueber operative Behandlung d. Pylorus-Stenose. Wratsch. Referat im Centralblatt f. Chirurgie. 1898. 517.

Auf diesen Fall muss ich in Kürze noch eingehen. Die doppelte hochgradige Verengerung erforderte hier eine wiederholte Laparotomie: Jejunostomie, Gastrostomie, Gastroenterostomie und Jejunorhaphie, Gastrorhaphie. Diese wiederholten Eingriffe haben die Genesung herbeigeführt, die nunmehr bereits seit einem halben Jahre anhält. Ein schonenderes Verfahren, vor allem ein solches, welches in weniger Sitzungen die Patientin zur Heilung geführt hätte, konnte ich nicht finden, so dass ich auch in einem zukünftigen Fall ebenso verfahren würde. Der Fall ist gewiss sehr selten, nur Zinsmeister hat einen Fall operirt, der einige Aehnlichkeit mit dem vorliegenden darbietet. Es wurde erst die Jejunostomie nach Maydl und dann, da die Pyloroplastik unausführbar erschien, die Gastroenterostomia antecolica anterior gemacht.

Jedenfalls konnte ich in meinem Fall von Neuem wiederum nachweisen, wie wenig eine Jejunostomie nach der Witzel'schen Methode den Pat. belästigt und wie vorzüglich auch auf die Dauer der Schluss der Fistel sich gestaltet.

Dass eine Jejunostomie ausnahmsweise auch eine Radicalheilung einer Stenose des Pylorus und Oesophagus bewirken kann, erscheint wohl von vornherein unwahrscheinlich, ich habe jedoch einen einwandsfreien diesbezüglichen Fall noch in Utrecht beobachtet[1]) und lasse die Krankengeschichte hier im Kurzen folgen:

60jährige Frau, seit ihrer Jugend magenleidend, Verschlimmerung seit 3 Jahren, zuletzt constantes Erbrechen einige Stunden nach dem Essen.

Juli 1894 Aufnahme in die Utrechter Klinik in äusserst elendem Zustande. In der Pylorusgegend war ein harter Tumor fühlbar. Die Magensonde stiess 37 cm hinter der Zahnreihe auf ein Hinderniss, also wurde die Diagnose auf eine Strictur des Pylorus und Oesophagus gestellt. Die Operation in Narkose (Juli 94) erwies einen gut beweglichen, harten Tumor und ausserdem noch an der Cardia und auf die kleine Curvatur übergreifend einen analogen, harten, die Magenwand einnehmenden Tumor. Die Wahrscheinlichkeitsdiagnose auf Carcinom der Cardia und des Pylorus schien zur Gewissheit erhoben; es wurde daher die Jejunostomie nach Witzel ausgeführt. Verlauf reactionslos. Heilung p.p. Rasche Besserung, von der dritten Woche ab wurde auch etwas Nahrung per os genommen. Nach 11 Monaten betrug das Körpergewicht 20 Kilo mehr als vor der Behandlung. Alle Nahrungsaufnahme konnte per os erfolgen.

---

[1]) Vergl. meine Arbeit: „Ueber Ausschaltung inoperabler Pylorus-Stenosen nebst Bemerkungen über die Jejunostomie. Dieses Archiv. 50. 4.

Kranke wiederum die Hilfe der Klinik auf. — Bei der am 31. Juli 1899 erfolgten Aufnahme fällt die hochgradige Blässe der Haut und Schleimhaut auf. Das Abdomen ist weich, im linken Hypochondrium druckempfindlich. Im obersten Drittel der Laparotomienarbe findet sich eine bohnengrosse Hernie. Magengegend druckempfindlich, ein Tumor ist nicht zu fühlen. Wegen der starken Schmerzen und zur Verhütung neuer Blutung wird abermals zur Laparotomie geschritten.

Medianschnitt in Narkose (6. 9. 99). Nach Lösung von wenigen Adhäsionen zwischen Magen und Bauchwand lässt sich der Magen in seiner Vorderfläche leicht übersehen. Er ist nicht vergrössert. Pylorus selbst normal, knapp vor

Fig. 7.

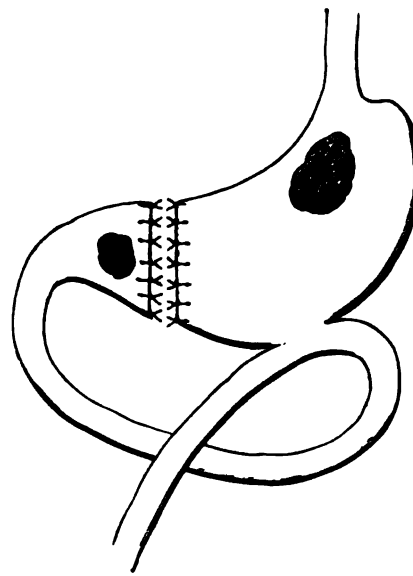

demselben findet sich an seiner Hinterfläche ein kleines, kraterförmiges Geschwür; sonst ist am Magen nirgend etwas zu finden. Obwohl dieses Geschwür anscheinend durch die Gastroenterostomie wesentlich verkleinert war, musste es mangels eines anderen Befundes als die Ursache der Blutung und der Schmerzen angesehen werden. Da eine Excision desselben wegen der Verwachsung mit dem Pankreas nicht räthlich erschien, machte ich die von mir angegebene Pylorusausschaltung. Proximalwärts von dem Pylorusgeschwür wurde der Magen quer durchtrennt. Der eingeführte Finger konnte nun deutlich das kleine kraterförmige Geschwür des Pylorus fühlen. Es wurde die pylorische Schnittfläche des Magens blind vernäht und versenkt. Wie unangenehm war ich aber überrascht, als ich in die andere Schnittfläche den Finger

einführte, zunächst um die Durchgängigkeit der Gastroenterostomiefistel zu prüfen — die sich als vollkommen gut für den Daumen durchgängig erwies — und bei diesem Einführen des Fingers an der Hinterfläche der kleinen Curvatur ein über Markstück grosses, von harten Rändern begrenztes Ulcus fand, welches gegen die Unterfläche der Leber zu sich erstreckte. An eine Radicaloperation dieses Geschwüres etwa durch Excision war nicht zu denken. — Eine Ausschaltung wie beim Geschwür im Pylorus war wegen des Sitzes in der Nähe der Cardia nicht ausführbar; zudem hatte der Eingriff die schwache Pat. schon so mitgenommen, dass eine rasche Beendigung der Operation erfolgen musste. Es wurde daher nach blinder Vernähung der proximalen Magenschnittfläche die Bauchdecke in drei Etagen vernäht (Fig. 7). Natürlicherweise erwartete ich, dass der operative Eingriff kaum irgend einen wesentlichen Nutzen haben würde, indem doch mit Wahrscheinlichkeit anzunehmen war, dass das grössere der beiden Geschwüre dasjenige war, welches die Schmerzen und auch die Blutung erzeugt hatte. Ich war deshalb darauf gefasst, nochmals eingreifen zu müssen und durch eine Jejunostomie den Magen auf längere Zeit ganz auszuschalten. Diese Befürchtung schien sich zu bestätigen, indem bei sonst reactionslosem Verlaufe und glatter Wundheilung auf den heimlichen Genuss von Aepfeln am 4. Tage nach der Operation enorm starke Magenschmerzen auftraten und der Bauch sogar aufgetrieben wurde. Glücklicherweise blieb es bei diesem einmaligen Schmerzanfalle. Die Kranke wurde auf Milchdiät gesetzt und konnte nach 3 Wochen mit geheilter Wunde, vollkommen schmerzfrei das Krankenhaus verlassen. Ein $^3/_4$ Jahre später eingeholter Bericht ergab, dass die Kranke vollkommen gesund ist, auch schwer verdauliche Speisen essen kann, niemals irgend welche Magenschmerzen mehr hat, an Gewicht zunommen hat und wieder wie vor Jahren ganz gut arbeiten kann, so dass sie ganz glücklich über die Heilung ist, welche ihr erst die zweite Operation brachte, — während sie nach der ersten auch anfangs niemals so ganz sich erholt haben will.

Der Fall bietet ganz besonderes Interesse; zunächst dadurch, dass die Gastroenterostomie allein nicht ausreichte, um die Pat. vor Blutungen aus dem Geschwür und von ihren Magenschmerzen zu bewahren, weiters, dass die Magenausschaltung, welche momentan so wenig befriedigend schien, vorzüglich geholfen hat. Entweder muss angenommen werden, dass die Schmerzen und die Blutungen von dem kleineren, wirklich ausgeschalteten Pylorusgeschwür herrührten oder aber (wenn sie wirklich ganz oder theilweise vom grossen Geschwür stammten — was von vornherein durchaus wahrscheinlich ist —), durch die quere Durchtrennung des Magens und die dadurch geänderten Spannungsverhältnisse das Geschwür so günstig beeinflusst wurde, dass es keinerlei Erscheinungen mehr verursachte bezw. vernarben konnte.

II. Fall.

Blutendes Ulcus des Magens. Excision und Pyloroplastik. Heilung.

Die 36jährige Frau giebt an, dass ihr Vater in seinem 42. Lebensjahre an Magenkrebs gestorben sei. Sie erkrankte in ihrem 18. Lebensjahre zum ersten Male an Blutbrechen, welches sich bis zum 24. Lebensjahre noch 2 mal einstellte. Das letzte Mal war dasselbe so stark, dass die Pat. von den Aerzten aufgegeben war. In ihrem 26. Jahre verheirathete sie sich und blieb durch 4 Jahre hindurch frei von jeglichen Magenbeschwerden. Hierauf stellte sich wieder jährlich einmal ein Magenanfall ein, die beiden letzten Male kam kein Blut mehr nach oben, wohl aber war der Stuhlgang schwarz und theerartig. Vor einem Monate hatte die Pat. zum letzten Male Erscheinungen von Blutungen. In den Zwischenzeiten fühlte sich die Frau immer wohl und hatte nur

Fig. 8.

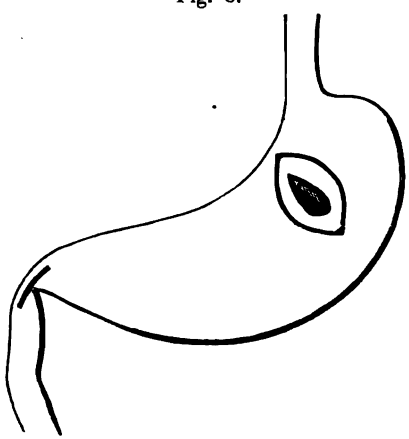

wenig und selten Schmerzen; der Appetit war stets so gut, dass Patientin die Vorschriften der Aerzte — mässig zu leben —, nicht immer befolgte. Vor 4 Tagen bekam sie heftige Schmerzen in der Mitte oberhalb des Nabels und suchte deshalb die Klinik auf, mit der Bitte von den immer wiederkehrenden Magenschmerzen befreit zu werden.

Sehr bleiche und anämische Frau, mit gesunden Brustorganen, Abdomen weich, keine Resistenz, nirgends Druckempfindlichkeit. Gewicht: 53 kg.

Im Mageninhalt, der nach einem Probefrühstück ausgehebert war, zeigte sich geringe Retention, deutlich freie H. Cl. Sehr wenig Microorganismen. Gesammtacidität 27. Mit Rücksicht auf die Anämie wurde mit Sicherheit die Diagnose auf ein Ulcus gestellt, und die Operation ausgeführt.

14. 5. 98. Medianschnitt in Narkose.

Magen anscheinend normal, am Pylorus eine Resistenz, welche eben

für den kleinen Finger durchgängig ist; beim Versuche den Magen vorzuziehen, erweist er sich an der Unterfläche der Leber fixirt. Nach vorsichtiger Lösung derselben findet sich an der kleinen Curvatur etwa 8 cm von der Cardia entfernt, eine deutliche Verdickung, mit kraterförmigen Defecte. Nachdem noch einige Verwachsungen nach dem Pankreas zu gelöst waren, ist der Magen in toto frei beweglich, so dass die Excision des Geschwürs ausgeführt werden kann. Während Assistenten-Hände scheerenartig den Magen rechts und links von dem Ulcus comprimiren, wird durch eine Keilexcision das Geschwür im Gesunden umschnitten, wobei mehr als die halbe Circumferenz des Magens eröffnet wird. Es gelingt anfangs mit Mühe, aber ohne jedweden Zug den Defect so zu vernähen, dass die Naht senkrecht auf der Axe der kleinen Curvatur steht. Die Magennaht wird dann noch der

Fig. 9.

Sicherheit halber mit den abgelösten Adhäsionen von der Unterfläche der Leber übernäht.

Da in dem relativ engen Pylorus, der trotz Narkose nicht durchgängig werden wollte, mit eine Ursache der Geschwürsbildung bezw. der Unterhaltung derselben, zu sehen ist (Talma) wird noch durch eine Pyloroplastik (nach Heinecke und Mikulicz) der Pylorus so erweitert, dass er nunmehr frei für den Zeigefinger durchgängig ist (Fig. 8).

Die Palpation mit dem Finger ergiebt keine weiteren Geschwüre, weshalb nunmehr die Bauchdecke in 3 Schichten vernäht und ein Verband angelegt wird.

Das excidirte Stück (Fig. 9) trug in seiner Mitte ein kraterförmiges Geschwür, dessen Ränder sehr hart waren. Die Excision war im Gesunden er-

folgt, die Abbildung zeigt die Grösse des geschrumpften Spirituspräparates, so dass das frische Ulcus wesentlich grösser veranschlagt werden muss.

Der Wundverlauf war reactionslos, die Heilung erfolgte p. p. Wohl aber trat nach 4 Tagen unter Fieber eine Pneumonie auf und zwar über dem rechten unteren Lappen, die indess nach kurzer Dauer wieder verschwand.

Von Seiten des Magens waren keinerlei Beschwerden vorhanden und die Frau konnte nach $3^1/_2$ Wochen völlig geheilt die Klinik verlassen.

Am 27. 3. 1900, also fast 2 Jahre post operationem, berichtet die Pat., dass sie seit der Operation ganz gesund ist, alle Arbeiten verrichten kann und mit ihrer Gesundheit vollkommen zufrieden ist; nur einmal (Sept. 1899) war ihr Stuhl während 3 Tagen schwarz gefärbt. Die Pat. kann Alles essen und wiegt 59 kg, also 6 kg mehr als vor der Operation.

XXXV.

(Aus der k. k. chirurg. Klinik des Herrn Hofrathes Prof. C. Nicoladoni in Graz.)

Beiträge zur Technik der Blutgefäss- und Nervennaht nebst Mittheilungen über die Verwendung eines resorbirbaren Metalles in der Chirurgie.[1]

Von

Dr. Erwin Payr,

Privatdocent für Chirurgie und Assistent der Klinik.

(Mit 15 Figuren im Text.)

Die Geschichte der Gefässnaht, vor 150 Jahren schon zum erstenmale ausgeführt, lässt sich mit wenigen Worten dahin zusammenfassen, dass sie über ein Jahrhundert lang sich fast nur auf experimentellem Boden bewegte und erst seit etwa 25 Jahren angefangen hat, in der practischen Chirurgie eine Rolle zu spielen. Es ist hier nicht am Platze, eine historische Entwicklung der technischen Methoden und Fortschritte auf diesem Gebiete zu geben; ist ja doch die Chirurgie der Circulationsorgane überhaupt erst in allerjüngster Zeit in den Vordergrund des Interesses getreten und sind jene Fälle, die geeignet sind, die Werthigkeit der verwendeten Methoden zu beleuchten, dem Fachchirurgen genügend bekannt und mehren sich in den allerletzten Jahren die Berichte von glücklich verlaufenen Fällen. Wohl aber verdienen die Namen jener Erwähnung, an welche die experimentelle Grundlage der Gefässnaht untrennbar geknüpft ist; vor allem

[1] Abgekürzt vorgetragen am 4. Sitzungstage des Congresses, 21. April 1900.

sind da zu nennen Gluck[1]), Jassinowsky[2]), und v. Horoch[3]); ihnen schliessen sich an Burci[4]), Silberberg[5]), Abbe[6]), Dörfler[7]) u. A., besonders aber J. W. Murphy[8]).

In allerjüngster Zeit sind endlich Mittheilungen von Garrè[9]) und Kümmell[10]) gefolgt, die man als chirurgische Kunststücke im Kleinen bezeichnen muss und die berechtigte Anerkennung finden. —

Die Venennaht hat viel früher, als die Arteriennaht die Anerkennung der Chirurgen und das Gemeinbürgerrecht sich erworben.

Die circuläre Arteriennaht, bei der die Gefahr bedrohlicher Blutungen während und insbesonders nach der Operation wohl das Hauptbedenken bei ihrer Anwendung am Menschen gegeben hat, ist trotz früher gelungener Verschliessung von zufällig entstandenen Wunden an Schlagadern erst seit Murphy's (l. c.) beherzigenswerthem Vorschlage zu einer Methode geworden, die nicht allein bei zufälligen völligen queren Gefässverletzungen, sondern auch bei der Exstirpation von Tumoren, die mit lebenswichtigen Arterien verwachsen sind, eine Rolle zu spielen bestimmt ist. Die circuläre Arteriennaht am Menschen ist bisher noch nicht in einem halben Dutzend Fälle ausgeführt und wurde jedesmal nach der Invaginationsmethode Murphy's gemacht.

---

[1]) Gluck, Berliner Klinik. Juni 1898. Die moderne Chirurgie des Circulationsapparates. — Berliner klin. Wochenschrift. 1895. No. 34. Ueber 2 Fälle von Aortenaneurysmen nebst Bemerkungen über die Naht der Blutgefässe. Langenbeck's Archiv. Bd. 28. S. 548.

[2]) Jassinowsky, A., Die Arteriennaht, eine experimentell chirurgische Studie. Inaug.-Diss. Dorpat. 1889. — Ein Beitrag zur Lehre von der Gefässnaht. Langenbeck's Archiv. Bd. 42.

[3]) v. Horoch, Die Gefässnaht. Allg. med. Zeitung. 1888. No. 22—23.

[4]) Burci, E., Richerche sperimentali sul processo di riparazione delle ferite long. delle arterie. Ref. Centralbl. f. Chir. 1890. No. 47.

[5]) Silberberg, Ueber die Naht der Blutgefässe. Inaugural-Dissertation. Breslau 1899.

[6]) Abbe, R., New York medical Journal. January 13. 1894.

[7]) Dörfler, Ueber Arteriennaht. Beiträge zur klin. Chirurgie. Bd. XXV. 3. Heft.

[8]) Murphy, J. W., a) Resection of Arteries etc. Medical Record 1897. Vol. 51. No. 3. b) Vortrag auf dem internat. med. Congr. zu Moskau. Ref. Centralbl. f. Chir. 1897. S. 1042.

[9]) Garrè bei Dörfler; ferner Discussion in der Vers. deutscher Naturforscher und Aerzte München 1899. Ref. Centralbl. f. Chir. 1899. No. 48.

[10]) Kümmell, 71. Versammlung deutscher Naturforscher und Aerzte. München 1899. Ref. Centralbl. f. Chir. 1899. No. 48. S. 1283.

Und trotz dieser zweifellos sehr anerkennenswerthen und schönen Erfolge des jungen Verfahrens sind gewiss noch für Manchen Bedenken vorhanden, im gegebenen Falle eine Arterienwunde durch Naht zu verschliessen oder gar eine Resection in der Continnität des Gefässrohres vorzunehmen.

Es ist eben schwer, sich ganz vom Gedanken einer durch die Technik verschuldeten Nachblutung frei zu machen, und ist es auch von vornherein einleuchtend, dass an Röhren, in denen ein so hoher Flüssigkeitsdruck herrscht, die Nahtmethoden einen hohen Grad von Vollkommenheit und Sicherheit haben müssen, um einer allgemeinen Anwendung sicher zu sein.

Die Methoden, um dies Ziel zu erreichen, sind zahlreich; doch hat bis jetzt keine die einfache Kopfnaht oder fortlaufende Naht bei Arterienwunden, i. e. bei Partialverletzungen, keine die Murphy'sche Invagination bei queren Durchtrennungen zu ersetzen vermocht.

Es ist nun möglich, durch eine bestimmte Technik das Anlegen von Nähten überhaupt an einem querdurchtrennten Arterienrohr zu vermeiden und ist es denkbar, in einer gleich zu erörternden Weise durch zwei Seidenligaturen und eine Prothese ohne Anlegung von anderweitigen Nähten zwei Gefässlumina zu verbinden.

Ich berichte hiermit kurz über eine grössere Anzahl von Thierexperimenten, die ich ausgeführt habe, um eine vom bisherigen abweichende[1]) und einen grossen Grad von Sicherheit gebende Methodik der Vereinigungstechnik zu finden.

Provisorischer Verschluss des zu- und abführenden Gefässstückes ist eine Hauptbedingung zum Gelingen der Vereinigung. An den grossen Gefässen der Extremitäten ist der ideale provisorische Verschluss die Esmarch'sche Kautschukbinde; handelt es sich um (arterielle) Blutgefässe, die nicht durch die Esmarch'sche Einwicklung comprimirt werden können, so giebt es im Wesentlichen drei Möglichkeiten, um während der Vornahme der Gefäss-

[1]) In der Discussion zu Murphy's Vortrag in Moskau demonstrirte M. Nitze*) eine Elfenbeinprothese für Gefässnaht, die nach Ausführung der Vereinigung weggenommen wird und hat Nitze dies Verfahren an Thieren erprobt. — Genauere Mittheilungen über die Technik dieses Verfahrens sind meines Wissens nicht erfolgt.

*) Nitze. Discussion am internat. medicin. Congress in Moskau. Ref. Centralbl. f. Chirurgie. 1897. S. 1042.

vereinigung blutleer zu operiren. 1. Die Digitalcompression, 2. die provisorische Ligatur, 3. die Anwendung verschiedenartigster Klemmapparate, deren Zweck es ist, das Gefäss zwar provisorisch sicher zu verschliessen, die Gefässwand aber möglichst wenig zu schädigen. Am schonendsten und in vielen Fällen auch am verlässlichsten dürfte bei Stammarterien wohl die Digitalcompression am eventuell freigelegten centralen Gefässstamme sein. —

Die provisorische Ligatur, bestehend in der Umschnürung des Gefässrohres mit einem möglichst starken Faden unter Zuhilfenahme eines Kautschukdrainrohres ist zwar ein sicherer provisorischer Gefässverschluss, im übrigen aber nicht sehr zu empfehlen, da auch nach Anwendung der stärksten Seidenfäden sich stets mehr minder ausgebreitete Intimarisse finden, die als nicht bedeutungslose Gefässwandläsion eine später erfolgende Gerinnselbildung an der Nahtstelle begünstigen.

Am schonendsten sind ausser der Digitalcompression durch Federdruck festschliessende, entweder gerade gearbeitete, oder rechtwinklich gebogene Klemmpincen, deren Branchen mit Drainröhren aus Kautschuk überzogen sein sollen. Dörfler (l. c.) hat z. B. bei seinen experimentellen Untersuchungen über Gefässnaht einen dicken Seidenfaden, der um die Arterie gelegt war, so lang an seinen beiden Enden zusammengedreht, bis das Lumen des Gefässes aufgehoben war und fixirte dann durch eine Arterienklemme die torquirten Fadenenden — ein Vorgehen, das nur empfohlen werden kann.

So viel steht sicher, dass der Druck, der den provisorischen Gefässverschluss herbeiführen soll, ein möglichst sanfter sei, und dass die zarten und sehr lädirbaren Gefässwände möglichst vor dem Drucke der Metallriffen der Klemminstrumente geschützt werden müssen.

Es ist wichtig zu wissen, dass sich arterielle Blutgefässe nach querer Durchtrennung — allerdings nach Körpergegenden verschieden — um einen oft sehr beträchtlichen Quotienten, ihrer Elasticität entsprechend, in das umgebende Gewebe zurückziehen, so dass die nach der queren Durchschneidung zu beobachtende Lumenabstände des centralen und peripheren Stückes oft so gross erscheinen, dass eine Wiedervereinigung des Gefässes kaum für möglich gehalten wird. Auch das Lumen verengt sich ca. um $^1/_3$.

Unsere Nahttechnik, die in mehreren Abbildungen schematisch dargestellt ist, besteht im folgenden: Es wird nach genügendem provisorischen Verschluss das centrale Ende des Arterienrohres mit einer feinsten Hakenschieberpincette durch einen kleinen Hohlcylinder hindurch gezogen, der so stark sein muss, dass die Arterie gerade sein lichtes Lumen ausfüllt. Fig. 1 und 2.

Bei kleinen Gefässen ist dieses Durchziehen am besten dadurch zu bewerkstelligen, dass an drei verschiedenen Punkten des

Fig. 1.

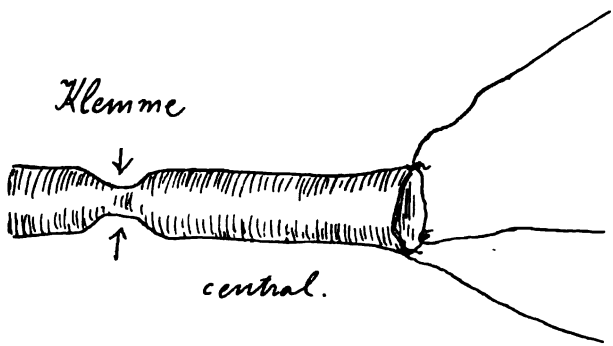

Fig. 2.

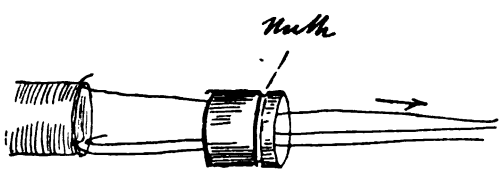

Arterienquerschnittes mit drehrunden Nadeln feine Seidenfäden durch die ganze Dicke der Arterienwand 1—2mal gezogen werden und die durchgezogenen Fäden geknüpft, das eine Ende des Fadens abgeschnitten, so dass man nun drei Halteseile hat, die mittelst einer Pincette durch das cylindrische Rohr hindurch geholt werden. Dieses Rohr hat eine Länge von 0,3—1 cm[1]) und trägt in der Nähe des einen Endes eine feine Nuth von mässiger Breite und

[1]) Anmerkung. Ich habe in letzter Zeit die Länge des Rohres die früher bis 1,5 cm betrug, reducirt, ja sogar nur schmale Ringe benutzt, deren später Erwähnung gethan wird.

etwa $^1/_8$—$^2/_8$ mm Tiefe. Fig. 2. Das Arterienrohr wird so weit durch den in seiner Wandung ausserordentlich dünnen Cylinder durchgezogen, dass das freie Ende des centralen Arterienstumpfes $^1/_4$—$^1/_2$—1 cm über den peripheren Rand des Cylinders vorschaut. Fig. 3. Der Cylinder wird nun zart gehalten und durch Zug an den drei durchgezogenen Seidenfäden wird das Arterienrohr über den Cylinder so umgestülpt, dass die Intimafläche des Gefässrohres auf ca. $^1/_4$—$^1/_2$ bis höchstens 1 cm Distanz umgestülpt erscheint und die Adventitia des Gefässrohres in der-

Fig. 3.

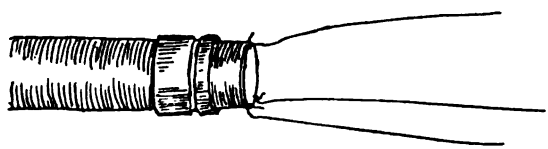

Fig. 4.

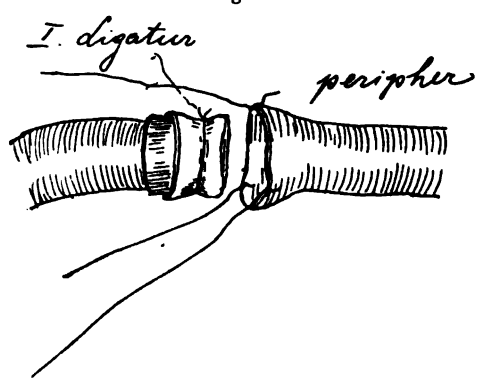

selben Ausdehnung dem Prothesencylinder aufliegt. Fig. 4.

Bei grösseren Gefässen wird dieses Umstülpen noch viel rascher als durch die Fadenschlingen mittels dreier feiner Klauenschieberpincetten ausgeführt und wird nunmehr eine feine, aber starke Seidenligatur um den umgestülpten Theil des Gefässrohres an jener Stelle angelegt, wo am Prothesencylinder die Nuth gelegen ist, so dass der Seidenfaden, die Gefässwand fest umschnürend, sich in diese hineinlegt und die Prothese unverrückbar am centralen Ende des Gefässrohres befestigt. (Fig. 4, Ligatur I).

Damit sind für das centrale Gefässende die Vorbereitungen zur Vereinigung getroffen und wird das periphere Ende auf folgende Weise behandelt:

Man sticht ebenfalls an 3 oder 4 in gleichen Abständen befindlichen Stellen der Peripherie des distalen Gefässrohrabschnittes mit drehrunder Nadel und feinem Seidenfaden 1—2mal durch die ganze Dicke der Gefässwand und bekommt so mehrere Fadenzüge in die Hand, mit deren Hülfe man das Lumen des peripheren Stückes auseinanderziehen kann.

Das Wesen der Vereinigung besteht darin, dass das centrale Ende mit der Prothese in das periphere invaginirt wird, und ist es auf diese Weise möglich, sehr breite Intimaflächen mit einander in Berührung zu bringen.

Fig. 5.



Es ist diese Methode der Gefässvereinigung das Spiegelbild der Darmnaht nach Jobert.

In manchen Fällen lässt sich das centrale, mit der Prothese armirte, sehr leicht in das periphere Gefässende, das durch 4 Seidenfäden oder durch ebenso viele kleine Klauenschieberpincetten gefasst ist, invaginiren. Ist diese Invagination gelungen, so muss dafür gesorgt werden, dass ein Herausschlüpfen des Invaginatum aus dem Invaginans sicher vermieden werde, und dies geschieht durch eine zweite Seidenligatur, die etwas fester als das Invaginans auf der Prothese befestigt ist. Fig. 5. Diese Ligatur kann an zwei verschiedenen Stellen angelegt werden:

1. einmal der Nuht in der Prothese entsprechend, so dass beide Seidenligaturen in dieselbe Querschnittsebene zu liegen kommen;

2. aber kann diese Ligatur so angelegt werden, dass sie hinter der Umschlagsfalte des Invaginans auf der Prothese befestigt wird, und ist es in diesem Falle erforderlich, so weit zu invaginiren, dass die umgestülpte Intima des centralen Gefässrohrabschlusses noch etwa

2—3 mm vom peripheren Rohrabschnitte überragt wird, so dass genügender Platz zur Anlegung dieser Ligatur gegeben ist. Im ersten Fall wird eine Lösung von Invaginans und Invaginatum durch die sich in die Nuth einlegende zweite Ligatur gehindert, ein Vorgang, der ebenso sicher erscheint, wie jener später geschilderte, bei dem die zweite Seidenligatur das Invaginans an die Prothese hinter dem umgestülpten Gefässrohrabschnitt fixirt und so ein Abgleiten mit absoluter Sicherheit verhindert, da der umgestülpte Gefässwandtheil ja durch die Ligatur an der Stelle der Nuth ebenfalls fest fixirt ist. Wollte man noch ein Uebriges

Fig. 6.

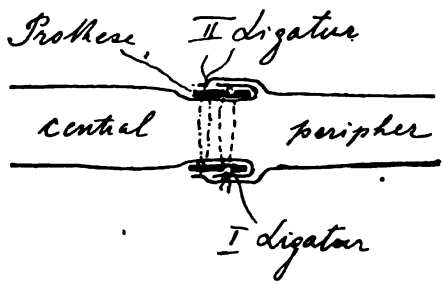

Fig. 6a.

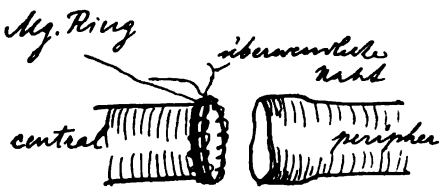

thun, so könnte man durch 2—3 Haltenähte noch Invaginans und Invaginatum auf der Prothese vereinigen, was indessen nicht nöthig erscheint, da in keinem der gemachten Versuche es zu einer Loslösung der vereinigten Gefässabschnitte gekommen ist. Ein ideeller Durchschnitt durch ein auf solche Weise vereinigtes Blutgefäss ergiebt an der Stelle der um die Nuth gelegten ersten Seidenligatur ein dreimaliges Wiederkehren der Gefässwandung in folgender Reihenfolge: Fig. 6.

I. Intima, Media, Adventitia, Prothese, dann

II. Adventitia, Media, Intima. (So weit am centralen Gefässstück.)

III. Intima, Media, Adventitia (am peripheren Stück).

Zwei ganz kleine circuläre Gewebsabschnitte verfallen durch die beiden Seidenligaturen der Nekrose und zwar ein 1—2 mm breiter Streifen vom centralen Stück und ein ebenso breiter vom peripheren Ende.

Wenn man sich die Ausdehnung und Gestaltung der Berührungsflächen der Gefässintima beider Enden vorstellt, so findet man, dass diese Berührungsstelle ca. 1—2—4 mm breit ist und ebenfalls cylindrische Gestalt hat, so dass also relativ sehr bedeutende Intimaflächen mit einander in Contact gebracht

Fig. 6b.

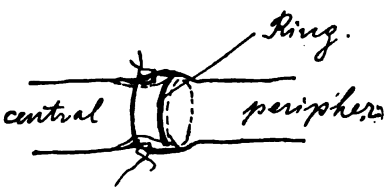

Fig. 6c.

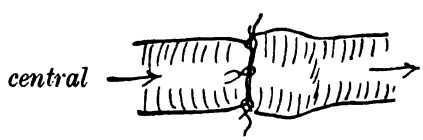

sind und die Gelegenheit zu einer raschen Verklebung dieser Flächen eine sehr günstige ist. Der Unterschied zwischen einer mit Blut gefüllten, pulsirenden Arterie und einer provisorisch abgeklemmten quer durchschnittenen, blutleeren Schlagader ist ein sehr bedeutender. Das durchschnittene und blutleere Gefäss hat einen nahezu um $^1/_3$—$^1/_4$ geringeren Durchmesser als das blutgefüllte. Aus diesem Grunde muss, worauf wir früher noch nicht hingewiesen haben, bei der Wahl des Prothesencylinders darauf Rücksicht genommen werden, dass das Gefäss sich zusammengezogen hat, ergo eine Prothese gewählt werden, die etwas zu gross für das entleerte Gefässrohr erscheint.

Beim Vorgange des Invaginirens des centralen in das peri-

University of California
LIBRARY
Medical Dept.

phere Ende erweist es sich unter Umständen als sehr vortheilhaft, mit einer ganz stumpfen und glatt gearbeiteten Péan'schen Klemme in das periphere Ende im geschlossenen Zustande einzugehen und durch langsames vorsichtiges Oeffnen der Branchen eine leichte Dehnung des Invaginans zu bewerkstelligen. Ein solches Vorgehen ist niemals von Intimarissen begleitet.

Tuben von Glas, Aluminium etc., sowie Gummidrainrohre sind ja schon von Experimentatoren zur Gefässnaht verwendet worden und zwar von Gluck[1]), R. Abbe[1]) u. A.

Man hat sogar den Versuch gemacht, feinste glatte Glastuben (Gluck u. A.) in das Gefässlumen einzuführen und über ihnen die Gefässwand zu vereinigen. Auch wir haben bei unseren ersten Versuchen derartige endovasale Prothesen aus dem gleich zu nennenden Materiale verwendet. Doch muss von vornherein die Ueberlegung Platz greifen, dass ein Fremdkörper in einem Blutgefässe in die Blutbahn gebracht, durch Bildung von mehr minder scharfen Vorsprüngen und todten Räumen geradezu die beste Gelegenheit zur Bildung von Gerinnungsvorgängen abgeben muss und sind auch die Versuche, über die in dieser Hinsicht berichtet wurde, nach der Angabe der Autoren, nur zum geringeren Theil günstig ausgefallen.

Die Verwendung einer Prothese, die extravasal liegt, wie es bei unserer Nahttechnik der Fall ist, vermeidet diesen Uebelstand und würde es gewiss eine Reihe von Materialien geben, aus denen man derartige Prothesen mit der nöthigen Genauigkeit und Zartheit arbeiten könnte und erwähnen wir da nur als Materialien Glas, Celluloid, Aluminium, Hartgummi und die Edelmetalle wie Silber und Gold. Und trotzdem haben wir keines von diesen Materialien gewählt, sondern die Prothesen aus einem Stoffe fertigen lassen, der den unschätzbaren Vortheil bietet, vollkommen resorbirbar zu sein, sich in jeder beliebigen Form verarbeiten zu lassen und die Möglichkeit einer Sterilisation durch beliebig langes Auskochen ergiebt. In diesem Materiale liegt der Schwerpunkt der ganzen Frage und wie wir gleich betonen wollen, nicht nur für die hier zu erörternde Gefässnaht, sondern auch für die Technik der Nervennaht, sowie für eine grosse Reihe anderer operativer Techni-

[1]) l. c.

cismen, bei denen es von Vortheil ist, der Resorption zugängliche Gegenstände zu verwenden und einer Einheilung überlassen zu können; doch davon später.

Dieses Material, das alle diese Eigenschaften besitzt, ist ein Metall: das Magnesium, ein bisher in der industriellen Technik ausserordentlich wenig verwendetes und auch wenig dargestelltes Product, das im praktischen Leben eigentlich nur zur Erzeugung des Magnesiumlichtes verwendet wurde, welches durch Verbrennen von Magnesiumbändern erzeugt wird. Erst in allerjüngster Zeit scheint das Magnesium in der industriellen Technik eine etwas grössere Rolle zu spielen berufen zu sein, indem eine Legirung dieses Metalls mit dem ihm nahe stehenden Aluminium unter dem Namen Magnalium (Mach jun.) zu vielfacher Verwendung bestimmt erscheint. Die Resorptionsfähigkeit des Magnesiums ist chemisch naheliegend und begreiflich und sicher manchem Chemiker bekannt. —

Auf den ersten Blick mag es verwunderlich erscheinen, von einem Metalle zu sprechen, das in den Geweben ohne Weiteres aufgelöst wird. Andererseits aber ist es doch bekannt, dass Nähnadeln, die aus Stahl gefertigt sind, sowie Fremdkörper aus Eisen, sich jahrelang im menschlichen Körper aufhalten können, zwar an ihrer Oberfläche Veränderungen chemischer Natur wahrnehmen lassen, aber dennoch einem eigentlichen Resorptionsprocesse nicht verfallen oder nur ausserordentlich langsam denselben von Statten gehen lassen.

Auch bezüglich der Bleiprojectile ist es bekannt, dass dieselben Jahrzehnte lang im Körper liegen bleiben können, sich sehr häufig abkapseln und in vielen Fällen ihrem Träger keine Beschwerden bereiten. Und doch ist von verschiedenen Seiten, namentlich von Küster[1]) und Lewin[2]) der Nachweis erbracht worden, dass bleierne Fremdkörper nicht als vollkommen gleichgiltig angesehen werden dürfen, sondern dass auf dem Wege chemischer Vorgänge eine Aufnahme von löslichen Bleiverbindungen, die sich während des Aufenthaltes des Projectils im Organismus bilden, Erscheinungen einer Bleivergiftung auftreten können.

---

[1]) Küster, Ein Fall von Bleivergiftung durch eine im Knochen steckende Kugel. Langenbeck's Archiv. Bd. 43. S. 221.

[2]) Lewin, Langenbeck's Archiv. Bd. 43. S. 228.

Metallene Gegenstände, die in den Magendarmcanal gelangen, erleiden bei längerem Aufenthalte namentlich durch den Schwefelwasserstoff Veränderungen ihrer Oberfläche, die aber ebenfalls nicht als Resorptionsprocesse zu deuten sind (Murphyknopf).

Ein Metall, das manche Eigenschaften hätte, um im menschlichen Körper resorbirt zu werden, ist das Aluminium, das in alkalischen Flüssigkeiten und ganz verdünnten Mineralsäuren leicht unter Wasserstoffentwicklung löslich ist; bei Gegenwart von Kochsalz wird es fast durch alle organischen Säuren gelöst. Trotzdem ergaben diesbezüglich angestellte Versuche, dass eine rasche Auflösung eigentlich nur im sauren Magensafte möglich ist. (Im Darm langsamer.) — Es findet aber immerhin im Gewebe eine ganz langsame Resorption statt. Ob diese Eigenschaft in der Legirung von Aluminium und Magnesium, dem Magnalium ebenfalls und noch mehr vorhanden ist und dies biegsame, torsionsfähige Metall dann ebenfalls reichliche Verwendung, vor allem zu Nahtmaterial finden könnte, wird durch Versuche, mit denen ich beschäftigt bin, zu ermitteln sein. — Aluminiumprothesen gegenwärtig bei Kieferoperationen (Partsch) zeigen oft bedeutende Resorptionserscheinungen, die aber meist auf den Chemismus der Mundhöhle zu beziehen wird. — Dem Aluminium nicht allzu fernstehend ist das Magnesium, mit dem ich bereits im Jahre 1892 und 1893 Resorptionsversuche anstellte. Das Magnesium wird heutzutage als Metall vollkommen rein durch Elektrolyse dargestellt. Es ist ein silberweisses Metall, das sich an trockener Luft nicht sehr verändert, an feuchter sich sofort mit einer dünnen Schichte Oxyd überzieht.

Es lässt sich feilen, hämmern, poliren, drehen, zu Draht ausziehen und zu Blech walzen.

Das specifische Gewicht ist noch geringer, als das des Aluminiums.

Allgemein bekannt ist, dass metallisches Magnesium mit weisser schönleuchtender Flamme zu Magnesiumoxyd verbrennt. Sogar in Wasser löst sich Magnesium auf unter Bildung von Gasblasen, besonders, wenn das Wasser höher temperirt ist. In Alkalien und in äusserst verdünnten Säuren löst sich das Magnesiummetall ausserordentlich leicht unter reichlichster Gasentwicklung.

Die einzige Schwierigkeit in dieser ganzen Frage war die Herstellung von aus Magnesium gefertigten Gegenständen, und erst im Jahre 1898 war es möglich, durch Vermittlung der Firma Rohrbeck in Wien Magnesiumgegenstände herzustellen, die den gewünschten Zwecken annähernd entsprachen. Es ist nun möglich geworden, Magnesiumröhren, in den verschiedensten Grössen und Formen, Magnesiumplatten, Stifte, Nägel herzustellen und ist es zweifellos, dass bei weiterer Entwicklung der Angelegenheit auch noch ganz andere Verwendungsarten für das leicht zu bearbeitende Metall sich finden werden.

Was den eigentlichen Resorptionsvorgang im Gewebe anlangt, so ist zu betonen, dass nach Ansicht hervorragender Chemiker, die ich um ihren Rath befragt habe, die Auflösung des Magnesiums im Thierkörper sich aus mehreren Factoren zusammensetzt.

Einmal wird es zu reinen Oxydationsvorgängen kommen, die an das Vorhandensein des Sauerstoffes im Blute gebunden sind, ferner ist bei den Resorptionsvorgängen die Kohlensäure im hervorragenden Maasse betheiligt, da es eine sehr leichtentstehende Verbindung zwischen Magnesium und Kohlensäure giebt, die doppeltkohlensaure Magnesia; endlich ist der Wassergehalt der Gewebe von ausschlaggebender Bedeutung, indem es uns ja schon bekannt ist, dass das Magnesiummetall in feuchter Luft sehr rasch sich mit einer Oxydschicht überzieht, ein Vorgang, der in den wasserhaltigen Geweben jedenfalls auch stattfindet.

Es ist möglich, dass die im Blute gelösten Salze und die chemische Zellthätigkeit selbst ebenfalls noch ein Geringes für den Resorptionsprocess des Magnesiums beitragen. So viel aber steht sicher, dass der Resorptionsprocess im Wesentlichen an das Vorhandensein von Sauerstoff, Kohlensäure und Wasser gebunden ist.

Die histologischen Vorgänge bei der Resorption des Magnesiums in den verschiedenen Geweben sind etwas complicirter Natur und erlaube ich mir hier nur die wesentlichsten Punkte, die allgemein für dieselben maassgebend sind, zu erwähnen. Es kommt in der Umgebung des Magnesiumfremdkörpers zu einer massenhaften Ansammlung von Rundzellen und zur Aus-

bildung eines mässig umfangreichen Granulationsgewebes und betheiligen sich sämmtliche umliegende Gewebsschichten an diesem Vorgange.

Wie überall, wo Fremdkörper eine Zeit hindurch im Gewebe liegen, kommt es zur Entwicklung von Fremdkörperriesenzellen. Man kann ferner Fettkörnchenzellen und Leukocyten mit verschiedenartigem Inhalte sehen.

Nicht selten gelingt es, kleine schwarze Metallkörner sowohl in den Riesenzellen, als auch in den Leukocyten zu erblicken, während sonst alle Formen von jungen Bindegewebszellen in der Umgebung des Fremdkörpers auftauchen und neugebildete Capillargefässe dieses zellreiche Gewebe durchziehen.

Während dieser Vorgänge verlieren die Magnesiumsprothesen an ihrer Oberfläche den Glanz; schon nach 24 Stunden sind deutliche Rauhigkeiten an ihnen zu verspüren.

Die Oberfläche wird schwärzlich gefärbt. Nach 3—4 Tagen sind schon viel tiefere Furchen, Risse und Substanzverluste wahrzunehmen. Endlich fallen ganze Stücke, ans dem Zusammenhange gelöst, heraus, und verfallen wieder für sich dem Auflösungsprocesse und ist dabei zu betonen, dass die Granulationen in der Umgebung der Magnesiumkörper eine deutlich schleimige Beschaffenheit haben.

Diese Resorptionsvorgänge lassen sich in verschiedener Weise verfolgen; am instructivsten am Magnesiumstaube, der in das Gewebe eingebracht wird und nach 24 Stunden sammt dem mit entfernten Gewebe untersucht wird. Sowohl an Zupf- als auch an gehärteten Schnittpräparaten gewinnt man genaue Aufschlüsse über die Vorgänge der Resorption. Magnesiumplatten und Magnesiumdrähte eignen sich für längere Beobachtungsdauer und findet man einen 1 mm dicken Magnesiumdraht nach 15 Tagen bereits in mehrere Stücke zerfallen und in seiner Dicke wesentlich ($^1/_3$—$^1/_4$ des früheren Umfanges) reducirt.

Die sich hierbei abspielenden Vorgänge am Metalle selber kann man am besten mittelst eines optischen Hülfsapparates, des sogen. Verticalilluminators von Zeiss, der eine Belichtung des Objectes von oben her bewirkt, verfolgen.

An den Magnesiumblechplättchen sieht man zuerst an den Kanten und Ecken das Auftreten von kleinen Höhlen, Buchten

Vertiefungen, die — sit venia verbo — den Howship'schen Lacunen bei der lacunären Knochenresorption gleichen; sie sind mit Zellmaassen erfüllt.

Ausserdem ist noch zu bemerken, dass in dem Granulationsgewebe und insbesondere in der Nähe von losgelösten Metallplättchen sich krystalloide Massen und Krystalle von verschiedenster Art und verschiedenstem Aussehen finden. Ab und zu können solche Krystalle auch intracellulär zur Beobachtung kommen. Dies das Wesentlichste über den Resorptionsprocess, dessen Details in den verschiedenen Geweben grosse Differenzen aufweisen. —

Ausser der oben beschriebenen Vereinigungstechnik von quer durchschnittenen Blutgefässen habe ich noch eine zweite versucht, deren Princip die Aneinanderfügung zweier mit einer Endplatte versehener Magnesiumröhren ist, die an diesen Endplatten

Fig. 7.

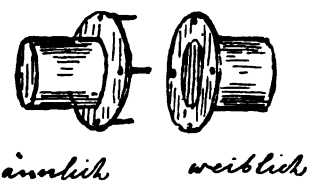

einen Vereinigungsmechanismus besitzen, die somit noch mehr dem Princip des Murphyknopfes für die Darmvereinigung gleicht. — Der Verschlussapparat besteht wie bei jenem aus einem männlichen und einem weiblichen Theile. Der männliche Theil besteht aus einem Magnesiumcylinder von ungefähr $^1/_2$—1 cm Länge, der an seinem einen Ende eine gleichfalls durchlochte ca. 2 cm breite Platte trägt, die ziemlich kräftig gearbeitet ist. Auf dieser Platte sitzen 4, ebenfalls aus Magnesium gefertigte Stifte von etwa $^1/_2$ mm Dicke, die an den Enden etwas zugeschärft sind. Fig. 7.

Der weibliche Theil des Gefässvereinigungsapparates ist ganz ebenso construirt wie der männliche, nur mit dem einen Unterschied, dass die Endplatte an Stelle der 4 Zapfen 4 kleine Löcher trägt. (Fig. 7.)

Die Anwendung zum Gefässverschlusse ist folgende:

Es wird das centrale Gefässende durch den männlichen Theil

durchgezogen und nun durch Klauenschieberpincetten oder Seidenfäden die Gefässwand so nach aussen umgestülpt, dass die 4 Stifte durch sie durch gesteckt werden können, und so die endständige Platte von der evertirten Gefässwand bedeckt ist und die Intimafläche in bedeutender Ausdehnung frei zutage tritt. Fig. 8.

Fig. 8.

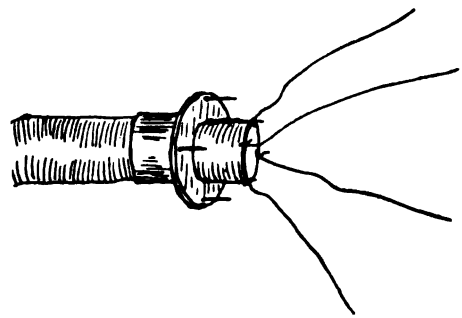

Nun wird über das periphere Stück des Gefässes der weibliche Theil gezogen und wieder das Gefässlumen durch Seidenfäden oder durch Klauenschieberpincetten entfaltet, sodass die 4 Spitzen des männlichen Theiles durch die 4 Löcher des weiblichen Theiles dringen und die an der Endplatte des männlichen Theiles liegende

Fig. 9.

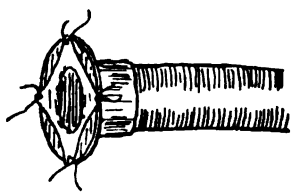

Fig. 10.

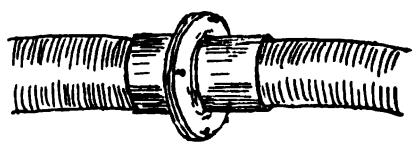

Intimafläche auf die weiblicherseits zutage liegende gepresst wird. Fig. 9 und 10. Es kommen dadurch breite Intimaflächen in Berührung bei vollkommen freibleibendem Gefässlumen und werden nun die beiden Antheile des Gefässschliessers fest gegen einander gedrückt und durch Plattquetschen der 4 Stifte des

männlichen Theiles der kleine Apparat geschlossen, so dass nunmehr eine axiale Vereinigung der beiden Gefässlumina ohne jede Verengerung der Lichtung zustande gebracht ist.

An den Intimaflächen entsteht ja bekanntlich sehr rasch eine Verklebung und sind zu einer Zeit, da der Druck der beiden Endplatten die doppelte Lage Gefässwandung verdünnt oder zum Absterben gebracht hat, die Gefässwandungen mit einander fest verlöthet.

Doch bemerke ich gleich, dass über diesen Punkt, sowie über die pathologisch-anatomischen und pathologisch-histologischen Verhältnisse der Gefässwand- und der Intimaheilung nach unserer Nahttechnik meine Untersuchungen noch nicht abgeschlossen sind und ich werde über dieselben später und an anderer Stelle Genaueres berichten.

Die Vereinigung mit dieser Methode hat ihre Vortheile und Nachtheile gegenüber der erstgenannten: 1. Die Prothese ist complicirter und deshalb eher einem Versagen ausgesetzt, als der einfache mit Nuht versehene Cylinder. 2. Bedarf die letztere Methode einer genaueren und vermehrten Assistenz gegenüber der ersteren und 3. ist das Evertiren der Gefässwand am weiblichen Theile des Gefässschliessers nicht immer ganz leicht und empfiehlt es sich, manchmal eine 4fache Naht am freien Rande des Gefässes anzulegen und mit derselben das Gefäss an die 4 Löcher des weiblichen Theiles zu fixiren.

Die Vortheile dieser Technik sind darin gelegen, dass die Spannung des Gefässes nach erfolgter Vereinigung eine etwas geringere ist als beim Invaginationsverfahren, und dass bei sehr starkwandigen Gefässen es zu keiner irgendwie erheblichen Verengerung des Gefässlumens bei der Vereinigung kommen kann, was bei der Nahttechnik mit dem Magnesiumcylinder wohl möglich ist.

Ich neige mich aber der Ansicht zu, dass gerade der Einfachheit halber die Technik mit dem Cylinder, der vorhin beschriebenen überlegen und die empfehlenswerthe ist. —

Auch in technischen Fragen ist, wie es wohl naheliegend ist, ein Abschluss derzeit noch nicht erzielt.

Im Anschluss an die früher erwähnte Nahttechnik möchte ich bemerken, dass ich noch mit anderen Vorkehrungen Versuche über die circuläre Gefässvereinigung mache. —

So z. B. habe ich eine Invaginationsmethode versucht, die sehr einfach ist und dem invaginirten Gefässabschnitt sein Lumen ungeschmälert erhält. —

Mit einer überwendlichen fortlaufenden Naht mit feinster Seide näht man aussen am Ende des centralen Arterienstumpfes einen flachen Ring oder sehr schmalen Cylinder aus Magnesium fest. s. Fig. 6a. Das so armirte centrale Stück wird soweit in das periphere invaginirt, bis der Rand des peripheren Stückes um 1—2 mm die durch die Prothese erzeugte ringförmige Ausschwellung überragt. Eine Befestigung durch 2—3 Nähte zwischen Invaginans und Invaginatum ist der Sicherheit halber zweckmässig, aber nicht unbedingt nothwendig, da die Elasticität des peripheren Stückes vor und hinter der durch die Prothese gestützten Stelle eine leichte Einschnürung, die jene festhält, bewirkt. — Fig. 6b. und c.

Auch über Einzelheiten der Technik muss ich auf später erscheinende Mittheilungen verweisen. —

Endlich möchte ich noch hier erwähnen, dass mit Knopf- oder fortlaufender Naht genähte Partialverletzungen von Blutgefässen durch kleine aus Magnesium-Hohlcylindern ausgeschnittene concav-convexe Plättchen, die auf der Nathstelle fixirt werden, eine Sicherung erfahren können. —

Es giebt Fälle, in denen die Arterienwand sehr dick ist, sodass sie sich schwer über die Prothese umstülpen lässt und demgemäss das periphere Stück beträchtlich dilatirt werden muss, um das centrale Stück sammt Prothese invaginiren zu können.

In solchen Fällen empfiehlt es sich, eine ungefähr $^3/_4$ cm lange Adventitiamanschette vom centralen Gefässende abzupräpariren, was zu unserem Erstaunen in den meisten Fällen sehr leicht gelingt, und dann erst die Umstülpung über das Magnesiumrohr vorzunehmen.

Bei den Versuchen an den gewöhnlich erreichbaren Versuchsthieren, dem Hund und dem Schweine, sind die Arterien ausserordentlich eng und besitzt beispielsweise die Arteria femoralis eines mittelgrossen Hundes das Caliber einer menschlichen Radialis. Aus diesem Grunde ist auch die makroskopische Betrachtung der von solchen Versuchsthieren gewonnenen Präparate nicht sonderlich instructiv und gewinnt man nur bei Lupenuntersuchung, besonders

aber bei Betrachtung der Nahtstelle an Serienschnitten einen klaren Eindruck von den thatsächlichen Vorgängen.

Die Vereinigung der Gefässenden ist nach ungefähr 8 Tagen bereits eine recht solide und sieht man nach völliger Heilung der Gefässinvagination an der genähten Stelle eine bedeutende Verdickung der Intima, ganz ähnlich, wie sie schon Jassinowsky u. A., dann Dörfler bei seinen nach Murphy's Nahttechnik gemachten Versuchen fand.

Bei Betrachtung von aussen sieht man einen dicken fibrösen Ring um die Arterie gelagert, entsprechend dem zu Bindegewebe gewordenen Granulationsgewebe, das die Resorption des Magnesiumrohres zu besorgen hat.

Die genaueren Mittheilungen über die Gefässwandvereinigung in anatomischer Hinsicht folgen an anderer Stelle und muss ich hier nur noch bemerken, dass leider eine grosse Zahl schöner, die Anatomie der Gefässvereinigung darstellender Präparate bei einem Brande des Laboratoriums unserer Klinik zu Grunde gegangen sind.

Die Vereinigung von Venen gelingt, wie es wohl naheliegend ist, noch leichter, als die von arteriellen Gefässen, weil die Venenwandung noch viel dünner ist und ausserordentlich elastisch und dehnbar zugleich.

Die Nahttechnik, für die wir nur die cylindrische Prothese verwendet haben, ist ganz dieselbe, wie für die Arterien, nur mit dem Unterschiede, dass, der centripetalen Blutströmung entsprechend, das periphere Gefässende in das centrale invaginirt wird und zwar aus dem Grunde, dass dem entgegenkommenden Blutstrome die Umschlagsfalte keinen Widerstand entgegensetzt, sondern der Blutstrom aus einem etwas engeren Gebiete in ein weiteres strömt — Verhältnisse, die bei der Naht der Arterien vollständige Analogie finden.

Nach geschehener Vereinigung nimmt man bei der Arterie zuerst die periphere, bei der Vene zuerst die centrale Klemme ab, darauf die andere und nun sieht man sofort, wie das Gefäss, dessen Lumenverengerung wir schon erwähnt haben, sich ausdehnt und die Circulation beginnt. Und insbesondere an arteriellen Gefässen kann man aufs deutlichste verfolgen, dass die Pulsation jenseits der Vereinigungsstelle genau ebenso kräftig ist, als dies-

seits. Alle früheren Methoden der Gefässvereinigung waren durch die Vorstellung der sich nachträglich einstellenden, sowie der Stichkanalblutung, die oft schwer zu beherrschen war, beeinflusst.

Gerade die sichere Art der Vereinigung der beiden Gefässenden halten wir für einen besonderen Vortheil des Verfahrens.

Es ist selbstverständlich, dass bei dieser Vereinigungstechnik von einer Blutung aus Stichkanälen überhaupt nicht die Rede sein kann, indem ja durch zwei circulär angelegte Seidenligaturen die Gefässlumina invaginando vereinigt sind.

Ein 3 Tage nach der Naht der Carotis communis bei einem sehr grossen Hunde entnommenes Präparat zeigt z. B. die Lage des Magnesiumrohres und sieht man an der Innenfläche der Gefässwand zwei senkrecht zur Längsachse des Gefässes stehende Intimarisse (prov. Ligatur).

Die Heilung der Gefässwunde bietet, so weit es sich bis jetzt beurtheilen lässt, relativ einfache Verhältnisse.

Es erfolgt eine rasche Verklebung der breiten aneinanderliegenden Intimaflächen und sind bisweilen an der Umschlagstelle der Gefässwand, über der Magnesiumprothese kleine wandständige Thromben zu sehen. Im Allgemeinen aber ist das Lumen in der Regel nahezu frei von thrombotischen Massen und nur jene Verengerung der Lichtung auf einem Längsschnitte zu bemerken, welche durch das Umstülpungsverfahren der Arterienwand nothwendigerweise bedingt ist, indem da Theile der Gefässwand aus der Nachbarschaft herbeigezogen werden und deshalb stets eine leichte Verminderung des Lumens des Invaginatum feststellen lässt, auch wenn die Magnesiumprothese sehr weit gewesen[1]).

Die Gefässwand erscheint nach 6—8 Wochen in ein ziemlich derbes Narbengewebe eingebettet und sieht man, wenn man das Gefäss und die Nahtstelle nach dieser Zeit freilegt, dass bedeutende Adhäsionen mit der Umgebung vorhanden sind.

Nach noch längerer Zeit ist wiederum von aussen schon die

---

[1]) Anmerkung: Es ist sehr wichtig, nur ganz dünnwandige Magnesiumcylinder zu verwenden, damit die Resorptionsdauer die Heilungszeit der Gefässwand nicht wesentlich übersteigt. — Durch Einlegen in ganz verdünnte Essigsäure kann man sehr rasch beliebige Verdünnungen der Magnesium-Prothesen erzielen.

Gefässwand deutlich differenzirbar, wenn es auch wahrscheinlich ist, dass innigere adventitielle Verbindungen für immer an der Nahtstelle mit der Umgebung bestehen bleiben.

Die Intima ist an der Nahtstelle wallartig verdickt; selbstverständlich an jener Stelle, wo das nach aussen umgestülpte centrale Gefässende in das periphere invaginirt wurde.

Doch gleicht sich durch eine Endothelproliferation die Stufe zwischen beiden Gefässenden, die Anfangs naturgemäss vorhanden ist, aus und bleibt nur ein mehr minder dicker Ring an der Nahtstelle sichtbar.

Eine genaue Differenzirung der umgestülpten Theile der Gefässwand des centralen Stückes ist nicht möglich, da es da zu sehr festen Verschmelzungen kommt und eine einheitliche aus reichlichem, neugebildetem, jungem Bindegewebe bestehende Lage vorhanden ist.

In den ersten Wochen nach vollendeter Naht sind in allen Schichten der Gefässwand sowohl des centralen, als auch des peripheren Stumpfes ziemlich reichlich Rundzellenanhäufungen vorhanden und in der unmittelbaren Umgebung der Magnesiumprothese hat das Bindegewebe auf das deutlichste den Charakter eines sehr gefässreichen Granulationsgewebes von nicht sehr bedeutender Ausdehnung, in dem mit ziemlicher Regelmässigkeit Riesenzellen nachzuweisen sind.

Dieses Granulationsgewebe ist am reichlichsten entwickelt zu einer Zeit, da der Magnesiumfremdkörper durch den Resorptionsprocess in grössere und kleinere Fragmente zerfällt.

Wie schon oben erwähnt, lässt sich die Zeitbestimmung hierfür nicht ganz genau machen, da die Resorptionsdauer[1]) der Magnesiumröhren eine sehr ungleiche ist, je nach der Dicke, Ausdehnung und Gestalt der betreffenden Metallröhren einerseits und dem Blutgefässreichthum der Umgebung anderseits. Ferner ist zu bemerken, dass die Resorptionsdauer in verschiedenen Geweben sehr verschieden ist. Bemerkenswerth ist das Verhalten von Magnesiumprothesen in der freien Bauchhöhle[2]). Eine

[1]) Anm. 0,1 g Magnesium wird in 2—3—4 Wochen resorbirt (beim Menschen).

[2]) Anm. Die Resorption des Mg.-Metalles ist bei verschiedenen Thieren verschieden. Die vorstehende Bemerkung über Gascysten bezieht sich nur auf Kaninchen und Meerschweinchen, nicht aber auf grössere Thiere.

dünne, glasartige Membran umschliesst den Fremdkörper (Beginn der Abkapselung). Durch die Gasentwicklung beim Resorptionsprocess bilden sich um den Magnesiumkörper kleine Gascysten; eine Reihe interessanter pathologisch-anatomischer Befunde schliesst sich diesen Beobachtungen an und werden diese den histologischen Untersuchungsergebnissen angeschlossen werden.

Je grösser der Zeitraum ist, der zwischen Implantation der Prothese und der Betrachtung der Operationsstelle liegt, um so mehr kehren die Verhältnisse zur Norm zurück.

Die genaueren histologischen Details, die sich hierbei abspielen und zum Theil recht interessant sind, können wir an dieser Stelle leider nicht wiedergeben.

Auch für die Nervennaht haben wir die resorbirbaren Magnesiumröhren in Anwendung gezogen und zwar ausgehend von der Ansicht, dass ein, wenn auch ganz dünner Magnesiumcylinder um die Nahtstelle herumgelegt, diese vor mechanischen Insulten schützt; ausserdem strömt aus den Nervenenden und der Umgebung etwas Blut zu und dieses Blut hüllt die befindlichen Nervenendigungen im Magnesiumrohre ein und ist dieses Blutgerinnsel, wie ja schon lange bekannt, sehr günstig für die Vereinigung von Gewebstheilen.

Ausserdem aber ist es möglich, wenn die beiden Nervenenden in einem geschlossenen Metallrohre vereinigt werden, mit einigen wenigen ganz feinen Seiden- oder Catgutfäden die Adaptirung der Enden in genauester Weise zu erzielen, ohne befürchten zu müssen, dass ein Auseinanderweichen stattfindet. Die nach heute noch zumeist geltender Lehre vom centralen Stumpf aus wachsenden Nervenfasern haben gleichsam einen Weg vorgezeichnet, auf dem sie ihr Vorwärtswachsthum betreiben, und ähnelt dieses Verfahren der Nervenvereinigung der für Nervendefecte, aber auch zur Nervennaht schon viel früher angegebenen Suture tubulaire von Vanlair, welche von deutschen und französischen Autoren ausgeführt worden ist.

Es ist bekannt, dass insbesonders bei Nervendefecten decalcinirte Drainröhren, Kautschukschläuche u. s. f. zu ähnlichen Zwecken verwendet wurden.

Die von mir hierbei eingeschlagene Technik besteht entweder darin, dass man ca. 1 cm von der Schnittfläche des Nerven ent-

fernt durch jeden Nervenstumpf einen feinen Seiden- oder besser Catgutfaden zieht, hierauf die beiden Enden in ein Magnesiumrohr, das gerade bequem Platz bietet, einschiebt und nun über der Magnesiumprothese den Seidenfaden knüpft, so dass beim Knoten des Fadens die beiden Nervenquerschnitte innerhalb des Magnesiumröhrchens an einandergepresst werden, ohne dass daselbst eine Naht gemacht wird (Fig. 11), oder aber es wird über das eine Ende des freigelegten Nerven ein ca. $1—1^1/_2$ cm langes Magnesiumrohr geschoben, das in seinem Lumen etwas weiter sein muss als der Querschnitt des Nerven, und wird nun mittelst feiner drehrunder Nadel und feinster Seide das Neurilemm des Nerven an 3 Stellen durch Knopfnähte vereinigt, so dass wiederum die beiden Nervenquerschnitte durch paraneurotische Naht in directesten Contact gebracht sind (Fig. 12); nun wird

Fig. 11.

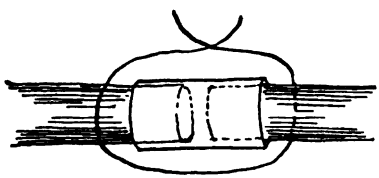

Fig. 12.

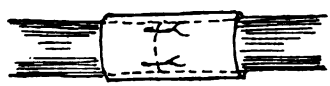

über die Vereinigungsstelle der Nerven das Magnesiumrohr darübergezogen und durch eine Umschlingungsnaht an das Gewebe der Nachbarschaft befestigt und dadurch in seiner Lage erhalten.

Die Resorption des Magnesiumcylinders, der hier sehr dünn gewählt wird, geht sehr rasch von statten. Es schützt aber immerhin die Nervennaht für 1—2 Wochen vor Verzerrung, Einheilen in schwielige Bindegewebe-, Knochen und Narbenmassen, vor Knickungen u. s. f.

Diese Methodik der Nervennaht wurde ausser bei mehreren Thierversuchen, über deren Ergebnis und histologische Aufklärung ich an anderer Stelle berichten werde, 3 mal von mir am Menschen angewendet[1]) und zwar einmal bei der Naht eines grösseren Medianusastes, einmal bei der Naht eines durch eine Schussverletzung abgerissenen Nervus peroneus, dessen Vereinigung erst

[1]) Anm. Seit dem Vortrage in Berlin wurden 7 Nervennähte, meist am N. ulnaris und N. medianus, vom Verf. ausgeführt.

8 Wochen nach der Verletzung vorgenommen wurde, und einmal bei der Naht des durch eine Stichverletzung abgetrennten Nervus vagus. Bei der Schussverletzung des Nervus peroneus zeigten sich 7 Wochen nach gemachter Naht deutliche Zeichen der rückkehrenden Motilität, bei der Naht des N. vagus beträgt die Beobachtungsdauer erst wenige Wochen und lässt sich ein Urtheil über Gelingen oder Nichtgelingen der Vereinigung noch nicht abgeben, während die Naht des Medianusastes nach kurzer Zeit ein völliges Wiederkehren der Function zur Folge hatte.

Die Verwendungsmöglichkeit resorbirbarer Metallröhren, sowie aber auch anderer aus Magnesium gefertigter Gegenstände hat mit dem Geschilderten gewiss nicht ihre Grenze erreicht, und haben wir noch eine ganze Reihe von Anwendungsarten für dieses Metall im Auge, auf die wir im Folgenden nur ein ganz kurzes Streiflicht werfen wollen.

Am naheliegendsten ist die Verwendung von Magnesiumdraht sowohl zur Anlegung von Knochennähten, die der Entfernung nicht bedürfen, als auch zur Anlegung von Fasciennähten, von Bauchwandsuturen und zur Vereinigung flächenhafter Gewebsabschnitte in der Tiefe, wobei eine Resorption des Nahtmateriales wünschenswerth erscheint.

Die Technik der Magnesiumdrahtdarstellung ist leider derzeit noch nicht so weit gediehen, um einen Draht zu fertigen, der ähnlich wie ein Silberdraht beliebig gebogen und zusammengedreht werden kann. Bei starkem spitzwinkligen Abknicken und bei starker Torsion brechen die im Handel derzeit vorkommenden Magnesiumdrähte spröde ab, ein Verhalten, das wohl zum Theil auf die sehr rasche Oxydirung dieses Metalls, wenn es mit der atmosphärischen Luft in Berührung ist, zurückgeführt werden muss.

Wir haben die Beobachtung gemacht, dass ganz frisch hergestellte Magnesiumdrähte eine ausserordentlich vielmal grössere Biegungs- und Torsionsfestigkeit haben als ein durch längere Zeit in Contact mit der äusseren Luft gestandener; durch sofortiges Einlegen frischhergestellter Magnesiumdrähte in Alkohol, Olivenöl und andere Flüssigkeiten kann seiner allzuraschen Oxydation entgegengearbeitet werden.

Von technischer Seite wird es für möglich gehalten, dass sich die Herstellungstechnik des Magnesiums so weit vervollkommt, um

einen Draht herzustellen, der den beanspruchten Forderungen gerecht wird. Wie schon oben angedeutet bringt da vielleicht das Magnalium einen Ausweg.

Für tiefe Nähte, z. B. bei der Etagennaht der Bauchdecken, bei der Bassini'schen Radicaloperation ist der Magnesiumdraht wohl heute schon anwendbar, wenn man den Schluss der Nähte durch Zusammenklemmen von durchlochten Magnesiumkugeln bewirkt und sind diesbezügliche Versuche im Gange.

Von verschiedenen Seiten wird bei Arthrotomien zum Zweck der Mobilisirung versteifter Gelenke von der Implantation der verschiedensten Fremdkörper zwischen die von einander getrennten Gelenkflächen Gebrauch gemacht. Als solche Fremdkörper sind verwendet worden: Celluloidplatten, (Hochenegg), Hartgummiplatten, Blätter von Gold- oder Silberfolie, gereinigte Stücke von Schweinsblase (Foederl[1]) u. A. m.

Auch Muskellappen (Helferich[2]) wurden als organisches Material zu gleichem Zwecke verwendet (Kiefergelenk).

Magnesiumblechplatten, in beliebiger Grösse herstellbar, mit jeder chirurgischen Scheere spielend leicht zu beschneiden, in ihrer Resorptionszeit ziemlich genau bestimmbar, sind jedenfalls in hervorragender Weise dazu geeignet, bei Gelenkplastiken die Wiedervereinigung der Flächen zu verhüten.

Elfenbeinstifte, Elfenbeinzapfen, theils bestimmt, bei einer Pseudarthrose in die Knochenenden eingetrieben zu werden, um den Fremdkörperreiz hervorzurufen, theils bestimmt in die Markhöhle von Knochenstücken und Knochenstümpfen eingeführt zu werden, um einer periostalen Knochenneubildung Stütze und Zeit zu gewähren und complicirte Fracturen zu schienen, werden vortheilhaft durch Magnesiumstifte, Nägel, Bolzen und Cylinder ersetzt.

Feste Klammern lassen sich aus diesem Metalle herstellen. Der Knochennagel kann gleichfalls aus diesem resorbirbaren Metalle gefertigt werden.

Wir haben in jüngster Zeit das Magnesium zur Behandlung

---

[1]) Foederl, O., Ueber künstliche Gelenkbildung. Prager Zeitschrift f. Heilkunde. Bd. XVI. Heft 4.

[2]) Helferich, Ein neues Operarationsverfahren zur Heilung des knöchernen Kiefergelenksankylose. Verhandl. der Deutschen Gesellschaft f. Chir. 1894.

von Blutgefässgeschwülsten verwendet, für Angiome, cavernöse Tumoren.

Es sind Versuche über seine Anwendung zur Naht parenchymatöser Organe gemacht worden[1]).

Ob sich das Magnesium in der Chirurgie des Magendarmcanals wird verwenden lassen, müssen experimentelle Untersuchungen erweisen.

Für die Ureterenchirurgie wäre eine Verwendung des Magnesiummetalles wohl eines Versuches werth.

Eine ganze Reihe von anderen Verwendungen für ein resorbirbares Metall kann des Chirurgen Phantasie ersinnen. Doch wollen wir es bei den hier gegebenen Andeutungen bewenden lassen, um eine noch in den ersten Phasen der Entwicklung begriffene Sache nicht über Gebühr auszuspinnen und dem der Idee nachfolgenden Versuche die Entscheidung über die Brauchbarkeit derselben zu überlassen.

Die Indicationsstellung für die Gefässnaht, die wir noch mit einigen Worten streifen müssen, wird sich vorerst auf Wunden und besonders Querverletzungen grösserer Arterien, verursacht durch Stich, Schuss, Riss, ferner auch bei zufällig während Operationen entstandenen Arterienwunden beschränken. In Betracht kommen selbstverständlich die grossen Körperarterien, wie die Carotiden, die Subclavia, Axillaris, Brachialis, die Aorta, Hepatica. Renalis, die Meseraicae, Femoralis und Poplitea, und ist an dieser Stelle auch noch zu erwähnen, dass in gewissen Fällen der Versuch wird gemacht werden müssen, bei embolischem Verschluss von arteriellen Gefässen an genau bekannter Stelle das Arterienrohr zu eröffnen, den Pfropf zu entfernen und das Gefäss durch Naht zu verschliessen, ein Plan, der von Ssabanejew[2]) bereits gefasst, aber nicht zu Ende geführt werden konnte.

Grössere Anforderungen stellt schon die Behandlung der Aneurysmen, von denen, wie bereits Dörfler l. c. hervorgehoben hat, besonders jene traumatischen Ursprungs wichtig sein werden.

---

[1]) Anm. Magnesiumplatten von 4—6 cm² Grösse eignen sich vorzüglich zur Naht von Leber- und Milzrupturen mittelst doppeltem Catgutfaden.

[2]) Ssabanejew, Zur Frage der Gefässnaht. Aus dem Odessaer Stadthospital Russki chirurgischeski archiv. 1896. Heft 4. Referirt im Jahresber. von Hildebrand. 1896.

Es lässt sich aber ganz gut denken, dass ein Aneurysmensack bei nicht allzugrossem Umfange exstirpirbar wäre und die Enden des Arterienrohres durch die Naht vereinigt werden könnten. Aber auch für nicht exstirpirbare Aneurysmen ist wohl eine Verwendung des Magnesiums denkbar und zwar als zuerst gerinnungserzeugender, dann resorbirbarer Fremdkörper.

Eine ideale Verwendung des Verfahrens, über die ich auch derzeit noch nicht abgeschlossene Thierversuche angestellt habe, betrifft die Abtrennung ganzer Gliedmaassen durch Circularsägen, durch scharfes Ueberfahrenwerden, wo sich vielleicht die Möglichkeit ergeben kann, nach Entfernung der zerrissenen und gequetschten Partien und Entfernung des Blutes aus dem Gefässsysteme des abgetrennten Extremitätentheiles durch Durchspülung nach Vereinigung des Knochens eine erfolgreiche Naht der Hauptarterie und der Hauptvene zu machen und auf diese Weise die Gliedmasse vielleicht dem Organismus zu erhalten.

Ueber die Ausbildungsfähigkeit dieses Gedankens lässt sich selbstverständlich derzeit kein Urtheil abgeben, ebensowenig darüber, ob sich aus der Möglichkeit der Anheilung abgetrennter Extremitätentheile durch Gefässnaht weitere Consequenzen für unser therapeutisches Handeln ergeben werden.

XXXVI.

(Aus der Heidelberger chirurg. Klinik.)

Ueber Darmverschlingung nach der Gastro-Enterostomie.[1]

Von

Privatdocent Dr. Walther Petersen,

I. klin. Assistenzarzt.

(Mit 3 Figuren im Text.)

Jede Gastroenterostomie, nach welcher Methode auch immer sie ausgeführt wird, schafft im Abdomen abnorme Adhäsionen, Ringe, Schlingen oder Schlitze, die ihrerseits die mannigfachsten Formen der Darmverschlingung oder Einklemmung bedingen können.

An hiesiger Klinik kamen nun im Verlauf der letzten 2 Jahre 3 Fälle von einer bisher noch nicht beschriebenen Art der Darmverschlingung zur Beobachtung, die mir einiges theoretisches und practisches Interesse zu verdienen scheinen.

Ich lasse zunächst die wichtigsten Daten der Krankengeschichten und der Sectionsprotocolle folgen.

Fall I. Frau K. Sch., 54 J. cf. Steudel, die in den letzten Jahren an der Czerny'schen Klinik ausgeführten Magenoperationen und die Endresultate der früheren Operationen. Bruns' Beitr. zur klin. Chir. Bd. XXIII. p. 87 Fall 11.

Am 21. XII. 1897 Operation mit der Diagnose kindskopfgrosses Ovarialcystom rechts; andauerndes Erbrechen infolge reflectorischer Pylorusstenose (vielleicht auch locale Erkrankung des Pförtners oder der Gallenblase). Zuerst Schnitt vom Nabel bis zur Symphyse, dann Palpation der oberen Bauchgegend, wobei man knotige Härten am Pylorus fühlte. Exstirpation des

[1] Abgekürzt vorgetragen am 3. Sitzungstage des Congresses, 20. April 1900.

Ovarialtumors. Dann Verlängerung des Schnittes um 12 cm nach aufwärts; der wallnussgrosse derbe Pförtnertumor sass hauptsächlich an der hinteren Wand und schickte einen bohnengrossen Zapfen nach dem Pankreas vor; ausserdem waren einige hanfkorngrosse derbe Knötchen in der Serosa des Magenüberzugs verstreut. Der Tumor wäre noch operabel gewesen; wegen schlechten Pulses wurde jedoch zunächst nur die hintere Gastroenterostomie

Fig. 1.

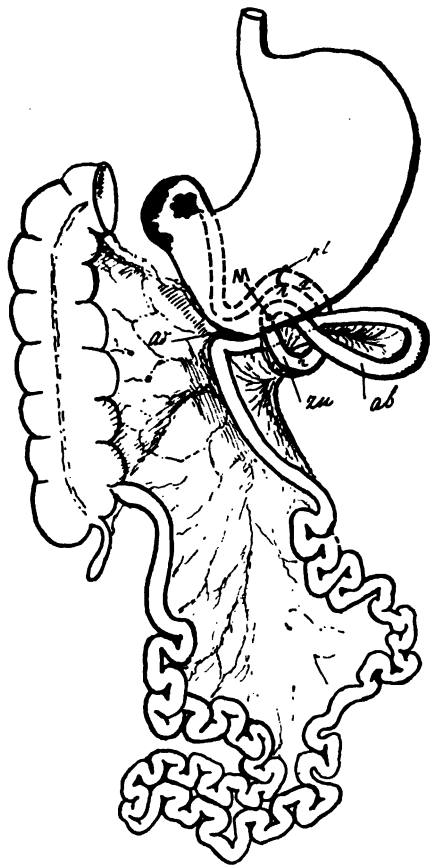

nach v. Hacker mit mittlerem Murphyknopf ausgeführt (ohne Hülfsnähte) und dann die Bauchwunde mit tiefgreifenden Seideknopfnähten geschlossen. Chloroformnarkose. Dauer ca. 1 Stunde.

Verlauf: Am ersten Tage Erbrechen, zuerst mit etwas Blut vermischt. Ernährung in den 3 ersten Tagen durch Klysmata unterstützt, vom 8. Tag ab

breiige, vom 12. ab leichte feste Kost. Am 2. 1. 98 plötzlich Collaps. Temperatur 34,8. Puls sehr klein, unregelmässig 110; Zunge feucht; Leib weich, nicht empfindlich; kein Erbrechen. Pat. ist benommen und verworren. In den folgenden Tagen erholt sich Pat. langsam, dagegen werden die psychischen Störungen stärker. Am 13. 1. starker Anfall von Dyspnoe mit kleinem Puls. Am 19. 1. wieder Dyspnoe; über beiden unteren Lungenlappen leichte Dämpfung und abgeschwächtes Athmen. Zunehmender Collaps. Exitus. Bis zuletzt kein Erbrechen; regelmässiger Stuhl.

Aus dem Sectionsbefund (Prof. Ernst) hebe ich hervor: Lipomatose des Herzens. Hypostatische Pneumonie beider Unterlappen. Fibröse Endarteriitis und Fettusuren der Aorta. Adhärenz des Netzes an der Innenseite der Bauchwunde. In der Umgebung einzelner Nähte kleine Abscesse, die jedoch nicht mit der Bauchhöhle communiciren. In der Bauchhöhle kein flüssiges Exsudat, kein Eiter, kein Fibrin. Nur auf einigen Dünndarmschlingen streifenförmige Injection. Die Gastroenterostomie zeigt insofern etwas abweichende Verhältnisse, (vgl. Fig. 1) als der abführende Schenkel nicht direct in die Schlingenconvolute des Jejunum übergeht, sondern noch einmal unter dem zuführenden Schenkel mit einer kleinen Schlinge hindurchschlüpft und dann erst seinen regulären Verlauf nimmt. Der abführende Schenkel ist dort, wo er das Duodenum kreuzt an der grossen Curvatur und dem Mesocolon adhärent. Der Knopf sitzt nicht mehr in der Communication, er wird später im Rectum gefunden. Ein eigentlicher Sporn ist nicht vorhanden, sowohl Finger und Sonde, als auch eingegossenes Wasser gelangen ebenso gut in den abwie zuführenden Schenkel. Die Magendarmfistel liegt etwa 2 cm von der grossen Curvatur entfernt an der hintern Magenwand. Sie ist für den Zeigefinger eben durchgängig. Am Pylorus ein etwa wallnussgrosses Carcinom mit starker Stenose, übergreifend auf das Duodenum und mit ulcerösen Defecten. Der Magen ist ziemlich stark dilatirt.

Als Todesursache war hier die Lipomatose des Herzens mit Hypostase der Lungen anzusehen.

Fall II. (vgl. Fig. 2) Ferd. Sch. 54 J. Pat. ist seit $^1/_2$ J. erkrankt mit Appetitlosigkeit, Magendruck, starker Gewichtsabnahme. Er ist anämisch, mässig kachectisch. Unter dem l. Rippenbogen ein kleinfaustgrosser, verschieblicher Tumor, der bei Aufblähung des Magens stark nach rechts rückt. Der Magen ist morgens nüchtern leer, enthält 5 St. nach Probemahlzeit nur wenig unverdaute Speisen. Keine Salzsäure, etwas Milchsäure. Der Magen fasst 2 l, bei Aufblähung steht die untere Grenze in Nabelhöhe.

Diagnose: Carcinoma pylori. Op. 9. 5. 99 Geh. Czerny. Medianschnitt. Mässige Lebercirrhose. Der Tumor ist gut beweglich, so dass Resection des Magens beschlossen wird. Bei den Massenabbindungen des grossen und kleinen Netzes, welche oben und unten 10 Ligaturen erforderten, zeigte sich die Hinterfläche des Magens mit dem Mesocolon transversum flächenhaft verwachsen, sodass bei Lösung dieser Adhäsionen ein Loch im Mesocolon entstand. Es wurde zunächst, etwa an der Grenze zwischen mittlerem und linkem Drittel des Magens die Wehr'sche Klammer angelegt, dann

der Magen parallel derselben durchtrennt, mit 2 Reihen fortlaufender Nähte der cardiale Theil verschlossen, die Nahtlinie durch 4—5 Knopfnähte verstärkt. Alsdann Umschnürung des Duodenums mit Massenligatur, Durchschneidung oberhalb derselben; der Stumpf wird durch Uebernähung in 2—3 Etagen versenkt. Dabei ziemlich starke Blutung am Kopf des Pankreas.

Durch das Loch des Mesocolons wird jetzt der Anfangstheil des Jejunum hinter dem Colon vorgezogen und mit mittlerem Murphyknopf die Anastomose an der vorderen Magenwand ausgeführt, ca. 3 cm entfernt von der Nahtlinie. Der abführende Schenkel wird nach rechts gerichtet. Tiefgreifende Bauchnähte.

Das resecirte Stück misst an der kleinen Curvatur 9 cm, an der grossen 18. Der Tumor ist etwa kleinfaustgross.

Fig. 2.

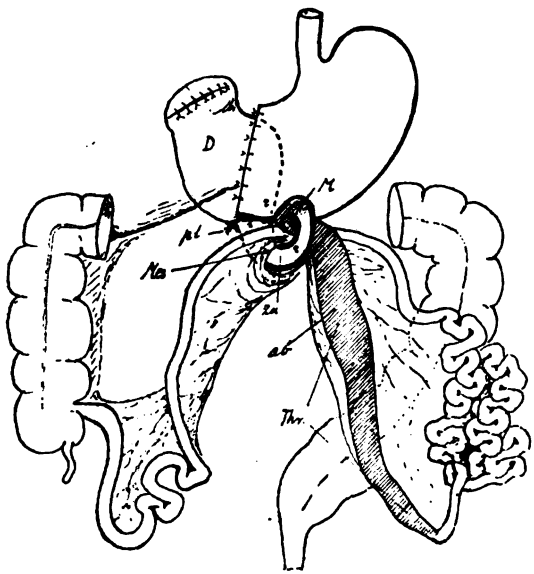

Verlauf: In den ersten Tagen ohne Störung. Kein Erbrechen. Leib weich. Ernährung 2 Tage per Klysma, von da ab langsam steigend Zufuhr von Flüssigkeiten per os.

Am 12. 5. auf Einlauf etwas Stuhl. 14. 5. Im ganzen gutes Befinden. Kein Fieber. Puls 80, kräftig. Zunge feucht. Abends starkes Aufstossen. Leib etwas gespannt.

15. 5. Morgens plötzlicher Collaps, mehrmals Erbrechen, viel Aufstossen. Temperatur 36,5°; Puls 100, klein. Leib in ganzer Ausdehnung druckempfindlich. Keine Dämpfung. Auf Einlauf kein Stuhl. Das Erbrechen hält den Tag über an. Da Abends das Erbrochene leicht fäculenten Geruch zeigt, so wird

der Magen ausgespült und noch ca. $^1/_2$ l fauliger, flüssiger Inhalt entleert. Am nächsten Tage zunehmender Collaps, Puls 120, sehr klein. Leib stark druckempfindlich. Rechts unten leichte Dämpfung; durch Punction wird hier eine Spur schleimig eitriges Exsudat entleert. Für einen neuen operativen Eingriff ist Pat. zu schwach. Unter zunehmender Herzschwäche nachmittags Exitus.

Sectionsbefund (Prof. Ernst): Hypostase der Lungen. Netz an der Innenfläche der Bauchwunde adhärent. Am blinden Ende des Duodenum Nähte mit umgebendem Gewebe gallig gefärbt und eigenthümlich macerirt, wie verdaut; kleiner Defect in der Nahtlinie. Als Decke darauf ein Theil des l. Leberlappens und des Ligamentum suspensorium; diese sowie Theile der Bauchwand auch eigenthümlich macerirt; doch ist eine Verletzung des Ductus pancreaticus nicht vorhanden. Das Duodenum ist sehr stark gebläht und zwar am meisten vom blinden Ende bis zur Plica duodeno-jejunalis. Von der Plica an geht der zuführende schlaffe Schenkel ziemlich stracks zum Magen zur Anastomose, wo der Knopf noch festsitzt. Der abführende Schenkel ist gebläht, diffus violet gefärbt, grau missfarben, und zwar eine Strecke von 80 cm weit. Ein Stück des abführenden Schenkels kommt auf der rechten Seite der Anastomose zum Vorschein, während dann die Fortsetzung desselben nach links hinüber geht. Die verfärbte und erweiterte Stelle geht allmälig in eine längere Strecke von etwas verdicktem Darm über; dann kommt ein Convolut, das locker adhärent ist im kleinen Becken durch dünne Fibrinmassen, die sich beim leisesten Zug lösen. Jetzt folgt dünner, collabirter Dünndarm, der in längerem Verlauf sich wieder nach oben begiebt und nun von links nach rechts hinter dem zuführenden Schenkel des anastomosirenden Jejunum durchschlüpft und dann nach Verlauf von etwa 2 m ins Colon einmündet. Es ist also die anastomosirende Schlinge über einen Theil des Dünndarms hinübergelegt. Trübes, eitriges Exsudat in der ganzen Bauchhöhle und eben solcher Belag auf den Darmschlingen. Lässt man Wasser direct in den Knopf laufen, so füllt sich der abführende Schenkel ebenso schnell wie der zuführende. Bei Präparation der Mesenterialvenen finden sich zahlreiche Thromben und zwar graue und graurothe, das Lumen fast ganz verschliessende in den Wurzeln des Gebietes der Mesenterica superior, die nun die Stauungshyperämie des obersten Jejunum erklären.

Fall 3. Jakob W., 51 J. (Fig. 3). Seit ca. 3 Monaten Magendruck, Erbrechen, Abmagerung. Starke Kachexie. In der Pylorusgegend grosser, höckriger Tumor; starke Dilatation, motorische und chemische Insufficienz des Magens.

Klin. Diagn.: Carcinoma pylori.

Operation 3. 2. 1900. G. R. Czerny. Medianschnitt; der Pförtnertumor stark faustgross; in seiner Umgebung zahlreiche kleine Knoten auf der Serosa; die kleine Curvatur fast bis zur Cardia hinauf infiltrirt. Es erscheint daher die Resection aussichtslos und es wird die hintere Gastroenterostomie nach v. Hacker mit grossem Murphyknopf ausgeführt. Die Ränder des Mesocolonschlitzes werden zunächst seitlich angenäht; zum Schluss wird der vor-

dere Rand des Schlitzes mit 2 Nähten ans Jejunum fixirt. Tiefgreifende Bauchdeckennähte. Aethernarkose. Dauer 16 Minuten.

Verlauf in den ersten Tagen ohne Störung; kein Erbrechen. Am 5. Tag auf Einlauf etwas Stuhl. Ernährung vom 2. Tag ab per os, unterstützt durch Nährklystiere. Am 8. Tag auf Ricinus kein Stuhl, etwas Erbrechen. Vom

Fig. 3.

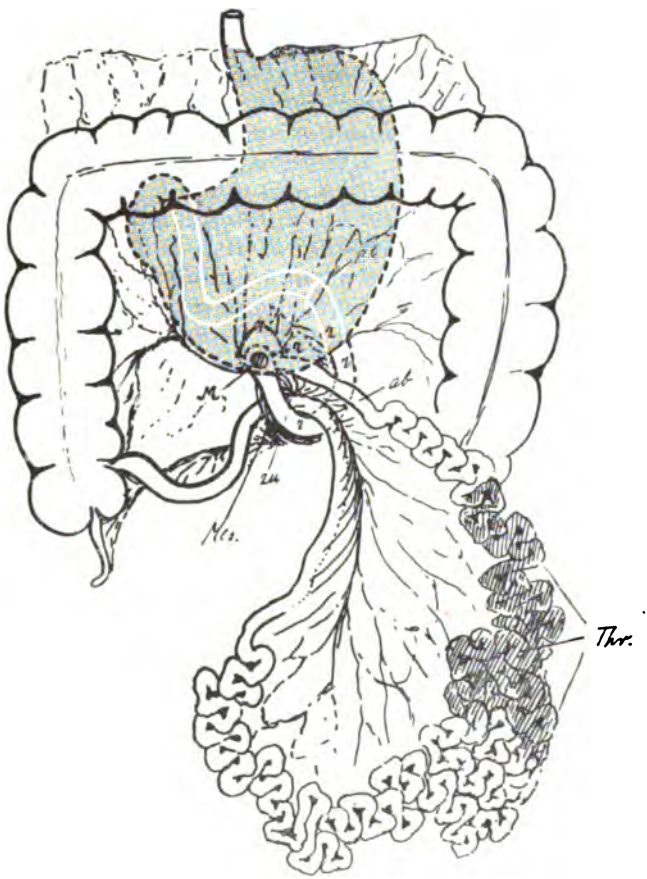

5. Tag ab starke Bronchitis; am 8. Tag deutliche Infiltration der Hinterlappen; am 10. Tage Exitus an Pneumonie. Der Leib war in den letzten 4 Tagen mässig druckempfindlich.

Sectionsbefund (Prof. Ernst): Laparotomiewunde fast geheilt ohne Adhäsionen an der Innenfläche. In der l. Bauchseite liegen hyperämische,

zum Theil hämorrhagische Dünndarmconvolute, die sich etwas verdickt anfühlen. Vor Allem fällt auf, dass die unterste Dünndarmschlinge vom Cöcum aus schräg nach links oben zieht und hinter der zur Gastroenterostomie benutzten Jejunumschlinge verschwindet. Hinter der Schleife hindurch kommt sie auf der andern Seite wieder zum Vorschein, reitet also gleichsam auf dem zuführenden Schenkel. Das Stück Ileum zwischen Cöcum und Anastomosenschlinge ist nach oben so umgeschlagen, dass die hintere Seite des Mesenterium nach vorne sieht. Es gelingt nun ohne weiteres normale Verhältnisse herbeizuführen, wenn man an dieser untersten Ileumschlinge solange Darm hindurchzieht, bis das ganze Dünndarmconvulut auf der r. Seite angelangt ist. Damit erfährt aber auch die Jejunumschlinge eine Torsion in der Richtung, dass der abführende Schenkel sich nach vorne und rechts wendet. Geht man nun wieder von diesem Zustand aus und lässt man den abführenden Schenkel nach hinten um den zuführenden und hinter ihm durch auf die l. Seite hinüberschlüpfen, zieht dann solange nach, bis das ganze Dünndarmconvolut nach links hinübergezogen ist, so bekommt man genau die Verhältnisse, wie sie sich Anfangs boten. Man sieht dabei das Mesenterium sich allmälig drehen wie ein Seil in immer stärkeren spiraligen Windungen. An der Torsionsstelle fühlt es sich strangförmig hart an und man trifft auf Schnitten sowohl auf dicke dunkelrothe Thromben der Mesenterialvenen als auch auf blutige Durchtränkung und Infarcirung der mesenterialen Platte. Die Darmveränderungen nehmen von oben nach unten an Intensität ab und sind am stärksten ausgesprochen am untersten Jejunum und obersten Ileum. Der Darm ist hier hämorrhagisch schwarzroth verfärbt, die Schleimhaut diphtherisch wie mit Kleie bestreut. Im Darm etwas Blut.

Atrophie des Herzens. Bronchiectasie und Pneumonie mit gangränösen Höhlen und fibrinöser Pleuritis.

Der Magen ist weit; Wandung verdickt; am Pylorus ein flaches, ulcerirendes Carcinom.

Epikrise. In den mitgetheilten 3 Fällen von Gastroenterostomia retrocolica finden wir also in verschiedenen Stadien, aber principiell gleich, eine eigenartige Darmverlagerung, die sich zusammensetzt aus 2 Componenten. Es besteht 1. eine Achsendrehung der angehefteten Schlinge, welche im Sinne des Uhrzeigers um mindestens 90° stärker gedreht ist, als beabsichtigt, und es besteht 2. eine Verlagerung des abführenden Schenkels in den Ring hinein, der gebildet ist von Magen, zuführendem Schenkel und hinterer Abdominalwand.

Diese Darmverschlingung hatte nicht zu einer directen Strangulation des Darms und zur Störung der Darmcirculation geführt: das wichtigste pathologische Moment bildete vielmehr die starke Torsion, Knickung und Compression des in den Ring hineingezerrten

Mesenteriums. Diese Schädigung des Mesenteriums musste natürlich um so stärker sein, je länger das hindurchgeschlüpfte Darmstück war. In Fall 1, wo dies Stück nur ca. 30 cm maass, hatte die Darmverlagerung daher überhaupt keine sichern klinischen Störungen gemacht.

In Fall 2 dagegen, wo ca. $^2/_3$ des Dünndarms und in Fall 3, wo fast der gesammte Dünndarm durch den beschriebenen Ring hindurchgetreten war, da war es zu ausgedehnter Thrombose der Mesenterialvenen mit ihren gesammten Folgen gekommen: hämorrhagischem Infarkt, Lähmung und beginnender Necrose des Darms etc.

Der Fall 2 zeigt zugleich eine weitere, durch diese Darmverlagerung bedingte Störung. Die dicke spiralig gedrehte Mesenterialplatte, welche dicht neben der Plica duodeno-jejunalis über den zuführenden Darmschenkel hinüberzog, hatte hier zur Compression des Duodenum geführt. In Folge dessen war der Darmabschnitt zwischen Plica und Magendarmfistel collabirt, während das Duodenum enorm überdehnt und mit galligen Massen angefüllt war. Diese Ueberdehnung hatte dann zur Sprengung der Verschlussnaht des Duodenalstumpfes und damit zur Perforationsperitonitis geführt.

Eine solche Compressio duodeni hat so üble Folgen natürlich nur, wenn mit der Gastroenterostomie die Resectio pylori (nach der sogenannten 2. Billroth'schen Methode) verbunden ist. Bei der einfachen Gastroenterostomie würde die Compression, vorausgesetzt, dass der Pylorus nicht ganz undurchgängig ist, nur einen Rückfluss von Galle und Pankreassaft durch den Pylorus hindurch in den Magen bedingen; eine Störung, die bei guter Function des abführenden Darmschenkels nicht allzu ernst ist.

Wie ich oben bereits kurz bemerkte, ist es mir nicht gelungen, in der Literatur eine unsern Fällen analoge Beobachtung zu finden. Aber trotzdem ist es für das bessere Verständniss zweckmässig, bevor wir auf den Mechanismus und die Prophylaxe unserer Darmverschlingung näher eingehen, die bisher beobachteten Fälle von Darmincarceration nach Gastroenterostomie kurz Revue passiren zu lassen.

Diese Incarcerationen theilen wir der besseren Uebersicht halber in 2 Gruppen:

1. Gruppe: solche, die sich bei jeder Methode der G. E. einstellen können,

2. Gruppe, solche, die sich nur einstellen bei einer bestimmten Methode in Folge der durch diese Methode geschaffenen besonderen topographischen Verhältnisse.

Zu der ersten Gruppe rechnen wir hier natürlich nicht den einfachen Verschluss des abführenden Schenkels durch Abknickung oder Spornbildung.

Auf der Grenze hingegen zwischen der einfachen Abknickung und der echten Axendrehung steht ein Fall von Kappeler[1]).

Es war eine Gastroenterostomia retrocolica posterior (mit Naht) ausgeführt worden mit der von Kappeler empfohlenen wagerechten Suspension des zu- und abführenden Darmschenkels am Magen. Der Verlauf schien zunächst ein günstiger zu sein. Am 5. Tage stellte sich jedoch plötzlich Erbrechen ein, das in wechselnder Stärke andauerte und schliesslich am 11. Tage zur 2. Operation zwang. Nachdem der Magen nach oben geklappt war, fand sich „ein stark geblähtes, auf der Naht der Magendünndarmfistel reitendes Darmstück: der nach links (muss wohl nach der Zeichnung rechts heissen, P.) umgeschlagene, zuführende Schenkel der angenähten Jejunumschlinge. Klappt man dieses geblähte Darmstück nach rechts (soll wohl links heissen P.) hin wieder auf, so entdeckt man unter demselben den horizontal am Magen und mit demselben fest vernähten und verwachsenen, abführenden Schenkel der angenähten Schlinge, der zusammengedrückt erscheint und ziemlich leer ist. Die schlaffe, über die Fistel herunterhängende, enorm erweiterte und atonische vordere Magenpartie drückte schon bei mässiger Füllung auf die Magenfistel und schloss sie ab; ein weiterer Druck auf die Fistel in abschliessendem Sinne fand statt durch den in diesem Fall ungewöhnlich langen geblähten und nach rechts herumgeschlagenen, zuführenden Schenkel". Durch eine Anastomose zwischen zu- und abführendem Schenkel wurde Patient noch gerettet.

Die interessanteste Beobachtung von echter Axendrehung nach G. E. verdanken wir Peham[2]) (Klinik Albert). Dieser Fall ist von so grosser Wichtigkeit und giebt zugleich so instructive

---

[1]) Kappeler, Erfahrungen über Gastro-Enterostomie. Deutsche Zeitschr. f. Chir. Bd. 49 u. 50.

[2]) Peham, Ein Beitrag zur Gastro-Enterostomie. Deutsche Zeitschr. f. Chir. Bd. 48. S. 484.

Vergleichspunkte für unsere Beobachtungen, dass ich etwas näher auf denselben eingehen muss. Peham führt Folgendes aus:

„Dass in der Literatur, seitdem Rockwitz den Umstand besonders betonte, dass das zur Anastomosenbildung mit dem Magen gewählte Darmstück so an denselben zu legen sei, dass der abführende Schenkel des Darms rechts, der zuführende links verläuft, keine ausführlichen Beschreibungen der Art und Weise vorliegen, wie die Drehung der Darmschlinge auszuführen sei, ist wahrscheinlich dem Umstande zuzuschreiben, dass sich die gewählte Darmschlinge gewöhnlich schon beim Vorziehen so legt, dass der abführende Schenkel die gewünschte Richtung nach rechts nimmt.

Ein in der Tabelle unter No. 12 angeführter Fall, der bedauernswerther Weise in Folge von Dünndarmverschluss einen letalen Ausgang nahm, giebt mir Gelegenheit zu betonen, dass unter besonderen Umständen eine fehlerhafte, folgenschwere Drehung der hervorgezogenen Dünndarmschlinge stattfinden kann. Die Operation wurde in typischer Weise ausgeführt, die Durchtrittsstelle des Duodenum sofort gefunden und eine ca. 40 cm weiter abwärts liegende Darmschlinge vorgeholt. Bei Besichtigung der nur wenig über die Bauchwunde vorgezogenen Schlinge zeigte sich, dass sie sich spontan in der Weise gedreht hatte, dass der abführende Theil nach rechts verlief. Es wurde nun die Gastroenterostomia antecolica ausgeführt, was nur wegen der durch die ausgebreitete Infiltration der hinteren Magenwand, der kleinen Curvatur und des Pylorus bedingten Unbeweglichkeit des Magens erschwert war. Schon am Abend nach der Operation erbrach die Kranke, das Erbrechen steigerte sich, die Patientin verfiel zusehends und starb 48 Stunden nach der Operation.

Die Obduction ergab, das die Nahtstelle vollständig intact, das Peritoneum glatt und glänzend war. Der dem obern Jejunum entsprechende, abführende Schenkel war in einer Länge von 80 cm sehr stark gebläht, hyperämisch unnd lag als kindskopfgrosses Convolut vor dem Netze. Unterhalb des in seinem ganzen Verlaufe contrahirten Colon zog die erwähnte geblähte Schlinge in die Tiefe und verlief dann unter dem zuführenden Stück des Jejunum weiter. An der Stelle, wo beide Schlingenschenkel sich kreuzten, war das Mesenterium zu einem fingerdicken Strang zusammengefaltet, welcher mit dem Mesocolon, resp. der Wirbelsäule einen nach oben offenen

spitzen Winkel bildete. Ueber diesem scharfen Rande des Mesenteriums war die vom Magen abführende Schlinge abgeknickt. Ihre peripheren Theile zeigten wieder normale Färbung und kleines Lumen. Es hatte sich also um eine Abknickung und Compression des abführenden Darmstückes durch seine eigene Mesenterialwurzel gehandelt. Das Zustandekommen einer solchen Knickung ist aber nur bei Drehung der vorgezogenen Schlinge im entgegengesetzten Sinne des Uhrzeigers möglich, da nur dann der abführende Darmtheil hinter den zuführenden zu liegen kommt. Dreht man aber die Schlinge im Sinne des Uhrzeigers, so gelangt der abführende Schenkel vor den zuführenden.

An der Leiche kann man sich überzeugen, dass eine derartige falsche Drehung unter Umständen ganz leicht schon beim Herausziehen der Schlinge zu Stande kommen kann, ohne dass der Operirende im Bestreben, den Darm in die Richtung der Magenperistaltik zu bringen, die falsche Drehung durch Manipulationen an der vorgezogenen Schlinge verschuldet. Wenn nämlich die die Schlinge aufsuchende Hand längs des Mesocolon zur Wirbelsäule geht, so gelangt sie bei schlaff herabhängender Schlinge an die zwerchfellwärts sehende Mesenterialplatte derselben und in weiterer Folge an die zwerchfellwärts sehende Fläche der Darmschlinge. Wird diese nun erfasst und gegen die Bauchwunde vorgezogen, so muss der periphere Theil der Dünndarmschlinge der Hand, die ihren Weg zwischen Mesocolon und Mesenterium der Schlinge macht, folgen, oder mit andern Worten, die periphere Darmschlinge muss zwischen die centrale und das Mesocolon zu liegen kommen. Betrachtet man dann den vorgezogenen Darmtheil, so sieht man nur, dass der zuführende Theil links, der abführende rechts liegt, kann aber die fehlerhafte Drehung nicht constatiren.

Anders erfolgt aber die Drehung, wenn die suchende Hand die beckenwärts liegende Mesenterialfläche erfasst. Dann muss beim Zurückziehen der Hand die periphere Schlinge vor der centralen liegen, die Drehung der Schlinge erfolgt im Sinne des Uhrzeigers. Beide Male jedoch wird die nur wenig über das Niveau der Bauchwunde vorgezogene Schlinge das gleiche Bild bieten, indem der links liegende Schenkel einem weitern Zuge nicht folgt. Die im ersteren Falle eingetretene falsche Drehung wird erst durch ein

weiteres Vorziehen der Schlinge, was einen Ueberblick über die Mesenterial-Verhältnisse bietet, demaskirt."

Diese Ausführungen, von deren Richtigkeit man sich an der Leiche sofort überzeugen kann, decken eine Gefahr bei der Schlingendrehung auf, die bisher übersehen wurde. Es liegt darin sicher ein erneuter Hinweis, bei der Wahl der Schlinge sich nicht auf das Gefühl zu verlassen, sondern die Plica duodeno-jejunalis stets auch dem Gesichte zugänglich zu machen; ein Postulat, das ja allerdings leichter bei der Gastroenteriostomia posterior als bei der anterior zu erfüllen ist.

Nur in einem Punkte muss Peham auf Grund unserer Fälle richtig gestellt werden. Er glaubt, dass der abführende Schenkel nur dann hinter den zuführenden zu liegen kommt, wenn man die vorgezogene Schlinge im entgegengesetzten Sinne des Uhrzeigers dreht; „dreht man aber die Schlinge im Sinne des Uhrzeigers, so gelangt der abführende Schenkel vor den zuführenden". Dies ist nur für den Fall richtig, dass die Schlinge aus der ursprünglichen Wölfler'schen Lage um nicht mehr als 180° gedreht wird; erfolgt, wie in unseren Fällen eine Ueberdrehung bis 270° oder gar 360°, so liegt der abführende Schenkel wieder hinter dem zuführenden und das Mesenterium kann sich wieder abknicken. Wir können also folgendes Schema aufstellen.

1. Grundposition der Anastomosenschlinge. (Wölfler.)
2. Drehung um 180° mit dem Uhrzeiger. (Rockwitz.)
3. Drehung um 180° gegen den Uhrzeiger. (Peham.)[1])
4. Drehung um 270—360° mit dem Uhrzeiger. (Petersen.)

Drehung 3 und 4 werden fast immer zur Abknickung des Mesenteriums bezw. zur Darmincarceration führen müssen.

Ueber einen weiteren Fall von Axendrehung macht Staffel[2]) eine allerdings nur kurze Mittheilung. Der Patient starb am 4. Tage nach der Operation unter andauerndem Erbrechen. Die Section ergab:

„Peritoneum überall, besonders in der Umgebung der Magendarmfistel vollständig spiegelnd; in der Bauchhöhle kein Tropfen Exsudat. Die an den Magen genähte Darmschlinge gehört dem

[1]) Anm. bei der Corr. Eine Axendrehung gegen den Uhrweiser um 360° wird mitgetheilt von Chlumsky, Bruns' Beitr. z. klin. Chir. Bd. 27. H. 1.

[2]) Staffel, Ueber Verengerung und Verschluss in den verschiedenen Abschnitten des Magendarmcanals und deren chirurgische Behandlung. Volkmann, s. klin. Vortr. 342.

Anfange des Jejunum an; Magen, Duodenum und oberstes Jejunum sind bis zur Anheftungsstelle am Magen stark gebläht, die Jejunumschlinge ist unmittelbar vor dieser Stelle um ihre Axe gedreht."

Wohl auch noch zur Axendrehung gehörig, aber nach dem vorliegenden Bericht nicht ganz klar zu beurtheilen ist ein von Sonnenburg operirter und von Schröter[1]) mitgetheilter Fall.

Fall II. 62 J. alte, abgemagerte Frau. Hühnereigrosser knolliger Knoten am Pylorus. Exstirpation eines im grossen Netz sitzenden grossen Carcinomknotens. Darauf wird das Colon transversum mitsammt dem Netz emporgehoben, der Magen hervorgezogen und an seiner grossen Curvatur durch einen $1^1/_2$ cm langen Schlitzschnitt eröffnet. Es folgt Umsäumung der Magenwundränder durch feine Seidenknopfnähte, an denen der Magen in der Wunde fixirt gehalten wird. In gleicher Weise wird eine Dünndarmschlinge hervorgezogen und durch einen 1 cm langen Schlitzschnitt eröffnet. Vereinigung des Wundrandes derselben mit jenem des Magens durch feine Muscularis und Serosa fassende Seidenknopfnähte. Um nun eine bessere Annäherung der Magen- und Dünndarmwundränder zu erzielen, schürzt Herr Prof. Sonnenburg die genannten Umsäumungsfäden der Magenwunde in einen Knoten, führt sie in das Lumen des eröffneten Dünndarms ein und aus einem ca. 2 cm unterhalb der Dünndarmwunde angelegten Schlitze wieder heraus. Es erfolgt so ein exactes Aneinanderlegen der Magenwand an den Dünndarm. Hierauf Vereinigung des bisher noch nicht vernähten obern Magendünndarmwundrandes durch Lembertnähte. Die geschürzten Fäden wurden nun kurz abgeschnitten, in den Dünndarm versenkt und der Dünndarmschlitz durch 3 Catgutnähte geschlossen."

Unter sehr häufigem Erbrechen und zunehmendem Kräfteverfall erfolgte Exitus nach 7 Tagen.

Sectionsbefund: „Bei der Eröffnung des Abdomens erweist sich die Wunde theilweise mit den darunter liegenden Darmschlingen verklebt. Die letzteren sind theils stark gebläht, theils collabirt und zwar unregelmässig durcheinander. Beim Versuche, dieselben zu entfalten, zeigt es sich, dass sie vielfach verschlungen und zu einem Volvulus verknotet sind, welcher in der Hauptsache die mittleren Dünndarmschlingen in sich fasst. Im Mesenterium der letzten Partie des Ileum findet sich ein grösserer Schlitz, durch welchen eine Darmschlinge schleifenförmig hindurchgezogen ist. Die übrigen Schlingen zeigen vielfache Verknotungen und Axendrehungen. In Verfolg der Dünndarmschlinge gelangt man am Ileum an eine Schlinge, welche mit der hinteren Wand des Magens etwas oberhalb der grossen Curvatur und handbreit am Pylorus verwachsen ist; nach Eröffnung des Magens zeigt sich, dass derselbe in das Lumen dieser Schlinge einmündet. Die Anastomose ist sowohl

[1]) Schröter, Ueber Gastro-Enterostomie. Deutsche Zeitschr. f. Chir. Bd. 38. S. 296.

nach dem zuführenden, als auch nach den abführenden Schenkel für den Zeigefinger bequem passirbar. Keine Spornbildung. Im Magen eine ziemliche Menge fäculent riechender Flüssigkeit. Die Schleimhaut des Darms ist geröthet und mit Blutpunkten versehen; keine Geschwüre."

Soweit die Störungen, welche wohl jede Form der Gastroenterostomie compliciren können.

Daneben schafft aber jede einzelne Methode wieder besondere topographische Verhältnisse und damit die Bedingungen für besondere Störungen.

Bei der Gastroenterostomia anterior antecolica kann ein zu kurz bemessener zuführender Schenkel (bezw. dessen Mesenterium) das Colon transversum einschnüren (Lauenstein, Billroth, Mikulicz u. A.)

Bei der Gastroenterostomia posterior retrocolica nach v. Hacker kann der Mesocolonschlitz entweder nachträglich die Fistel einschnüren (Bowremann-Jesset[1]); Steudel[2]) oder es kann durch den Schlitz hindurch Dünndarm in die Bursa omentalis hineinschlüpfen.

Einen solchen Fall finde ich kurz beschrieben von Sick[3]). Er betraf eine Pylorusstenose durch ein grosses flaches Ulcus mit starker Dilatation des Magens. „Es war im vorliegenden Falle die oberste Jejunumschlinge durch eine Oeffnung in das Mesocolon nach oben verlängert und an den Magen fixirt worden. Durch diese Oeffnung im Mesocolon war die Hälfte des Dünndarms nachgefolgt, sodass die eine Hälfte des Dünndarms auf dem Mesocolon, die andere unterhalb lag, und so eine Art Abknickung des Darms zu Stande kam. Dieselbe war jedoch nicht so hochgradig, als dass hierdurch ein Darmverschluss zu Stande gekommen wäre. Der Kranke ging an Schwäche zu Grunde."

In ähnlicher Weise kann es bei der Gastroenterostomia posterior retrocolica nach Courvoisier zur Darmeinklemmung in den Schlitzen des Lig. gastrocolicum oder Mesocolon kommen. Das beweist ein Fall von Terrier und Hartmann[4]).

Patient war 61 J. Seit längerer Zeit Magenbeschwerden, Erbrechen. Deutlicher Tumor.

---

[1]) Lancet 1888.
[2]) l. c.
[3]) Deutsche med. Wochenschr. 1893. S. 875.
[4]) Terrier et Hartmann, Chirurgie de l'Estomac. p. 100.

Operation (Terrier): Magen dilatirt; isolirter Carcinomknoten am Pylorus; der Pat. ist zu schwach zur Resection. Das Ligamentum gastrocolicum und das Mesocolon transversum werden von vorne her durchtrennt und dann eine bereits vorher aufgesuchte Dünndarmschlinge mit Murphyknopf an der hinteren Magenwand fixirt.

Verlauf in den ersten Tagen günstig. Am 5. Tage stärkere Schmerzen; am 7. Tage Erbrechen, zuerst gallig, dann fäculent. Unter dauerndem Erbrechen und zunehmender Herzschwäche Exitus am 12. Tage.

Sectionsbefund: Die Darmschlingen sind stark erweitert, zeigen leichte Injection und Verklebungen; kein Exsudat. Der Magen ist dilatirt, mit Flüssigkeit gefüllt. Das S. Romanum und das Colon descendens sind zusammengefallen und leer. Das Colon transversum ist gleichfalls leer und beschreibt einen starken Bogen mit der Convexität nach unten. Colon ascendens und Coecum zusammengefallen. Die letzte Ileumschlinge ist leer und gespannt und beschreibt vor dem r. Psoas eine Curve mit oberer Concavität. Verfolgt man diese Schlinge, so sieht man sie nach ca. 15 cm in der Oeffnung des Mesocolon transversum verschwinden. Sofort oberhalb des Mesocolon erweitert sich die Schlinge; dort ist also der Sitz der Abschnürung. Die Oeffnung ist allerdings ziemlich weit; sie lässt 2 Finger eindringen. Der Darm ist an einem Punkt verdünnt und reisst bei leichtem Zug ein. Die dilatirten Schlingen umfassen fast den gesammten Dünndarm, der in die Bursa omentalis eingedrungen ist und sich am Mesocolonschlitz abgeklemmt hat Das Mesocolon ist mit dem Colon transversum stark nach unten gedrängt durch diese Masse erweiterter Darmschlingen. Vor den erweiterten Dünndarmschlingen findet man das sehr grosse Loch, welcher im Ligamentum gastrocolicum angelegt wurde. Der rechte Rand der Oeffnung ist nicht gespannt und scheint keine Rolle bei der Incarceration zu spielen, der linke Rand ist dagegen stark gespannt und durch die erweiterten Dünndarmschlingen nach vorne gedrückt. Nach der Durchschneidung des Ligamentum gastro-colicum findet man die Anfangsschlinge des Darms, die mit den Magen anastomosirt. Der Knopf ist noch in seiner Lage. Die Anastomose betrifft die erste Jejunumschlinge, 7 cm vom Ligamentum Treitzii entfernt. Diese Schlinge beschreibt einen regulären Bogen von links nach rechts. Die Anastomose liegt an der Hinterfläche des Magens, $1^1/_2$ cm entfernt von der grossen Curvatur[1]).

Es ist wohl anzunehmen, dass eine ähnliche Gefahr auch gesetzt wird durch die Schlitze des Ligamentum gastrocolicum und des Mesocolon bei der Gastroenterostomia retrocolica anterior nach Billroth-Bramann; doch findet sich ein Beleg dafür bisher in der Literatur nicht.

---

[1]) Anm. Ein ähnlicher Fall kam in der Heidelberger Klinik nach Magen-Resection zur Beobachtung; durch ein bei der Operation entstandenes Loch des Mesocolon war ein grosses Dünndarmpacket hindurchgeschlüpft; cf. Czerny, Wien. Med. Wochenschr. 1884. S. 503.

Diese Uebersicht über die Literatur der Darmeinklemmungen nach Gastroenterostomie ergiebt also, dass unsere Beobachtungen bisher einzig in ihrer Art sind. Wie kommt nun diese merkwürdige Combination von Axendrehung mit Darmverschlingung zu Stande? Wie kann der abführende Schenkel hinter dem zuführenden nach links hindurchschlüpfen? Oder zunächst besser gefragt:

Handelt es sich wirklich um ein Durchschlüpfen? Speciell bei Fall 3 war der pathologische Anatom zunächst der Ansicht, es könne sich um eine primäre Darmverlagerung bei der Operation handeln. Bei etwas schmaler Radix mesenterii und bei langem Mesenterium kann man an der Leiche in der That die oberste Jejunumschlinge ohne grosse Schwierigkeit um das ganze Mesenterium herum an den Magen führen und so den unsrigen durchaus ähnliche Verhältnisse herstellen.

Aber bei der Art, wie wir unser Operationsfeld und speciell die Plica duodenojejunalis breit freilegen, ist eine solche Annahme nicht haltbar; insbesondere nicht bei Fall 2, bei dem infolge der Resection sehr ausgiebig Platz und Ueberblick geschaffen werden musste.

Nein, es handelt sich hier sicher nicht um eine primäre Darmverlagerung bei der Operation, sondern um einen secundären Durchtritt von Darm nach der Operation.

Weiterhin dürfen wir aus unsern Beobachtungen noch schliessen, dass nicht irgend eine beliebige Darmschlinge durch den beschriebenen Ring hindurchtritt, sondern dass die Verlagerung stets beginnt am Anfang des abführenden Schenkels. Unsere 3 Fälle zeigen ja 3 Stadien dieses Vorganges; besonders werthvoll ist in dieser Beziehung Fall 1, wo wir die Darmschlinge gleichsam auf dem Beginn ihrer unerlaubten Wanderung ertappten; dass sie diese Wanderung nicht weiter fortsetzen konnte, war offenbar bedingt durch die beschriebene Adhäsion zwischen abführendem Schenkel und Magen (Fig. 1). In den beiden andern Fällen hatte dagegen die Peristaltik und der Druck des Darminhalts die einmal durchgetretene Schlinge immer weiter durch den Ring hindurch nach links hinübergezogen; so finden wir in Fall 2 etwa 2 Drittel, in Fall 3 fast den gesammten Dünndarm hindurchgeschlüpft.

Den Fall 1 nannte ich oben werthvoll, und zwar deswegen, weil die Ueberzeugung, dass der abführende Schenkel zuerst in

den Ring eintritt, uns zugleich den besten Fingerzeig für den ganzen Mechanismus und die Prophylaxe dieser Darmverschlingung giebt.

Damit sie überhaupt möglich ist, muss naturgemäss zunächst der zuführende Schenkel eine gewisse Länge haben, damit überhaupt ein Ring zu Stande kommt. Aber dieser Ring schafft doch erst die Möglichkeit; und wenn diese Verlagerung sonst noch nie und von uns in kurzer Zeit 3 mal beobachtet wurde, so musste doch offenbar noch irgend etwas Disponirendes hinzutreten. Und dies zur Darmverschlingung prädisponirende Moment besteht nun nach unseren Versuchen an der Leiche und am Thier in dem Murphyknopf, oder besser gesagt, in der durch den Murphyknopf etwas veränderten Technik.

Ich muss dazu etwas weiter ausholen. Bei der typischen Gastroenterostomie soll der Darm an dem Magen befestigt werden parallel zur Frontalaxe des Magens; und zwar für gewöhnlich mit dem abführenden Schenkel nach rechts. Heften wir nun den Darm an den Magen vermittelst der Naht, so fixiren wir gleich zu Anfang der Operation in aller Ruhe die gegenseitige Lage der beiden Organe durch die ersten Nähte und eine spätere Verschiebung ist so gut wie ausgeschlossen.

Anders bei dem Murphyknopf. Hier wird die gegenseitige Lage von Magen und Darm erst bestimmt in dem Augenblicke, wo der Operateur die beiden Knopfhälften zusammenpresst. In diesem Moment hat aber der Operateur auf sehr viel zu achten: die Knopfhälften sollen ihm nicht entschlüpfen, sie sollen genau senkrecht aufeinander gepasst werden, es soll kein Magen- oder Darminhalt austreten etc. Da kann es denn sehr leicht passiren, dass in diesem Augenblick der Darm aus seiner ursprünglichen Lagerung parallel zur frontalen Magenaxe herausgebracht wird. Die Technik ist an unserer Klinik die, dass wir die Knopfhälfte des Magens in die linke, die Knopfhälfte des Darms in die rechte Hand fassen und nun die beiden Hälften zusammenpressen; dabei senkt man nun ganz unwillkürlich den Daumen der rechten Hand etwas, d. h. man bringt den abführenden Schenkel nach hinten statt nach rechts.

Stellen wir uns diese Drehung einmal ad extremum, d. h. um 180°, ausgeführt vor (was natürlich bei der Operation nicht möglich ist) so haben wir ja bereits vollkommen die Verhältnisse

unseres Falles 1 hergestellt. Aber auch eine geringere Drehung, um etwa 40—60°, disponirt zu einem solchen Durchtritt des abführenden Schenkels nach hinten, wovon man sich an der Leiche unschwer überzeugen kann. Ist aber erst einmal eine kurze Schlinge durch den Ring hindurchgetreten, so kann nach obigem natürlich ein längeres Stück Darm leicht nachfolgen.

Ein directer Zug kann dabei auf die abführende Schlinge noch durch folgenden Act ausgeübt werden. Zum Schutz der Bauchhöhle legen wir von beiden Seiten zwischen Magen und Anastomosenschlinge Gazestücke. Liegt nun fehlerhafter Weise ein solches Gazestück quer der Länge nach zwischen Magen und Darmschlinge und wird dann erst nach der Fixation des Knopfes nach links herausgezogen, so kann es den abführenden Darmschenkel mit sich in den Ring zwischen Magen und zuführendem Schenkel nach links hinüberziehen.

Die oben geschilderte Ueberdrehung der Anastomosenschlinge (eventuell gefördert durch den Zug des Gazestückes) ist nach unseren Beobachtungen und Versuchen sicher das weitaus wichtigste Moment für die Entstehung jener Darmverschlingung. Aber es könnten doch auch noch andere Momente auf die relative Lage von Magen und Darm einwirken. Während der Operation sind Magen und Darm vorgezogen; welche Lageveränderungen machen sie bei der Reposition am Schluss der Operation durch? Bei der Gastroenterostomia posterior retrocolica nach v. Hacker wird bei der Reposition zunächst der Magen um die frontale Axe gedreht; diese Drehung vermag, wie der Versuch ergiebt, eine Drehung der angehefteten Schlinge um die Längsaxe (im obigen Sinne), sodass etwa der nach rechts ziehende Schenkel mehr nach hinten gebracht würde, nicht zu bewirken.

Schwieriger zu beurtheilen in ihrem Effect ist die 2. Drehung des Magens, die sowohl bei der Gastroenterostomia anterior wie posterior zum Schluss der Operation zwar nicht unbedingt nothwendig, aber doch sehr oft möglich ist, die Drehung um die sagittale Achse. Chlumsky hat im Anschluss an einen Hahn'schen Fall diese Drehung näher gewürdigt.

Hahn[1]) fand nämlich einmal bei der Section eines Falles,

---

[1]) Hahn, Deutsche med. Wochenschr. 1891. No. 31.

welcher ein Jahr vorher nach der ursprünglichen Wölfler'schen Methode operirt worden war, dass die Schenkel der Schlingen die ihnen bei der Operation gegebene Lage verlassen und diejenige, welche Lücke-Rockwitz vorschlugen, angenommen hatten. Chlumsky[1]) giebt dafür folgende Erklärung: „Bis jetzt wurde die Lage des Magens grösstentheils unrichtig aufgefasst und dargestellt. Fast an allen Abbildungen der Gastro-Enterostomie sehen wir, dass der Magen mit seiner Längsachse eine fast horizontale Lage einnimmt. Im Köper aber muss der Magen schon wegen der Lage seiner Fixationspunkte (oben Cardia, unten Pylorus, beide an der Wirbelsäule) ganz anders, beinahe vertical liegen. Wurde aber die Gastroenterostomie wie gewöhnlich gemacht, so konnte es sehr leicht geschehen, dass der Magen, welcher während der Operation durch die Bauchwunde vorgezogen war und fast horizontal lag, nach der Reposition sofort seine Lage und damit auch die der angehefteten Schlinge veränderte. Seine Längsachse drehte sich jetzt fast um 90°[2]) und auf diese Weise konnte der abführende Winkel, welcher weiter links von dem zuführenden lag, auf demselben oder sogar rechts von ihm zu liegen kommen."

Wenn nun wohl auch der Magen nicht immer so stark vertical steht, wie hier Chlumsky mit Doyen, Rosenfeld u. A. annimmt, so steht er doch gewiss dieser Lage viel näher als der horizontalen der älteren Autoren. Unter obigen Verhältnissen kann daher in der That nach der Operation eine Drehung um die sagittale Achse leicht erfolgen, wenn etwa der Operateur bei der Anheftung der Darmschlinge die ältere Vorstellung von der horizontalen Lage des Magens vor Augen hatte. Ich stimme daher der Chlumsky'schen Erklärung für den Hahn'schen Fall vollkommen bei. Ich hatte auch geglaubt, dass diese Verhältnisse bei unserer Darmverlagerung eine Rolle spielten. Meine Ueberlegung war folgende: Wenn diese Senkung des Pylorustheils nach unten bei der ursprünglichen Wölfler'schen Operation den von rechts kommenden zuführenden Schenkel nach hinten verlegen kann (Fall Hahn), so muss die gleiche Magendrehung doch auch bei der Darmanheftung nach

---

[1]) Chlumsky, Ueber die Gastro-Enterostomie. Bruns, klin. Beiträge. Bd. XX. S. 231.

[2]) Anm. Besser gesagt: er drehte sich um seine Sagittalaxe um fast 90°. P.

Lücke-Rockwitz den nach rechts ziehenden abführenden Schenkel nach hinten, d. h. in die zur Verschlingung prädisponirende Lage bringen können. Dies stimmt auch in der That für die Gastro-Enterostomia anterior. Bei der Gastro-Enterostomia posterior dagegen wirkt die Magendrehung, wie der Versuch leicht zeigt, gerade im umgekehrten Sinne, d. h. der nach rechts ziehende Schenkel tritt nach vorn. Diese mich anfänglich überraschende Differenz findet ihre einfache Erklärung in Folgendem. Fixiren wir an dem Magen, während seine Längsachse horizontal liegt, je eine Darmschlinge an der vorderen und an der hinteren Wand und drehen alsdann den Magen um seine Sagittalachse um 90° so, dass der Pylorus, also die rechte Hälfte, tiefer trifft, so bleibt jeweils der nach rechts liegende Darmschenkel in möglichst breiter Berührung mit dem Magen; das heisst aber nichts Anderes als: bei der vorderen Gastro-Enterostomie tritt er nach hinten, bei der hinteren nach vorn.

Eine solche Fixation der Anastomosenschlinge an einem bei der Operation falsch, d. h. zu stark horizontal gehaltenen Magen, könnte also nur bei der Gastroenterostomia anterior zu der fraglichen Darmverschlingung prädisponiren; bei der Gastroenterostomia posterior müsste sie sogar einer solchen entgegenwirken. Meiner Ueberzeugung nach spielt sie aber überhaupt im Verhältniss zu der früher beschriebenen, durch den Murphyknopf bedingten Ueberdrehung nur eine geringe Rolle.

Nach den obigen Ausführungen über unsere Darmverschlingung nach Gastroenterostomie ist es klar, wie einfach die Prophylaxe dieser unangenehmen Complication ist; 1. man nehme den zuführenden Schenkel möglichst kurz; 2. man achte bei Anwendung des Murphyknopfes streng darauf, dass nicht im Moment des Zusammendrückens der Knopfhälften der abführende Schenkel nach hinten, statt nach rechts gelagert werde; 3. man zerre nicht etwa durch ein Gazestück den abführenden Schenkel hinter den zuführenden nach links hinüber.

Sollte dennoch einmal die Verschlingung zu Stande kommen, so kann natürlich bei rechtzeitiger Diagnose durch einen leichten Eingriff die Schlinge wieder in die richtige Lage gebracht werden.

Weiterhin folgt, dass meine Beobachtungen in keiner Weise etwas gegen die v. Hacker'sche Operation oder gegen den

Murphyknopf beweisen; sie beweisen nur, dass es kaum bei irgend einer Operation so sehr, wie bei der Gastroenterostomie darauf ankommt, alle technischen Details zu kennen und zu beherrschen, sowie sich streng an die erprobten Vorschriften zu halten.

Die gesammten Erfahrungen über Incarceration nach Gastroenterostomie mahnen endlich, 1. das Operationsfeld stets genügend freizulegen, um die Lage der Anastomosenschlinge klar übersehen zu können und 2. alle durch die Operation gesetzten abnormen Schlitze uud Spalten nach Möglichkeit wieder zu verschliessen.

Erklärung der Abbildungen.

Unsere Tafeln weichen von den bisher meist üblichen zeichnerischen Darstellungen der Gastroenterostomie nicht unwesentlich ab (Verlauf des Duodenums; Lage der Plica duodenojejunalis etc.); ich werde in einer weiteren Arbeit über die topographischen Verhältnisse bei der Gastroenterostomie diese Abweichungen genauer zu begründen versuchen.

Fig. 1. Gastroenterostomia retrocolica posterior nach v. Hacker mit Darmverschlingung.

Fig. 2. Magenresection (II. Billroth'sche Methode); Gastroenterostomia retrocolica anterior mit Darmverschlingung.

Fig. 3. Gastroenterostomia retrocolica posterior nach v. Hacker mit Darmverschlingung. Colon nach oben geklappt (schematisch).

Zeichenerklärung:

pl. = Plica duodenojejunalis.

rrr = Ring, gebildet von zuführendem Darmschenkel, Magen und hinterer Abdominalrand.

zu = zuführender Darmschenkel.

ab = abführender Darmschenkel.

M = Anastomose durch Murphyknopf.

D = stark erweitertes Duodenum.

Mes. = torquirtes und comprimirtes Mesenterium, zu dem verlagerten Darm gehörig.

Thr. = Dünndarm, durch Thrombose der Mesenterialvenen stark verändert (Atonie, Stauungshyperämie, beginnende Nekrose); schraffirt.

XXXVII.

Zur operativen Behandlung der habituellen Schulterverrenkung.[1]

Von

Professor Dr. O. Samter,

dirigirender Arzt der äusseren Abtheilung der städtischen Krankenanstalt in Königsberg i. Pr.

(Mit 3 Figuren im Text.)

Die operative Behandlung der habituellen Schulterverrenkung, die erst seit Einführung des anti- resp. aseptischen Verfahrens ernsthaft in Angriff genommen wurde, bestand zunächst in der Resection des Oberarmkopfes. Da dieses verstümmelnde Verfahren aber functionelle Störungen des Gelenkes zurücklassen musste, ist in einer kleinen Reihe von Fällen erfolgreich eine Arthrotomie (resp. Arthrorhaphie) gemacht worden — und zwar in 11 Fällen, welche von Bardenheuer, Ricard (2mal), Wiesinger, v. Mikulicz, Steinthal, W. Müller (Aachen, 3mal), Wehner, Krumm ausgeführt wurden. Zu diesen Fällen kommt als 12. Fall der nachfolgende von mir im October 1898 operirte Fall:

Der ca. 40jährige Mann, der seit einer — nicht genau bestimmten — Reihe von Jahren wegen rechtsseitiger recidivirender Schulterverrenkung die städtische Krankenanstalt aufsuchte, erlitt die drei letzten Verrenkungen in 2- resp. 6wöchentlichen Intervallen. Die Reduction war theils leicht, theils schwer unter Narkose ausführbar gewesen.

Die Freilegung der Gelenkkapsel war durch einen vorderen Schrägschnitt zwischen M. pectoral. maj. und Deltoideus nicht in genügendem Maasse zu erreichen, weshalb ich vom oberen Ende des Schnitts dicht unter dem Schlüsselbein, horizontal nach aussen

[1] Vorgetragen am 4. Sitzungstage des Congresses, 21. April 1900.

bis zum Acromio-Claviculargelenk, den Deltoideus dicht unter dem Schlüsselbein, jedoch nicht subperiostal, ablöste und den Muskel mit dem Hautlappen nach abwärts und aussen zog. Hierbei folgte der Muskel leicht, ohne dass eine Adhärenz desselben an der Gelenkkapsel bemerkbar gewesen wäre. Nach Unterbindung der Vena cephalica und Abziehung des Coracobrachialis und kurzem Bicepskopf war dann die vordere, äussere und innere Gelenkgegend in

Fig. 1.

weitem Umfange frei. Fig. 1 (Photographie eines Leichenpräparats)[1]) giebt die Freilegung der Kapsel wieder. Es zeigte sich nun, dass der subdeltoidale Theil der Kapsel nicht im mindesten erweitert war: ich war nicht im Stande hier die Kapsel auch nur in einer kleinen Falte aufzuheben. Dagegen war derjenige Kapseltheil,

[1]) Der besseren Beleuchtung wegen wurde Kopf und Hals der Leiche stark über den Tischrand herabgezogen, wodurch die Wundränder stark auseinandergezogen wurden.

der unter dem M. subscapularis lag, in bedeutendem Maasse erweitert. Indessen war es nicht möglich, diesen Abschnitt sich zugängig zu machen. (Die Sehne des M. subscapularis ist in Fig. 1, die zu einem normalen Gelenk gehört, hell gelassen.) Darauf erfolgte zunächst die Eröffnung der Gelenkkapsel im Verlauf der punktirten Linie (Fig. 1) unter Entleerung einer geringen Menge seröser Gelenkflüssigkeit, der mediale Abschnitt der Gelenkkapsel wurde mittelst eines darunter geschobenen Fingers angespannt, die Sehne des M. subscapularis abgelöst und nach innen zurückgeklappt (Fig. 2). Nun lag der stark gedehnte mediale Theil der Gelenk-

Fig. 2.

kapsel frei, es wurde die Kapselwunde geschlossen und gleichzeitig an dieser Stelle (nach dem Princip von v. Mikulicz) verdoppelt, indem eine Sutur einerseits durch den medialen, resp. untern Rand der Kapselwunde, andererseits durch das Lig. coracoacromiale geführt wurde und so eine kräftige Verengerung des Gelenkinnen-

raumes erzielt. Der M. subscapularis resp. seine Sehne wurde mit einer Naht an die Gelenkkapsel wieder befestigt.

Die Untersuchung des Gelenkinneren hatte keinen freien Gelenkkörper nachweisen können. Es folgte Naht und Drainage. Aus der Nachbehandlung erwähne ich, dass die Wunde, die nach 14 Tagen geschlossen war, sich unter Bildung eines Fadenabscesses an einer kleinen Stelle öffnete und erst nach 2 späteren Erweiterungsschnitten definitiv zum Verschluss kam. Es folgte die mechanische Behandlung. Das Endresultat ist als ein sehr günstiges zu bezeichnen, da während einer einjährigen Beobachtungszeit keine Verrenkung eintrat, Beweglichkeit und Kraft des Gelenkes die gleichen Verhältnisse, wie auf der gesunden Seite zeigten.

Die Ursachen der recidivirenden Schulterverrenkung sind von Francke (1898), der gleichzeitig über 4 von W. Müller (Aachen) operirte Fälle berichtet, eingehend besprochen worden. Das hierfür zur Verfügung stehende Material ist insofern aber ungleichwerthig, als das eine Mal Untersuchungen an der Leiche, das andere Mal Befunde bei der Operation und zwar hier theils nach der Resection theils bei der Arthrotomie gemacht sind und noch weitere Aufschlüsse erfordern. Unter solchen Umständen dürfte, meines Erachtens, die Frage am besten gefördert und das Interesse des Kranken in jedem einzelnen Falle am ehesten gewahrt werden, wenn künftighin bei der Operation das Gelenk in weiterem Umfange freigelegt (resp. eröffnet) würde, als es bisher im Allgemeinen geschehen ist. Die Leichenuntersuchungen verdanken wir in erster Linie Jössel (1880), dem 5 Präparate (von 4 Fällen) zur Verfügung standen. Constant fand er Defecte resp. Difformirungen des Tuberculum maj. hum. (bedingt durch Abreissung resp. Zertrümmerungen desselben), Abreissungen der Auswärtsroller, die sich fast stets retrahirt hatten. Der hierdurch gesetzte Defect der Gelenkkapsel war dadurch gedeckt worden, dass das subdeltoidale Zellgewebe resp. der Deltoideus selbst in den Kapselspalt eingeheilt war und so ein Stück sozusagen eingeflickt wurde, welches sich oben an das Acromion ansetzte und diesen Knotenvorsprung mit seiner unteren Fläche gleichzeitig zu einem Stück Gelenkfläche machte; es stand der Oberarmkopf im Contact mit dem Acromion. Der Kapselraum war hierdurch sowie durch weitergehende Erschlaffung und Dehnung der Kapsel erweitert; dreimal

ferner war die Kapsel am unteren Rand des M. subscapularis verdünnt (darunter 2mal mit Defect). „Man könnte leicht versucht werden, dieser so auffallenden Vergrösserung der Kapsel[1]) eine zu grosse Wichtigkeit in Fällen von Recidiven zuzuschreiben, sagt Joessel. — „Jedoch viel wichtiger als die Vergrösserung der Gelenkkapsel scheint uns das Abreissen der Muskeln zu sein, wenn sie nicht wieder mit dem Humeruskopf verwachsen". Der Humeruskopf würde nicht mehr in der Pfanne festgehalten, der Arm nur noch durch den Deltoideus getragen, und da Duchenne durch isolirte Faradisation des Deltoideus die Tendenz des Kopfes, sich in Subluxation nach unten zu stellen, nachgewiesen, in mehreren Fällen von Lähmung des Supra- und Infraspinatus und Cucullaris bei Erhebung des Armes durch den Deltoideus und den Serrat. ant. maj. beständig Subluxationen des Armes beobachtet, so würde die Prädisposition zur Wiederholung von Schulterluxationen durch das Abreissen der Muskeln hervorgebracht, die nicht wieder mit dem Humeruskopf verwachsen sind. Begünstigt würden die Recidive durch die wahrscheinlich ganz constant eintretende Vergrösserung der Kapsel.

Die Untersuchungen Joessel's beziehen sich ferner noch auf 4 Präparate mit gleichen Befunden, zu denen die Anamnese des klinischen Falles jedoch fehlt. Von diesen Befunden dürfte jedoch meines Erachtens abzusehen sein, da die Möglichkeit nicht auszuschliessen ist, dass gelegentlich auch schwere Distorsionen resp. Contusionen ähnliche Veränderungen hervorrufen: so berichtet Malgaigne, der das Einbeziehen des Acromions in die Gelenkhöhle gleichfalls bespricht (freilich ohne Beziehung auf die recidivirende Verrenkung) und sie als „partielle Luxation nach oben" bezeichnet, dass er am Lebenden alle Zeichen einer solchen ohne vorausgegangene traumatische Verrenkung beobachtet habe. —

Wie aus dem Vorstehenden zu ersehen ist, legt Joessel das Hauptgewicht auf den functionellen Ausfall der Auswärtsroller. Es stände nun, wie ich gleich hier bemerken möchte, schlimm um die Heilung des Uebels, wenn sie von der Wiederherstellung dieser Muskelfunction abhängig wäre. Denn bei 3 Präparaten (von 5) hebt Joessel hervor, dass die abgerissenen Auswärtsroller atro-

[1]) d. h. Erweiterung des ganzen Kapselraumes (Verf.).

phisch und verfettet gewesen waren (in einem vierten Präparate bestanden bloss Subluxationen, in einem 5. Falle waren die Muskeln nicht retrahirt). Und wenn man selbst künftighin Fälle von habitueller Schulterverrenkung frühzeitiger zu operiren in der Lage sein sollte, so würden doch immerhin noch mindestens Monate nach der ersten Verrenkung vergangen sein, und die Muskeln, wenn sie nicht spontan wieder angewachsen sind, zweifellos schon Zeit genug zur regressiven Metamorphose gehabt haben.

Difformirung resp. Defecte und Absprengungen an den Knochen, Veränderungen der Gelenkkapsel resp. des Gelenkraumes, sowie functioneller Ausfall der Auswärtsroller sind nicht immer ganz exact gegen einander abzuwägen in ihrer Bedeutung für die habituelle Schulterverrenkung. Wenn Löbker die ursprüngliche Gelenkfläche der Scapula durch eine senkrechte Raute in 2 Hälften getheilt findet, deren Ebenen im Winkel zu einander geneigt sind und somit Subluxation des Kopfes mit Nearthrosenbildung feststellt, wenn Schüller den inneren Pfannenrand abgeschrägt findet, so wird man für solche und ähnliche Fälle den Knochenveränderungen (Francke vergleicht den Einfluss, den bisweilen Kopfdefecte auf die Entstehung der Luxation haben, mit dem einer schiefen Ebene) eine besondere Bedeutung zumessen. Immerhin wird die Concurrenz der Kapselerweiterung wohl nur ganz selten auszuschliessen sein. „Eine besonders wichtige Rolle", schreibt Francke, „besonders mit Rücksicht auf die Operationsmethode, möchten wir den freien Gelenkkörpern in Verbindung mit dem Hydrops beimessen" — sei es, dass sie primär abgesprengt, oder dass sie durch Abschleifen resp. eine Art Arthritis deformans zu Stande kommen. Ich gehe hier nicht weiter auf die anderen Arten (z. B. solchen, bei denen die abgesprengten Theile nicht im Gelenkinnern liegen) der Absprengungen und der typischen Defectbildungen am Oberarmkopf ein, da sie eingehend von Francke behandelt sind und keine Sonderbetrachtung über ihre Bedeutung für die Entstehung der habituellen Luxation erfordern.

Von grösster Bedeutung sind, auch nach meiner Ansicht, die Veränderungen der Gelenkkapsel, resp. die Erweiterung des Kapselraumes. Ob der Arm durch Hyperelevation oder durch einen directen Stoss gegen die Aussenseite des Gelenkes verrenkt wird — mit dem Abriss oder Zertrümmerung

des Tuberculum majus und dem Abriss der sich hier ansetzenden Muskeln wird zunächst der von Jössel beschriebene Defect der Kapsel mit consecutiver Erschlaffung resp. Erweiterung des Kapselraums gesetzt. Dringt dann der Kopf innen unten aus der Kapsel heraus, so kommt es hier zu weiterer Verletzung der Kapsel: 3 mal (unter 5) bemerkt Jössel, dass die Gelenkkapsel am unteren Rand des M. subscapularis verdünnt (bis zur Durchsichtigkeit und 2 mal mit Defect) gewesen, in einem 4. Falle war der innere Theil der Kapsel hinter der Sehne des M. subscapularis stark erweitert; (im 5. Falle (Präparat 3) fand sich eine solche Verdünnung nicht: hier aber setzte sich die Gelenkkapsel nicht bloss an das Acromion, sondern auch an das Ligamentum coracoacromiale und den Proc. coracoideus an; die Kapsel war gross genug, um jede Verschiebung des Kopfes unter den Proc. coracoideus und die Cavitas glenoidalis zu erlauben. Hier liegt die Annahme nahe, dass es sich um die intracoracoide Form (Malgaigne) gehandelt hat.)

Die Form resp. Ausdehnung, in welcher die Kapselerweiterung resp. Erschlaffung sich findet, ist bei den einzelnen Fällen verschieden gewesen. Eine besondere Berücksichtigung verdient bei der Beurtheilung dieser Frage das Verhalten des M. subscapularis. In der nachstehenden Abbildung 3 (nach Spalteholtz) ist dieser Muskel nach seinem Ansatz an die Kapsel abgeschnitten und man ersieht hier, welch' ein bedeutender Abschnitt der Gelenkkapsel hinter diesem Muskel resp. seiner Sehne liegt. Und grade dieser Gelenkabschnitt ist es, in welchem der Austritt des Kopfes aus dem Gelenkraum erfolgt; ob es sich um die axillare (subcoracoide) oder um die intracoracoidale Form (Malgaigne) handelt, die Kapsel wird hier, wie dies thatsächlich auch beschrieben ist, bald in geringem, bald in grösserem Umfange durchrissen sein, und zwar so, dass dieser Riss sich entweder in denjenigen fortsetzt, welcher in der Umgebung des Tuberculum maj. entsteht, oder aber eine besondere Oeffnung darstellt. Somit unterliegt dieser Abschnitt gleichfalls einer schweren Schädigung bei der erstmaligen Verrenkung, sowie einer wiederholten Dehnung bei den Recidiven der Verrenkung (wie dies aus Jössel's Befunden ersichtlich ist). Wie hat sich nun die Kapselerweiterung denjenigen Operateuren, welche die Arthrotomie gemacht haben, präsentirt?

Im Allgemeinen wurde an der Vorderseite des Gelenkes (zwischen Pectoralis und Deltoideus) eingegangen, nur 2mal (Wehner, Müller) von hinten und aussen und dabei präsentirte sich in 8 Fällen die Kapselerweiterung vorn, 4 mal (2 mal bei Ricard, 1 mal bei von Mikulicz und mir) war nur der innere Abschnitt für sich stark gedehnt. In dem von Mikulicz'schen Falle stellte dieser Theil eine Art Bruchsack vorn unten innen dar, der ohne Weiteres erreichbar war, Ricard musste den oberen Rand des M. subscapu-

Fig. 3.

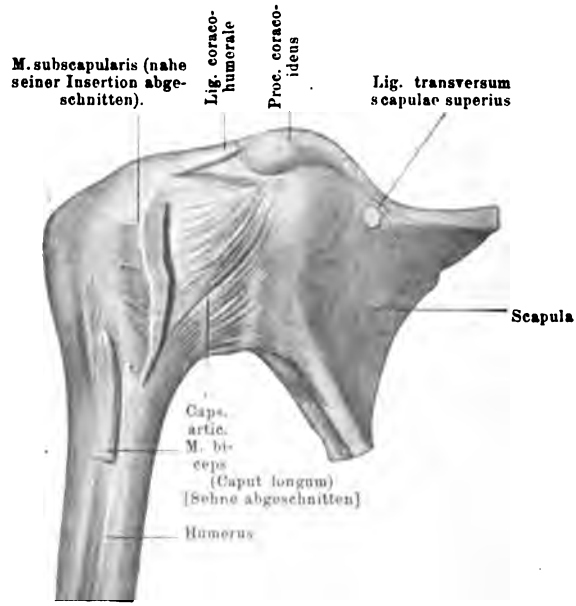

laris einschneiden, um zu diesem Abschnitt heranzukommen, ich musste den Muskel von der Kapsel ablösen. Dieses differente Verhalten zwischen den obigen 8 und den übrigen 4 Fällen ist nur durch die Berücksichtigung der Verletzungen zu erklären, denen der M. subscapularis ausgesetzt ist. Wie aus den diesbezüglichen Beschreibungen hervorgeht, kann derselbe eingekerbt, eingerissen, abgerissen und central perforirt werden. Was die Abreissungen desselben betrifft, so erfolgen sie seltener als bei den Auswärts-

rollern, auch retrahirt er sich seltener und nur in geringem Maasse, so dass er noch mit der Kapsel im Connex bleibt. Es ist nun ersichtlich, dass wenn der Kapselriss in den Muskel resp. die Sehne hineingeht, resp. wenn er vollends abgerissen war, die Kapselerweiterung bei den Recidiven am ehesten eine allgemeine ist und von vielen Punkten der äusseren und vorderen Gelenkgegend bei der Operation erreicht wird. Anders liegt die Sache bei vollständiger Erhaltung des Muskels. In solchen Fällen wird, besonders wenn der hinter dem Muskel resp. seiner Sehne gelegene Gelenkabschnitt allein gedehnt ist, der Operateur mit dem Schnitt von hinten aussen nicht auskommen.

Für die Prophylaxe der habituellen Schulterverrenkung ist die Art, in der die erstmalige Einrenkung erfolgt, gewiss von grosser Bedeutung; je schonender dieselbe ausgeführt wird, um so eher ist zu erwarten, dass die schon gesetzten Verletzungen nicht noch unnöthig vergrössert werden. In dieser Hinsicht aber wird, meines Erachtens, noch viel gesündigt. — Sodann wird man hierbei die Art der Nachbehandlung nicht unerörtert lassen können. Es pflegen augenblicklich eine Anzahl von Chirurgen, die das Zurückbleiben von Bewegungsstörungen im Schultergelenk möglichst beschränken wollen, von jeder Fixirung des Gelenkes abzusehen. Eine ausgedehnte Enquête müsste hier einsetzen, um festzustellen, ob durch dieses Verfahren die Gefahr des Rückfalls nicht gesteigert wird. Inzwischen möchte ich — mit entsprechender Reserve — meine Ueberzeugung dahin aussprechen, dass bei den leichten Fällen eine Fixirung für ca. 10 Tage wohl kaum schaden könnte (unter der Voraussetzung, dass der Kranke sich später einer entsprechenden mechanischen Behandlung nicht entzieht), dass bei den schweren Fällen eine Fixirung nach den allgemeinen Gesichtspunkten, die für die Behandlung schwerer Gelenkverletzungen gelten, nicht gut umgangen werden kann.[1])

Nach den obigen Ausführungen würde ich folgende Vorschläge für die Operation der habituellen Schulterverrenkung den Fachgenossen unterbreiten.

---

[1]) Die Röntgenphotographie am Schultergelenk ist, so lange ein grösserer Bluterguss besteht, sehr erschwert.

1. Weitgehende Freilegung des Gelenkes: eine solche ist durch den schrägen Längsschnitt an der Schultervorderfläche zwischen Pectoral. maj. und Deltoideus nicht zu erreichen, wohl aber durch einen ⅂ förmigen Schnitt, welcher vom oberen Ende des ersten Schnittes horizontal nach aussen geht und mit Ablösung des Deltoideus von der Vorderkante der Clavicula (nicht subperiostal) verbunden wird. Diese Art der Freilegung ist bereits vor mir von Ricard ausgeführt worden, doch ist mir dies Factum zur Zeit meiner Operation ebensowenig bekannt gewesen, als es in den diesbezüglichen Veröffentlichungen anderer Autoren erwähnt ist. Auch bemerke ich, dass Ricard nicht die weitere Consequenz gezogen hat, dass die Kapsel eröffnet werden musste. Sowohl seine 2 Fälle, als der meine beweisen, dass die Function des Deltoideus keine bleibende Einbusse erleidet. Andererseits dürfte man bei jeder Längsspaltung des Deltoideus wie beim Eingehen an der Hinteraussenfläche des Gelenkes Nerven des Muskels verletzen. Liegt vollends eine grosse Tasche hinter dem M. subscapularis, so wird sie bei der letzterwähnten Schnittführung dem Operateur vollständig entgehen. In solch letzterem Falle ist dann nach Ausführung des ⅂ förmigen Schnittes und Herumklappen der vorderen Deltoideusportion der Subscapularis entweder wegzuziehen oder einzukerben, oder schliesslich abzulösen, nachdem die Gelenkkapsel eröffnet ist. Diese

2. Eröffnung der Gelenkkapsel sollte aber in jedem Falle vorgenommen werden, da sonst die Gelegenheit, eventuell einen freien Gelenkkörper zu entdecken, sehr erschwert wird, auch eine Inspection der Gelenkenden unmöglich ist.

3. Die Verdoppelung (nach von Mikulicz) ist, als das plausibelste Verfahren der Kapselveränderung, vorzunehmen[1]). Die Annähung oder „Vornähung" der Auswärtsroller verspricht keinen functionellen Erfolg wegen der Degeneration ihrer Muskelsubstanz.

4. Auch bei schwereren Knochenveränderungen würde zunächst die Kapselverengerung zu versuchen sein (eventuell vielleicht combinirt mit kleinen osteoplastischen Eingriffen an den Gelenkenden.)

[1]) Ich habe, wie oben beschrieben ist, den inneren unteren Wundrand der Kapsel an das Lig. coraco-acromiale herangezogen und genäht.

Weitere Beobachtungen und Erfahrungen werden auf diesem verhältnissmässig neuen Gebiete der conservativen Chirurgie[1]) nothwendig sein, besonders um die Grenzen zwischen Resection und Arthrotomie (resp. Arthrorhaphie) richtig ziehen und die Indication für Resection möglichst einschränken zu können.

[1]) Verneuil begrüsste die Erfolge Ricard's, dessen 1. Operation bereits 1892 erfolgte, mit grosser Emphase: „Ce préambule vous fera comprendre la satisfaction, que j'éprouve à porter le jugement le plus favorable sur une opération inédite simple, ingenieuse, dérivée de la thérapeutique étiologique et de la chirurgie réparatrice. ...“

XXXVIII.

(Aus der Breslauer chirurgischen Klinik des Professor Dr. von Mikulicz.)

Pseudostimme nach Totalexstirpation des Larynx.[1]

Von

Dr. Georg Gottstein,

Assistenzarzt der Klinik.

(Hierzu Tafel X und 5 Figuren im Text.)

M. H.! Gestatten Sie mir, Ihnen heute einen 48 jähr. Mann vorzustellen, bei dem vor jetzt ca. 1 Jahre, am 2. V. 99, die Totalexstirpation des Larynx wegen Carcinom durch Herrn Geheimrat v. Mikulicz nach der Methode von Gluck ausgeführt worden ist.

Joseph H., 47 Jahre alt, Bahnarbeiter aus Neisse. Vater an Lungentuberculose gestorben, frühere Erkrankungen des Pat. ohne Besonderheiten. Pat. erkrankte vor ca. 4 Jahren mit allmählig sich steigernder Heiserkeit, die sich im Laufe des Jahres 98 bedeutend verschlimmerte. Schmerzen im Halse sind niemals vorhanden gewesen, auch beim Schlucken und Husten nicht. Als sich im August 1898 noch Atemnoth hinzugesellte, suchte Pat. seinen Kassenarzt auf, der ihn der königl. Ohren- und Halsklinik überwies. Die Diagnose wurde schon damals auf Carcinom gestellt und dem Pat. eine Operation vorgeschlagen. Derselbe wies sogar eine endolaryngeale Probeexcision zurück. Als er jedoch in den nächsten Monaten immer stärker abmagerte, entschloss er sich Ende April 1899 zur Operation.

Status praesens. Mittelgrosser, schlecht genährter Mann, mit blassen Schleimhäuten. Zunge leicht belegt, Zahnfleisch geschwollen und schmierig belegt. Am Hals findet man in der linken Supraclaviculargrube einige etwa

[1] Abgekürzt vorgetragen am 4. Sitzungstage des Congresses, 21. April 1900.

erbsengrosse, verschiebliche, aber recht resistente Drüsen. Ferner findet sich am hinteren Rand des rechten Sternocleidomastoideus ein perlschnurartiger Strang von harten erbsen- bis bohnengrossen Drüsen. In der rechten und linken Submaxillargegend findet sich je eine bohnengrosse Drüse. Stimme heiser, zeitweilig kurzer trockner Husten, lauter Stridor. Haemoglob. 75. Herz ohne Besonderheiten. Lungen: Percussionsschall hell, sonor; Athemgeräusch abgeschwächt. Sputum zäh, rein schleimig. Die mikroskopische Untersuchung ergiebt nichts Characteristisches.

Bei der Palpation des Kehlkopfes, während der Phonation, fühlt man eine deutliche Differenz in der Schwingung beider Kehlkopfhälften und zwar schwingt die rechte erheblich stärker als die linke. Der Kehlkopf im Ganzen erweist sich von aussen betrachtet vergrössert. Er fühlt sich hart an, die Oberfläche des Thyreoidknorpels ist uneben und zwar die linke stärker als die rechte.

Laryngoskopischer Befund. (Prof. Kümmel.) Die ganze rechte Kehlkopfseite ist eingenommen von einer im vorderen Theil mehr höckrigen, im hinteren mehr beerenförmigen, mit Schleim belegten graurothen Tumormasse. Der Tumor nimmt auch den grösseren Theil der rechten aryepiglottischen Falte ein und reicht weit in die Tiefe. Die rechte Larynxseite ist vollkommen unbeweglich, links ist die aryepiglottische Falte frei, aber verdickt. Vom linken Stimmband ist nichts zu sehen, an seiner Stelle sieht man nach vorn zu einen röthlichen Höcker, an der vorderen Commissur eine graurothe granulationsähnliche linsengrosse Masse. An der Stelle des hinteren Theils des linken Stimmbands ein rothes verdicktes, leistenartiges Gebilde. Die linke Seite bewegt sich bei der Athmung und bei der Phonation. Die Aryknorpel sind nicht zu differenziren.

2. V. 99. Operation. (Geheimrath v. Mikulicz). Chloroformnarkose ohne Störung. Zunächst wird Laryngofissur ausgeführt. Es zeigt sich, dass nicht nur die rechte, sondern auch die linke Kehlkopfhälfte schon vom Carcinom durchwuchert ist. Es wird deshalb zur Totalexstirpation des Larynx geschnitten. Nachdem der Kehlkopf seitlich von der ihn umgebenden Muskulatur freipräparirt ist, wird die Trachea unterhalb des ersten Trachealknorpels quer durchtrennt und in den Trachealstumpf die Trendelenburg'sche Tamponkanüle eingeführt. Hierauf wird von unten nach oben der Kehlkopf von der vorderen Oesophagealwand losgelöst. Ein Theil der Epiglottis erweist sich als frei von Carcinom und wird zurückgelassen. Dieser Epiglottisrest wird dazu benutzt, um den Defect in der vorderen Pharynx- und Oesophaguswand zu decken. Naht mit Catgutfäden. Hierüber werden die stehengebliebenen Muskelreste ebenfalls durch Catgutnähte vernäht. Der Trachealstumpf wird, nachdem er nach allen Seiten freipräparirt ist, in den unteren Wundwinkel mit Aluminium-Broncenähten circulär eingenäht und eine Trachealkanüle eingelegt. Die Haut wird zum grössten Theil vernäht, nur in der Mitte wird bis in die Nähe der Schleimhautnaht ein Jodoformgazestreifen eingelegt. Durch die Nase ein Schlundrohr eingeführt.

Pat. hat die Operation gut überstanden. Derselbe steht bereits nach 24 Stunden auf. 5 Tage nach der Operation wird der Jodoformgazestreifen

entfernt. Während der folgenden acht Tage entleert sich aus der Fistel etwas schleimig eitriges Sekret. Innerhalb 14 Tagen hat sich die Fistel durch Granulation vollständig geschlossen. Der Trachealstumpf ist glatt in den unteren Wundwinkel eingeheilt. Nach 4 Wochen wird das Schlundrohr entfernt. Pat. kann ohne jede Schwierigkeiten schlucken. Die mikroskopische Untersuchung der Geschwulst ergiebt ein Plattenepithelcarcinom.

24. VI. 99. Mit Phonationsapparat nach Hause entlassen. Laryngoskopische Untersuchung. An der Stelle, wo man den Kehlkopf vermuthen sollte, erblickt man einen aus Schleimhaut bestehenden Trichter, dessen Spitze nach unten gerichtet ist. In der Spitze dieses Trichters liegen stets grössere Mengen schaumigen Schleims. Der Epiglottisrest hat sich wieder aufgerichtet, und man sieht denselben etwas nach rechts gerichtet an der vorderen Wand des Trichters. Beim Versuch des Phonirens nähern sich die Schleimhautfalten des Trichters ganz bedeutend. Die an diesem Tag aufgenommene Photographie des Pat. zeigt, in welcher Weise die Trachea in die äussere Haut eingeheilt ist. (Tafel X, Fig. 1.)

22. IX. 99. Pat. hat seit der Operation 26 Pfd. zugenommen. Nirgends am Halse finden sich Drüsen. Die früher vorhandenen erbsengrossen Drüsen am Halse und in der Gegend des rechten Sternocleidomastoideus sind völlig geschwunden. Die laryngoskopische Untersuchung ergiebt denselben Befund wie das letzte Mal.

22. II. 1900. Nirgends eine Spur eines Recidivs zu entdecken. An der Muskulatur des Pharynx und des Velums fällt auf, dass die seitliche Pharynxmuskulatur, insbesondere beim Phoniren, dicke Wülste bildet. Ebenso sind die Contractionen des Velums und der Uvula ausserordentlich stark, sodass sich die Gaumenbögen beim Phonieren fast senkrecht aufstellen. Ferner sieht man beim Phoniren, wie sich die Epiglottis der hinteren Pharynxwand, sowie der seitlichen Pharynxmuskulatur nähert, sodass man zwischen ihnen nur einen feinen Spalt erkennen kann.

10. IV. 1900. Befund unverändert. Kein Recidiv.

Wie wir aus der Krankengeschichte entnehmen können, ist die Wundheilung in unserem Falle in einer so kurzen Zeit erfolgt, wie es nach den andern Methoden der Totalexstirpation des Kehlkopfes wohl kaum möglich gewesen wäre. Dieser Erfolg ist begründet in der von Gluck[1]) inaugurirten, von Bardenheuer[2]), Poppert[3]) und Rotter[4]) verbesserten Operationsmethode, die die Communication zwischen Wundhöhle und dem Pharynx aufhebt.

[1]) Gluck und Zeller, Die prophylactische Resection der Trachea. Arch. f. klin. Chir. Bd. 26. S. 427.

[2]) Bardenheuer, Vorschläge zur Kehlkopfexstirpation. Arch. f. klin. Chir. Bd. 41. S. 561.

[3]) Poppert, Zur Frage der totalen Kehlkopfexstirpation. Deutsche med. Wochenschr. 1893. S. 833.

[4]) Rotter, Zur Totalexstirpation des Kehlkopfs. Berl. klin. Wochenschr. 1895. S. 120.

Bei den anderen Operationsmethoden ist es kaum zu verhindern, dass eine Infection der Wundhöhle durch das mit zahllosen virulenten Bacterien behaftete und in die Wunde herabsickernde Pharynxsecret eintritt. Wenn dieselbe manchmal auch geringfügiger Natur ist, so trägt sie doch dazu bei, die Wundheilung auf Wochen hinaus zu verzögern. Bei der in diesem Falle angewandten Operationsmethode ist eine Infection durch das nachsickernde Pharynxsecret kaum möglich, da der Pharynx durch Schleimhaut- und Muskeletagennähte von der Wundhöhle dicht abgeschlossen ist.

So werthvoll dieser Abschluss der Wundhöhle gegen den Pharynx auch ist, so würde er allein nicht dazu beigetragen haben, gerade diese Gluck'sche Operationsmethode zu bevorzugen. Viel wichtiger noch als der Abschluss der Wundhöhle gegen den Pharynx, ist der Abschluss der Trachea von dem Pharynx durch Einnähen des Trachealstumpfes in den unteren Wundwinkel. Die hohe Mortalität nach der Totalexstirpation des Larynx liegt hauptsächlich an der in mehr als der Hälfte der Fälle entstehenden Aspirationspneumonie. Diese Aspirationspneumonie ist bei der in unserem Falle angewandten Operationsmethode fast mit Sicherheit zu vermeiden. Ein weiterer Vortheil ist, dass die Patienten meistens schon bald nach der Operation imstande sind, Schluckbewegungen auszuführen. Wir sind in unserem Falle mit ganz besonderer Vorsicht vorgegangen und haben das Ernährungsschlundrohr, das durch die Nase eingeführt war, mehrere Wochen liegen lassen. Eine so lange Zeit ist wohl sicherlich nicht immer erforderlich, sondern es werden meist 10—14 Tage völlig genügen, um ein Platzen der den Pharynx gegen die Wunde abschliessenden Naht zu vermeiden.

Diesen Vortheilen der Operationsmethode steht aber ein sehr grosser Nachtheil gegenüber. Während bei den andern Methoden bei geglückter Operation der vor derselben bestandene Zustand fast in alter Weise wiederhergestellt ist — die Patienten können auf dem normalen Wege durch den Mund athmen, sie können zwar nicht mit lauter Stimme sprechen, jedoch durch den aus der Lunge stammenden Luftstrom ihr Sprachorgan in Bewegung setzen — so schafft die Gluck'sche Methode völlig anormale Verhältnisse. Ausser dass den so Operirten die laute Stimme völlig fehlt, ist es ihnen auch nicht mehr möglich, auf dem nor-

malen Wege durch den Mund zu athmen; die Luft verlässt bereits oberhalb des Jugulums, wo der Trachealstumpf in die Halshaut eingenäht ist, die Trachea. Ferner fehlt ihnen aus demselben Grunde die Möglichkeit, durch einen Luftstrom das menschliche Sprachorgan in Bewegung zu setzen. Diese Patienten machen bald nach der Operation einen recht hülfslosen Eindruck, sodass man fast zu der Ansicht kommen könnte, ein Leben in einem derartigen Zustande sei so trostlos, dass man lieber die Gefahren einer Schluckpneumonie in den Kauf nehmen und bei den früheren Operationsmethoden bleiben sollte.

Um diesen trostlosen Zustand zu bessern, bleibt zunächst nur die eine Möglichkeit, den Pat. auf künstlichem Wege wieder sprechen und womöglich laut sprechen zu lassen. Um dies zu erzielen, muss bei ihnen zweierlei geschaffen werden: zunächst eine Verbindung zwischen der Trachea resp. Lungen und dem Munde, um Luft auf diese Weise in den Mund zu leiten und dadurch das Articulationsorgan des Menschen, den Mund mit der Rachen-, Nasenhöhle und ihren Nebenhöhlen, durch den Luftstrom in Schwingungen zu versetzen. Ferner musste für das fehlende Stimmorgan, den Kehlkopf, eine künstliche Stimme eingeschaltet werden.

Bei den früheren Operationsmethoden war nur ein künstlicher Kehlkopf nothwendig, der einen Stimmapparat enthielt, eine Verbindung zwischen Mund und Trachea war ja vorhanden. Gluck[1]) und Bardenheuer[2]) hatten ursprünglich den Gedanken gehabt, nachträglich wieder eine Verbindung zwischen der äusseren Haut am Halse, oberhalb des eingenähten Trachealstumpfes und dem Pharynx herzustellen und der letztere wollte auf diesem Wege dem Pat. einen künstlichen Kehlkopf nach Gussenbauer[3]) oder v. Bruns[4]) einführen. Uns erscheint diese Methode nicht practisch. Ein derartiger Sprachapparat wird stets als ein Reiz auf das ihn umgebende Narbengewebe wirken. Es sind auch Fälle beobachtet, wo sich grade in diesem Narbengewebe — vielleicht

[1]) Gluck, l. c. pag. 430.
[2]) Bardenheuer, l. c.
[3]) Gussenbauer, Die erste durch Th. Billroth ausgeführte Kehlkopfexstirpation. Archiv f. klin. Chir. Bd. 17. S. 343.
[4]) v. Bruns, Ueber einige Verbesserungen des künstlichen Kehlkopfs. Arch. f. klin. Chir. Bd. 26. S. 780.

unter dem Einflusse des Reizes — Localrecidive gebildet haben. Auch wird durch das herabsickernde Pharynxsecret der Apparat so schnell verschleimt, dass die Patienten ihn zur Reinigung des öfteren herausnehmen müssen, und das Einsetzen des künstlichen Kehlkopfs nach Gussenbauer erfordert Geschicklichkeit und Zeit.

Wir haben deshalb von diesem Wege von vornherein abgesehen und einen anderen Weg gewählt. Schon bei einem früheren Falle, im Jahre 1895, hatte Herr Geheimrath v. Mikulicz den Gedanken gehabt, einem Pat. dadurch das Sprechen zu ermöglichen, dass er von der Oeffnung der Trachealcanüle aus, einen Schlauch nach der Mundhöhle, aussen herum, einleitete und dem Pat. dadurch eine etwas deutlichere Flüstersprache verschaffte. Jener Patient soll sich auch wirklich ganz gut haben verständigen können. Leider ging er nach kurzer Zeit zu Grunde, und es konnten die Versuche nicht fortgesetzt werden. Ich ging bei der Anfertigung des Sprachapparates für unsern Pat. in der Weise vor, dass ich ihm zunächst einen Gummischlauch in den Mund einführte, der durch Befestigung an der Trachealcanüle den Mund mit der Trachea in Verbindung brachte. Ich überzeugte mich hierdurch, dass Pat. in Wirklichkeit besser sprechen konnte. Nach zahlreichen Versuchen construirte ich den Apparat, wie er aus beigegebener Zeichnung (Taf. X. Fig. 2) ersichtlich ist. Dieser sehr einfache Phonationsapparat besteht aus folgenden Theilen:

1. einem Ansatzstück, das in die Trachealcanüle passt (a),
2. einem Gummischlauch (b), der durch eine Drahtspirale starr und doch leicht biegsam gemacht ist[1]). Dieser Gummischlauch reicht bis in die Nähe des linken Mundwinkels.
3. einem Metallrohr (c), das, wie bei einer Kandare, hinter den letzten Molarzähnen der unteren Zahnreihe zu liegen kommt und seitlich einen Fortsatz hat, der zum Mundwinkel herausragt. In dem Metallrohr befindet sich eine nach oben liegende ovale Oeffnung, durch welche die aus der Trachea stammende Luft, durch den Gummischlauch und das Metallrohr hindurch, in den Mundraum eintritt.

---

[1]) Dieser Gummischlauch darf nicht zu kurz sein, weil sonst die Bewegungsfähigkeit des Kopfes behindert wird. Aus diesem Grunde ist auch ein kurzes, ev. im Bart des Patienten zu versteckendes Metallrohr nicht brauchbar.

In dem Gummischlauch sind noch zwei kleine Apparate eingeschaltet:

a) ein Klappenventilapparat (d), um bei der Einathmung die Luft nicht erst durch den Mund, das Metallrohr und den Gummischlauch nehmen, sondern direct durch das Ventil eintreten zu lassen.

b) ein Stimmapparat (e). Derselbe enthält eine künstliche Stimme, die durch die durch den Gummischlauch eintretende Luft zum Tönen gebracht wird.

Ferner ist noch nothwendig, zwischen Trachealcanüle und Trachealöffnung ein kleines Gummiluftkissen aufzulegen, damit so wenig Luft wie möglich neben der Canüle vorbeidringt (Taf. X. Fig. 3). Diese Luft bewirkt ein unangenehmes Nebengeräusch, das beim Sprechensehr stören kann.[1])

Mittelst dieses Apparates gelang es dem Pat. eine laute, wenn auch eintönige Sprache zu erlernen, sodass er bereits wenige Monate nach seiner Entlassung aus der Klinik von der Eisenbahnverwaltung wieder in vollen Dienst übernommen wurde.

Tafel X. Fig. 3 giebt den Pat. mit angelegtem Phonationsapparat wieder.

Als ich an die Construction dieses Phonationsapparates heranging, waren mir die von Gussenbauer, v. Bruns und Julius Wolff[2]) construirten künstlichen Kehlköpfe wohl bekannt, ich wusste aber nicht, dass in mehreren Fällen von totalem Verschluss der Trachea gegen die Mundhöhle bereits der Versuch gemacht worden war, auf dem Wege von aussen her eine Verbindung zwischen Trachea und Wundhöhle herzustellen. Bardenheuer[3]) und Sacchi[4]) hatten bei der Empfehlung ihrer Operationsmethoden den Gedanken gehabt, den Phonationsapparat durch eine einige Monate nach der Operation neu zu schaffende Verbindung zwischen Pharynx und der oberhalb der Trachea verschlossenen Haut zu schaffen.

Wie ich erst nachträglich erfahren habe, sind schon vor Jahrzehnten zahlreiche Versuche gemacht worden, den Sprachapparat in der oben genannten Weise zu construiren. Der erste, der zwar nicht selbst einen derartigen Apparat contruirte, aber die Art der Construction angab, war 1859 Czermak[5]).

---

[1]) Der Phonationsapparat ist von Herrn Instrumentenmacher Georg Härtel-Breslau angefertigt.

[2]) Julius Wolff, Ueber Verbesserungen am künstlichen Kehlkopf etc. Arch. f. klin. Chir. Bd. 45. S. 237.

[3]) l. c. pag. 572.

[4]) Sacchi, Policlinico 1897. No. 3.

[5]) Czermak, Ueber die Sprache bei luftdichter Verschliessung des Kehlkopfes. Sitzungsberichte der math.-naturwiss. Klasse der Academie der Wiss. Wien 1859. Bd. XXXV. S. 65.

Unabhängig von ihm hat diese Versuche Störk[1]) in Wien aufgenommen und einen derartigen Apparat construirt. Er leitete die Luft, die bei seinen ersten Versuchen durch einen unter der Achsel befindlichen Blasebalg gewonnen, in seinen späteren aber ebenfalls aus der Lunge genommen war, wie wir, in die Mundhöhle. Hochenegg[2]) in Wien nahm die Luft aus einem Blasebalg, den er dem Pat. um die Brust schnallte und durch den einen Arm zusammendrücken liess und leitete den Sprachapparat durch die Nase in den Nasopharynx. Auch Gluck[3]) ist in seinen späteren Versuchen, wie Hochenegg, vorgegangen. Wir selbst sind gar nicht auf den Gedanken gekommen, den Apparat durch die Nase zu leiten und halten diese Idee auch für nicht sehr practisch, weil sie für die meisten Patienten zu grosse Unannehmlichkeiten hat. Uns scheint der zuerst von Czermak, später von Störk und dann von uns betretene Weg der practischste und für den Pat. der angenehmste zu sein.

Alle diese Versuche, dem Pat. auf künstlichem Wege die Sprache zu ermöglichen, haben etwas Mangelhaftes an sich, denn ein derartiger Sprachapparat bringt, wie derselbe auch eingeführt sein mag, dem Pat. gewisse Unannehmlichkeiten. Abgesehen davon, dass derselbe nicht sehr schön aussieht, ist der Pat., falls er den Phonationsapparat nicht jederzeit bei sich hat, hilfslos; z. B. Nachts, wenn er geweckt wird, muss er sich den Apparat erst anlegen, und das erfordert natürlich Zeit. Dies sind jedoch Uebelstände, die sich bei einem künstlichen Kehlkopf nicht vermeiden lassen.

Wir dachten nun von Anfang an daran, ob es dem Pat. nicht durch systematische Uebungen gelingen könnte, durch die Ausnutzung der Pharynxmusculatur sich einen Stimm- und Sprachapparat zu schaffen, in ähnlicher Weise, wie dies bereits in einigen anderen Fällen von totalem Verschluss der Trachea gegen den Pharynx hin durch Zufall sich eingestellt hatte.

Es wird noch in Ihrer Erinnerung der Fall sein, der im Jahre 1889 von Hans Schmid[4]) und später 1893 in der Berl.

---

[1]) Störk, Klinik der Krankheiten des Kehlkopfes. 1880. Stuttgart, Enke. S. 546.

[2]) Hochenegg, Totale Kehlkopfexstirpation etc. Ein neuer Sprechapparat. Wiener klin. Wochenschr. 1892. No. 8.

[3]) Gluck, Flüstersprache und Phonationsapparate. Berl. klin. Wochenschrift. 1899. S. 215.

[4]) Hans Schmid, Zur Statistik der Totalexstirpation des Kehlkopfes im functionellen Sinne: laute, verständliche Sprache. Arch. f. klin. Chir. Bd. 38. S. 132.

med. Gesellschaft von Julius Wolff[1]) demonstrirt wurde. In diesem Schmid'schen Falle, bei dem es sich aller Wahrscheinlichkeit nach nicht um ein Carcinom, sondern um eine gutartige Affection gehandelt hatte, war es nach der Totalexstirpation des Kehlkopfs trotz aller Bemühungen nicht gelungen, eine bleibende, genügend weite Communication zwischen dem Pharynx und der Trachea zu schaffen. Pat. verliess damals das Krankenhaus, und Schmidt glaubte nicht, dass ihm noch eine lange Lebenszeit beschieden sein würde. Zu seinem grössten Erstaunen stellte sich nach ungefähr $^1/_2$ Jahre der Pat. von neuem vor und bot die eigenartige Erscheinung, dass er mit lauter Stimme sprechen konnte, ohne dass er einen Kehlkopf hatte, oder dass Luft von den Lungen in den Mund gelangte. Es hatte sich diese, wenn auch eintönige Sprache bei dem Pat. von selbst gefunden. Einen ganz ähnlichen Fall wie diesen veröffentlichte 1893 Solis Cohen[2]). Er hatte einem Manne den Kehlkopf wegen Carcinom total exstirpirt und war bei der Operation in ähnlicher Weise, wie Gluck, vorgegangen. Bei diesem Manne fand sich einige Monate nach der Operation ganz plötzlich, als er sich in sehr grosser Erregung befand, eine neue laute Sprache.

Auf Grund dieser beiden Fälle wollten wir den Versuch machen, dem Pat. systematisch durch geeignete Sprachübungen eine neue Stimme, eine „Pseudostimme", wie sie Landois[3]) genannt hat, zu verschaffen. Wir bestellten uns daher den Pat., nachdem er sich einige Monate erholt hatte, zu Sprachübungen in die Klinik. Er verständigte sich damals mit seinem Phonationsapparat sehr gut, doch war ihm derselbe so unangenehm, dass er sich im engsten Familienkreise, mit seiner Frau und seinen Kindern, mit der Pharynxsprache, einer der Flüstersprache ähnlichen Sprache, zu verständigen suchte. Bei der damals vorhandenen Sprache gelang es dem Patienten, den grössten Theil der Consonanten, insbesondere der Lippenlaute,

[1]) Julius Wolff, Ueber den künstlichen Kehlkopf und die Pseudostimme. Berl. klin. Wochenschr. 1893. S. 1009.

[2]) Solis Cohen, Ein Fall von gut modulationsfähiger Stimone ohne jegliche künstliche Vorrichtung bei einem Pat., dem der Kehlkopf etc. entfernt werden musste. Archiv f. Laryngologie. Bd. I. S. 276.

[3]) Landois u. Strübing, Erzeugung einer (natürlichen) Pseudostimme bei einem Mann mit totaler Exstirpation des Kehlkopfes. Archiv. f. klin. Chir. Bd. 38. S. 143.

deutlich auszusprechen, sodass er bei grosser Ruhe im Zimmer bis zu einer Entfernung von 3—4 Fuss verstanden werden konnte. Weiterhin war es dem Patienten möglich, auch Vocale auszusprechen, allein dieselben nur dann, wenn er sie in Verbindung brachte mit einem Consonanten und auch dann nur in Auslautsilben. So konnte er „a“ und „o“ nicht sprechen, ebenso wenig konnte man unterscheiden, ob er „ap“ oder „op“ sagte, man hörte immer nur den „p“-laut. Dagegen gelang es ihm sehr wohl „pa“ und „po“ so zu sprechen, dass man sie deutlich differenziren konnte. Bei den systematischen Uebungen, die ich mit dem Patienten anstellte, ging ich von dem Gedanken aus, dass sich im Pharynx in irgend einer Weise musculäre Falten bilden müssten, die sich so nahe an einander legen, dass nur ein feiner Spalt entstände, wodurch ein Ton hervorgebracht werden könnte. Ich liess deshalb den Patienten seinen Kopf nach allen Richtungen hin bewegen und in all diesen Lagen den Versuch machen, Töne von sich zu geben, bis es dem Patienten wirklich gelang, wenn er den Kopf vollständig auf die Brust auflegte, einen eigenartigen heiseren Ton hervorzubringen. In dieser Stellung liess ich ihn diese Töne immer von neuem wiederholen. Nur bei sehr intensiver Aufmerksamkeit und bei grösstem Kraftaufwand, wobei Patient im Gesicht ganz roth wurde, und unter Zuhilfenahme aller möglichen anderen Muskeln, Schultermuskeln, Armmuskulatur, sowie der des ganzen Oberkörpers, gelang ihm das Hervorbringen der Töne. Wenn er den Kopf auch nur ein klein wenig von der Brust entfernte, so war es ihm schon unmöglich, diesen einen, sich stets gleich bleibenden, allerdings sehr rauhen, unreinen Ton zu erzeugen. In den folgenden Tagen wurden täglich mehrstündige Uebungen angestellt, die von demselben Erfolge wie das erste Mal begleitet waren. Patient wurde nun, da er wieder in Dienst treten musste, nach Haus entlassen, ihm aber die Weisung gegeben, sich des künstlichen Sprachapparates nur im Nothfalle zu bedienen, dagegen täglich mehrere Stunden lang Versuche zu machen, diesen Ton hervorzubringen und damit laut zu sprechen. Er sollte auch den Versuch machen, den Ton nicht nur bei völlig auf der Brust liegendem Kopf, sondern allmählich auch bei Höherheben des Kopfes hervorzubringen.

Nach 4 Monaten stellte sich Patient wieder in der Klinik vor,

und jetzt bot sich uns ein ganz verändertes Bild dar. Patient war nicht nur im Stande, den Ton in der früheren Weise hervorzubringen, sondern er konnte dies auch in gewöhnlicher Kopfhaltung, sogar dann, wenn er den Kopf hoch erhoben hatte. Seine Sprache war auch eine andere geworden. Es war ihm jetzt nicht nur möglich, die Vokale in Auslautsilben, sondern in Anlautsilben zu sprechen und bei damals angestellten Versuchen gelang es auch, sämmtliche Vokale für sich allein deutlich sprechen zu lassen. Patient brachte seinen Phonationsapparat, wie er sich vorstellte, gar nicht mehr mit. Wie er sagte, bedürfe er desselben gar nicht mehr im Dienste, er könne sich wieder so wie früher vor seiner Erkrankung verständigen, ja er sei sogar besser dran, als in den 3 Jahren seiner Erkrankung, wo er nur mit heiserer Sprache habe sprechen können. Das einzige Unbequeme sei, dass er, sobald er einige Worte gesprochen habe, eine kleine Pause machen müsse, um weiter zu sprechen, doch störe ihn das nicht wesentlich.

Bei der nun im Februar erfolgenden Entlassung wurde er angewiesen, sich innerhalb der nächsten 2 Monate darin zu üben, möglichst viel Silben hinter einander aussprechen zu können, ohne eine Pause zu machen, ferner die einzelnen Vokale für sich allein recht klar und deutlich zu sprechen und dieselben möglichst lange anzuhalten. Anfangs April kam nun Patient wieder zu uns, und es gelang ihm jetzt bis 15 Silben hintereinander ohne Pause auszusprechen: er konnte alle Vokale mit grösster Deutlichkeit für sich allein hervorbringen. Seine Stimme war trotzdem noch immer eine ganz eintönige geblieben, da es ihm bisher immer nur gelungen war, den einen einzigen Ton zu intoniren. Meine weiteren Versuche gingen nun darauf hinaus, ihm eine modulationsfähige Stimme zu verschaffen. Zunächst versuchte ich, ihn eine Terz singen zu lassen und zwar in der Weise, dass ich ihm rieth, bei dem ersten Ton den Kopf ganz der Brust anzulegen, beim zweiten ihn in der gewöhnlichen Stellung zu halten. Bei einigen Bemühungen gelang es ihm auch wirklich, zwei verschiedene Töne hervorzubringen. Diese Uebungen wurden im Laufe von 14 Tagen täglich mehrstündlich fortgesetzt und am Ende derselben war es dem Patienten nicht nur möglich, einen vollkommenen Vierklang im Umfange einer Oktave zu singen, sondern ich hatte ihn auch dahin gebracht, ein Lied ohne besondere Schwierigkeit zu singen.

Sein neugebildeter Stimmapparat ist also nicht nur im Stande, sich so zuspannen, dass er Quinten und Terzen hervorbringen kann, er ist so fein, dass selbst Differenzen von halben Tönen deutlich unterschieden werden können[1]). So hat sich bei diesem Manne, dem sein eigentlicher Kehlkopf fehlt, an einer anderen Stelle ein neuer Stimmapparat ausgebildet, der alle Functionen des früheren übernommen hat.

Um uns über den Mechanismus der Sprach- und Tonbildung bei unserm Patienten klar zu werden, müssen wir uns zunächst vor Augen halten, in welcher Weise wir unter normalen Verhältnissen sprechen. Um eine laute Sprache hervorzubringen, sind, wie zum Anblasen jeder Zungenpfeife, auch beim menschlichen Stimm- und Sprachapparat 4 verschiedene Organe nothwendig:

1. Das Stimmorgan selbst, bei der Zungenpfeife die Zunge, beim Menschen der Kehlkopf.
2. Das Ansatzrohr, welches die Klangfarbe hervorbringt. Dies ist beim Menschen der oberhalb des Kehlkopfs gelegene Hohlraum, bestehend aus Mund- Rachen- und Nasenraum mit den verschiedenen Nebenhöhlen. Die Mundhöhle dient beim Menschen auch zur Erzeugung der Artikulation.
3. Das Windrohr, beim Menschen die Luftröhre mit den Bronchien.
4. Das Organ, welches die Luft mit mehr oder weniger starkem Druck gegen die Zungenpfeife treibt, beim Menschen die Lunge mit der Exspirationsmusculatur, die die Luft unter einen höheren Druck setzt.

Eine fernere Bedingung für das Zustandekommen einer lauten Sprache ist, dass alle diese 4 Organe mit einander in Communikation stehen.

Wie schon oben auseinander gesetzt, ist bei unserm Patienten von diesen 4 Organen nur das eine, allerdings für die Sprache wichtigste, das Sprachorgan selbst, die Mundhöhle, die die Arti-

---

[1]) Bei der Demonstration am 4. Tage des XXIX. Chirurgen-Congresses zählt Pat. mit lauter Stimme, spricht, ohne eine Pause zu machen, 6stellige Zahlen aus; er deklamirt ein Gedicht (Ueb' immer Treu und Redlichkeit), wobei er stets eine Zeile, ohne abzusetzen, vorträgt, und er singt ein Lied (Ich weiss nicht, was soll es bedeuten.)

culation ausführt, erhalten. Wie wir ferner auch schon oben gesehen haben, hat dieses Organ allein schon genügt, um eine gewisse Sprache hervorzubringen, doch stellt dieselbe nicht, wie manche Autoren gemeint haben, eine Flüstersprache dar, sondern eine fast völlig tonlose Sprache, bei der nur durch Zusammenstellung mit Consonanten Vocale hervorgebracht werden können.

Wenn also unser Pat. laut sprechen kann, so ist nothwendig, dass er hinter der letzten Articulationsstelle des Mundes einen Ton hervorbringt und die dazu erforderlichen Schwingungen durch einen unterhalb befindlichen Windkessel erzeugt werden.

Fragen wir uns nun zunächst, an welcher Stelle der Pat. den Ton hervorbringt. Die Versuche, durch directe Besichtigung mit dem Kehlkopfspiegel diesen Nachweis führen zu können, scheiterten daran, dass, sobald der Pat. den Mund weit öffnete, ein Ton nicht mehr hervorgebracht werden konnte.[1]) Wir dachten deshalb zunächst daran, dass der Ton vielleicht durch ein Anlegen der Zunge an das Velum und die Uvula entstehe. Bei dem Pat. haben sich ja, wie wir gesehen haben, gerade diese Organe, die Zunge, sowie die Musculatur des Velum und der Uvula ausserordentlich kräftig entwickelt. Ein einfacher Versuch lehrt uns jedoch, dass dies nicht der Fall ist. Wenn wir dem Pat. mittelst eines Stäbchen das Velum an die hintere Rachenwand fest andrücken, so kann bei geschlossenem Munde trotzdem ein Ton hervorgebracht werden. Wir müssen annehmen, dass der Ton an die Action der Zungenmusculatur gebunden ist; wir denken uns denselben in folgender Weise entstanden: Es ist ja bei unserem Pat. gelungen, einen Theil der Epiglottis zu erhalten. Wenn wir nun bei eingeführtem Kehlkopfspiegel, den Pat. ein „a" intoniren lassen, so sehen wir, wie sich die Musculatur, besonders die seitliche Larynxmusculatur, stark contrahirt und die Epiglottis sich diesen beiden seitlichen Falten nähert. Wenn nun die Zunge vorgezogen ist, so ist es dem Pat. nicht möglich, die Epiglottis, die an der Zunge durch Ligamente angeheftet ist, vollständig an die Pharynxmusculatur heranzubringen. Deshalb sind wir auch nicht imstande,

[1]) In dem von Hans Schmid publicirten Fall hatte B. Fränkel (Berl. klin. Wochenschrift. 1893. S. 758) den Nachweis geführt, dass hier die Stimmbildung in anderer Weise zu Stande kommen muss, da sein Pat. selbst bei vorgestreckter Zunge laut „a" intoniren konnte. In diesem Falle scheint die Zunge jedenfalls nicht betheiligt zu sein.

das Phänomen der Stimmbildung bei hervorgestreckter Zunge zu sehen.

Fragt man den Pat., wo er fühle, dass die Stimme gebildet werde, so giebt er dafür die Gegend der Epiglottis an, und man fühlt auch an dieser Stelle am deutlichsten, wenn der Pat. spricht, die Stimmvibration.

Was nun den Windkessel betrifft, den der Pat. braucht, um die Stimme zum Tönen zu bringen, so ist derselbe zwar erhalten (Lunge und Trachea), allein es fehlt die Communication zwischen ihnen und dem Stimm- und Sprachorgan. Wir müssen also, da eine Communication zwischen diesen Organen mit absoluter Sicherheit ausgeschlossen werden kann, annehmen, dass sich unterhalb der Epiglottis ein Windkessel ausgebildet hat, der in ganz anderer Weise, wie die Lunge, functionirt. Das Anblasen dieses Windkessels kann natürlich auch nicht durch die Exspirationsmusculatur erfolgen, sondern nur durch Muskeln, die den Windkessel selbst exprimiren können.

Welche Anhaltspunkte haben wir dafür, an welcher Stelle sich ein solcher Windkessel ausgebildet hat? Wenn wir den Hals des Patienten während der Phonation betrachten, so sehen wir, dass sich in einer Ausdehnung von 3—5 cm nach verticaler Richtung und ca. 3—4 cm nach horizontaler Richtung oberhalb der eingepflanzten Trachea eine ballonartige Vorwölbung bildet, die beim Phoniren zusammenfällt. Wenn der Patient hintereinander spricht, so hört man, wenn er eine kleine Pause machen muss, einen rülpsartigen Ton, und zu gleicher Zeit sieht man die ballonartige Vorwölbung entstehen. Woher die Luft stammt, die Pat. gleichsam in diesen Windkessel hineinpumpt, darüber kann wohl kaum ein Zweifel bestehen; denn da eine Communication mit der Luftröhre nicht vorhanden ist, kann die Luft nur von aussen durch den Mund in jenen Windkessel hineingesaugt werden. In den kleinen Pausen, die während des Sprechens entstehen, und bei denen man jenes eigenthümliche rülpsartige Einsaugungsgeräusch hört, findet zugleich eine inspiratorische Bewegung des Brustkorbes statt. Bei dieser Inspirationsbewegung, bei der zu gleicher Zeit, wenn auch nicht immer, eine Schluckbewegung ausgeführt wird, wird in den Windkessel unterhalb der Epiglottis, der sich nach der Phonirung unter negativem Druck befindet, Luft eingesogen; diese

wird durch die Musculatur des Halses unter einen gewissen Druck versetzt, und hierdurch erst kann der Ton oberhalb des Windkessels erzeugt werden.

Um festzustellen, in welcher Weise sich der oberhalb des eingenähten Trachealstumpfes befindliche Windkessel aufbläht und entleert, sowie in welchen zeitlichen Beziehungen die Entleerung des Windkessels zur Intonation selbst steht, wurde der Versuch gemacht, die Bewegungen des Windkessels mittelst eines Tambours auf die berusste Platte einer Kymographiontrommel zu übertragen. Ferner wurde die beim Sprechen entstehende Luftbewegung in gleicher Weise aufgezeichnet.

Die Versuchsanordnung[1]) war folgende:

Pat. erhielt vor seinen Mund ein Mundstück aus Glas, das der

Fig. 1.

Configuration des Mundes angepasst und dicht an ihn angesetzt wurde. Dieses Mundstück war durch einen Schlauch mit der Trommel eines Marey'schen Hebels in Verbindung gesetzt. Ferner wurde auf den Windkessel vorn am Halse oberhalb des Trachealstumpfes ein Tambour aufgesetzt, der um den Hals herum am Nacken, sowie an der Stirn durch eine Stirnbinde befestigt war. Dieser Tambour war in gleicher Weise, wie oben, mit einem zweiten Marey'schen Hebel verbunden.

Sobald Pat. intonirte, zeigte der erste Hebel den Stoss des den Mund verlassenden Luftstromes an, während der zweite die Bewegungen des Windkessels aufzeichnete.

Fig. 1 zeigt uns die Curven, die die beiden Marey'schen Hebel

---

[1]) Die Experimente sind im Breslauer Physiol. Institut angestellt worden. Ich spreche Herrn Prof. Hyrthle meinen ergebensten Dank aus für das rege Interesse, das er meinen Untersuchungen entgegengebracht hat, sowie für die Unterstützung, die er mir angedeihen liess.

aufzeichneten, als Pat. die Zahlen „4“, „5“ und „6“ aussprach. Die obere Curve ist die „Mundcurve“, die untere zeigt die Erhebungen am Halse oberhalb der Trachea an. Ich nenne sie kurzweg „Halscurve“. Wir sehen aus den Elevationen dieser beiden Curven, dass sich nach der Aufforderung zum Intoniren zunächst der Windkessel aufbläht, und erst im Moment der Entleerung desselben setzt die Elevation der Mundcurve ein. Diese zeitliche Aufeinanderfolge von Elevation der Halscurve und erst nachträgliches Einsetzen der Elevation der Mundcurve war von vornherein zu erwarten, da ja erst durch die Entleerung des Windkessels der Ton erzeugt wird. Wir sehen die gleiche Aufeinanderfolge, gleichgiltig, ob „4“, „5“ oder „6“ ausgesprochen wird. Was die Füllung des Windkessels betrifft, so kann dieselbe bald schneller bald lang-

Fig. 2.

samer erfolgen.[1]) Während bei „4“ ca. $^3/_{10}$ Sek. vergangen sind, beträgt die Dauer der Elevation der Halscurve bei „5“ und „6“ nur ca. $^2/_{10}$ Sek.

Eine zweite Frage, die zu beantworten war die, welche Zeit zwischen der Aufforderung zum Intoniren und der Aufblähung des Windkessels vergeht. Hierüber giebt uns Fig. 2 Aufklärung, die uns ausserdem noch die Elevationen der Halscurve bei Intoniren der 5 Vocale anzeigt. Der Moment, wo Pat. aufgefordert wurde, „a“ zu intoniren, ist durch einen Pfeil bezeichnet. Es ergiebt sich aus Fig. 2, dass mehr als $^1/_5$ Sek. vergeht, bis die Elevation der Halscurve beginnt. An der Mundcurve ergeben die Vocale fast gar keine Elevation; offenbar ist der dazu nothwendige Stoss des Luftstroms zu gering, um den Marey'schen Hebel deutlich in Action zu setzen.

Anders gestaltet sich die Mundcurve, wenn wir vor den Vocal noch einen Consonanten setzen, z. B. bei „pa“ Fig. 3. Es ergab

[1]) Die dritte, unterste Linie auf den Fig. 1—5 giebt das Zeitmass an; bei Fig. 1 und 2 vergeht von Elevation zu Elevation je eine Sekunde, bei Fig. 3—5 dagegen eine Zehntelsekunde.

hierbei die aufgenommene Curve in dem Moment, wo die Elevation der Halscurve abfiel, eine deutliche Elevation der Mundcurve. Die Höhe dieser Elevation ist aber nicht ausschliesslich hervorgerufen durch die Luft, die aus dem Windkessel stammt, sondern hierbei spielt jedenfalls auch die Luft des Mundes dadurch eine Rolle, dass sie unter einen höheren Druck gesetzt wird.

Fig. 3.

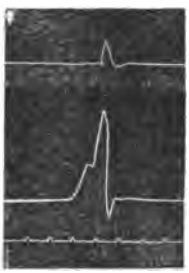

Bei den zahlreichen Curven, die wir von den meisten Consonanten und Vocalen, sowie von den verschiedensten Silben und Wörtern[1]) aufnahmen, waren uns besonders die Curven aufgefallen, bei denen wir Consonant mit Vocal, sowie Vocale allein, möglichst lange anhaltend, den Pat. aussprechen liessen. Es ergab sich

Fig. 4.

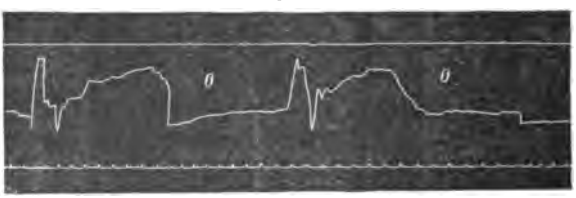

übrigens dabei, dass der Patient 2—3 Sekunden lang, ohne abzusetzen, Vocale laut intoniren konnte.

Das Merkwürdige dieser Curven möge durch beifolgende Fig. 4 illustrirt sein. Wenn wir uns dieselbe ansehen, so finden wir, dass beim Intoniren von „o“ die Halscurve zunächst steil ansteigt,

[1]) Nebenbei sei bemerkt, dass jeder Vokal, jeder Consonant, jede Silbe, jedes Wort seine ganz specifische Mund- und Halskurve hat. Die Entleerung des Windkessels erfolgt offenbar jedes Mal in anderer Weise.

dann in das Niveau der Ruhelage des Marey'schen Hebels, sogar etwas unter sie, abfällt, um nachher langsam und anhaltend fest wieder bis zur Höhe der 1. Elevation anzusteigen und erst beim Schluss der Intonation bald langsamer, bald schneller, wieder abzufallen. Diese zweite Elevation ist nun ebenso, wie die erste nur dadurch zu erklären, dass sich, wie man es auch durch directe Beobachtung sehen kann, der Windkessel langsam wieder füllt. Woher stammt nun die Luft, die den Windkessel von Neuem füllt, wenn der Pat. während der ganzen Zeit, ohne anzuhalten, intonirt, womit ja eine erneute Einsaugung von Luft von aussen her ausgeschlossen ist? Es war nur die Möglichkeit vorhanden, dass die Luft aus einem unterhalb dieses Windkessels befindlichen Raume stammt. Unterhalb befindet sich aber nur der Oesophagus.

Wir suchten nun zunächst durch äussere Besichtigung festzu-

Fig. 5.

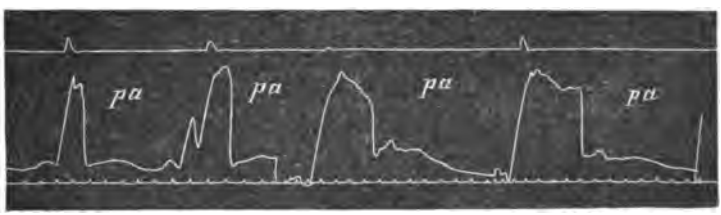

stellen, ob man nicht auch unterhalb des Windkessels noch eine 2. Vorwölbung entdecken könnte. Es ergab sich bei genauer Besichtigung, dass die Trachea, insbesondere die hintere Wand derselben, sich stark erhob und nach vorn gedrängt wurde. Wir setzten deshalb unseren Tambour nicht auf den Windkessel auf, sondern auf die hintere Wand der Trachea. Pat. vertrug dies in der ersten Zeit nicht gut, gewöhnte sich aber bald daran. Es zeigte sich nun, dass die Erhebung des unterhalb der Trachea gelegenen Theils nicht zu gleicher Zeit mit der Aufblähung des Windkessels erfolgte, sondern erst nachdem sich der Windkessel entleert hatte; denn während die Aufblähung des Windkessels im Momente des Intonirens aufhört, beginnt, wie Fig. 5 zeigt, die Aufblähung der Partie hinter der Trachea erst in diesem Moment. Es folgt also daraus, dass unterhalb des ersten Windkessels noch ein zweiter vorhanden sein muss, der gleichsam ein

Reservedepot für den oberen darstellt. Dies giebt uns auch erst eine richtige Erklärung dafür, wieso dieser Mann im Stande ist, viele Wörter hintereinander auszusprechen, ohne von Neuem Luft einzusaugen. Denn die geringe Menge Luft, die sich in dem Windkessel oberhalb der Trachea befindet, langt zwar für einzelne Silben aus, für mehr aber kaum.

An welcher Stelle befindet sich nun dieser zweite, tiefer gelegene Windkessel? Da unterhalb des ersten nur der Oesophagus gelegen ist, so muss sich in diesem das zweite Depot befinden. Es macht ja auch keine grossen Schwierigkeiten, dies anzunehmen, und in dem Schmid'schen Falle wurde dies letztere als das alleinige angenommen. Auch der Mechanismus der Auspressung der Luft aus diesem tieferen Depot scheint mir nicht schwierig zu erklären. Hätte der Oesophagus ausschliesslich glatte Musculatur, so würde er wohl kaum die Functionen der willkürlichen Expression übernehmen können. Wie aber bekannt, enthält das obere Drittel des Oesophagus quergestreifte Musculatur, und es ist deshalb recht wahrscheinlich, dass diese die willkürliche Entleerung des unteren Luftdepots besorgt.

Es lag uns nun daran, zu messen, wie gross die Luftmenge ist, die Pat. braucht, um „a" laut zu intoniren. Man sollte von vornherein annehmen, dass dieselbe ziemlich gross ist. Zu diesem Zwecke machten wir Spirometerversuche. Es ergab sich hier das auffallende Resultat, dass, ganz gleichgültig, welchen Vocal Pat. intonirt, das Spirometer einen Ausschlag überhaupt nicht ergab, selbst wenn die Intonation sehr laut erfolgte.

Der Luftstrom, der hierbei den Mund verlässt, ist offenbar ein so geringer, dass das Spirometer einen Ausschlag nicht giebt. Hatte ja auch der Marey'sche Hebel einen Ausschlag nicht ergeben!

Anders gestaltet sich dagegen der Spirometerversuch, wenn man die Luftmenge, die beim Intoniren von „pa", „po" und „pu" die Mundhöhle verlässt, misst. Liess man den Pat. in einer Minute 20 mal „po" sagen, so zeigt der Spirometer einen Inhalt von 600 ccm Luft an, d. h. beim jedesmaligen Intoniren von „po" verliessen ca. 30 ccm Luft den Mund. Wir können daraus entnehmen, dass die Menge Luft, die Pat. in seinem Windkessel und Mund aufspeichern kann, ca. 30 ccm beträgt.

Die Luftmenge, über die Pat. verfügt, sowie der Druck, den er ihr zu geben vermag, ist jedenfalls ein so grosser, dass er ein Streichholz, ein Licht, selbst eine Petroleumlampe, ohne jede Schwierigkeiten, wie ein normaler Mensch, auslöschen kann. Ebenso gut kann Pat. rauchen, selbst durch die Nase kann er den Rauch mit grosser Kunstfertigkeit ausblasen. Jedoch genügt die Luft ihm nicht, um pfeifen zu können. Was den Geruch betrifft, so scheint derselbe vollkommen vorhanden zu sein, nur ist er etwas verlangsamt. Selbst „Schneuzen" der Nase ist dem Pat. möglich, aber nicht in normaler Weise, hierzu scheint der Luftstrom doch zu schwach zu sein.

Ganz besonders interessant ist, dass Pat. im Stande ist, nicht nur einen Ton, sondern die verschiedensten Töne hervorzubringen. Er muss offenbar durch Uebung lernen, die Spannung der Pharynxmusculatur so zu variiren, dass es in seinem Willen liegt, einen höheren oder tieferen Ton hervorzubringen. Nochmals sei aufmerksam gemacht, dass all' dies erst durch angestrengteste Uebung seitens des Pat. erworben wurde.

Wir sehen hier eins der wunderbarsten Beispiele für die functionelle Anpassungsfähigkeit der Organe an neue, von der Norm abweichende Verhältnisse. Hier hat sich nach Verlust eines so wichtigen unpaaren Organs nicht nur ein neues, sondern verschiedene neue Organe resp. Organapparate gebildet, die die Function der ausgefallenen übernommen haben.

Sache der Uebung ist es, die Innervation der zur Function dieser Apparate dienenden Muskel so von statten gehen zu lassen, dass die gewollte Function in zweckmässiger Weise hervorgebracht wird.

Es zeigt uns dieser Fall, dass die Patienten, denen der Kehlkopf total exstirpirt ist, doch nicht so übel daran sind, dass der Ausspruch Stromeyer's, den noch vor 9 Jahren Tauber[1]) den Chirurgen zur Beherzigung bei dieser Operation empfohlen hat, zu Recht besteht: „Die Humanität verliert nichts dabei, wenn solche Operationen unterbleiben, und die Chirurgie trägt keine Ehre dabei." Unser Pat. ist wieder völlig im Stande, ohne dass es irgend

---

[1]) Tauber, Ueber die Kehlkopfexsitrpation. Archiv für klin. Chirurgie. Bd. 41. S. 641.

eines künstlichen Apparates bedarf, seinen Dienst zu versehen und seine frühere Lebensweise aufzunehmen. Eine Gewissheit, dass es in jedem Falle gelingen wird, eine so ausgezeichnete Sprache zu erzielen, haben wir allerdings nicht, und deshalb wird auch die Totalexstirpation des Kehlkopfs nach Gluck nur in den Fällen ihre Berechtigung haben, wo die Frühdiagnose des Larynxcarcinoms nicht gestellt werden konnte oder der Patient zunächst die Operation verweigert und später eine partielle Resection des Kehlkopfes nicht mehr ausführbar ist.

Erklärung der Abbildungen auf Tafel X.

Fig. 1. Joseph H., 47 Jahre alt. Totalexstirpation des Larynx nach Gluck. Einheilung der Trachea in den unteren Wundwinkel. Aufnahme 7 Wochen nach der Operation.

Fig. 2. Phonationsapparat, in seine Theile zerlegt.
- a) Ansatzstück an die Trachealkanüle,
- b) Gummischlauch, Verbindungsrohr zwischen Ansatzstück und Mundrohr,
- c) Mundrohr aus Metall,
- d) Klappenventilapparat,
- e) Stimme.

Fig. 3. Joseph H. mit angelegtem Phonationsapparat. Unter der Trachealkannte liegt das Gummiluftkissen (nach unten zu das Aufblaserohr desselben.)

XXXIX.

(Aus dem Neuen Allgemeinen Krankenhause Hamburg-Eppendorf. Chirurg. Abtheilung Oberarzt Dr. Kümmell.)

Ueber die acute entzündliche Knochenatrophie.[1]

Von

Dr. P. Sudeck,

Secundärarzt.

(Hierzu Tafel XI.)

Auf dem 29. Congresse der Deutschen Gesellschaft für Chirurgie hatte ich die Ehre, eine Reihe von Projectionsbildern von Röntgenbildern zu demonstriren, die sich sämmtlich auf die Atrophie der Knochen bezogen. Die beiden ersten Abschnitte meiner Demonstration betrafen die Altersatrophie und die einfache Inactivitätsatrophie. Die hierzu gehörigen Abbildungen und Besprechungen habe ich nach Vereinbarung mit dem Herrn Schriftführer der Gesellschaft, um die Zahl der Abbildungen nicht ungebührlich hoch werden zu lassen, den „Fortschritten auf dem Gebiet der Röntgenstrahlen“ zur Verfügung gestellt, wo sie in einem der nächsten Hefte erscheinen werden.

Die dritte im Folgenden zu besprechende Gruppe der Knochenatrophie, die bei acut entzündlichen Affectionen der Knochen und Gelenke auftritt, nimmt meines Erachtens eine besondere Stellung ein und unterscheidet sich wesentlich von der einfachen Inactivitätsatrophie. Während nämlich bei dieser die Atrophie eine erhebliche Ausdehnung erst dann gewinnt, wenn der functionelle Reiz durch

---

[1] Abgekürzt vorgetragen am 1. Sitzungstage des Congresses, 18. April 1900.

lange Zeit — jedenfalls einige Monate — gefehlt hat, tritt bei den genannten acut entzündlichen Affectionen der Knochen und Gelenke die Atrophie ganz auffallend rasch in bedeutendem Maasse ein, und zwar nicht nur in den direct ergriffenen Knochen, sondern auch in den benachbarten, von den erkrankten Knochen functionell abhängigen Knochentheilen.

Es ist eine bekannte Thatsache, dass in der Umgebung tuberculöser Knochenherde ein erheblicher Knochenschwund stattfindet, und zwar nicht nur in den direct erkrankten Knochen, sondern auch in seinen Nachbarn, so „dass man z. B. am Fuss bei Caries des Sprunggelenks den im Uebrigen völlig gesunden Metatarsus und Tarsus einfach mit einem Amputationsmesser in dünne Scheiben zerschneiden kann". Krause, aus dessen Buch über die Tuberculose der Knochen und Gelenke (Leipzig, 1891) das obige Citat entnommen ist, bezeichnet diesen Zustand als fettige Atrophie oder Lipomasie, da sich die erweiterten Maschen mit Fettmark füllen. Er warnt davor, diesen rückbildungsfähigen Zustand zu verkennen und in seiner Bedeutung zu überschätzen. Jeder Chirurg weiss auch, wie nahe es liegt, bei Operationen am cariösen Handgelenk mit dem scharfen Löffel von den weichen Handgelenksknochen mehr fortzunehmen, als nöthig ist.

Von der Hochgradigkeit des Knochenschwundes bei tuberculöser Caries kann man sich einen Begriff machen, wenn man, wozu ich öfter Gelegenheit hatte, z. B. den macerirten Oberschenkel untersucht, von dem der Gelenkkopf durch tuberculöse Coxitis verändert oder zerstört ist. Solche Knochen fühlen sich sehr leicht am und im Röntgenbild sieht man, dass im Schenkelhals von der Knochensubstanz bei weitem nicht die Hälfte zurückgeblieben ist. Manchmal ist die Structur des Schenkelhalses kaum noch zu erkennen. Die Corticalis des Oberschenkels ist stark verdünnt und wirft nicht den tiefen gleichmässigen Schatten, wie es normal ist, sondern ist in Längsfasern aufgelöst. In den untersuchten Präparaten war die Atrophie weit hochgradiger, als bei den stärksten Inactivitäts- und Altersatrophien. Die Atrophie der dem tuberculösen Herde benachbarten Knochen kann man sich mit Röntgenstrahlen leicht auch intra vitam zu Gesicht bringen. Zum Beispiel sieht man bei einem Fungus des Fussgelenks, der längere Zeit bestanden hat, einen sehr bedeutenden Knochenschwund nicht nur

in sämmtlichen Knochen des Fussskeletts, sondern auch aufwärts bis zum Kniegelenk hinauf in der Tibia und Fibula. Von grossem Nutzen ist bei diesen Untersuchungen der Vergleich mit der gesunden Seite.

Ein sehr instructives Bild von Atrophie benachbarter Knochen liefert die Fig. 1, die die beiden Hände eines 12jährigen Knaben zeigt. Erkrankt ist nur der zweite linke Metacarpus, der zum grössten Theil zerstört und operativ entfernt ist. (Auf der Copie sieht man das Spiegelbild, das der linken Hand sieht wie eine rechte aus.) An seiner Stelle besteht eine tuberculöse Weichtheilfistel. Die Krankheit besteht im Ganzen seit 5 Monaten, ohne Schmerzen. Der Zeigefinger ist nicht functionsfähig, da er keinen Halt hat, die übrigen Finger sind jedoch vollkommen in Ordnung, sie functioniren normal und werden gebraucht. Man sieht beim Vergleich mit der gesunden rechten Hand in sämmtlichen Knochen der linken Hand erhebliche Veränderungen im Sinne des Knochenschwundes. Die Handgelenkenden des Radius und der Ulna werfen weniger tiefe Schatten; die Handwurzelknochen sind deutlich weniger massiv; an sämmtlichen Knochen der Mittelhand und der Finger ist die Corticalis viel dünner und die Spongiosa viel durchsichtiger. Uebrigens ist es ja auch bekannt, dass die Musculatur, die tuberculöse Gelenke umgiebt, oft in rapider Weise abmagert.

Dass diese hochgradige und in relativ kurzer Zeit auftretende Atrophie einfach durch Nichtgebrauch genügend zu erklären wäre, scheint mir nicht wahrscheinlich. Besonders der Zustand der eben beschriebenen Knabenhand, wo die nicht erkrankten Finger nicht ausser Function gesetzt waren, sondern höchstens geschont wurden, spricht gegen diese Annahme.

Die folgenden Fälle von acuter Atrophie der kleineren Knochen in der Umgebung entzündlicher, nicht tuberculöser Processe ist von besonderem Interesse, weil man sich danach einen Begriff von der Ausdehnung der Atrophie, von der Schnelligkeit der Entstehung und der Rückbildung machen kann.

Der 35jährige Tischlergeselle S., Prot.-No. 9283/99, wurde am 12. 9. 99 auf der inneren Abtheilung aufgenommen. Er hatte sich seit einigen Wochen nicht wohl gefühlt, fror des Abends oft und hatte Schmerzen in verschiedenen Gelenken gehabt. Bei der Aufnahme zeigte er von positiven Symptomen nur Temperaturerhöhung, Abends 40,3° und Milzschwellung. Keine Gelenk-

schmerzen oder Schwellungen; Ulcus durum penis vor 8 Wochen acquirirt. Kein Ausfluss aus der Harnröhre. Am nächsten Tage war Pat. fieberfrei. Am dritten Tage seines Krankenhausaufenthaltes (am 14. 9.) zeigte Patient unter Fieberanstieg, bis 38,6°, eine Entzündung des linken Handgelenks. Nach seiner Angabe war er in der vergangenen Nacht in Abwesenheit der Schwester aufgestanden. Es war ihm schlecht geworden; er gerieth ins Taumeln und hatte sich mit der linken Hand am Bett festgehalten und sich dabei das Handgelenk verstaucht.

Das linke Handgelenk zeigte eine acute Entzündung mit starker Schmerzhaftigkeit und periarticulärer Schwellung. Es wurde angenommen, dass Pat. an einer Allgemeininfection unbekannter Art (von den Luftwegen aufgenommen?) litte und dass durch die Distorsion die Infectionsstoffe sich am linken Handgelenk lokalisirt hätten. Der syphilitische Primäraffect schien an der Handgelenksentzündung unschuldig zu sein, wenngleich eine syphilitische Arthritis wohl nicht sicher auszuschliesseu ist.

Das Röntgenbild zeigte keine deutlichen Veränderungen an den Knochen (speciell keine Atrophie). Behandlung: Handschienen, feuchte Umschläge, Hochlagerung der Hand. Natrium salicylicum, später bei Erfolglosigkeit dieser Behandlung Schmiercur.

In den nächsten Wochen bestand mässiges Fieber, die Schwellung des Handgelenks nahm zu, der ganze Unterarm war teigig geschwollen. Die Finger waren unbeweglich, zeigten jedoch keine Zeichen von Entzündung der Gelenke. Bereits nach wenigen Wochen war die Musculatur des ganzen Armes, der Deltoideus und sogar der Supra- und Infraspinatus scapulae sichtlich atrophisch. Am 18. 10. Transferirung auf die chirurgische Abtheilung. Gypsverband, der nur das Handgelenk immobilisirte, sämmtliche Finger aber frei liess; senkrechte Aufhängung des Armes an einer Latte uud vorsichtige passive Bewegung der Finger. Nach 10 Tagen war die Hand soweit abgeschwollen, dass der Gypsverband erneuert werden musste, weil er zu weit geworden war.

Am 11. 11. waren die acuten Entzündungserscheinungen verschwunden.

Abnahme des Gypsverbandes, vorsichtige Massage uud Bewegungsübungen. Vom 20. 11. stammt die Röntgenaufnahme, Fig. 2.

Das Handgelenk und sämmtliche Fingergelenke waren versteift. Unter fortgesetzter Massage und Bewegungstherapie besserte sich der Zustand wesentlich. Pat. wurde am 17. 2. 1900 geheilt entlassen. Aus dieser Zeit stammt das Röntgenbild der Fig. 3. Das Handgelenk war fast völlig beweglich. Ebenso die Finger, die Hand war gut gebrauchsfähig.

Das Röntgenbild Fig. 2 ist also aufgenommen 10 Wochen nach dem Eintritt einer infectiösen Handgelenksentzündung unbekannten (möglicher Weise syphilitischen) Ursprungs, nachdem die acuten Entzündungserscheinungen verschwunden waren, während aber noch sehr beträchtliche Bewegungseinschränkung des Handgelenks und sämmtlicher Finger bestand.

Um Raum zu sparen, ist die gleichzeitig aufgenommene gesunde Hand nicht abgebildet; zum Vergleich kann dieselbe Hand, nach der Heilung aufgenommen (Fig. 3) dienen, obgleich die Knochen in diesem Zustande noch nicht vollkommen die alte Dichtigkeit erreicht haben.

Beim Vergleich der beiden Figuren sieht man, dass in der Fig. 3 die Handwurzelknochen viel durchsichtiger sind als in Fig. c. Die Structur ist nicht zu erkennen, vielmehr sieht man eine ungleichmässige scheckige Zeichnung. Dasselbe gilt von den Basen und Köpfchen sämmtlicher spongiöser Knochentheile der Metacarpalknochen und der Finger, obgleich in den Fingern selbst keine Entzündungserscheinungen bestanden hatten.

Nachdem durch eine consequent durchgeführte orthopädische Behandlung die Gebrauchsfähigkeit der Hand wieder hergestellt war, war auch die Atrophie der Knochen einem fast normalen Zustand der Spongiosa gewichen (Fig. 3). Etwas weniger tief als an der gesunden Hand waren allerdings die Schatten an der kranken Hand immer noch, doch war der Unterschied unbedeutend.

Ein Fall, in dem die Atrophie einen noch höheren Grad erreichte, ist der folgende:

Die 23jährige Arbeiterin J. G. (Pr.-No. 12860/99), aufgenommen am 24. 12. 99, hat seit 8 Wochen Schmerzen und Schwellung im r. Handgelenk, etwas länger Ausfluss ex vagina. Sie hat ihre Hand nicht behandeln lassen, da sie ihre kranke Mutter pflegen musste. Bei der Aufnahme war die rechte Hand vollkommen gebrauchsunfähig; das Handgelenk geschwollen; ziemlich starke periarticuläre Schwellung; äusserste Schmerzhaftigkeit bei Bewegungen. Die Hand kann ohne Unterstützung nicht gestreckt gehalten werden. In den Fingergelenken keine Zeichen von Entzündung. Sämmtliche Fingergelenke in gestreckter Stellung vollkommen versteift. Die Musculatur des Unterarmes ist atrophisch, schlaff. Sonst in keinem Gelenk Schmerzen. Aus der Scheide eitriger Ausfluss. Temperatur 37,5°. (In den nächsten Wochen normale Temperatur.)

Diagnose: Arthritis manus d. gonorrhoica.

Die entzündlichen Erscheinungen gingen allmälig zurück. Dann Behandlung: Massage, passive und active Bewegungen, Bier'sche Stauung. Die Versteifung der sämmtlichen Gelenke erwies sich als sehr hartnäckig und jetzt nach 6 Monaten ist immer noch die Beweglichkeit sehr beschränkt. Das Handgelenk kann nur ganz wenig, die Finger etwas mehr bewegt werden.

Das bei der Aufnahme, also 8 Wochen nach Beginn der Erkrankung, aufgenommene Röntgenbild zeigt die Fig. 4. Zum Vergleich kann auch hier — der Raumersparniss wegen — das Bild derselben Hand nach der Heilung (Fig. 5) dienen. Obgleich auch hier wiederum noch nicht ganz vollkommen der normale Zustand hergestellt ist.

Man sieht in Fig. 4 zunächst die Contouren der Handwurzelknochen verwischt infolge des Exsudates. Ein genaueres Studium der eventuellen sonstigen Veränderungen an ihnen ist deshalb unmöglich. An sämmtlichen Metacarpalknochen und Fingerphalangen ist die spongiöse Substanz in augenfälliger Weise durchsichtig, die Structur ist verschwunden. Die Corticalis ist zwar an den Phalangen noch nicht verdünnt, doch besonders gegen die spongiösen Theile hin atrophisch, was man an der eigenthümlichen Strichelung erkennt. Diese Strichelung kann nichts anderes bedeuten, als dass die Corticalis nicht mehr eine flächenhaft schattende Knochenmasse bildet, sondern durch Verlust von Knochenmasse ihre faserige Zusammensetzung erkennen lässt.

Ein 2 Monate später, also zu einer Zeit, wo die acuten Entzündungserscheinungen verschwunden waren, aufgenommenes — hier nicht abgebildetes — Bild lässt scharfe Contouren der Handwurzelknochen erkennen, die Spongiosa zeigt überall deutliche Structur, doch ist sie an allen Theilen der Hand noch viel durchsichtiger, als an der normalen Hand.

Die Fig. 5 zeigt das Bild der Hand nach 6 monatlicher Behandlung. Es besteht keine Spur von Schmerzhaftigkeit mehr, ausser bei forcirten Bewegungen, aber das Handgelenk und sämmtliche Finger sind sehr erheblich in der activen und passiven Beweglichkeit beschränkt.

Die Contouren der Handgelenkknochen sind scharf, gehen allerdings in der Gegend des Os naviculare und Os lunatum in einander über. Hier scheinen Knorpelusuren und knöcherne Verwachsung auch mit dem Radius eingetreten zu sein. Die spongiösen und corticalen Theile der Metacarpalknochen und Phalangen zeigen keine erhebliche Veränderung mehr im Vergleich zur normalen Hand, trotzdem, wie oben erwähnt ist, die Function noch recht mangelhaft ist.

Ich könnte die Zahl derartiger Abbildungen noch vermehren

da ich eine ganze Reihe ähnlicher Fälle gesammelt habe. Die bakterielle Diagnose war natürlich meist mit Sicherheit nicht zu stellen, da die Fälle fast alle mit conservativen Methoden geheilt wurden. Sie hatten alle das Gemeinsame, dass es sich um eine acute Entzündung des Handgelenks handelte, mit frühzeitig auftretender Steifigkeit und Schmerzhaftigkeit der Fingergelenke und sehr bald — nach mehreren Wochen — stark ausgesprochener Atrophie des ganzen Handskelettes. Nur selten gelang es, völlige Functionsfähigkeit wieder herzustellen, wie z. B. in dem oben zuerst beschriebenen Falle, der unter unseren Augen entstanden war. Die meisten Fälle, die theils mehrere Wochen garnicht, theils mit fixirenden (die sämmtlichen Finger mit einbegreifenden) Verbänden behandelt waren und mit völlig unbeweglichen Fingern in das Krankenhaus kamen, blieben dauernd wesentlich in der Function nicht nur des Handgelenks, sondern auch der Finger behindert. Das Hauptgewicht bei der Behandlung ist darauf zu legen, dass lediglich das direct entzündete Gelenk fixirt wird unter Freilassung der Finger, und dass die acuten Entzündungserscheinungen durch Fixation, senkrechte Hochlagerung, Heissluftbehandlung u. s. w. so rasch wie möglich zum Rückgang gebracht werden, so dass möglichst bald Massage und Bewegungstherapie angewandt werden kann, ähnlich wie bei der gonorrhoischen Entzündung des Kniegelenks die Frage, ob man die Beweglichkeit des Gelenks rettet, meist davon abhängt, wie lange die acuten Entzündungserscheinungen bestehen.

Es ist nicht anzunehmen, dass das Handgelenk in Bezug auf die beschriebene entzündliche Atrophie in der Nachbarschaft entzündlicher Herde eine Sonderstellung einnimmt. Das Handgelenk bietet nur die beste Gelegenheit die geschilderten Verhältnisse zu beobachten. Die vielen kleinen Knochen dieser Gegend gehen wahrscheinlich viel rascher erkennbare Veränderungen ein, als grössere Knochen und sie sind ausserdem dem Röntgenverfahren bei weitem am besten zugänglich. Eine Sonderstellung nimmt die Hand höchstens insofern ein, als die Functionsstörung in den vielen kleinen Gelenken sich am empfindlichsten bemerkbar macht.

Es ist sehr wahrscheinlich, dass derselbe Process der entzündlichen Atrophie auch anderen Functionsstörungen zu Grunde liegt, so z. B. der Verbiegung des Oberschenkels in Folge von

Belastung, die bei cariösen Kniegelenken theils nach vorgenommener Resection, theils ohne diese beobachtet sind (König[1]).

Desgleichen fallen wohl die Fälle von Verbiegung nach acuter Osteomyelitis der langen Röhrenknochen in dieses Gebiet, die in einer Arbeit von Scharff[1]) aus der Vulpius'schen Klinik zusammengestellt sind und die bereits von Oberst[2]) als eine Folge von entzündlicher rareficirender Ostitis erklärt werden. In den meisten dieser Fälle hat zwar die Krankheit an den später verbogenen Stellen selbst ihren Sitz gehabt. Diese Fälle könnten vielleicht auch durch Nekrose oder sonstige Zerstörung und Continuitätstrennungen zu erklären sein.

Welcher Art der Process ist, der in der oben beschriebenen Gruppe von Fällen die Atrophie herbeigeführt hat, ist nicht genügend klar.

Eine acute Entzündung des Handgelenkes lähmt zwar die Function der ganzen Hand, doch können wir es nicht mit einer einfachen Inactivitätsatrophie zu thun haben, denn diese führt nicht in so kurzer Zeit zu so hochgradigem Knochenschwund. Sowohl bei der Tuberculose als auch bei den acut entzündlichen Gelenken tritt die Atrophie der benachbarten Knochen bei weitem rascher und intensiver auf, als bei den Fällen von einfacher Inactivitätsatrophie.

Ich konnte durch Zufall einen sehr instructiven Vergleich anstellen. Ein älterer Herr hatte in Amerika einen Radiusbruch erlitten. Die ganze Hand war eingeschient und hatte 6 Wochen lang in dem Verband gelegen. Als er ins Eppendorfer Krankenhaus kam, war nicht nur das Handgelenk, sondern sämmtliche Finger vollkommen versteift. In diesem Falle von vollkommener Inactivität war aber keine Spur von Knochenatrophie im Vergleich zur gesunden Hand zu entdecken.

Es muss also noch ein besonderer Grund vorliegen, der zu der acuten Atrophie führt. Dass hier eine trophische Störung, die auf reflectorischem Wege vom Rückenmark aus zu Stande kommt, vorliegt, ist ebenfalls ein unwahrscheinlicher Gedanke.

[1]) König, Verhandlungen der Deutschen Gesellschaft für Chirurgie. 1895. — Vergl. auch die Litteraturzusammenstellung bei Scharff Hoffa's Zeitschrift für orthopädische Chirurgie. VII. Bd. 1. Heft.

[2]) Oberst, Knochenverkrümmungen nach entzündlicher Erweichung. Münchener med. Wochenschrift. 1890.

Es ist das Wahrscheinlichste, anzunehmen, dass in ziemlich weiter Umgebung des eigentlichen Krankheitsherdes eine entzündliche Reizung besteht, die die geschilderten Ernährungsstörungen herbeiführt, obgleich ich an den Fingergelenken selbst niemals erkennbare Entzündungserscheinungen constatiren konnte. Folgendes spricht für diese Annahme. In allen Fällen der beschriebenen Art bestand eine starke periarticuläre Schwellung des Handgelenks; ferner trat sehr frühzeitig eine bedeutende Schmerzhaftigkeit bei Bewegungen der Finger auf, so dass ich selbst in dem hier im Krankenhaus entstandenen Fall die grösste Mühe hatte, die Function der Finger zu erhalten. Man hat durchaus den Eindruck, dass die grosse Schmerzhaftigkeit bei Fingerbewegungen und die Fingersteifigkeit durch eine entzündliche Affection des Knochenmarks hervorgerufen ist, und nicht bereits eine Folge von der secundären Ruhigstellung und der Einrostung durch Nichtgebrauch ist. Durch einfachen Nichtgebrauch eingerostete Gelenke pflegen der späteren Mobilisirung nicht so erhebliche Hindernisse in den Weg zu legen, wie dies bei der acuten entzündlichen Atrophie der Fall ist, denn wie ich schon sagte, trugen die meisten der behandelten Fälle eine dauernde Functionsstörung davon.

Ferner spricht folgender Umstand gegen die Annahme einer einfachen Inactivitätsatrophie. In dem oben erwähnten Fall der gonorrhoischen Arthritis bei dem jungen Mädchen, sowie in 2 weiteren hier nicht erwähnten Fällen blieb eine ganz bedeutende dauernde Functionsstörung zurück, so dass kein Finger krumm gemacht werden konnte. Trotzdem war nach völligem Ablauf der Entzündung die Atrophie der Finger verschwunden. Würde es sich um eine einfache Inactivitätsatrophie handeln, so würde diese nur dann wieder ganz verschwinden, wenn die Function wieder hergestellt wäre, was aber in den erwähnten Fällen keineswegs der Fall war.

Auf der anderen Seite glaube ich nicht, dass sich in den beschriebenen Fällen in den Fingerknochen selbst ein eigentlicher Krank[illegible]rd etablirt hatte, dass z. B. Microorganismen nachzuweisen gewesen wären. Denn abgesehen von der Schmerzhaftigkeit und Unbeweglichkeit der Finger bestanden keinerlei sichtbare Entzündungserscheinungen, keine Röthung, keine Schwellung, kein Gelenkexsudat.

Da ich anatomische, speciell mikroskopische Untersuchungen hierüber nicht anstellen konnte, begnüge ich mich einstweilen mit der allerdings etwas unklaren Annahme, dass im Knochenmark der dem Entzündungsherd benachbarten Knochen eine entzündliche zu Knochenresorption führende Reizung vorliegt.

Es handelt sich offenbar nicht um die physiologische Resorption des nicht functionirenden Knochens, sondern, wenn ich so sagen darf, um eine active Atrophie.

XL.

Zur operativen Behandlung der Pankreascysten.[1]

Von

Professor Dr. F. Bessel Hagen

in Charlottenburg.

Noch unlängst hat man geglaubt, dass die tiefe, hinter dem Magen versteckte Lage der Bauchspeicheldrüse dieselbe in gleichem Maasse einem chirurgischen Eingriff wie einer klinischen Untersuchung unzugänglich mache; so liegen denn auch die ersten Fälle, in denen uns von zielbewussten Operationen zur Heilung cystischer Geschwülste des Pankreas berichtet worden ist, kaum zwei Jahrzehnte zurück. In diesem kurzen Zeitraume sind aber auf dem Gebiete der Pankreaschirurgie unsere Kenntnisse durch eine grosse Reihe vortrefflicher Beobachtungen und ausgezeichneter Arbeiten so ausserordentlich gefördert worden, dass wir heute nur in vereinzelte Lücken noch einen Baustein einzufügen vermögen.

Es kann daher auch nicht meine Absicht sein, die verschiedenen, zur Heilung der Pankreascysten führenden Wege einer erneuten Prüfung zu unterwerfen. Es mögen mir nur über die Art des operativen Verfahrens, soweit dasselbe sich bereits in feststehenden Regeln bewegt, einige Bemerkungen gestattet sein, ehe ich auf eine Operationsweise eingehe, mit welcher ich in einem verzweifelt liegenden Falle auf einem neuen und ungewöhnlichen Wege die Cyste zugänglich gemacht habe. Diese neue Operation aber

[1] Vorgetragen am 2. Sitzungstage des Congresses, 19. April 1900.

ist einer genauen Schilderung werth; denn der Erfolg hat gezeigt, dass mein Vorgehen für einzelne, allerdings nur selten vorkommende Ausnahmefälle Beachtung verdient.

Was bis jetzt mit der Operation der Pankreascysten erreicht worden ist, lässt nur wenig zu wünschen übrig. Während Körte[1]) in seinem 1898 erschienenen Werke über Pankreaskrankheiten 121 Operationen bei cystischen Geschwülsten und darunter nur 10 Fälle aufzuzählen hatte, in denen der Tod in unmittelbarem Anschluss an die Operation erfolgte, dazu einen 11., in welchem wahrscheinlich eine Spätinfection von der Pankreasfistel aus das tödtliche Ende herbeiführte, vermag ich heute — abgesehen von den unvollendet gebliebenen Operationen — einschliesslich meines eigenen Falles eine Zusammenstellung von 149 operirten Pankreascysten zu geben, ohne dass sich inzwischen die Zahl der Todesfälle vermehrt hätte.

In 19 Fällen ist die totale Exstirpation der Cyste ausgeführt worden. Von ihnen wurden 17 geheilt, während 2 tödtlich endeten.

In 12 Fällen konnte der Versuch der Exstirpation nicht zu Ende geführt werden; es verblieb bei einer partiellen Auslösung der Cystenwand, deren Rest dann nach Abtragung der gelösten Theile in die Bauchwunde eingenäht wurde. Wie leicht zu verstehen ist, haben gerade diese Fälle verhältnissmässig am häufigsten, nämlich 4 mal, einen tödtlichen Ausgang aufzuweisen.

In allen übrigen, also in 118 Fällen und zwar mit glücklichem Erfolge in 113 Fällen ist diejenige Operationsmethode gewählt worden, mit welcher im Jahre 1882 Gussenbauer die Behandlung der Pankreascysten in eine sichere Bahn geleitet hat, die Einnähung des Cystensackes in die Bauchwunde mit nachfolgender Eröffnung und Drainage.

Ohne Zweifel würde man wohl immer am vollkommensten und schnellsten die Heilung herbeiführen, wenn man auch immer im Stande wäre, die Cyste gänzlich zu exstirpiren. Und es wäre gewiss richtig, gerade bei den langsam wachsenden Proliferationscysten, den Cystoadenomen des Pankreas, die Exstirpation nur dann zu unterlassen, wenn der Kräftezustand des Patienten eine

[1]) Deutsche Chirurgie. Liefg. 45 d. Stuttgart 1898.

eingreifende Operation nicht mehr gestattet, oder wenn die Verwachsungen der Geschwulst mit der Nachbarschaft und mit den zur Erhaltung der Nachbarorgane wichtigen Gefässstämmen sich als untrennbar erweisen. Noch neuerdings hat Zoege von Manteuffel in einer von A. von Brackel[1]) veröffentlichten Arbeit darauf hinweisen lassen, wie bei den Cystoadenomen die Neigung zur progressiven Neubildung von Drüsenräumen und kleinen Cystchen auch die Gefahr einer dauernden Fistelbildung mit sich bringt, sobald nicht der ganze Cystensack entfernt wird.

Indessen ist die Zahl der für eine Exstirpation geeigneten Fälle, zumal die Zahl derjenigen Fälle, in denen eine von dem Schwanztheil des Pankreas ausgehende Cyste eine freiere Beweglichkeit aufweist und sich infolgedessen auch verhältnissmässig leicht beseitigen lässt, wie solche Fälle von Israel[2]), Zeller[3]) und Keitler[4]) mitgetheilt wurden, doch nur eine beschränkte.

Auch in Zukunft wird daher für die Mehrzahl der Pankreascysten, insbesondere für die aus der chronischen interstitiellen Pankreatitis hervorgehenden Cysten und ebenso für die Pseudocysten als Normalverfahren das weniger gefährliche und andererseits auch wohl immer durchführbare Verfahren der Einnähung, Eröffnung und Drainage des Cystensackes betrachtet werden müssen.

Bei der hohen Ausbildung, welche heute der Technik der Bauchoperationen eigen geworden ist, erscheint es von geringem Belang, ob diese Operation einzeitig oder zweizeitig ausgeführt wird.

Von weit grösserer Wichtigkeit ist jedenfalls die Frage, welchen Weg wir uns, wenn wir die Cyste ohne Schaden für die Peritonealhöhle entleeren und drainiren wollen, zu bahnen haben. Je nach der Wachsthumsrichtung der Cyste und je nach ihrer normalen oder pathologisch abgeänderten Lagebeziehung zum Magen wird der Weg ein anderer sein müssen.

Da die Cyste in der Regel in die Bursa omentalis hinein-

---

[1]) A. v. Brackel, Zur Kenntniss der Pankreascysten. Deutsche Zeitschr. f. Chir. Bd. 49. Leipzig 1898. S. 293 ff.

[2]) Israel, Centralblatt für Chirurgie. 1900. S. 142.

[3]) A. Zeller, Exstirpation einer Pankreascyste. Württemb. med. Correspondenzblatt. 1900.

[4]) Wiener klinische Wochenschrift. 1899. No. 29.

wächst und dann Magen und Colon auseinanderdrängt, so leitet uns auch der gewöhnliche Weg von einem vorderen, bald median, bald mehr seitlich gelegenen Bauchschnitt aus in den Raum zwischen Magen und Colon transversum und dort durch einen stumpf hergestellten Schlitz des Ligamentum gastro-colicum hindurch zur Cystenwand. Seltener führte der Weg, wenn die Wachsthumsrichtung der Cyste eine andere war und über die kleine Curvatur des Magens hinaus erfolgte, unterhalb des Rippenbogens zwischen Leber und Magen durch das Ligamentum gastrohepaticum und das Ligamentum hepatoduodenale und noch seltener, wenn die Cyste zwischen die Blätter des Mesocolon hineinwuchs, in der unteren Bauchpartie durch das untere Blatt des Mesocolon transversum zur Geschwulstoberfläche.

Bei einzelnen, mehr nach der linken Seite bis zur Lumbalgegend sich ausdehnenden Cysten lag es wohl nahe, am Rücken eine Drainageöffnung anzulegen und für besseren Abfluss des Cysteninhaltes sorgen zu lassen. Aber nur in sehr wenigen Ausnahmefällen dürfte es gelingen, von vornherein vom Rücken her unterhalb der 12. Rippe, wie beispielsweise bei einem von Cotterill[1]) operirten Kranken, in die Cyste einzudringen.

So leicht nun die Ausführung der Operation bei grossen, gegen die Bauchwand andrängenden Cysten sein kann, so schwer lassen sich in anderen Fällen die Hindernisse überwinden. Ja, wir wissen, dass man gelegentlich sogar gezwungen gewesen ist, ohne Freilegung der Geschwulst die Bauchwunde wieder zu schliessen und dann in gefahrbringender Weise die Cyste durch die Bauchwand, ja auch durch den Magen hindurch zu punctiren.

Indessen hat mich doch eine Operation, welche ich im Mai vorigen Jahres im Charlottenburger Krankenhause ausführte, darüber belehrt, dass man auch in einem solchen, anscheinend gänzlich aussichtslosen Falle noch eine andere Möglichkeit besitzt, zum Ziele zu gelangen.

Damit komme ich zu der Besprechung einer bisher vereinzelt dastehenden Operationsmethode, auf welche ich näher eingehen will, und deren Einzelheiten ich am besten zugleich mit einigen Be-

---

[2]) The Lancet. 1896. I. pag. 105.

merkungen über den Kranken selbst und die bei demselben sich darbietenden ungewöhnlichen pathologischen Verhältnisse erläutern werde.

Mein Patient, ein 13jähriger Knabe, war Anfangs April 1899 in unmittelbarem Anschluss an Influenza plötzlich mit heftigen Schmerzen in der Magengegend und Erbrechen erkrankt und hatte in den letzten Apriltagen eine unter Fiebererscheinungen zunehmende Anschwellung in der Oberbauchgegend bekommen.

Als der Knabe mir in vollkommen entkräftetem, auf das äusserste abgemagertem Zustande zur Operation überwiesen wurde, fand ich bei ihm die Bauchdecken überall straff gespannt und in der epigastrischen Gegend, aber mehr links gelegen, eine absolut unbewegliche, prallgespannte und äusserst druckempfindliche Anschwellung, welche sich abwärts bis zum Nabel erstreckte, aufwärts unter dem stärker vorgewölbten Rippenbogen verschwand und mit ihrem Dämpfungsbereich, was ungewöhnlich ist, ebenso in denjenigen der Leber wie in denjenigen der Milz überging. Dabei vermochte ein Lage- und Stellungswechsel des Kranken die Percussionsgrenzen nicht zu verändern.

Die Untersuchung der übrigen Organe ergab, abgesehen von einem mässigen Eiweissgehalt des Urins, eine Abschwächung des Percussionsschalles und des Athemgeräusches an den unteren Lungenpartien linkerseits, sonst aber nichts Besonderes. Auch die Untersuchung des Urins auf Zucker fiel negativ aus.

Die Diagnose hatte im Hinblick auf Fieber, erhöhte Pulsfrequenz und rasches Fortschreiten der Erkrankung mit der Annahme einer entzündlichen Flüssigkeitsansammlung in der Bauchhöhle oder in einem der Bauchorgane zu rechnen. Da aber bei dem elenden Zustande des Knaben nur noch schnelles Eingreifen helfen konnte und jede eingehende Untersuchung durch die heftige Schmerzhaftigkeit ausgeschlossen war, musste auf eine genaue Diagnose vor Eröffnung der Bauchhöhle von vornherein verzichtet werden.

Bei der Laparotomie am 3. Mai 1899 trat in dem Schnitt, den ich in der Längsrichtung links von der Mittellinie über die Geschwulst führte, sofort die stark gespannte und wie eine Kugel vorgewölbte Magenoberfläche zu Tage. Der Magen erschien über-

mässig ausgedehnt und verschwand oben und nach den Seiten hin vollkommen unter der Thoraxwand, während er andererseits auch wieder bis zur Nabelhöhe abwärts reichte. Er schien den ganzen Raum der Bauchhöhle oberhalb des Nabels auszufüllen und verdeckte eine cystische Geschwulst, welche deutlich hinter ihm gefühlt werden konnte. Das Colon transversum grenzte unmittelbar an die grosse Curvatur des Magens. Im übrigen entleerte sich unterhalb des Magens aus der Bauchhöhle eine mässige Menge gelblichen, mit einzelnen Fibrinflocken und Gerinnseln untermischten peritonitischen Exsudats.

Jede weitere Orientirung aber wurde ganz ausserordentlich erschwert, theils durch den Mangel an Raum, theils durch die pralle Spannung der kindskopfgrossen kugligen Geschwulst und ihr breitbasiges, absolut festes Ansitzen an der hinteren Bauchwand, theils auch dadurch, dass der stark gedehnte Magen überall bis nahe an die Wirbelsäule hinan über die Vorderwand der Geschwulst straff und unverschieblich ausgespannt war; es hatte fast den Anschein, als bildete der Magen selbst die Vorderwand der Cyste.

Infolge der bereits erwähnten Peritonitis und zugleich auch infolge einer starken Peripancreatitis war der Magen mit der hinter ihm gelegenen Pankreascyste, um die es sich offenbar handeln musste, so fest verwachsen, dass auch nicht die allergeringste Verschiebung und noch weniger ein Herabziehen oder ein Verlagern der Magenwandungen nach irgend einer Seite hin möglich erschien. Dazu kam noch eine weitere Schwierigkeit. Es war wohl nach dem geschilderten Befunde im höchsten Grade wahrscheinlich, dass es sich um eine Pankreascyste handeln müsse. Allein, es gelang auf keine Weise in den Contouren der Geschwulst festzustellen, wo der Magen aufhörte und wo die Cyste anfing. Ueberall, soweit ein Abtasten möglich war, ging die kuglige Rundung der Magenoberfläche ohne die geringste Absetzung in die Cystenoberfläche über. Ueberall hatten sich die Grenzen völlig verwischt.

Es lag also ein ganz ungewöhnlicher Krankheitsbefund vor.

Unter diesen Umständen und bei dem Mangel aller Anhaltspunkte zur Erkennung der Magengrenzen schienen unüberwindliche

Schwierigkeiten die Durchführung der Operation zu hemmen. Eine Exstirpation der Cyste konnte nicht in Frage kommen. Die Operation musste dahin zielen, die Cyste in die Bauchwand einzunähen, zu eröffnen und zu drainiren; aber ein Vorgehen in der sonst üblichen Art von vorne her war unausführbar. Da die grosse Curvatur des Magens schon an sich stark gegen die Wirbelsäule hin verzogen war, wäre ein Eindringen in die Cyste einzig und allein dicht vor der Wirbelsäule in der Tiefe der Bauchhöhle möglich gewesen, wennman sicher sein wollte, eine Verletzung des Magens zu meiden. Ein solches Eindringen in die Cyste in der Tiefe der Bauchhöhle musste aber absolut ausgeschlossen bleiben; denn Fieber und erhöhte Pulzfrequenz deuteten auf die Möglichkeit einer infectiösen Beschaffenheit des Cysteninhaltes hin. Ebenso unausführbar wäre aber auch bei der Lage der Geschwulst und ihrem Verhalten zur Nachbarschaft ein Vorgehen von der seitlichen Thoraxwand oder von der Lumbalgegend aus gewesen; und ebenso wenig rathsam erschien es im Hinblick auf die Eigenschaften des Pankreassecretes, aber auch im Hinblick auf den wenig Vertrauen erweckenden Zustand des Knaben, zunächst durch eine mehrtägige Bauchhöhlentamponade einen abschliessenden Wall zu schaffen und dann erst die Cyste zu eröffnen.

Bei einer so verzweifelten Sachlage war die Frage, was nun geschehen solle, schwer zu entscheiden. Eine Punction durch den Magen hindurch konnte keinen Nutzen, dagegen erheblichen Schaden bringen. Stand ich aber von jedem weiteren Vordringen ab, so war der Knabe mit absoluter Sicherheit verloren.

Es gab nur Eines noch, was retten konnte, das war der Weg durch den Magen hindurch, die breite Eröffnung der vorderen Magenwand, dann die Eröffnung und Entleerung der Cyste von der Innenhöhle des Magens aus und schliesslich die Abtastung der Cystenhöhle und von dort aus die Aufsuchung und Vorstülpung einer für die Einnähung in die Bauchwunde und die Anlegung einer Pankreasfistel sich eignenden Stelle.

Dass die Naht an der vorderen Magenwand, wenn die Wunde wiederum gut genäht wurde, für die Folge keine Gefahr bieten würde, durfte ich sicher annehmen.

Nicht ebenso sicher war es vorauszusehen, wie die Naht der

hinteren, nach der Cyste sich öffnenden Magenwunde heilen würde. Indessen hatte diese Ungewissheit nur wenig zu bedeuten, da ja doch das weitere Operationsverfahren die Communication dieser Wunde mit der Bauchhöhle ausschliessen musste.

Der Entschluss einen solchen Versuch zu wagen, hat mich nicht gereut.

Nach Verkleinerung der Laparotomiewunde am unteren Wundwinkel liess ich die Bauchwandungen fest an die Magenwölbung anpressen und eröffnete dann zuerst mit einem etwa 5 cm langen Schnitt die Vorderwand des Magens in ihrer Längsrichtung, sodass ich bequem mit den Fingern eingehen konnte. Ich vermochte nunmehr festzustellen, dass der Magen überall über der Geschwulst einen vollkommen leeren, oben und unten weit nach hinten gezogenen, spaltförmigen Raum bildete, dessen Grenzen nach oben und nach den Seiten garnicht, nach unten kaum zu erreichen waren. Darauf wurde über der Kuppe der Geschwulstwölbung die zweite Magenwunde, ein kleiner, nur gerade für einen Finger durchgängiger Einschnitt in die hintere Magenwand angelegt und mit ihm bei weiterem Vordringen auch die Cyste eröffnet.

Es stand jetzt der Entleerung des Cysteninhaltes, einer leicht gelblichen, fibrinöse Flocken und kleine nekrotische Gewebsstückchen enthaltenden Flüssigkeit, nichts mehr im Wege. Eine Verunreinigung der Bauchhöhle konnte dabei vollkommen vermieden werden, da sich der Cysteninhalt mit grosser Leichtigkeit durch die beiden Magenwunden nach aussen befördern liess.

Wie sich weiter ergab, fehlte an der Stelle des Einschnittes in der vom Magen und von der Cyste gemeinsam gebildeten, etwa 3 mm dicken Wand jedes Anzeichen einer Schichtung, sodass eine Trennung des Magens von der Cyste unmöglich war. Es hätte also auch eine Exstirpation der Cyste von vornherein aussichtslos verlaufen müssen.

Nachdem die Entleerung der Cyste beendet war, musste schliesslich die Einnähung der schlaff gewordenen Cystenwand in die Bauchwunde folgen. Es musste also vor allem festgestellt werden, welche Stelle der Cystenwand sich am besten hierzu verwenden lassen würde. Der zu diesem Zweck in die Cyste eingeführte Finger vermochte rechts den derben, offenbar infolge einer chronischen interstitiellen Entzündung verdickten Pankreaskopf abzu-

tasten und mich rasch darüber aufzuklären, dass die Einnähung der Cyste in die Bauchwunde an der gewöhnlichen Stelle unterhalb des Magens ebensowenig wie die Anlegung einer linksseitigen Lumbalfistel möglich sein würde. Erst nach vieler Mühe gelang es, links die grosse Curvatur des Magens unter den Rippen ein wenig hervorzuholen und dort hinter der Arteria und Vena gastro-epiploica sinistra in dem seitlich gelegenen Theil der Cystenwandung eine kleine, zur Annähung und Drainage brauchbare Stelle aufzufinden. In ihrer Nähe konnte man auf der Geschwulstoberfläche kleine Reste des Pankreasschwanzes wahrnehmen. Aber auch diese Stelle konnte, da sie noch ziemlich tief lag und sich nur wenig hervorziehen liess, nicht ohne weiteres mit der Bauchwunde in Berührung gebracht werden. Es bedurfte dazu noch einer besonderen Voroperation. Die zur Einnähung bestimmte Partie des Cystensackes, die äusserlich weder durch ihre Färbung noch sonstwie erkennen liess, ob sie dem Magen oder der Cyste angehörte, wurde daher durch eine Fadenschlinge gekennzeichnet und zunächst unberührt liegen gelassen.

Darauf wurde der Verschluss der beiden Magenwunden vorgenommen, d. h. zuerst die Oeffnung in der Cyste und in der hinteren Magenwand, dann die Wunde der vorderen Magenwand mit Catgut und Seidenfäden vernäht.

Um endlich die Einheftung des Cystensackes in die Bauchwunde bewirken zu können, mussten die Ränder der Bauchdeckenwunde tief nach innen eingestülpt und zugleich der Magen in entsprechender Weise nach rechts verschoben werden. Zu einer hinreichenden Einstülpung der Bauchdeckenwunde fehlte aber wieder der Bauchwand die erforderliche Nachgiebigkeit. Erst nachdem ich den 9. und 10. Rippenknorpel auf der linken Seite resecirt hatte, was übrigens ohne besondere Mühe von der Bauchdeckenwunde aus möglich war, konnte ich auch diesen Theil der Operation beenden und die Bauchdeckenwunde soweit einsenken, dass ich in dieselbe, wenn auch mit einiger Spannung, so doch in ausreichendem Maasse die vorher durch die Fadenschlinge angemerkte Stelle der Cyste einzunähen vermochte. Mit dieser Einnähung, die nahe am oberen Wundwinkel des Bauchschnittes er-

folgen musste, wurde auch im übrigen die regelrechte Naht der Bauchwunde vollendet.

Die Eröffnung der Cyste zur Anlegung einer Drainage an der eingenähten Stelle bildete den Schluss dieser mühsamen Operation.

Wie ich gleich hier bemerken will, erhielten wir durch den Operationsbefund, durch die Lage der Geschwulst, durch ihre Beziehungen zu den Nachbarorganen und zur Pankreasdrüse selbst, durch die Auflagerung einzelner Theilchen des Pankreasschwanzes auf der Cystenwand und endlich auch durch die Beschaffenheit des Cysteninhaltes nicht nur in vollkommen einwandfreier Form den Beweis, dass es sich hier thatsächlich um eine wahre Pankreascyste gehandelt hat; sondern es sprach auch alles dafür, dass die Cyste aus einer chronischen interstitiellen Entzündung der Bauchspeicheldrüse hervorgegangen sein musste.

Der Inhalt der Cyste stellte, wie schon erwähnt, eine leicht gelbliche, schleimige, mit Flocken und Gerinnseln, zum Theil auch mit nekrotischen Gewebsstückchen untermischte Flüssigkeit dar, welche keine Bacterien enthielt. Nach der weiteren, in dem chemischen Laboratorium des Krankenhauses von Professor Grawitz vorgenommenen Untersuchung besass die Flüssigkeit ein specifisches Gewicht von 1012. Sie enthielt einen hohen, auf nahezu 4 pCt. berechneten Eiweissgehalt und in deutlich nachweisbarer Menge Mucin. Ferner liess sie eine stark saccharificirende Wirkung, dagegen nur eine schwache proteolytische Wirkung erkennen. Die mikroskopische Untersuchung ergab nichts Charakteristisches.

Der Verlauf der Heilung gestaltete sich ungemein günstig. Vom Operationstage an fehlte jede Temperatursteigerung; auch die Pulsfrequenz sank schnell zur Norm herab. Ebenso rasch verlor sich der Eiweissgehalt des Urins, der vor der Operation nachgewiesen war. Wie auch sonst traten ziemlich starke Reizerscheinungen an der Haut in der Umgebung der Fistelöffnung auf, jedoch ohne die Heilung der Bauchdeckenwunde wesentlich zu beeinträchtigen.

Zweifellos ging an einer kleinen Stelle die Naht zwischen Cyste und Magen infolge heftigen Erbrechens nach der Operation auseinander; ich habe, da ich die Nahtstelle von der äusseren

Fistelöffnung erblicken konnte und am 10. Mai ihr Aussehen verdächtig fand, von hier aus eine dünne Sonde in den Magen einführen können; aber niemals ist ein nennenswerther Austritt von Mageninhalt in den Fistelgang hinein gesehen worden; das Secret im Verbande war stets von Mageninhalt frei, und nur einmal, am 1. Juni, konnte an einem bis zur Magenwunde vorgeschobenen Gazetupfer der saure Geruch des Magensaftes wahrgenommen werden. So blieb denn auch die Heilung der hinteren Magennaht ungestört.

Am 1. Juli, also kaum zwei Monate nach der Operation, war die Cyste verödet und die Pankreasfistel vollkommen geschlossen.

Das Allgemeinbefinden des Knaben war nach der Operation dauernd gut gewesen und der Ernährungszustand hatte sich rasch gehoben. Im Ganzen ergab die Körperwägung für die Zeit der ersten beiden Monate eine Gewichtszunahme von 20 Pfund. Am 6. Juli besass der Knabe ein Gewicht von $34^1/_2$ kg.

Da sich zu dieser Zeit eine kleine Lücke in der Bauchnarbe merkbar machte, so führte ich am 11. Juli noch eine kleine Nachoperation aus, um von vornherein die Entstehung eines Bauchbruches zu verhindern. Nach dem Herausschneiden der Narbe brachte ich mit sorgfältig ausgeführter Etagennaht die einzelnen Schichten der Bauchwand, die freigelegten Muskeltheile, die sie deckenden Fascien und die Ränder der Hautwunde zu einer genauen Vereinigung, jedoch unter Freilassung derjenigen Stelle, an welcher früher die Pankreasfistel mündete und bei einem Wiederaufbruch nach Verstärkung der deckenden Schicht einen Schaden befürchten lassen konnte.

Die Heilung erfolgte in der gewünschten Weise. Nach kurzer Zeit erwies sich die Narbe in der Bauchwand als vollkommen fest. Der Knabe konnte vollkommen geheilt und frei von jeglichen Beschwerden, frei von allen Störungen entlassen werden.

Auch späterhin hat sich dieser günstige Zustand unverändert erhalten. An der Stelle der Operation hat sich nach und nach die künstlich hergestellte Einsenkung der Bauchwand wieder aus-

geglichen. Der Knabe nimmt ohne alle Beschwerde am Fussballspiel und an anderen Turnübungen theil, die einen gesunden Körper erfordern.

Auf weitere Einzelheiten dieses Falles will ich nicht eingehen, da er ja nur dazu dienen soll, die Methode meiner Operation zu illustriren.

In manchen charakteristischen Eigenthümlichkeiten lehnt sich meine Beobachtung an die sonst bekannten Fälle von Pankreascysten an. In einem Punkte aber nimmt sie eine besondere Stellung ein, in dem Verhalten der Cyste zum Magen; nicht darin, dass die Cyste überhaupt mit dem Magen verwachsen war, sondern darin, dass sie trotz ihrer Grösse in ihrer ganzen vorderen Hälfte und noch darüber hinaus allseitig von einem für die kindlichen Verhältnisse gewaltig ausgedehnten und mit ihr ohne sichtbare und fühlbare Abgrenzung verwachsenen Magen überlagert war.

Diese Eigenthümlichkeit zusammen mit den Folgeerscheinungen der von der Cyste ausgegangenen Peritonitis musste die Operation zu einer besonders schwierigen gestalten. Eine weitere Vergrösserung der Cyste abzuwarten, bis dieselbe etwa unterhalb des Magens erreichbar geworden wäre, ging unter den obwaltenden Verhältnissen nicht an; und doch ergab die genaueste Prüfung, dass keine der sonst üblichen Operationen zum Ziele führen konnte.

Da aber offenbar dieser Fall nicht der erste gewesen ist, in welchem so erhebliche Schwierigkeiten erwuchsen, so glaube ich, das von mir eingeschlagene Operationsverfahren als einen in solchen Fällen gangbaren Weg anempfehlen zu dürfen.

Dieses Verfahren vermittelt nach der Eröffnung des Magens die Entleerung der Pankreascyste vom Magen aus, um die Bauchhöhle vor dem Eindringen des Cysteninhaltes zu schützen, es giebt uns die Möglichkeit, selbst unter schwierigen Verhältnissen von der Innenhöhle der Cyste aus diejenige Stelle zu bestimmen, welche nach der Entleerung und Entspannung der Cyste der Bauchwand am meisten genähert zu werden vermag, und dient endlich, wenn man von der Bauchdeckenwunde aus die Resection mehrerer Rippenknorpel anschliesst, dazu, die Bauchwand derart zu mobilisiren, dass sich mindestens ihre inneren Schichten trichterförmig

einsenken und mit der Cyste auch trotz ihrer tiefen Lage vernähen lassen.

Was diese Operationsmethode für die ungünstigste Form der Pankreascysten zu leisten vermag, hat meine Beobachtung in hinreichendem Maasse bewiesen. Sie wird daher in ähnlichen Fällen, wo ebenso wie in dem meinigen jeder andere Weg versperrt, jedes sonst übliche Verfahren ausgeschlossen ist, befolgt werden müssen. Vermag sie das Leben des Kranken zu erhalten, so wird sie auch nicht als ein zu grosses Wagniss betrachtet werden dürfen.

XLI.

Zur Technik der Operationen bei Nabelbrüchen und Bauchwand-Hernien.[1]

Von

Prof. Dr. F. Bessel Hagen

in Charlottenburg.

Trotzdem wir zur Heilung der Bauch- und Nabelbrüche eine Reihe verschiedenartiger und in der grossen Mehrzahl der Fälle auch thatsächlich Vollkommenes leistender Operationen besitzen, bleiben doch immer noch einzelne Kranke übrig, bei denen die bekannten Operationsmethoden uns ganz im Stiche lassen. Nun ist es ja gewiss richtig, dass manche Kranke dieser Art, mit einer geeigneten Binde versehen, ein ganz erträgliches Leben führen. Indessen verlangt doch der eine oder der andere dringend die Beseitigung eines solchen Bruches; zumal dann, wenn störende Verwachsungen der Bruchstelle mit den Eingeweiden heftige Beschwerden hervorrufen. In solchen Fällen zu operiren und dabei doch nur die Lösung der schädlichen Verwachsungen zu erzielen, während auf einen festen Verschluss der Bruchforte verzichtet werden muss, ist für den Chirurgen ein etwas unbefriedigendes Gefühl. Es wäre daher wohl erwünscht, auch für derartige, anscheinend unheilbare Fälle ein Verfahren aufzufinden, mit dem wir ein brauchbares Resultat erhalten können. Diese Erwägungen veranlassen mich, einige auf die Operation der Bauchbrüche bezügliche Bemerkungen zu machen und zugleich eine neue Operationsweise zur Heilung der eben erwähnten Fälle in Vorschlag zu bringen.

[1] Vorgetragen am 3. Sitzungstage des Congresses, 20. April 1900.

Es ist ohne weiteres klar, dass dieselben Erfahrungen, welche uns für die Ausführung der Bauchnaht bei den Laparotomien maassgebend sind, auch auf unser Verhalten in der Ausführung der Bruchoperationen bestimmend einwirken müssen.

In dieser Beziehung stehe ich nun ganz auf dem Standpunkte derjenigen Chirurgen und Gynäkologen, welche, abgesehen von der Herbeiführung einer tadellosen Asepsis, auf die genaueste Wiedervereinigung aller einzelnen Bauchwandschichten das grösste Gewicht legen. Seit vielen Jahren habe ich bei meinen Laparotomien prinzipiell die Etagennaht ausgeführt und ihre unbestreitbaren Vorzüge vor jeder anderen Form der Bauchnaht schätzen gelernt. Dass die mit feinen Catgutknopfnähten vorausgeschickte Peritonealnaht keinen erheblichen Einfluss auf die Festigkeit der Bauchnarbe ausübt, bedarf kaum einer Erwähnung. Indessen kommt ihr doch eine zweifache Bedeutung zu. Mehrere Sectionen bei Laparotomirten haben mich darüber aufgeklärt, dass bei den alten, nach dem Vorgange von Spencer Wells angelegten Bauchnähten, welche die ganze Dicke der Bauchwand durchsetzen, regelmässig ein starkes Zurückweichen des Bauchfelles nach beiden Seiten hin eintritt, sodass dadurch wieder Interpositionen und unerwünschte Verwachsungen mit den Eingeweiden der Bauchhöhle begünstigt werden können. Neben der Verhinderung dieser Störungen soll die isolirte und schnell verklebende Peritonealnaht die Bauchhöhle vor secundärer Infection von der Bauchwand aus, wenn eine prima intentio unmöglich ist, bewahren. Den wichtigsten Theil der Bauchnaht bildet aber immer die Muskel-Fasciennaht, welche ich mit durchgreifenden Catgutknopfnähten, gelegentlich auch mit Einfügung zweier Drahtnähte und immer unter der peinlichsten Vermeidung irgendwelcher Interpositionen fremden Gewebes ausführe, und welche ich in der Regel noch dadurch zu verstärken suche, dass ich die Fascienränder durch feine Catgutnähte in ihrer Aneinanderlagerung sichere und vor jeder Interposition von Fettgewebe und Muskelfasern schütze.

Da mir für die Erzielung einer festen Wiedervereinigung der durchschnittenen und daher anders als unter normalen Verhältnissen zu beurtheilenden Bauchwand die Mitverwendung der Muskelschicht von grosser Wichtigkeit zu sein scheint und auch wohl bessere Resultate ergiebt, als die isolirte Fasciennaht, so habe

ich bei den medianen Laparotomieschnitten principiell beiderseits die Rectusscheide am Innenrande des Muskelbauches gespalten, um auf diese Weise möglichst in der ganzen Ausdehnung des Bauchschnittes Muskel mit Muskel zur unmittelbaren Berührung und Verwachsung bringen zu können. Dieses Verfahren kann ich auf das Wärmste empfehlen.

Die mit der geschilderten Operationsweise gewonnenen Heilerfolge und dazu die grossen Unterschiede in dem späteren Verhalten der sorgfältig durchgeführten Etagen- und Muskelfasciennähte einerseits und derjenigen Nähte andererseits, bei denen nur eine weniger genaue oder theilweise Vereinigung stattfinden konnte, müssen weiterhin dazu führen, bei allen Bauchoperationen zur Meidung einer späteren Narbenectasie den Schnitt durch die Bauchdecken so einzurichten, dass möglichst zu beiden Seiten desselben für eine feste Bauchnaht sich eignende Muskelschichten gewonnen werden können.

Die gleichen Gesichtspunkte sind aber auch für mich Veranlassung geworden, nach allen Operationen, bei denen zunächst von einer genauen Nahtanlegung Abstand genommen werden musste, zur Erzielung einer endgiltigen Heilung, d. h. zur Verhütung eines Bauchbruches oder auch zur Beseitigung einer bereits merkbaren Narbendehnung, eine Secundäroperation auszuführen, nämlich die nachträgliche Excision der Narbe oder der noch granulirenden Wunde, die Anfrischung und Freilegung aller einzelnen Bauchwandschichten, jedoch möglichst ohne Eröffnung der Bauchhöhle, und die Anlegung einer exacten Muskelfasciennaht. So bin ich seit Jahren nach einer grossen Anzahl von Operationen, unter anderen auch nach zahlreichen Appendicitisoperationen vorgegangen. Die geringe Verlängerung der Heilungsdauer, die ja zweifellos damit verbunden ist, kann gegenüber den grossen, dem Patienten durch den Besitz einer vollkommen festen Bauchwand gewährten Vortheilen gewiss nicht in Betracht kommen. Wie zuverlässig solche Operationen wirken, hat mir beispielsweise eine Patientin gezeigt, bei welcher ich im dritten Monate einer Schwangerschaft nach der Exstirpation einer durch Stieltorsion brandig gewordenen Ovarial-

geschwulst an der rechten Seite der Unterbauchgegend eine derartige Secundäroperation ausführen musste und dann nach der Geburt des voll ausgetragenen Kindes noch dasselbe tadellose Verhalten der Bauchnarbe wie unmittelbar nach der Operation festzustellen vermochte.

Die Beachtung der gleichen Grundsätze, die ich in den vorstehenden Bemerkungen erörtert habe, ist nun auch meines Erachtens die Vorbedingung für den Erfolg der Operation ebensowohl bei den einfachen, durch Narbendehnung entstandenen Bauchbrüchen, wie bei den complicirter gestalteten Brüchen anderer Art. Mit vollem Rechte hat man in den letzten Jahren bei der Operation der Bauch- und Nabelbrüche, abgesehen von der Exstirpation der Bruchpforte und der Vernähung ihrer Ränder, das Hauptgewicht auf eine ganz genaue Vereinigung der Muskelschicht und der beiden, dieselbe innen und aussen deckenden Fascienblätter gelegt. Ohne Zweifel hat der Befolgung dieser Regel die Omphalectomie, so wie sie von Bruns empfohlen und von vielen Chirurgen ausgeführt worden ist, in erster Linie ihre schönen Erfolge zu verdanken. Wo es gelingt, ähnliche Verhältnisse herzustellen, wie wir sie uns in einer gewöhnlichen Laparotomiewunde schaffen sollen, da dürfen wir auch einer Dauerheilung sicher sein, ohne dass wir dazu der eben noch von Piccoli empfohlenen Uebereinanderlegung der Muskelschichten benöthigen.

Indessen ist doch die genaue Muskelfasciennaht nicht in allen Fällen möglich oder auch zuweilen nur mit solcher Spannung durchführbar, dass dadurch wieder der Heilerfolg der Operation in Frage gestellt werden kann. Namentlich bei den Brüchen in der epigastrischen Gegend können derartige Schwierigkeiten erwachsen, wenn die medialen Ränder der Musculi recti zu weit auseinander klaffen und die Bauchdeckenspannung eine zu starke ist. Das von Wolkowicz im Jahre 1896 angegebene Verfahren, die Kreuzung der zuvor in querer Richtung durchtrennten Musculi recti, kann hier nicht in Frage kommen. Dagegen möchte ich für vereinzelte Fälle, die in der gewohnten Weise nicht geheilt werden können, für welche also auch die einfache Fasciennaht nicht ausreicht, eine kleine und äusserst einfache plastische Operation zur Prüfung anempfehlen,

die mir in zwei Fällen, bei einer epigastrischen Hernie und bei einem sich ungewöhnlich verhaltenden Nabelbruch, sehr gute Dienste geleistet hat.

Auf den Gedanken, diese plastische Operation vorzunehmen, kam ich zuerst bei einem Manne, dem von einem anderen Chirurgen eine epigastrische Hernie bereits zweimal ohne Erfolg operirt und dann eine dritte Operation verweigert worden war. Da dieser Mann offenbar infolge intraabdomineller Verwachsungen ausserordentlich zu leiden hatte, so liess sich eine neue Operation nicht gut umgehen. Ich fand aber, wohl durch die früheren Operationen bedingt, etwas oberhalb des Nabels zwischen den weit auseinanderklaffenden Bäuchen der Musculi recti keine zu fester Nahtanlegung geeignete Aponeurose mehr vor, sondern nur eine dünne, von einzelnen fibrösen Fasern durchzogene und von Fettträubchen durchsetzte Gewebsschicht in der Grösse etwa eines Fünfmarkstückes. Ein fester Verschluss der Bruchpforte in der gewöhnlichen Weise war also völlig ausgeschlossen. Es musste entweder von vornherein auf ihn verzichtet werden; dann war auch sofort die Bildung eines neuen Bruches zu erwarten. Oder es musste der Versuch einer plastischen Deckung der Bruchpforte gemacht werden.

Indem ich den letzten Weg wählte, führte ich die Operation in folgender Weise aus:

Nach Eröffnung der Bauchhöhle und Lösung der festen Verwachsungen zwischen Magen, Leber und Bauchwand vereinigte ich zunächst, und zwar ohne die inneren Ränder der Musculi recti freigelegt zu haben, durch eine erste Naht die dünnen, innen vom Peritoneum bedeckten Fascienschichten, so gut es gehen wollte, und soweit, dass ich wenigstens einen glatten Abschluss der Bauchhöhle erhielt.

Dieser Naht der Bruchpforte fügte ich, um sie zu schützen und die Wiederbildung des Bruches zu verhüten, eine feste, mittelst einer Plastik hergestellte Deckschicht hinzu. Wie in den einfachen und nach der gewohnten Art operirten Fällen des Bauchbruches musste auch hier mein Bestreben dahin gerichtet sein, zur Bildung der Deckplatte eine starke Muskel- und Fascienschicht heranzuziehen. Demgemäss durchtrennte ich jederseits nach ausreichender Ablösung der Haut die äussere Rectusscheide in ihrer Längsrichtung, aber nicht am Innenrande, sondern

vorne in der Mitte des Muskelbauches, wobei ich die beiden einander parallel laufenden Schnitte oben und unten die Längenausdehnung der ersten Nathlinie weit überragen liess. Darauf ging ich zur Spaltung der beiden Musculi recti über, die ich in der gleichen Richtung und Ausdehnung wie den Fascienschnitt vornahm; jedoch so, dass ich mich nur an den Inscriptiones tendineae eines Messers bediente, sonst aber, um mit möglichst grosser Sorgfalt die Nervenstämmchen des Muskels schonen zu können, stumpf und auch, ohne ganz bis zur inneren Rectusscheide vorzudringen, die Muskelfasern auseinanderschob. Nach dieser Zertheilung liessen sich die medial gelegenen Abschnitte der beiden Musculi recti mit Leichtigkeit nach der Mittellinie zu umklappen und in der Weise durch eine Muskelfasciennaht zur Vereinigung bringen, dass nunmehr an den umgeklappten Lappen das äussere Blatt der Rectusscheide unmittelbar der dünnen, die Bruchpforte verschliessenden Gewebsschicht auflag, während sich vor diesem Blatte, also nach aussen gekehrt, die sonst von ihm gedeckten Muskelfasern ausbreiteten. Die Naht gelang in genauer Weise; sie konnte durch sehr feste Nähte an den Inscriptiones tendineae unterstützt werden und wurde übrigens zur Meidung schwacher Stellen, was ich noch besonders betonen möchte, oben und unten soweit fortgeführt, dass sie noch weit über die erste Naht der Bruchpforte hinausging.

Dieser Fascienmuskelnaht folgte als Schluss der Operation die Hautnaht.

Bei der geschilderten Art der Plastik habe ich also für die Bildung der aus Fascien- und Muskelgewebe sich zusammensetzenden Schutzdecke keine eigentlichen Lappen umschnitten; ich habe vielmehr Werth darauf gelegt, die Querschnitte durch die Muskelbäuche zu vermeiden, damit die umgeklappten Muskeltheile oben und unten mit den übrigen Abschnitten der Muskelbäuche in ihrem natürlichen Zusammenhang belassen werden und so auch in ihrer Ernährung und Innervation am wenigsten gestört bleiben konnten. Natürlich musste dann auch die Länge der Schnitte durch die Rectusscheiden genügend bemessen werden, um jede störende Spannung bei der Nahtanlegung zu meiden.

Erklärlicher Weise fühlt man nach Beendigung der Operation durch die Haut hindurch seitlich von der festen Mittelpartie die

University of California
LILR

Lücken, welche das Einschneiden in die Musculi recti und das Umschlagen ihrer medial gelegenen Abschnitte verursacht, und deren Grund im Wesentlichen von der Fascia transversa und von den Aponeurosen des Musc. transversus und Musc. obliquus internus, d. h. von der inneren Rectusscheide, ausserdem aber auch von einer dünnen sie überdeckenden Lage auseinander gebreiteter Muskelfasern gebildet wird. Es war mir zu Anfang bedenklich, ob wohl diese durch die Operation geschwächten Stellen der Bauchwand eine genügende Festigkeit bewahren würden. Allein schon nach kurzer Zeit war bei meinen beiden Patienten von diesen Lücken nichts mehr nachweisbar; sie hatten sich gefüllt und zusammengezogen, sodass sich die Bauchwand wieder dick und glatt anfühlte und auch bei Hustenstössen nicht die geringste Nachgiebigkeit erkennen liess.

Beide Patienten, die ich in der beschriebenen Weise operirt habe, sind also nicht nur von ihrem Bruch und von allen Beschwerden befreit worden; sie haben auch eine vollkommen feste und widerstandsfähige Bauchwand bekommen, sodass der Erfolg thatsächlich Allem entspricht, was man von der Operation unter so ungünstigen Vorbedingungen wünschen kann.

Das über alles Erwarten günstige Ergebniss dieser plastischen Operation ist gewiss dazu angethan, in geeigneten Fällen zu einer Wiederholung aufzufordern.

Indessen muss dabei beachtet werden, dass das Gelingen der Operation an die Erfüllung gewisser Voraussetzungen gebunden sein wird.

Zunächst kann die vorgeschlagene Art der Plastik nur für solche Brüche Anwendung finden, welche oberhalb der Linea Douglasii liegen; denn erst von dieser Linie an aufwärts finden wir als Unterlage der Musculi recti jene starke Schicht von Aponeurosen, die wir an den Stellen der seitlichen Schnitte als Schutzwand nicht entbehren können.

Ferner müssen aber auch die anatomischen Verhältnisse sich so gestalten, dass das unversehrt gebliebene Gewebe der Linea alba oberhalb und unterhalb der Bruchpforte und demgemäss auch oberhalb und unterhalb ihrer Nahtvereinigung noch eine Strecke weit

von der Naht der äusseren Rectusscheiden und der Muskelpartieen überragt und gedeckt werden kann. Dadurch, dass wir die Bruchpforte mit einer sie breit übergreifenden Muskelfascienplatte überlagern, dass wir die Anfangs- und die Endstelle der Muskelfasciennaht einer unversehrt gebliebenen und widerstandsfähigen Gewebsschicht der Linea alba aufruhen lassen, sorgen wir dafür, dass nur der Mitteltheil der eben genannten Naht dem Andrange des intraabdominellen Druckes Stand zu halten hat, die schwachen Punkte der Naht aber entlastet und geschützt werden.

Wo es möglich ist, würde es nicht unzweckmässig sein, die erste Naht der Bruchpforte in querer Richtung anzulegen. Jedenfalls aber darf die Bruchpforte, wenn wir auf ein gutes Ergebniss rechnen wollen, nicht über eine gewisse Weite hinausgehen; nur dann wird ihre Naht noch in hinreichendem Maasse von derjenigen der zur Plastik verwendeten Schichten verdeckt werden können, und nur dann werden wir auch nicht gezwungen werden, durch eine allzu weit gehende Spaltung der Muskelbäuche deren Ernährung und Innervation zu stören.

Zum Schluss betone ich noch einmal ausdrücklich, dass ich die beschriebene Operationsmethode einzig und allein für solche Fälle anempfehle, in denen die medialen Ränder der Musculi recti sich nicht aneinander bringen und vereinigen lassen, in denen wir auch sonst keine anderen Wege zur Heilung kennen. Ebenso wenig aber, wie unter gewissen Umständen die Nothwendigkeit eines operativen Eingriffes in solchen Fällen bezweifelt werden kann, darf auch geleugnet werden, dass unsere alten Operationsmethoden sich in manchen Fällen als unzureichend erwiesen haben. Das geht doch schon aus der Vorgeschichte meines ersten Patienten hervor, wenn ich bemerke, dass der Arzt, der zweimal vergeblich operirte und die dritte Operation verweigerte, zu den hervorragendsten Chirurgen Berlins zu zählen ist.

In diesen glücklicher Weise nur vereinzelt vorkommenden Fällen aber wird meine Plastik zum mindesten das leisten, was man von einer Operation unter solchen Vorbedingungen überhaupt verlangen darf. Wird sie unter Beachtung aller der erwähnten Gesichtspunkte richtig ausgeführt, so wird sie auch ein befriedigendes

und dauerhaftes Resultat ergeben. Dass sie nicht eine gleich feste Bauchwand zu schaffen vermag, wie die oben erwähnten Operationen der einfacheren Bauchbrüche, ist klar. Aber meine Beobachtungen haben doch einen vollkommen sicheren Beweis geliefert, dass die Operation eine Bauchwand herzustellen vermag, welche fest genug ist, um dem Patienten wieder ohne Schaden die Ausübung schwerer Arbeit zu gestatten.

XLII.

Aus der Königl. chirurg. Klinik (Prof. v. Eiselsberg)
Königsberg i. Pr.

Zur Pathogenese und Therapie der verschiedenen Formen der Gangrän an den unteren Extremitäten.[1]

Von

Dr. Bunge

in Königsberg i. Pr.

M. H.! Seitdem von Winiwarter durch seine bekannten Untersuchungen über spontane Gangrän den Beweis erbracht hat, dass der Verschluss der Gefässe der betreffenden Extremität die anatomische Grundlage für diese Erkrankung darstellt, ist in einer grossen Zahl von Fällen auch von anderer Seite der gleiche Befund erhoben worden. v. Winiwarter hatte bekanntlich die Ansicht ausgesprochen, dass es ein von der Intima der Gefässe ausgehender Wucherungsprozess sei, der zur Verengerung und schliesslich zum völligen Verschluss der Gefässe führe, eine echte Endarteriitis obliterans, die histologisch mit der von Friedländer gefundenen, secundär in der Umgebung von Entzündungsherden in den kleinen Arterien auftretenden Endarteriitis in Parallele zu setzen sei. Den in den Gefässen von ihm gleichzeitig beobachteten thrombotischen Vorgängen hat v. Winiwarter nur eine untergeordnete Rolle für die Entstehung des Gefässverschlusses und damit für das Zustandekommen der Gangrän beigemessen.

Diese v. Winiwarter'sche Ansicht hat sich lange einer wohl fast unbestrittenen Anerkennung erfreut und hat erst durch die Untersuchungen v. Zoege-Manteuffel's und seines Schülers

[1] Vorgetragen am 4. Sitzungstage des Congresses, 21. April 1900. Wird später ausführlich mitgetheilt.

Weiss einen Stoss erhalten. Auf Grund der Untersuchung einer Anzahl einschlägiger Fälle bezweifelten sie, dass durch die von Winiwarter'schen Untersuchungen der Beweis erbracht sei, dass eine primäre Wucherung der Gefässintima vorliege; vielmehr meinten sie, dass sowohl bei ihren Fällen, als bei der von Winiwarter'schen Beobachtung das histologische Bild der Verschlussmasse sich in keiner Weise von den Befunden bei der Organisation von Thromben unterscheiden lasse. Sie stellen daher der v. Winiwarter'schen Auffassung von der Histogenese des Prozesses den Satz gegenüber, dass die zu Verengerung und zum Verschluss der Gefässe führende Gewebsmasse ihre Entstehung aus der Organisation von Thromben herleite, die autochthon auf dem Boden der durch Gefässsklerose bedingten Wandveränderungen entstanden seien. v. Zoege-Manteuffel hat diese Ansicht später nochmals besonders präcisirt und seine Ausführungen durch entsprechende Abbildungen zu stützen versucht.

Die v. Zoege-Manteuffel'schen Ausführungen sind nicht ohne Widerspruch geblieben und es bestehen zur Zeit gewissermassen zwei Lager, von den die einen Untersucher im Wesentlichen an der alten v. Winiwarter'schen Deutung glauben festhalten zu müssen, während es auf der anderen Seite auch an zustimmenden Aeusserungen im v. Zoege-Manteuffel'schen Sinne nicht gefehlt hat.

Man hat in der Discussion dieser Frage bisher so gut wie ausschliesslich auf die sogenannte spontane oder, wie man sie mit v. Zoege-Manteuffel wohl besser benennt, „präsenile" Gangrän Bezug genommen, während die im Gefolge des Diabetes und als senile Gangrän auftretenden Formen aus der Discussion fast ausgeschaltet wurden. Nicht zum Nutzen der Klärung der ganzen Frage, wie ich glaube; war man doch gerade bei den beiden letztgenannten Formen darauf aufmerksam geworden, dass Gefässveränderungen auch hierbei eine wesentliche Rolle spielen und es war zu hoffen, dass man auf Grund von Analogieen oder von Unterschieden im anatomischen Befunde einen Fortschritt in der Auffassung des ganzen Krankheitsprozesses machen könnte.

Ich habe daher versucht, mir an der Hand des gesammten einschlägigen Material, das an der Königsberger Klinik zur Beobachtung kam, ein Urtheil über die allen diesen Erkrankungen zu

Grunde liegenden anatomischen Substrate zu bilden und möchte mir erlauben, Ihnen kurz an der Hand einiger Tafeln über die erzielten Resultate zu berichten.

Es stand mir zur Untersuchung zur Verfügung das meist durch Amputationen gewonnene Material von 15 Fällen und zwar gehörten 5 Fälle in das Gebiet der senilen Gangrän, 5 Fälle in das der diabetischen, 5 Fälle in das der spontanen oder präsenilen Gangrän. In allen Fällen, soweit die Untersuchung der Hauptgefässe vorgenommen werden konnte, handelte es sich um einen mehr oder weniger ausgebreiteten Verschluss derselben. Bei den mit Diabetes combinirten Fällen kam kein Fall zur Beobachtung, der im Sinne einer progredienten gangränescirenden Phlegmone aufzufassen gewesen wäre, sie verliefen vielmehr alle unter dem Bilde, wie wir es von der trockenen Gangrän beim Altersbrande kennen.

Bei der Untersuchung über die Dignität der in den Gefässen gefundenen Verschlussmassen musste es sich im Wesentlichen um die Beantwortung von 3 Hauptfragen handeln. Einmal: ist es möglich, die Producte der Organisation von Thromben von Wucherungen, die primär von der Intima ausgehen, histologisch zu unterscheiden? Zweitens: welchen Raum nehmen diese eventuellen Wucherungen und welchen die organisirten Thromben ein? Drittens: in welchem Verhältniss stehen die sämmtlichen Gefässveränderungen zur Sklerose der Arterien? Neben der für die Auffassung von der Pathogenese des ganzen Prozesses bestehenden Bedeutung musste die Beantwortung dieser Fragen in irgend einem Sinne auch für die Therapie, vor allen Dingen in den Frühstadien der Erkrankung von Belang sein.

Es ist eine uns aus der Gefässpathologie bekannte Thatsache, dass schon im mittleren Lebensalter, wahrscheinlich schon in der Mitte der 20er Jahre, an den Gefässen der unteren Extremitäten Verdickungen der Intima auftreteten, entweder diffus im ganzen Arterienrohre bezw. über grössere Strecken desselben, (Arteriosklerosis diffusa) oder inselförmig als circumscripte, prominirende Erhabenheiten der Intima (Arteriosclerosis nodosa). Besonders diese letztere Form ist es, die bei den hier in Betracht kommenden Erkrankungen von Bedeutung ist, während die diffuse Form bei den von mir untersuchten Fällen mehr durch ihre Combinationen

mit der nodösen Form ins Gewicht fiel. Wie wir besonders von der Sklerose der Aorta her wissen, entwickeln sich die Intimaverdickungen mit Vorliebe an den Abgangsstellen von Gefässen. Dies trifft auch für die Arterien der unteren Extremitäten zu; die Verdickungen liegen bald an der Abgangsstelle des Seitengefässes selbst, bald derselben gegenüber, oder sie verengern das Lumen daselbst mehr circulär.

Histologisch characterisiren sich diese sklerosischen Verdikkungen durch das Vorhandensein eines kernarmen faserigen, meist concentrisch zum Gefässlumen liegenden, so gut wie ausschliesslich gefässlosen Gewebes, das zu regressiven Veränderungen, hyaliner Entartung, Verfettung und Verkalkung neigt. In diesen sklerotischen Plaques ist, besonders so lange regressive Veränderungen nicht im Vordergrunde stehen, eine reichliche Bildung elastischer Elemente zu constatiren. Ein solcher sklerotischer Plaque zeichnet sich daher, zumal bei specifischer Färbung auf elastische Fasern recht markant gegen die Gewebsmasse ab, wie wir sie bei der Organisation von Thromben finden, d. h. ein kernreiches, von zahlreichen Gefässen durchzogenes Gewebe, das häufig von Blutpigment durchsetzt ist und elastische Elemente nur um die Gefässe herum oder, wenn es sich um wandständige Thromben handelt, auch am freien Rande der Thromben aufweist.

Das was den vorliegenden Process nun charakterisirt, ist die besonders starke Ausbildung dieser sklerotischen Erhabenheiten, die, wie Sie sich an diesen Tafeln und Mikrophotogrammen überzeugen können, bis zu einer so schweren Stenosirung führen kann, dass nur ein Minimum der Gefässlichtung übrig bleibt. Es ist nun klar, dass eine derartige, fast einem Verschluss gleichzusetzende Stenosirung des Gefässlumens, selbst wenn sie multipel, ziemlich gleichzeitig und gleichstark an verschiedenen Stellen der Hauptgefässe auftritt, noch nicht zu einer Gangrän der Extremität zu führen braucht. Zwei Punkte sind es aber, die eine Gefahr für das Leben der Extremität bilden und zwar, dass die Abgangsstellen von Seitengefässen besonders betroffen und durch die Wucherungen verengt sind, dass dadurch also der Ausbildung von Collateralen entgegen gearbeitet wird; zweitens aber, dass es auf dem Boden der Stenosirungen und von ihnen ausgehend zu ausgedehnten Thrombosirungen kommt. Der letzte Punkt ist es hauptsächlich, in dem

sich meine Resultate mit denen v. Zoege-Manteuffel decken; ich kann seiner Auffassung nur beistimmen, dass von einer grossen Zahl von Untersuchern die Bedeutung der Thromben und ihre Ausdehnung unterschätzt worden ist. Sie spielen in der ganzen Pathologie des Processes eine wesentliche Rolle und ausgedehntere aufsteigende frische Thrombosen bilden so gut wie regelmässig den Abschluss der Krankheit dadurch, dass sie die bis dahin noch bestehenden Collateralen verschliessen und so das Manifestwerden der Gangrän herbeiführen. Es könnte Wunder nehmen, dass diese schweren, durch sklerotische Intimawucherungen hervorgerufenen Stenosirungen des Gefässlumens von den früheren Untersuchern nicht gesehen wurden. Ich glaube diese Differenz erklärt sich dadurch, dass sie häufig schwer zu finden sind. Wie schwer es häufig ist, dieselben nachzuweisen, mag Ihnen der Umstand beweisen, dass ich in einem Falle im Verlaufe der ganzen Arteria tibial. ant. vom Dorsum pedis an bis zur Gegend des Abganges aus der Poplitea nur 4 derartige Stenosirungen aufzufinden vermochte, während das ganze übrige Gefäss als Verschlussmasse ein Gewebe aufwies, das ich als aus der Organisation von Thromben hervorgegangen auffassen muss. Durch diese Erfahrung belehrt, habe ich dann später zwecks Aufsuchung der primären Stenosirungen in Abständen von ca. 1 mm Querschnitte durch die freiparirten Gefässbündel gemacht und so meist schon makroskopisch die primären Verschlussstellen finden können. Regressive Veränderungen in den Wucherungen, Verfettung, Verkalkung, habe ich häufig auch bei jüngeren Personen gefunden, bei älteren Personen regelmässig, wenn auch nicht an allen Stellen.

Bei den Formen, die bisher als senile Gangrän bezeichnet wurden, ebenso in den Fällen von Gefässverschluss bei gleichzeitigem Diabetes tritt noch ein zweites Moment im anatomischen Bilde hinzu, das stellenweise sogar zu einer eigenartigen Form der Stenosirung führen kann, das ist das Auftreten ausgedehnter Petrefactionen. Diese Petrefactionen treten sowohl im Innern der regressiv veränderten Intimawucherungen auf, als auch in der Media. Es kommt aber noch eine andere Form vor, die sich unterhalb der Elastica der Intima, auf der Grenze nach der Media zu findet, in Form mehr oder weniger circumscripter Knoten auftritt, die Elastica vorbuchtet und so, gewissermaassen durch Com-

pression des Gefässlumens, eine Stenosirung hervorruft. Diese Art der Stenosirung, hinter der es ebenfalls zu ausgedehnten Thrombosirungen kommt, fand ich stets combinirt mit der früher geschilderten Form der Stenosirung, und zwar scheint sie besonders häufig bei Diabetes, bei dem ich überhaupt die ausgedehntesten Petrefikationen sah, vorzukommen.

Fasse ich das, was mir die hier kurz skizzirten Befunde über die Pathogenese des Gefässprocesses ergeben haben, zusammen, so ist es Folgendes: Auf dem Boden der Sklerose der Arterien kommt es durch entweder mehr diffus oder mehr circumscript auftretende hochgradige sklerotische Wucherungen der Intima zu meist multiplen, in den seltensten Fällen zu solitären hochgradigen Stenosirungen des Lumens in einem oder mehreren der Hauptgefässe der Extremität. Die Stenosirungen der Gefässe können so hochgradig sein, dass sie einem Verschluss des Lumens gleichzustellen sind. Diese primären Stenosirungen bilden eine Gefahr für das Leben der Extremität einmal dadurch, dass sie sich meist an der Abgangsstellen von Seitengefässe entwickeln und dass so der Entwickelung von Collateralen entgegengearbeitet wird; zweitens dadurch, dass es hinter diesen Stenosirungen, auf Grund der durch dieselben gesetzten Circulationsstörungen und auf dem Boden der durch sie bedingten Wandveränderungen zu aufsteigenden Thrombosen kommt, die die noch bestehenden Collateralen verlegen. Bei einer Reihe von Fällen von seniler Gangrän, sowie besonders bei den mit Diabetes combinirten Fällen können circumscripte Petrefikationen zu einer eigenartigen Form der Stenosirung führen, deren Bedeutung für die Circulation im Uebrigen die gleiche ist.

Einen specifischen Process im Sinne v. Winiwater's, characterisirt durch eine eigenartige zellreiche Wucherung der Gefässintima, habe ich nicht finden können; ich muss mit v. Zoege-Manteuffel die Fälle von Gefässverschluss bei jugendlichen Individuen (präsenile oder juvenile Gangrän) in das Gebiet der frühzeitigen Gefässsklerose verweisen.

Sollten diese Resultate auch von anderer Seite Bestätigung erfahren, so dürfte sich empfehlen im Sinne einer möglichst präcisen Nomenclatur in diesen Fällen von einer Arteriosklerosis obliterans zu sprechen, während der Begriff der Endarteritis für die

physiologischen Gefässobliterationen und die echten mykotischen Formen (Tuberculose etc.) zu reserviren wären.

Was die Therapie der Gangrän anbetrifft, so kann dieselbe, wenn die Gangrän manifest geworden ist, natürlich nur eine chirurgische sein. Darin herrscht auch keine Meinungsverschiedenheit, strittig ist nur die Wahl des Zeitpunktes für die Operation und die Wahl des Ortes der Absetzung.

Was den Zeitpunkt der Operation betrifft, so giebt uns der häufige Befund frischer aufsteigender Thrombosen einen Fingerzeig nicht zu lange zuzuwarten. Es kann bei längerem Zuwarten im Interesse einer besseren Demarkation leicht vorkommen, dass wir deswegen auf Erhaltung eines functionell wichtigen Theiles der Extremität verzichten müssen, dass wir am Oberschenkel zu amputiren gezwungen sind, während wir früher noch mit einer Unterschenkelamputation ausgereicht hätten. Vielleicht gestattet uns in Zukunft der Vorschlag Gussenbauer's, das Verhalten der peripheren Arterien häufig sphygmographisch zu controlliren, unsere Indicationen über die Wahl des Zeitpunktes der Operation strenger als bisher zu stellen.

Ueber den Ort der Amputationen ist seit Heidenhain's Vorschlag, bei seniler und diabetischer Gangrän principiell am Oberschenkel zu amputiren, viel diskutirt worden. Die Mehrzahl der Chirurgen dürfte sich zur Zeit diesem Vorschlag gegenüber wohl ablehnend verhalten; die Mehrzahl stellt sich anscheinend auf denselben Standpunkt, den wir an der Königsberger Klinik eingenommen haben, d. h. der strengen Individualisirung von Fall zu Fall. Wie falsch es sein würde, hier zu schematisiren, mag allein der Umstand beweisen, dass wir unter 4 Fällen von diabetischer Gangrän nur einmal gezwungen waren, am Oberschenkel zu amputiren, während wir in den anderen Fällen mit der Amputation am Unterschenkel ausgekommen sind. In einem Falle ist es uns sogar geglückt, einen tragfähigen Unterschenkelstumpf nach der Bier'schen Methode bei einem jüngeren Kranken zu erzielen. Derartige Fälle werden natürlich stets Ausnahmen bleiben.

Ganz ausserordentlich wichtig ist die Prophylaxe der Gangrän, d. h. die Bekämpfung der Krankheit in ihren ersten Frühstadien. Hierzu gehört in erster Linie eine möglichst genaue Kenntniss der

Erscheinungen, die zuerst bei beginnendem Verschluss der Arterien auftreten. Diese Früherscheinungen, unter denen rheumatoide Beschwerden im Vordergrunde stehen, sind, so weit sie bisher bekannt sind, schon von v. Zoege-Manteuffel zusammengestellt worden und ich kann daher im Wesentlichen auf seine Ausführungen verweisen. Auch von internistischer Seite ist in neuerer Zeit den Frühsymptomen der Erkrankung die gebührende Aufmerksamkeit geschenkt worden (Erb). Ganz besonders ist auf ein Symptom wieder in erhöhtem Maasse die Aufmerksamkeit gelenkt worden, auf das intermittirende Hinken (Claudication intermittente Charcot), besser wohl intermittirende Gehstörung genannt, und auf den dabei regelmässigen Befund des Fehlens bezw. Schwächerwerdens des Pulses an den Fussarterien. Dieser Combination dürfte in der That in Zukunft die höchste Bedeutung beizumessen sein.

Sollte die von mir vertretene Auffassung von der Pathogenese des ganzen Gefässprocesses auch von anderer Seite eine Bestätigung erfahren, so würde die Therapie in den Frühstadien der Erkrankung im Wesentlichen zwei Forderungen zu erfüllen haben: einmal zu versuchen, auf die Entwickelung der sklerotischen Plaques einzuwirken, zweitens aber, neben der Verhütung von Thrombosen, die Ausbildung von Collateralen möglichst zu begünstigen. Wie die Erfahrung gelehrt hat, besitzen wir im Jod ein Mittel, um auf die sklerotischen Plaques einzuwirken. Ob dies dadurch geschieht, dass nur die weitere Entwickelung der sklerotischen Verdickungen hintangehalten wird, oder etwa sogar dadurch, dass sich dieselben bei Jodgebrauch verkleinern, müssen erst weitere Erfahrungen zeigen. Den günstigen Einfluss längere Zeit gegebener kleinerer Joddosen (1 g pro die) kann ich aus eigener Erfahrung durchaus bestätigen.

Die Begünstigung der Ausbildung von Collateralen könnte besonders durch die Application von zweckentsprechenden Bädern, unter denen Nauheimer Bäder, Moorbäder und eventuell galvanische Bäder in erster Linie zu nennen sind, für die Therapie heranzuziehen sein. Auch Erb redet dieser Medication aufs Eindringlichste das Wort; er hat nach dieser Medication ein Wiederkehren des fast oder ganz erloschenen Fusspulses eintreten sehen. Ich kann über zwei Erfahrungen berichten, die mir von anderer Seite zur Verfügung gestellt worden sind, bei denen die gleiche Medication

vom gleichen Erfolg begleitet war. In dem einen Fall bildete sich gleichzeitig eine Onychogryphosis an der unteren Extremität vollständig zurück und es bildeten sich neue vollständig normale Nägel. Der zweite Fall betraf einen in der Klinik wegen diabetischer Gangrän amputirten Kranken, bei dem am andern Bein intermittirende Gehstörung mit Schwinden der Fusspulse auftrat. Auch hier bildeten sich die subjectiven Beschwerden unter Darreichung von Jodkali und Application von Moorbädern zurück und der Puls in den Fussarterien kehrte wieder. In vier Fällen habe ich ähnliche Erfahrungen zu verzeichnen.

Es wird die Aufgabe weiterer Beobachtungen und Untersuchungen sein, auf Grund verbesserter Kenntnisse vom Wesen des Krankheitsbildes und einer besseren Kenntniss der Frühsymptome der Krankheit, zu versuchen, der Krankheit in einem Stadium gegenüber zu treten, in dem die Schäden noch reparabel sind und in dem es gelingen kann, den Endausgang hinaus zu schieben oder gar zu verhüten, d. h. das Manifestwerden der Gangrän, bei dem wir doch nur mit verstümmelnden Operationen helfend einzugreifen in der Lage sind.

XLIII.

Ein Beitrag zur Milzchirurgie.[1]

Von

Professor Dr. F. Bessel Hagen

in Charlottenburg.

Die Versuche, grosse Milzgeschwülste aus dem Körper zu entfernen, waren in früherer Zeit mit einer ausserordentlich grossen und unmittelbaren Gefahr für das Leben des Kranken verbunden und daher die Erfolge dieser Bestrebungen auch nur wenig ermutigend. Noch bis vor kurzem hat die Splenektomie infolge dessen als eine zulässige Operation nur für bestimmte, nicht allzu zahlreiche Ausnahmefälle gegolten. Selbst heute noch deuten manche Anklänge an die alten Zeiten darauf hin, dass unter solchem Eindrucke die Mehrzahl unserer Lehrbücher geschrieben worden ist. Aber angesichts der Erfahrungen, welche uns die letzten Jahre gebracht haben, sollten solche Anklänge mehr und mehr verschwinden; statt ihrer sollten geläuterte Anschauungen dazu führen, dass die Zulässigkeit und Nothwendigkeit der Operation für einzelne Erkrankungszustände der Milz von anderen Gesichtspunkten aus betrachtet, und dass die Splenektomie mit grösserer Bestimmtheit als seither als ein wichtiges, ja bei gewissen Erkrankungsformen sogar als das einzige und allein wirksame Heilmittel anerkannt wird.

Die ersten Anfänge hierzu machen sich bereits insofern merkbar, als schon jetzt in der Anwendung der Milzexstirpation

[1] Auszugsweise vorgetragen am 2. Sitzungstage des Congresses, 19. April 1900.

eine Wandlung eingetreten ist. Wer der Entwickelung der Milzchirurgie im Laufe der letzten Jahre gefolgt ist, hat längst das gänzliche Verschwinden der Operation bei den durch Leukämie bedingten Milzgeschwülsten festzustellen vermocht. Auch auf den Gedanken, bei der atrophischen Lebercirrhose die vergrösserte Milz zu entfernen, zumal, wenn sie von nachweisbarem Ascites begleitet ist, auf den Gedanken, eine Stauungsmilz oder gar eine Amyloidmilz auf operativen Wege zu beseitigen, dürfte heute wohl kein Chirurg mehr verfallen. In dem einen wie in dem anderen Falle, ebenso bei der Leukämie wie bei den zuletzt erwähnten Erkrankungsformen, hat die Herausnahme der Milz sich als schädlich und zum mindesten als vollkommen nutzlos erwiesen. Weiterhin sahen wir auch Bestrebungen auftauchen, die dahin gerichtet waren, zur Erhaltung der Milz die Splenektomie durch andere Operationen zu ersetzen; wo eine Verlagerung und abnorme Beweglichkeit der Milz den Eingriff erforderte, wollte man, dass nicht ohne Noth das sonst vielleicht gesunde Organ geopfert, sondern mittels der Splenopexie eine feste Anheftung der Milz an der rechten Stelle versucht werde. Allein, wenn auch auf diese Weise das Gebiet der Milzexstirpationen nach verschiedenen Richtungen hin eingeengt worden ist, so hat sich die Zahl derjenigen Operationen, bei denen die totale Entfernung des Organs vorgenommen wurde, dennoch stetig vermehrt. In einer ganzen Reihe von Fällen sind die Chirurgen bemüht gewesen, bei schweren Verletzungen und subcutanen Zerreissungen der Milz mit der Exstirpation die innere Verblutung aufzuhalten; und nicht selten haben sie so dem Verletzten das Leben gerettet. Vor Allem aber haben die Milzexstirpationen in der Behandlung der grossen, durch Malaria bedingten Milzgeschwülste und ebenso in der Behandlung der idiopathischen Milzhyperplasien, insbesondere derjenigen, welche mit consecutiver Lebercirrhose auftreten, breiteren Boden gewonnen. Indessen trotz aller dieser Fortschritte hat doch die Aufgabe, für die Indicationen zur Splenektomie eine sichere Unterlage zu schaffen, noch nicht ihre endgültige Lösung gefunden.

Nun mögen wir wohl in Deutschland weniger häufig als die Chirurgen in anderen, von Malaria heimgesuchten Ländern grossen Milzgeschwülsten begegnen; die Bedeutung, welche den Vorgängen auf dem Gebiete der Milzchirurgie beizumessen ist,

bleibt für uns die gleiche. Deshalb glaube ich auch die Aufmerksamkeit der deutschen Chirurgen von Neuem auf dieses Gebiet lenken zu dürfen, indem ich den Versuch mache, den Ausbau desselben einerseits durch das Ergebniss einer statistischen Untersuchung über den gegenwärtigen Stand der Milzchirurgie, andererseits auch durch die Mittheilung einiger von mir auf diesem Gebiete gemachter Beobachtungen zu fördern.

Die Frage, welche in allererster Linie zu beantworten ist, diejenige nach der Zulässigkeit einer Milzexstirpation wird heute wohl nirgends mehr einem Zweifel begegnen.

Durch Thierexperimente und durch zahlreiche, mit Sorgfalt ausgeführte Beobachtungen an operirten Patienten ist uns der sichere Beweis dafür erbracht worden, dass der Verlust der Milz bei einem sonst gesunden Menschen merkbare Schädigungen nicht hervorruft, dass also die Entfernung der Milz an sich keinen irgendwie erkennbaren Nachtheil für die Gesundheit des Patienten zur Folge hat; und dieses anscheinend, wie die experimentellen Untersuchungen von Blumreich und Jacoby[1]), Courmont und Duffau[2]) lehren, auch nicht einmal im Hinblick auf spätere Infectionskrankheiten. Die Veränderungen in der Beschaffenheit und Zusammensetzung des Blutes, wie sie anfangs in der Regel nachzuweisen sind, das Sinken des Hämoglobingehalts, die Verminderung in der Zahl der rothen Blutkörperchen zugleich mit der Vermehrung der weissen, dann auch die gelegentlich wahrnehmbaren Schwellungen der Schilddrüse und der Lymphdrüsen pflegen sich im Laufe einiger Monate, oft sogar schon nach wenigen Wochen zurückzubilden und dann, abgesehen vielleicht von einer geringen und unschädlichen Vermehrung der Lymphocyten, wiederum in einen vollkommen normalen Zustand überzugehen. Ja, wir wissen von vielen Kranken, nicht bloss von dem einen im Jahre 1867 von Péan operirten Patienten, dessen

---

[1]) L. Blumreich und M. Jacoby, Experimentelle Untersuchungen über Infectionskrankheiten nach Milzexstirpation. Berliner klin. Wochenschr. 1897. No. 21.

[2]) J. Courmont et Duffau, Du rôle de la rate dans les infections; étude expérimentale des effects de la splénectomie au point de vue de la lutte de l'organisme contre diverses maladies infectieuses. Arch. de méd. expér. et d'anat. pathol. 1898. No. 3.

Gesundheitszustand 9 Jahre nach der Operation genau untersucht und bekannt gegeben wurde, dass auch in späteren Zeiten nicht die geringsten, auf das Fehlen der Milz zu beziehenden Krankheitserscheinungen bei ihnen aufgetreten sind.

Aber auch die unmittelbar mit der Operation als solcher verbundene Gefahr hat sich dank der hohen Ausbildung unserer Operationstechnik und Wundbehandlung gegen früher wesentlich vermindert. Das bestätigen schon die nackten Zahlen, welche die Statistik uns an die Hand giebt.

Im Ganzen habe ich bis jetzt 360 Fälle von Milzexstirpation zusammenstellen können, diejenigen nicht eingerechnet, in denen nach einer Verletzung der Bauchwand die vorgefallene Milz ganz oder theilweise abgetragen wurde.

Unter diesen 360 Laparosplenektomien finde ich nun 138 mit tödtlichem Ausgang verzeichnet, sodass 222 Operationen verbleiben, welche zur Heilung des Kranken führten. Die Mortalität hat also für sämmtliche Fälle 38,3 pCt. betragen.

Wenn dagegen im Jahre 1894 Ceci[1]) und Vulpius[2]) die Sterblichkeit in der Reihe der bis dahin operirten Kranken mit 51,6 pCt. und mit 49,6 pCt. angegeben haben, so spricht der Unterschied zwischen diesen Zahlen und der von mir berechneten Ziffer für die Feststellung einer wesentlichen Vermehrung der erzielten Heilresultate.

Noch klarer und deutlicher tritt der Fortschritt zu Tage, wenn ich die vom Jahre 1891 an, also im letzten Jahrzehnt ausgeführten Operationen von den älteren scheide, wenn ich ausserdem diejenigen Fälle absondere, welche für die Beurtheilung des allgemeinen, der Splenektomie zukommenden Werthes nicht ohne weiteres zu brauchen sind; ich meine hier in erster Reihe die heute unerlaubten Operationen bei leukämischen Milztumoren, bei atrophischer Lebercirrhose, bei Stauungs- und Amyloidmilz, in zweiter Linie die Operationen bei subcutanen Verletzungen und Zerreissungen der Milz, dann auch die wegen Stieltorsion einer Wandermilz ausge-

[1]) A. Ceci, Splenectomia. Policlinico. 1894. No. 17.
[2]) O. Vulpius, Beiträge zur Chirurgie und Physiologie der Milz. Beiträge zur klin. Chirurgie. XI. 1894. S. 633 ff.

führten Operationen, deren Ausgang ebenso wie der Erfolg der Splenektomie nach Verletzungen durch die in solchen Fällen herrschenden besonderen Verhältnisse beeinflusst wird.

Unter diesen Voraussetzungen erhalten wir folgende Zahlen:

a) 97 Totalexstirpationen der Milz bis zum Jahre 1890:
davon geheilt 56; gestorben 41 = 42,2 pCt.

b) 164 Totalexstirpationen der Milz von 1891 bis 1900:
davon geheilt 133; gestorben 31 = 18,9 pCt.

Also von 97 bis zum Jahre 1890 vorgenommenen Laparosplenektomien waren 41, von 164 später ausgeführten Operationen nur 31 von tödtlichem Ausgange gefolgt, sodass die Sterblichkeit von dem einen zum anderen Zeitraume von **42,2 pCt.** auf **18,9 pCt.** herabgesunken ist.

Die zuletzt genannte Sterblichkeitszahl würde übrigens noch günstiger lauten, wenn nicht ein Chirurg, welcher allein 28 Milzexstirpationen bei Malaria ausgeführt hat, seinem Eifer etwas zu sehr hätte die Zügel schiessen lassen. Wollte ich diese und auch noch 5 weitere Fälle ausschalten, deren Zugehörigkeit zu einer bestimmten Gruppe von Milzerkrankungen infolge einer unklaren Diagnose sich nicht mit Sicherheit feststellen lässt, so würden wir für die Zeit von 1891 bis 1900 mit 131 Splenektomien und unter diesen mit 115 Heilerfolgen und 16 Todesfällen, d. h. mit einer Sterblichkeit von nur 12,2 pCt. zu rechnen haben.

Und wenn wir ferner bedenken, dass mehrere unter den angegebenen Todesfällen einem Fehler in der Durchführung der Operation zur Last gelegt werden müssen, so werden wir für die Zukunft noch ein wesentlich besseres Procentverhältniss der Heilungen nach der Splenektomie erwarten dürfen.

Hat sich nun die Gefahr des operativen Eingriffes so erheblich vermindert, wie es die vorstehenden Erörterungen zeigen sollten, so darf auch mit vollem Rechte betont werden, dass die früher und selbst heute noch weit verbreitete Scheu vor der Splenektomie bei richtiger Auswahl des Operationsfalles ihre Berechtigung ganz verloren hat. Wir dürfen und müssen heute die Totalexstirpation der Milz, wo andere Heilmittel sich als unwirksam erwiesen haben und nur die Operation die

störenden Krankheitserscheinungen zu beseitigen oder wesentlich zu bessern vermag, als einen nicht nur erlaubten, sondern dringend gebotenen Eingriff erachten.

Die weitere Frage, unter welchen Bedingungen die Splenektomie zur Ausführung gelangen soll, ist bereits für einzelne Erkrankungsformen fest entschieden. Für einzelne lässt sie sich jetzt in ebenso bestimmter Form beantworten, wenn wir der Beurtheilung die in dem letzten Jahrzehnt ausgeführten Operationen zu Grunde legen. Wir werden daher die Erfolge der Splenektomie für jede einzelne Erkrankungsform gesondert zu betrachten haben.

Schon vorher habe ich erwähnt, dass der Nachweis einer leukämischen Beschaffenheit des Blutes das Operiren vollkommen ausschliesst. In diesem Punkte dürfen unsere Anschauungen von jenen, die wir seither besassen, nicht abweichen. Von 42 Kranken, denen wegen leukämischer Hypertrophie die Milz exstirpirt wurde, haben nur 4 die Operation überstanden; und von diesen wieder, noch dazu in einem vielfach angezweifelten Falle, nur einer dauernd, während die anderen drei innerhalb kurzer Zeit unter schnellem und beschleunigtem Kräfteverfall zu Grunde gingen. Demgemäss hat auch die Verminderung der Mortalität während der letzten 10 Jahre, wie sie die folgenden Zahlen erkennen lassen, wenig zu bedeuten:

Totalexstirpationen der Milz wegen leukämischer Hypertrophie:

bis zum Jahre 1890: 35 Fälle,
davon geheilt 2; gestorben 33 = 94,3 pCt.
von 1891 bis 1900: 7 Fälle,
davon geheilt 2; gestorben 5 = 71,4 pCt.

Fast ausnahmslos sind die im Anschluss an die Operation gestorbenen Kranken der Nachblutung erlegen, entweder der unvermeidlichen Nachblutung aus breiten, durch die Lösung von Verwachsungen entstandenen Wundflächen, oder der Blutung aus der brüchigen und leicht zerreisslichen Wandung eines grösseren Gefässes. Deshalb werden wir auch, solange wir nicht im Stande sind, die leukämische Blutung zu beherrschen, die Exstirpation einer leukämischen Milzgeschwulst für einen unverzeihlichen Fehler halten müssen, für ein Vorgehen, welches mit fast unweigerlicher

Sicherheit den Kranken dem Tode überliefert. Hieran können auch die wenigen Fälle nichts ändern, in denen die Kranken wohl für kurze Zeit die Operation überlebten, die Operation sich aber doch als eine vollkommen nutzlose, ja sogar schadenbringende erwiesen hat; sie können nur dazu dienen, unsere Abneigung gegen den operativen Eingriff zu verschärfen. Geradezu unverständlich erscheint es, wie nach solchen Ergebnissen noch unlängst der Versuch gemacht werden konnte, einem Patienten, bei welchem nur 10 rothe Blutkörperchen auf ein weisses kamen, mit einer Milzexstirpation helfen zu wollen.

Nicht anders steht es mit der Werthschätzung der Splenektomie bei der durch Stauungserscheinungen hervorgerufenen Milzschwellung, bei der Milzhypertrophie infolge von atrophischer Lebercirrhose und bei der Amyloidmilz. Nichts ist bei diesen Erkrankungsformen mit der Entfernung der Milzgeschwulst erreicht worden; jeder einzelne von den 7 Fällen, die hier zu verzeichnen sind, ist tödtlich verlaufen.

So kurz auch diese Andeutungen sein mögen, sie reichen hin, um das Gebot zu begründen, dass wir die Anzeichen aller der vorerwähnten Krankheitszustände auch dort, wo die Splenektomie etwa aus anderen Gründen wünschenswerth erscheinen könnte, gegen die Ausführung der Operation sprechen lassen sollen. So darf z. B. die Milzhypertrophie eines Malariakranken, welcher bereits eine deutlich ausgeprägte Schrumpfung der Leber und einen erheblichen Ascites aufweist, nicht mehr Gegenstand eines operativen Vorgehens werden. Das lässt sich leicht durch die Anführung mehrerer Misserfolge beweisen.

Indem ich nunmehr übergehe zu denjenigen Milzerkrankungen, welche auch in Zukunft zu dem Bereich der Splenektomien gehören werden, brauche ich auf einzelne derselben nur mit wenigen Worten hinzuweisen; haben doch mehrere der jüngsten Zeit angehörige Arbeiten bereits die Wege geebnet, die wir in unserem therapeutischen Handeln wählen sollen.

In erstaunlicher Weise haben sich die Mittheilungen über schwere Verletzungen und Zerreissungen der Milz gemehrt, bei denen wenige Stunden nach dem Stoss oder Schuss, der den Bauch traf, oder auch nach Tagen noch die Gefahr der Verblutung in die Bauchhöhle durch die Laparosplenektomie be-

University of California
LIBRARY

Fig. 1.

Fig. 3.

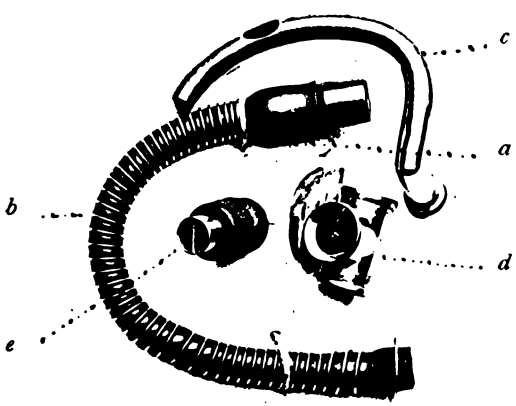

Fig. 2.

University of California
LIBRARY

Lichtdruck von Albert Frisch, Berlin W.

Fig. 4.

Fig. 5.

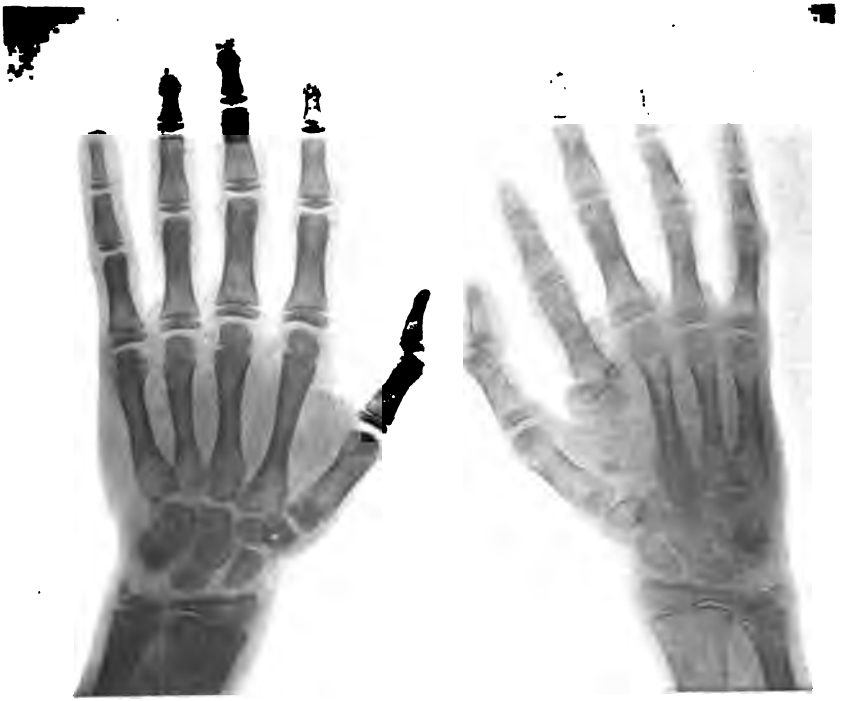

Fig. 1.

Fig. 2.

Fig. 3.

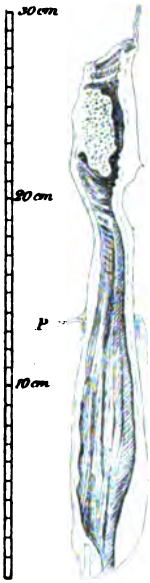

1. Carcinoma coli, 68 j. M.
(Länge des Rectum: 13 cm.)

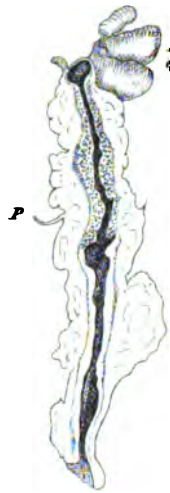

2. Carcinoma coli et recti, 34 j. Fr.
(Länge des Rectum: 13 cm.)

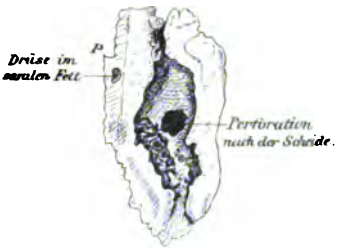

3. Carcinoma recti et coli, 51 j. Fr.
(Länge des Rectum: 10 cm.)

4. Carcinoma melanoticum recti, 63 j. Fr.
(Länge des Rectum: 9 cm.)

5. Carcinoma recti, 75 j. M.
(Länge des Rectum: 8,5 cm.)

6. Carcinoma recti, 45 j. M.
(Länge des Rectum: 8,5 cm.)

7. Carcinoma recti, 52 j. M.
(Länge des Rectum: 6 cm.)

8. Carcinoma recti et coli, 29 j. Fr.
Starke Stenose und Fistelbildung.
(Länge des Rectum: 4 cm.)

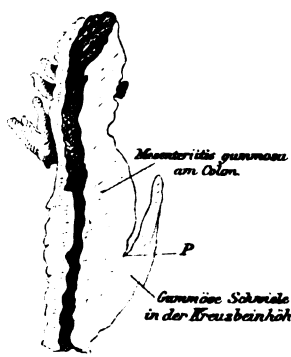

9. Syphilis recti et coli, 45 j. Fr.
(Länge des Rectum: 5 cm.)

11. Tuberculosis recti et coli
34 j. Fr.
(Länge des Rectum: 3 cm.)

10. Syphilis recti et coli, 25 j. M.
Stenose des Rectum (4,5 cm.)

¼ der natürlichen Größe.
P = Bauchfellansatz.

University of California
LIBRARY

Fig. 1.

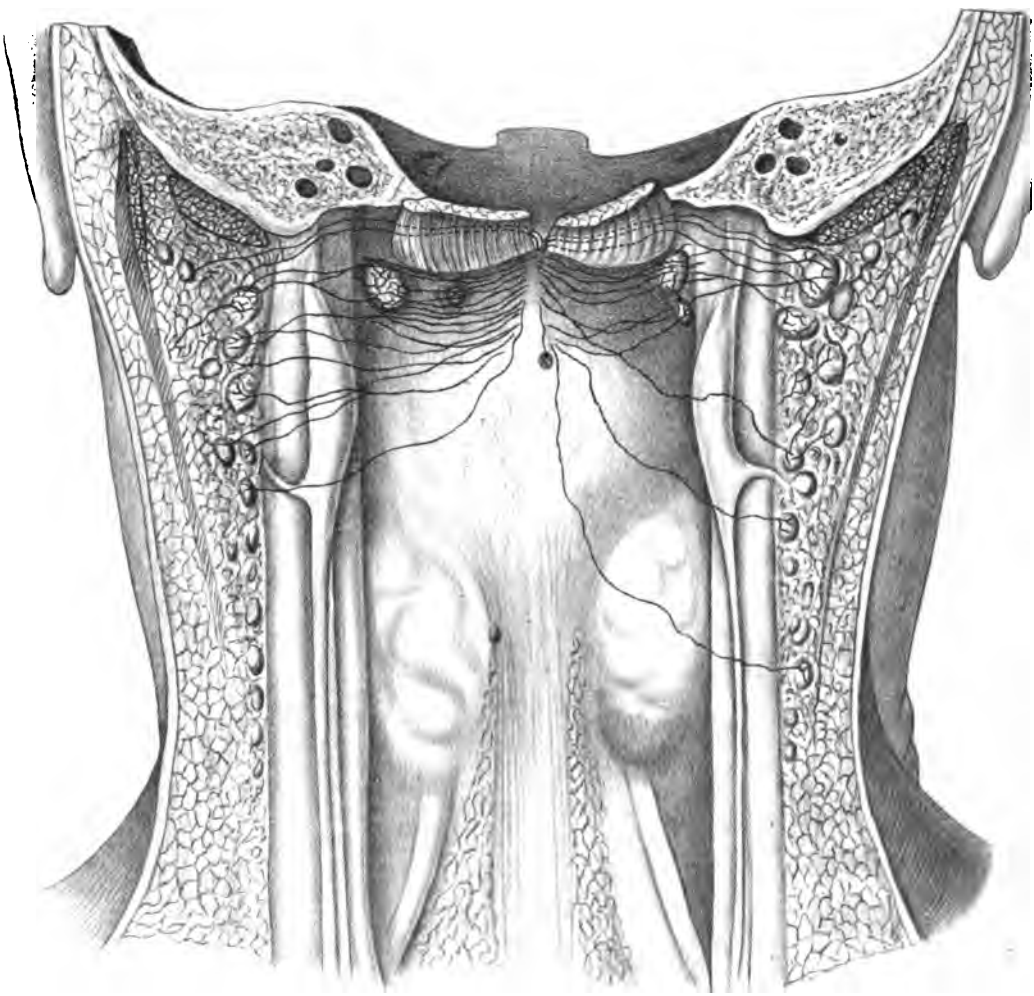

University of California
LIBRARY
Medical

Fig. 2.

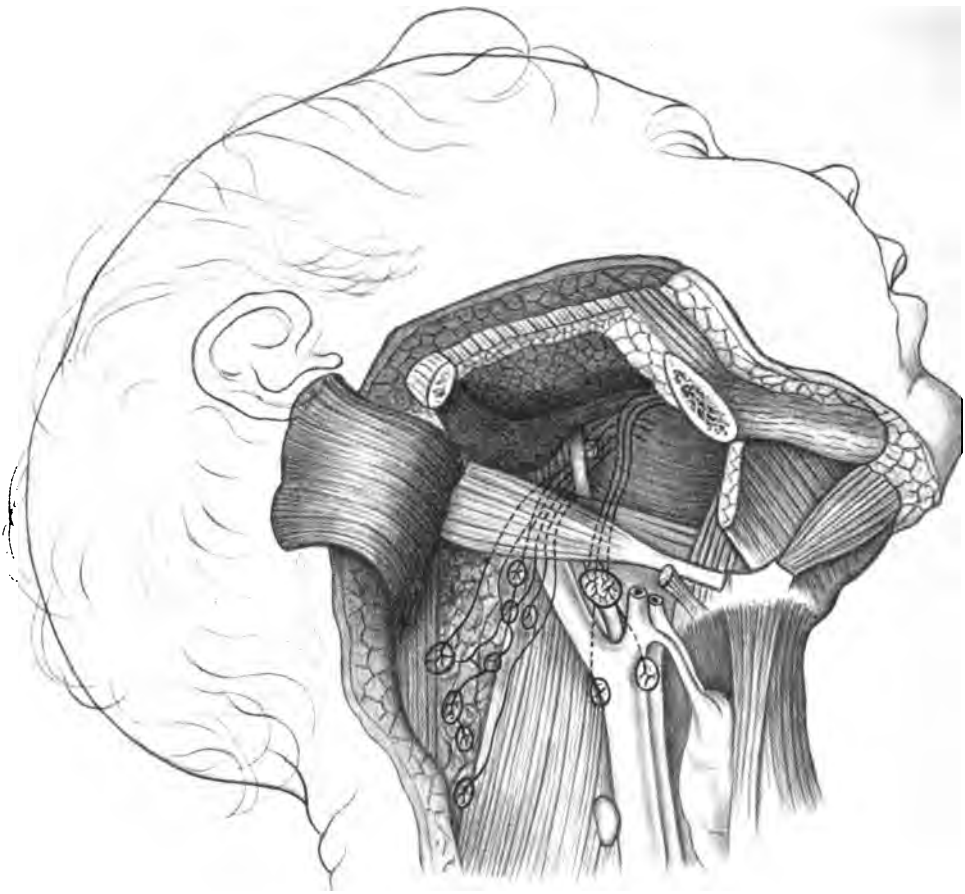

D.E. Loeschmann del.

University of California
LIBRARY

Marie Büchold
Caput obstipum 1½ Jahr nach der Operation.

Marie Büchold
Caput obstipum vor der Operation.

Lichtdruck von Albert Frisch, Berlin W.

University of California
LIBRARY
Medical Department

kämpft worden ist. Sehe ich von dem Vorfall der Milz ab, der ohne ernstes Bedenken nicht zurückgebracht werden darf und daher oft eine totale oder partielle Exstirpation des vorgefallenen Organs erheischt, so ist im Laufe der letzten zehn Jahre die Milz nicht weniger als 34mal wegen einer innerhalb der Bauchhöhle erfolgten Verletzung entfernt worden, und dabei in mehr als der Hälfte der Fälle mit günstigem Erfolg, in einem von Savor[1]) berichteten Falle sogar ohne Unterbrechung einer bestehenden Schwangerschaft. Genau stellt sich das Ergebniss dieser Operationen in folgender Weise dar:

Splenektomien wegen Verletzungen und Zerreissungen der Milz innerhalb der Bauchhöhle:

bis zum Jahre 1890: 3 Fälle,
davon geheilt —; gestorben 3 = 100 pCt.
von 1891 bis 1900: 34 Fälle,
davon geheilt 20; gestorben 14 = 41,2 pCt.

Bedenkt man, dass im Jahre 1896 Lamarchia's Naht einer Risswunde an der Milz die tödtliche Blutung nicht aufzuhalten vermochte, dass auch andere Behandlungsmethoden, wie die Tamponade der Wunde und die Unterbindungen an den Milzgefässen unzuverlässig sein müssen, so wird man angesichts der vortrefflichen, durch die Totalexstirpation der Milz erzielten Heilungen bei bedrohlichen, auf eine schwere Verletzung dieses Organs deutenden Erscheinungen in erster Linie die Beseitigung desselben anzustreben haben und nach der Eröffnung der Bauchhöhle nur unter besonders günstigen Umständen an die Stelle dieser Operation eine andere setzen. Freilich wird nicht immer der Versuch, das Leben des Verletzten zu erhalten, von einem glücklichen Ausgange gefolgt sein; denn dieser ist abhängig nicht allein von der Durchführung der Operation, sondern auch von der Grösse des Blutverlustes und seiner Einwirkung auf den Kranken, von der Schwere des Shocks, den die Verletzung hervorrief, von den Zerreissungen, die gleichzeitig andere Organe erlitten, und schliesslich auch von dem besonderen Zustande, in welchem sich die Milz schon vor der Verletzung befunden hatte. Kein Wunder, wenn der

[1]) Virchow-Hirsch, Jahresberichte. 1898. I. S. 577.

Verletzte in dem von H. Strange und E. Ware[1]) beobachteten Falle, wo die Operation infolge von Malaria durch alte und feste Verwachsungen erschwert wurde, dem Shock erlag. Es wäre vielleicht zu erwägen, ob man nicht in solchem Falle auf die Exstirpation der Milz verzichten und lieber zu der weniger sicher wirkenden Tamponade greifen sollte. Indessen lassen sich hierfür wohl schwer bestimmte Vorschriften festlegen.

Gleich schöne Erfolge wie bei schweren Verletzungen, und selbst bessere noch, hat die Splenektomie bei den intralienal gelegenen eiterigen Entzündungen, bei den von peri- und parasplenitischen Eiteransammlungen umhüllten Milznekrosen, bei den cystischen Geschwülsten und den wirklichen Neubildungen der Milz zu verzeichnen.

Von den Milzabscessen werden sich naturgemäss nur einzelne für die Splenektomie eignen, während andere, auf welche ich später noch zurückkommen werde, besser durch einfache Eröffnung der Abscesshöhle zu heilen sind. Den drei bekannten Fällen von Ferrerius, Myers[2]) und Czerny[3]) haben wir noch vier andere an die Seite zu stellen, in denen unter gleichen Voraussetzungen die Exstirpation der Milz zur Genesung führte. Diese sieben Beobachtungen vertheilen sich in folgender Anordnung auf die beiden, von uns zur Vergleichung getrennten Zeiträume:

Totalexstirpationen der Milz wegen intralienaler, peri- und parasplenitischer Abscessbildung:

bis zum Jahre 1890: 3 Fälle, sämmtlich geheilt;
von 1891 bis 1900: 4 Fälle, sämmtlich geheilt.

Gelegentlich dreier Operationen, die ich hier am besten anschliesse, wurden in der Milz tuberkulöse Herde vorgefunden. Ausser einer älteren hierher gehörigen, aber nicht ganz einwandfreien Beobachtung bezitzen wir aus dem Jahre 1897 noch zwei neue von Marriot[4]) und Bland Sutton[5]).

---

[1]) Heath-Strange and Ernest Ware, A case of rupture of spleen; splenectomy; death. Brit. med. Journ. 1897. I. pag. 1088 ff.

[2]) G. Ledderhose, Die chirurgischen Erkrankungen der Bauchdecken und die chirurgischen Krankheiten der Milz. Deutsche Chirurgie. Liefg. 45 b. Stuttgart 1890. S. 160.

[3]) Vergl. O. Vulpius. a. a. O.

[4]) C. Marriott, Acute tuberculosis of spleen, splenectomy, recovery. Pathol. Transact. T. 47. pag. 96, u. Lancet. 1895. II. p. 1293.

[5]) Vergl. Vanverts, La splénectomie. Paris.

Totalexstirpationen der Milz wegen Tuberkulose:
bis zum Jahre 1890: 1 Fall,
davon geheilt —; gestorben 1;
von 1891 bis 1900: 2 Fälle,
davon geheilt 2.

So sehr nun diese Zahlen bei tuberkulösen und eiterigen Entzündungen des Milzgewebes zu Gunsten der Splenektomie sprechen und, da die 6 im letzten Jahrzehnt operirten Kranken alle ohne Ausnahme geheilt wurden, zu weiterem Vorgehen in dem gleichen Sinne anspornen, so liegt es doch auf der Hand, dass die Operation nur dann zur Ausführung gelangen darf, wenn die Milz in einer grossen Eiteransammlung schwimmend angetroffen und ebenso dort, wo das nicht der Fall ist, frei von besonderen Verwachsungen vorgefunden wird, in einem Zustande also, der ihre Auslösung mühelos und vor Allem ohne die Gefahr einer eiterigen Infection der Bauchhöhle gestattet. Wieviel Gewicht gerade auf den sorgfältigen Schutz der Bauchhöhle gelegt werden muss, auch vor der Benetzung mit dem Blute der von Eiter durchsetzten Milz, lehrt eine von Richelot[1]) im Jahre 1896 ausgeführte Operation. Seine Patientin, welche an einer ausserordentlich stark hervortretenden, die rothen Blutkörperchen fast ganz verdeckenden Leukocytose mit Vereiterung der Milz litt, ging aus Mangel an Vorsicht bei der Loslösung der Milz von ihrem Stiele infolge einer ganz acuten Peritonitis zu Grunde.

Zur Heilung von cystischen Geschwülsten, insbesondere Echinococcuscysten der Milz stehen uns gleichfalls verschiedene Operationsmethoden zu Gebote. Allein, unter der Voraussetzung, dass die Milz frei von stärkeren Verwachsungen mit der Nachbarschaft und einigermaassen beweglich an ihrem Stiele hängt, wird heute von diesen Operationen die Splenektomie wohl allgemein als das beste Verfahren betrachtet; als dasjenige, welches — abgesehen von der wenig empfehlenswerthen Behandlung mittels der Punction — die geringsten Gefahren in sich birgt, geringere jedenfalls als die Ausschälung der Cyste aus dem Gewebe der Milz, und welches auch sicherer und schneller die Kranken ihrer

[1]) Vergl. Vanverts, a. a. O.

Heilung entgegenführt als die Entleerung und Drainage der zuvor in die Bauchwand eingenähten Cyste. Sobald der Zustand des Kranken, sobald das Verhalten der Milz zur Nachbarschaft die Operation gestattet, ist ohne Zweifel die Totalexstirpation des kranken Organs jeder anderen Behandlungsweise im Hinblick ebensowohl auf die unmittelbaren wie auf die späteren Folgen überlegen. Einer solchen Auffassung entsprechen die nachstehend angeführten Zahlen:

Totalexstirpationen der Milz wegen Echinococcuscysten:

bis zum Jahre 1890: 5 Fälle,
davon geheilt 2; gestorben 3 = 60 pCt.
von 1891 bis 1900: 10 Fälle,
davon geheilt 9; gestorben 1 = 10 pCt.

Totalexstirpationen der Milz wegen einfacher, mit serös-blutigem Inhalte gefüllter Cysten:

bis zum Jahre 1890: 4 Fälle, sämmtlich geheilt,
von 1891 bis 1900: 3 Fälle, sämmtlich geheilt.

Seit dem Jahre 1891 sind hiernach mit der Splenektomie bei den Cystengeschwülsten der Milz überaus gute Erfolge erzielt worden. Sie geben uns heute von der Bedeutung der Operation eine ganz andere Auffassung als jene Zahlen, nach denen im Jahre 1894 Ceci und ebenso Vulpius die Sterblichkeit auf 40 pCt. berechnen mussten. Selbst der Misserfolg, der in die Zeit der letzten zehn Jahre fällt, spricht zu Gunsten der Splenektomie. Denn in dem einen 1891 tödtlich verlaufenen Falle, der einen Patienten von Le Dentu[1]) betrifft, war zunächst eine Echinococcuscyste der Leber in die Bauchwand eingenäht und hierauf die Milz erst dann entfernt worden, als der Versuch, auch die Echinococcuscyste dieses Organs in die Bauchwand einzunähen, eine Zerreissung der Cystenwand und eine äusserst heftige Blutung herbeigeführt hatte; wir dürfen wohl annehmen, dass der Kranke ohne diesen Versuch die Operation überstanden hätte; nach der von Le Dentu gegebenen Schilderung hat die nachträgliche Exstirpation der Milz in diesem Falle nicht die geringste Schwierigkeit verursacht. Nur, wo ausgedehnte Verwachsungen der Milz die Exstirpation erschweren,

[1]) Vergl. Vanverts, a. a. O.

soll dieselbe vermieden werden; da ist, wie schon im Jahre 1895 E. Hahn[1]) betont hat, die Einheftung der Cyste und ihre ein- oder zweizeitige Eröffnung am Platze.

Aehnliche Einflüsse haben das Ergebniss derjenigen Splenektomien bestimmt, welche die Entfernung von Neubildungen zur Aufgabe hatten. Auch hier ist die Sterblichkeit eine geringere geworden. Nur zwei Kranke starben im Shock, ein wegen Sarkom Operirter und ein zweiter, bei welchem die Exstirpation eines auf Colon und Netz übergewachsenen cavernösen Angioms versucht wurde.

Totalexstirpationen der Milz wegen Sarkom:

bis zum Jahre 1890: 5 Fälle,

davon geheilt 3; gestorben 2 = 40 pCt.

von 1891 bis 1900: 4 Fälle,

davon geheilt 3; gestorben 1 = 25 pCt.

Totalexstirpationen der Milz wegen gutartiger Neubildungen und wegen Splenolithiasis:

von 1891 bis 1900: 2 Fälle,

davon geheilt 1; gestorben 1.

Während die Erfolge der Splenektomie für die bisher erwähnten Krankheitsformen bereits sichere und feste Regeln hinsichtlich der Indicationen zur Operation begründet haben, fehlt es noch an Klarheit über die Grenzen, welche der Milzexstirpation bei der hypertrophischen Malariamilz und bei den einzelnen Formen der aus unbekannter Ursache entstandenen primären Milzhyperplasie zu setzen sind.

Bei der Prüfung dieser zweifellos ausserordentlich wichtigen Frage erscheint es gerathen, zuerst denjenigen Krankheitszuständen näher zu treten, die im Wesentlichen dadurch ausgezeichnet sind, dass die hypertrophische Milz bei ihnen eine ungewöhnliche Beweglichkeit erlangt hat. Zumeist handelt es sich wohl um idiopathische oder aus einer Malariainfection hervorgegangene Milzhypertrophien, welche zur Lockerung der normalen Verbindungen mit den Nachbarorganen und dadurch wieder zu der Möglichkeit einer freien Verschiebung und Verlagerung den Anstoss gaben. Allein, so verschiedenartig auch die Krankheiten sein können, die

[1]) E. Hahn, Ueber Splenektomie bei Milzechinococcus. Deutsche med. Wochenschr. 1895. S. 441 ff.

sich gelegentlich mit einer abnormen Beweglichkeit zusammen vorfinden, das eigenartige aller dieser Fälle besteht doch darin, dass zunächst der ungewöhnliche Lagewechsel der Milz im Vordergrunde der Krankheitserscheinungen steht. Findet schon hierin die gemeinsame Betrachtung dieser als Wandermilz bekannten Krankheitsformen ihre Rechtfertigung, so wird dieselbe auch noch dadurch unterstützt, dass wir die Kranken von dem Augenblick an, wo die Milz beweglich wird, den gleichen Gefahren ausgesetzt sehen.

Ob nun zur Beseitigung der oft sehr bedeutenden und bis zur Unleidlichkeit sich steigernden Beschwerden und Schmerzen, welche vorzugsweise durch Zerrung des Magens und der Bauchspeicheldrüse hervorgerufen werden, die Wandermilz exstirpirt oder aber, wie es die Anhänger der Splenopexie wollen, in die normale Lage zurückgebracht und dort befestigt werden soll, hängt von den Eigenthümlichkeiten des einzelnen Falles ab, von dem allgemeinen Kräftezustand des Kranken ebenso, wie von der Grösse der Milzschwellung und der Beschaffenheit des Milzgewebes. Man darf eben nicht vergessen, dass bei der Splenektomie der Eingriff weniger schwer wiegt als derjenige, mit welchem die künstliche und technisch durchaus nicht leichte Anheftung der Milz verbunden ist. Man darf ebensowenig vergessen, dass die Dauererfolge der Splenopexie, wenn die Operation nicht unter besonders günstigen Umständen zur Ausführung kam, noch Manches zu wünschen übrig lassen. Gewiss sollten alle auf die Erhaltung der Milz gerichteten Bestrebungen unsere Anerkennung und auch unsere Unterstützung finden, zumal da, wo es sich um eine sonst gesunde Milz handelt. Gleichwohl aber halte ich es nicht für zweifelhaft, dass bei dem Vorhandensein einer irgendwie erheblichen Hypertrophie der Wandermilz die Splenektomie bei weitem den Vorzug vor der Splenopexie verdient, und dass ferner auch die Totalexstirpation als Operation einzig und allein in Frage kommt, sobald noch Krankheitsveränderungen anderer Art in der verlagerten und geschwollenen Milz zu vermuthen sind.

Von diesem Gesichtspunkte aus würde weiterhin die Abwägung der beiden Operationsarten bei denjenigen Milzverlagerungen, welche plötzlich durch Axendrehung und Stieltorsion bedrohliche Erscheinungen hervorgerufen haben, die Wageschale zu Gunsten der

Splenektomie sich senken lassen. In diesen Fällen haben wir es mit schweren Folgeerscheinungen des zuerst in den Venen und später erst in den Arterien eintretenden Gefässverschlusses zu thun, oft auch schon mit einer weitreichenden Thrombose der Stielgefässe, mit den Folgen der beginnenden Nekrose an der Stelle der Abschnürung und den Anfängen der peritonitischen Entzündung, sodass an die Aufdrehung des Stieles und an die Erhaltung der Milz schon aus diesen Gründen nicht gedacht werden kann.

Naturgemäss stehen auch die Erfolge der Splenektomie bei der Stieltorsion der Wandermilz unter dem Einflusse der Begleiterscheinungen. Da deren Ausdehnung und Heftigkeit von der Art der Stieldrehung und der Dauer ihres Bestehens bestimmt wird, so muss auch die Prognose der Operation, je länger mit derselben gezögert wird, um so mehr getrübt werden. Es ist daher leicht erklärlich, dass auch jetzt noch ungefähr der dritte Theil der Kranken trotz der Operation zu Grunde geht. Wir verfügen im Ganzen über 21 hierher gehörige Fälle und haben das nachstehende Ergebniss zu verzeichnen:

a) Totalexstirpationen wegen Stieldrehung einer durch Malaria hypertrophisch gewordenen Wandermilz:

bis zum Jahre 1890: 2 Fälle,
davon geheilt 1; gestorben 1 = 50 pCt.
von 1891 bis 1900: 3 Fälle,
davon geheilt 2; gestorben 1 = 33,3 pCt.

b) Totalexstirpationen wegen Stieldrehung einer mit einfacher Hypertrophie verbundenen Wandermilz:

bis zum Jahre 1890: 5 Fälle,
davon geheilt 1; gestorben 4 = 80 pCt.
von 1891 bis 1900: 11 Fälle,
davon geheilt 7; gestorben 4 = 36,3 pCt.

Die hiernach zahlenmässig festgestellte Thatsache, dass die Operationen der letzten Jahre immer noch eine hohe Sterblichkeitsziffer aufweisen, obwohl die Resultate doch fortschreitend bessere geworden sind, mahnt in beredter Weise, frühzeitiges Eingreifen als Pflicht zu erachten. Die gleiche Berücksichtigung und dasselbe Verhalten, wie sie die Stieltorsion der Ovarialgeschwülste von uns verlangt, haben wir auch der Stieltorsion der Wandermilz entgegenzubringen. Sobald bei einer frei beweglichen Milz eine

plötzlich und in schwerer Form einsetzende Verschlimmerung der Krankheitserscheinungen festgestellt wird, soll sofort, ohne Zögern, zur Laparotomie geschritten werden.

Und mehr noch sollten wir thun! Wenn irgend möglich, sollten wir vorsorgend handeln; wir sollten schon den Kranken von seiner Wandermilz befreien, sobald sie nachgewiesen ist, und so zu früher Zeit durch operatives Eingreifen, also meist wohl durch die Totalexstirpation der Milz, die immer das Leben schwer bedrohende Gefahr einer Stieltorsion abwenden. Nicht ernst genug kann diese Mahnung betont werden.

Die Voraussetzung hierfür bildet allerdings das Bewusstsein von der Ungefährlichkeit der Splenektomie unter normalen, d. h. von einer Stieldrehung freien Verhältnissen. Indessen lässt sich in überzeugender Weise der Nachweis führen, der hier erfordert wird. Im Jahre 1897 hat Stierlin[1]) gestützt auf 32 von ihm gesammelte Fälle, die Sterblichkeit nach der Splenektomie bei Wandermilz ganz allgemein, ohne Aussonderung der Malariafälle, auf 6,25 pCt. berechnet; und Andere, wie z. B. Vanverts in einem 1898 veröffentlichten Aufsatze, haben sie noch niedriger angegeben. Mit diesem Ergebniss stimmen nun meine Untersuchungen ziemlich genau überein. Von 26 Fällen der beweglichen und verlagerten Wandermilz bei Malaria endete nach der Totalexstirpation nur einer tödtlich, während unter 45 Exstirpationen der einfachen, nicht mit Malaria complicirten Wandermilz 5 Todesfälle zu verzeichnen sind. Freilich vermag uns das Bild in dieser Form noch nicht zu befriedigen; aber es ändert sich, sobald wir die verschiedenen Beobachtungsperioden auseinanderhalten:

a) Totalexstirpationen bei Wandermilz infolge von Malaria:

bis zum Jahre 1890: 11 Fälle, sämmtlich geheilt,
von 1891 bis 1900: 15 Fälle,
davon geheilt 14; gestorben 1 = 6,6 pCt.

b) Totalexstirpationen bei Wandermilz mit idiopathischer Hypertrophie:

---

[1]) Stierlin, Ueber die chirurg. Behandlung der Wandermilz. Deutsche Zeitschrift f. Chirurgie. Bd. 45. S. 382 ff.

bis zum Jahre 1890: 17 Fälle,
davon geheilt 14; gestorben 3 = 17,7 pCt.
von 1891 bis 1900: 28 Fälle,
davon geheilt 26; gestorben 2 = 7,1 pCt.

Die Zahlenübersicht zeigt nunmehr für die Operationen des letzten Jahrzehnts eine geringe Sterblichkeit an. Von 43 in diesem Zeitraume operirten Kranken sind nur 3 gestorben. Nicht weniger als 40 wurden geheilt. Forschen wir aber weiter nach der Ursache, warum jene drei Patienten gestorben sind, so sehen wir noch, dass zwei derselben einer septischen Peritonitis erlagen und der dritte einer Nachblutung nach der Lösung eines Ligaturknotens. Alle drei Todesfälle wurden durch Fehler der Operationstechnik herbeigeführt und hätten zweifellos durch die Anwendung einer grösseren Aufmerksamkeit und Sorgfalt vermieden werden können. Wir dürfen also mit vollem Rechte die Totalexstirpation der Wandermilz als eine ebenso gefahrlose wie einfache und sicheren Erfolg versprechende Operation betrachten.

Die ausgezeichneten Erfolge, von denen ich soeben berichtet habe, erhalten aber bei näherer Betrachtung noch eine besondere Bedeutung insofern, als mit ihnen der Beweis nicht allein für die geringe Gefahr der Operation, sondern zugleich auch für den ausserordentlich heilsamen Einfluss derselben auf die Gesundheit des Patienten in allen Fällen erbracht worden ist. Immer wurde die Arbeitsfähigkeit des Kranken in kurzer Zeit wiederhergestellt; wenige Monate haben meist genügt, um selbst nach dem Bestehen jahrelanger Leiden doch wieder den Gesundheits- und Kräftezustand des Kranken zu einem ausgezeichneten zu machen. Auch lässt sich hierin ein merkbarer Unterschied für die Kranken, welche frei von Malaria gewesen waren, und für diejenigen, die an Malaria gelitten hatten, nicht feststellen. Da immerhin der Gedanke, dass die Splenektomie auf die Malariakranken weniger günstig eingewirkt haben könnte, nahe liegt, so betone ich diese Thatsache ganz besonders, und zwar auf Grund von Berichten, welche ich als einwandsfrei betrachten darf.

Meines Erachtens müssen nun diese Vorzüge der Splenektomie, wenn sie bei allen Arten der Wandermilz sich in so hervorragendem Maasse geltend machen, auch einen allgemeinen Werth

besitzen. Sie müssen darauf hinweisen, dass auch bei den nicht beweglichen Formen der hypertrophischen Malariamilz und der idiopathischen Milzhyperplasie die Ueberschätzung der Gefahr, welche noch bis zum heutigen Tage ernste Bedenken gegen die Ausführung der Splenektomie in diesen Fällen zu erwecken pflegte, nicht mehr am Platze ist. Freilich sind für den operativen Eingriff die Verhältnisse andere, wenn wir es in dem einen Falle mit einer frei beweglichen, an einem lang ausgezogenen Stiel sitzenden und sonst nur wenig adhärenten Milz, in dem anderen mit einer mehr oder weniger festsitzenden, mit Magen und Zwerchfell innig verbundenen und noch dazu oft infolge entzündlicher Vorgänge mit der Bauchwand und den Nachbarorganen derb und fest verwachsenen Milzgeschwulst zu thun haben. Mit der Festigkeit der Verbindungen steigt die Gefahr des Shocks nach der Operation und vor Allem die Gefahr der Blutung aus den oft leicht zerreisslichen Gefässen, aus dem brüchigen Gewebe der Milz und aus den flächenhaften, durch Lösung der Verwachsungen entstehenden Wunden. Dennoch glaube ich nachweisen zu können, dass die Operation bei der Malariahypertrophie und ebenso bei der idiopathischen Hyperplasie auch dann, wenn die Milz nicht beweglich ist, ohne Bedenken in Frage gezogen werden darf; selbst auch bei sehr grossen Geschwülsten, welche man früher nicht anzurühren wagen durfte. Ja, wir sind heute berechtigt, noch einen Schritt weiter zu gehen. Die Erfahrungen der letzten Jahre lassen kaum einen Zweifel darüber bestehen, dass auch bei diesen Formen der Milzerkrankung mit der Vornahme der Operation nicht zu lange gezögert werden sollte. Wir müssen sie vielmehr für angezeigt halten, sobald die Darreichung innerer Mittel sich als wirkungslos erwiesen hat, und doch die von der Grösse der Geschwulst bedingten Störungen dem Kranken das Dasein verbittern, ihn zur Arbeit und zum Leben untauglich machen. Nur werden wir nicht jeden Fall ohne Ausnahme für die Operation als geeignet halten dürfen. Mag die Mächtigkeit der Milzgeschwulst unter sonst günstigen Umständen immerhin das Gewicht von 3000 g, welches früher als Grenze des operativen Eingreifens betrachtet wurde, bei Erwach-

senen überschreiten; sind doch bereits mehrfach über 3000 g und selbst bis zu 5000 g schwere Milzgeschwülste mit Glück exstirpirt worden. Vor allzu ausgedehnten und insbesondere allzu festen Verwachsungen aber sollen wir Halt machen; und ebenso sollen wir die Operation überhaupt ablehnen, wenn bereits schwere Blutveränderungen und stark ausgesprochene Grade von Kachexie auf einen trostlosen Zustand hinweisen.

Des Weiteren führt uns die Verschiedenartigkeit der pathologischen Vorgänge, welche sich in der Malariamilz und in der einfach hypertrophischen Milz abspielen, zu der Annahme, dass für diese beiden Formen der Milzgeschwulst auch die Gefahr der Splenektomie nicht die gleiche sein kann. Von vornherein dürfen wir eher bei der idiopathischen Hypertrophie als bei der Malariamilz einen günstigen Ausgang erwarten. Bestätigt sich aber diese Voraussetzung, so werden wir auch zu der Frage, ob und wann in diesen Fällen die Splenektomie ausgeführt werden soll, eine verschiedene Stellung einnehmen müssen.

Die Operationen wegen Malariahypertrophie der Milz sind namentlich in neuerer Zeit verhältnissmässig oft zur Ausführung gekommen; und der Procentsatz der Todesfälle hat sich bei ihnen mit der vermehrten Sorgfalt in der Auswahl der Kranken und mit der Vervollkommnung der Operationstechnik fortschreitend vermindert. Uns stehen heute für die Beurtheilung der Splenektomie in diesen Fällen ausser den bereits erwähnten Beobachtungen von Wandermilz noch 88 Fälle von hypertrophischer und zugleich fixirter Malariamilz zu Gebote, aus den früheren Zeiten 24 und aus der neueren 64 mit je 15 Todesfällen.

Totalexstirpationen der Milz wegen Malariahypertrophie:

bis zum Jahre 1890: 24 Fälle,
davon geheilt 9; gestorben 15 = 62,5 pCt.
von 1891 bis 1900: 64 Fälle,
davon geheilt 49; gestorben 15 = 23,4 pCt.

So überraschend der Unterschied der späteren Jahre gegen die früheren ist, der in den eben angegebenen Zahlen zum Ausdruck gelangt, er wird es noch in weit höherem Grade, wenn man zugleich die Thatsache beachtet, dass von den 15 Todesfällen der

zweiten Reihe nicht weniger als 10 auf einen Chirurgen allein entfallen. Die Vermuthung, dass dieser Chirurg, Jonnesco[1]) in Bukarest, doch wohl weniger ungünstige Resultate gehabt haben würde, wenn er bei der Auswahl seiner Fälle mit etwas grösserer Vorsicht zu Werke gegangen wäre, dürfte eine gewisse Berechtigung besitzen.

Nun lehrt aber auch die Betrachtung der seit 1891 beobachteten 15 Todesfälle im Einzelnen, dass wir, um ein richtiges Urtheil über den Werth der Operation zu gewinnen, zunächst 10 unglücklich verlaufene Operationsfälle ausscheiden müssen. Bei 5 Kranken hätte eine vollkommene Beherrschung der Operationstechnik den unglücklichen Ausgang verhindern können; und bei 5 anderen hätte die Operation wegen ausserordentlich ausgedehnter Verwachsungen der Milz oder wegen schwerer Complicationen mit Lebercirrhose, Ascites und weit verbreiteter Tuberkulose rechtzeitig abgebrochen oder von Anfang an ausgeschlossen werden sollen.

Abgesehen von diesen zehn Fällen ist somit die Splenektomie bei nicht beweglicher Malariamilz seit dem Jahre 1891 im Ganzen 54 mal ausgeführt worden, und zwar mit einem Heilerfolge in 49 Fällen und mit einem tödtlichen Ausgange in 5 Fällen, d. h. mit einer Mortalität von 9,2 pCt. Und rechne ich dann noch die früher schon berücksichtigten Fälle von beweglicher und ektopischer Malariamilz hinzu, so ist die Operation bei Malaria seit 1891 im Ganzen 69 mal ausgeführt worden, mit 63 Heilungen und 6 Todesfällen, also mit einer Gesammtmortalität von 8,7 pCt.

Dieses immerhin günstige Ergebniss gewinnt aber noch wesentlich dadurch an Bedeutung, dass doch in sehr vielen Fällen mit der Operation nicht allein der augenblickliche Erfolg der Befreiung von einem lästigen Tumor, sondern auch für die Dauer eine überraschende und erstaunliche Krankheitsbesserung erzielt worden ist. Auf derartige Heilerfolge nach der Entfernung der beweglichen,

---

[1]) Th. Jonnesco, La splénectomie; étude clinique et expérimentale. Congrès français de chirurgie. XIII. session, tenue à Paris du 16. au 21. Octobre 1899. Vergl. auch Arch. des sciences méd. 1897. Le Progrès médic. 1897. pag. 177 ff. Archiv für klin. Chirurgie. Bd. 55. 1897. S. 330 ff. — XII. internationaler medic. Congress zu Moskau vom 19.—26. August 1897. — Gaz. des hôpitaux. 1898. pag. 1129 ff.

bei Malariakranken vorkommenden Wandermilz habe ich bereits aufmerksam gemacht. Aber gleich ermuthigend sind auch die Erfolge, welche bei der unbeweglichen Malariamilz nach der Exstirpation beobachtet worden sind. Selbst, wo die Operation bei anämischen und kachektischen Patienten vorgenommen wurde, konnte oft von einer günstigen und rasch eintretenden Beeinflussung des Krankheitsbildes berichtet werden. Nicht nur von Jonnesco besitzen wir derartige Mittheilungen. Auch Nannotti[1]) giebt von einem seiner Patienten an, dass dessen späteres Befinden nach jeder Richtung hin ausgezeichnet gewesen sei; und ähnliche Wahrnehmungen kennen wir von Hartley[2]), Ceci[3]), Postempski[4]) und noch Anderen.

Indessen mag man heute noch mit einem abschliessenden Urtheil über den Werth der Splenektomie bei hypertrophischer Malariamilz zurückhalten; man mag damit warten, bis uns neue Forschungen über das Verhalten der Milz zu den Krankheitserregern der Malaria volle Klarheit verschafft haben werden. Sollte die von Laveran[5]) vertretene Ansicht sich bestätigen, dass für die Malariaplasmodien die Milz weniger ein Zerstörungsort als eine Aufspeicherungsstätte sei, dann würde allerdings die Entfernung einer solchen Milz noch in ganz anderem Lichte erscheinen, als wir es jetzt für berechtigt halten können. Zur Zeit steht nur soviel fest, dass wir nach den Erfahrungen der letzten Jahre in geeigneten und richtig ausgewählten Fällen im Stande sind, mit der Splenektomie ausserordentlich viel zu nützen, und daher auch berechtigt sind, nach dieser Richtung hin vorwärts zu streben und weitere Erfahrungen zu sammeln. Den Standpunkt Jonnesco's braucht man deshalb noch nicht einzunehmen. Vielmehr wird man sich dessen bewusst bleiben müssen, dass die Operation bei der Malariamilz in erster Linie die Aufgabe haben soll, die Nachtheile einer Geschwulstbildung in der Bauchhöhle zu beseitigen, und dass sie

---

[1]) Policlinico. 1897.
[2]) F. Hartley, Splenectomy. The medical news. T. 72. New York. 1898. pag. 417 ff.
[3]) Policlinico. 1894.
[4]) Bull. della R. Accad. med. di Roma. XV. pag. 66.
[5]) Vergl. Münchener med. Wochenschr. 1897. S. 295.

nicht die Malariainfection selbst, sondern nur deren Folgeerscheinungen in ihrer Schwere zu mildern und zu bessern vermag.

Mit grösster Bestimmtheit ist dagegen für die Mehrzahl der primären oder idiopathischen Milzhypertrophieen die Operation der Splenektomie als eine erforderliche zu erachten.

Diejenigen Formen der Erkrankung, welche seither als einfache Milzhypertrophieen gegolten haben, geben für die Ausführung der Operation, soweit es sich heute beurtheilen lässt, eine durchaus gute Prognose und, sobald die Operation geglückt ist, auch zugleich die sichere Aussicht auf ein schnelles und vollkommenes Schwinden aller Krankheitserscheinungen. Heute ist die Sachlage eine andere als früher; denn ebenso, wie sonst auf dem Gebiete der Milzchirurgie, haben auch hier die Resultate der Splenektomie im Laufe der Jahre eine wesentliche Besserung erfahren. Das geht aus den Zahlen, die ich — nach Aussonderung einiger nicht sicher hierher gehöriger Fälle — anzuführen habe, hervor; deutlicher aber noch aus der gleichzeitigen Prüfung der einzelnen Operationsfälle.

Totalexstirpationen der Milz wegen idiopathischer Hypertrophie:

bis zum Jahre 1890: 18 Fälle,
davon geheilt 7; gestorben 11 = 61,1 pCt.
von 1891 bis 1900: 15 Fälle,
davon geheilt 13; gestorben 2 = 13,3 pCt.

Von den beiden Todesfällen des letzten Jahrzehnts ist einer wiederum auf einen Fehler des behandelnden Chirurgen zurückzuführen. Der Kranke starb infolge einer schweren, aus bekannter Quelle stammenden Infektion, nachdem bereits mehrere Laparotomirte hinter einander in gleicher Weise zu Grunde gegangen waren.

Ohne diesen Fall würde daher die Sterblichkeit nach der Operation in den letzten zehn Jahren nur 7,1 pCt. betragen haben. Und wenn wir noch diejenigen Fälle von Wandermilz mit in Betracht ziehen, in denen die abnorme Beweglichkeit von einer idiopathischen Hyperplasie begleitet war, so würde die Gesammtmortalität noch weiter, nämlich nahezu bis auf 5 pCt. herabsinken.

Dass wir angesichts eines solchen Ergebnisses berechtigt sind, einem rechtzeitigen Eingreifen der

chirurgischen Behandlung das Wort zu reden, kann keinem Zweifel unterliegen. Ausserdem aber weisen unsere klinischen Erfahrungen schon jetzt mit aller Entschiedenheit auf die Nothwendigkeit hin, die Vornahme der Operation in eine frühe Zeit zu verlegen und nicht erst mit derselben zu warten, bis die schlimmsten Grade der Milzhypertrophie zur Entwickelung gelangt sind und den operativen Eingriff zu einem gefahrvollen gemacht haben. Vor allem mahnt dazu dringend die Beobachtung, dass auch die idiopathischen Milzgeschwülste, sobald sie eine gewisse Grösse erreicht haben, ganz ausserordentlich grosse Beschwerden verursachen und das Leben unerträglich machen können. Dann aber liegt doch auch der Gedanke nahe, dass solche Milzgeschwülste schliesslich im Stande sein müssen, zu der Erkrankung anderer Bauchorgane wieder den Anlass zu geben und damit unheilbare Zustände herbeizuführen. Wenigstens sprechen für eine solche Anschauungsweise einige Untersuchungen auf pathologisch-anatomischem Gebiete; ich möchte es sogar für wahrscheinlich halten, dass der schädliche Einfluss der Milzgeschwulst auf die übrigen Organe der Bauchhöhle in höherem Grade wirksam ist, als wir es anzunehmen gewohnt sind.

Zum Mindesten wird es hiernach geboten sein, die Beziehungen der idiopathischen Milzhypertrophieen zu den anderen Bauchorganen und in erster Linie zu der Leber einer eingehenden Untersuchung zu unterwerfen, das Verhalten der Bauchorgane in jedem einzelnen Falle auf das Genaueste zu beachten und endlich der sorgfältigen Beobachtung des Kranken auch eine eingehende Prüfung und Berücksichtigung aller anamnestischen Daten an die Seite zu stellen. Vielleicht wird auf diesem Wege noch manches dunkle Blatt in der Geschichte dieser merkwürdigen Milzgeschwülste aufgehellt werden.

Ich komme nunmehr zu einer letzten Gruppe von Splenektomien, die noch ganz besonders geeignet ist, unser Interesse für sich in Anspruch zu nehmen.

In neuerer Zeit ist wiederholt auf ein gemeinsames Vorkommen der primären Milzhypertrophie mit Lebercirrhose aufmerksam gemacht und die Heilbarkeit solcher Krankheitsfälle durch die Splenektomie betont worden. Allem Anscheine nach

muss diese, von den Italienern als eine besondere Krankheit aufgefasste und als „Malattia del Banti“ beschriebene Form der Milzhypertrophie in engen Zusammenhang mit den sonst bekannten Formen der idiopathischen Milzvergrösserung gebracht werden. Allein, ihre besondere Eigenart und unsere heute noch unvollkommene Kenntniss derselben lässt es rathsam erscheinen, vorläufig noch die hierher zu rechnenden Fälle zu einer besonderen Gruppe zu vereinen und sie in ihrem Verhalten zur Splenektomie für sich allein zu prüfen. Es handelt sich dabei nicht etwa um jene Milzhypertrophien, welche bei Alkoholikern im Gefolge der atrophischen Lebercirrhose aufzutreten pflegen, sondern um eigenartige Milzhyperplasien, deren Entstehung uns noch völlig unklar ist und doch gerade darin sich charakteristisch zeigt, dass sie nicht auf Alkoholmissbrauch, auch nicht auf Malaria oder auf Syphilis zurückgeführt werden darf. Vielleicht durch einen noch unbekannten Infektionsprozess oder, wie ich es für wahrscheinlicher halten möchte, durch einen von dem Darmkanal ausgehenden Intoxicationsprocess hervorgerufen, sehen wir diese Milzhyperplasien bis zu erheblichem Umfange anwachsen und, soweit es sich klinisch nachweisen lässt, erst späterhin, oft auch erst nach langen Jahren mit einer interstitiellen Hepatitis sich verbinden, die dann ihrerseits im weiteren Verlaufe der Erkrankung zu Lebercirrhose, Ascites und schliesslich zum tödtlichen Ende führt. Vielleicht haben wir für die beiden Organerkrankungen, wie es neuere Untersuchungen vermuthen lassen, eine gemeinsame Krankheitsursache anzunehmen. Allein, man mag hierüber denken, wie man will: man wird sich doch nach den bisher bekannt gewordenen Beobachtungen des Eindruckes nicht erwehren können, dass gerade bei den hier in Betracht kommenden ätiologischen Momenten die Milz vorzugsweise und zuerst, jedenfalls aber in viel stärkerem Maasse als die Leber erkrankt, und dass auch der Milztumor als solcher wiederum durch seine Verbindung mit der Vena portarum die Veränderungen in der Leber ungünstig beeinflussen muss. Ist nun diese Anschauung zutreffend, und werden andererseits auch die Wahrnehmungen der italienischen Aerzte bestätigt, welche nach der Splenektomie die Hepatitis in ihrer Weiterentwickelung gehemmt sahen, ja sogar gelegentlich deren Rückbildung beobachtet haben wollen, dann vermag auch die Entfernung der Milz in diesen

eigenartigen Krankheitsfällen Ausserordentliches zu leisten und bei rechtzeitiger Ausführung den tödtlichen Ausgang des Leidens aufzuhalten, vielleicht sogar gänzlich abzuwenden.

Zweifellos sprechen die Erfolge der Operation zu Gunsten dieser Auffassung. Während andere Heilmethoden nur einen vorübergehenden Nutzen brachten, hat die Splenektomie in 16 Fällen 13 mal zur Heilung geführt und nicht nur das Zurückgehen der Krankheitserscheinungen eingeleitet, sondern auch mehrfach den Kranken, wie es die Mittheilungen von Terrile[1]) und Maragliano[2]) lehren, ihre volle Gesundheit zurückgegeben. Dreimal ist die Operation tödtlich verlaufen. In zwei Fällen, welche bezüglich ihrer Diagnose allerdings nicht ganz einwandfrei erscheinen, wurde der Tod durch unstillbare Blutungen bei der Operation veranlasst; und in dem dritten starb die Patientin infolge einer Uterusperforation, welche nach der glücklich überstandenen Milzexstirpation bei der Auskratzung eines Abortes zu Stande kam[3]). Was hiernach in Wirklichkeit mit der Splenektomie erzielt worden ist, erweckt einen durchaus günstigen Eindruck und gebietet uns auch die Vornahme der Operation in den Anfängen der Erkrankung.

Die klinischen Erfahrungen und auch die chirurgischen Erfolge zwingen uns hiernach, in allererster Linie bei der primären, mit interstitieller Hepatitis sich verbindenden Milzhypertrophie schon frühzeitig, noch ehe schwere Störungen von Seiten der Leber sich merkbar machen, die Milz zu entfernen und in dieser Operation auch das einzige Heilmittel für den Kranken zu erblicken.

Da ich nun aber eine enge Zusammengehörigkeit sämmtlicher Formen der einfachen oder idiopathischen Milzhypertrophie für sehr wahrscheinlich halte und der Ansicht bin, dass demgemäss auch gleiche oder doch ähnliche Vorgänge in ihrem Gefolge auftreten werden, so würde ihre Behandlung ebenso von gleichen Gesichtspunkten geleitet werden müssen. Ich halte es daher auch in allen jenen Fällen, die zu der Gruppe der idiopathischen Milzhypertrophieen gehören, angesichts des

---

[1]) Gaz. degli ospedali e delle clin. 1896.

[2]) Ebendaselbst. 1898.

[3]) G. Banti, Nuovi studi sulla splenomegalia con cirrosi epatica. Policlinico. 1898; s. Schmidt's Jahrbücher. Bd. 264. 1899. S. 139.

Mangels wirksamer Medicamente für rathsam, frühzeitig die Milz zu opfern, um das wichtigere Organ, die Leber, vor schwerer und unheilbarer Erkrankung zu schützen.

Die Schlussfolgerungen, zu denen ich soeben gelangt bin, vermag ich übrigens durch eine eigene Beobachtung zu stützen, durch den glücklichen Erfolg einer Splenektomie, welche ich vor einigen Monaten bei einer primären Milzhyperplasie mit interstitieller Hepatitis ausgeführt habe. Meine Patientin war ein Mädchen im Alter von 26 Jahren, welches aus einer gesunden Familie und ebenso aus einer gesunden malariafreien Gegend stammte, aber schon in der Kindheit einen auffallend starken Leib gehabt hat und seit mehreren Jahren von einem mächtigen, in der Oberbauchgegend unbeweglich festsitzenden Milztumor so gequält wurde, dass es dringend die Operation verlangte. Die Gesichtsfarbe der Kranken war damals blass; und mannigfache Erscheinungen, auch Erweiterungen im Bereiche der subcutanen Venen an der Brust deuteten auf eine gestörte Blutcirkulation. Dazu kamen leise diastolische Geräusche an der Herzspitze, eine leichte Vergrösserung der Leberdämpfung und eine mässige Albuminurie. Aber es war kein Ascites und keine Anomalie in der Blutzusammensetzung nachweisbar. Unter diesen Umständen entschloss ich mich zu der Operation, die zu gutem Ende führte und auf den Gesammtzustand des Mädchens einen ausserordentlich günstigen Einfluss ausgeübt hat. Von Monat zu Monat habe ich seitdem das Fortschreiten der Gesundung wahrnehmen können, so stetig, dass ich nunmehr auch für die Zukunft Gutes erwarten darf. Ich lasse nachstehend die genaueren Angaben der Krankengeschichte folgen:

Beobachtung 1.

Splenektomie bei primärer oder idiopathischer Milzhyperplasie mit interstitieller Hepatitis. — Heilung.

Das 26 Jahre alte Mädchen, welches in einer gesunden Gegend in Posen aufgewachsen ist, gesunde Eltern gehabt hat und noch 5 gesunde Geschwister besitzt, entsinnt sich genau, dass es schon in der Kindheit einen auffällig starken Leib gehabt und oft an Magenschmerzen, oft auch an Kopfschmerzen gelitten hat. Bestimmteres über etwaige Störungen in der Funktion der Verdauungsorgane wusste die Kranke nicht mehr anzugeben. Seit vielen Jahren schon hat sie eine erhebliche Zunahme in dem Stärkerwerden des Leibes wahrgenommen und mehr und mehr bei

der Arbeit ein lästiges Gefühl von Spannung und Schmerzen im Bauche bekommen. Sie wurde von vielen Leuten für schwanger gehalten und deshalb auch mehrfach aus ihrer Stellung entlassen. Die Geschwulstbildung in der linken Seite der Oberbauchgegend hat sie bereits vor mehreren Jahren bomerkt. Eine längere Arsenikkur blieb ohne jeden Einfluss auf das Wachsthum der Geschwulst. In den letzten beiden Jahren haben sich dann öfters Cirkulationsstörungen, namentlich Anschwellungen der Beine gezeigt; und schliesslich haben die Schmerzen und Beschwerden im Leibe derart zugenommen, dass die Patientin auf das Dringendste verlangte, von ihrer Geschwulst befreit zu werden. Selbst die Vorstellung, dass die Operation mit einer grossen Gefahr verbunden sein würde, vermochte sie nicht von ihrem Wunsche abzubringen.

Wie noch bemerkt werden mag, ist die Menstruation bei der Pat. von dem 18. Lebensjahre ab zuerst sehr unregelmässig aufgetreten, in letzter Zeit jedoch regelmässig, dabei meistens mit Kopf-, Magen- und Leibschmerzen verbunden.

Dass Alkoholmissbrauch auszuschliessen war, konnte keinem Zweifel unterliegen.

Zur Zeit ihrer Aufnahme in das Städtische Krankenhaus zu Charlottenburg befand sich die Patientin in einem leidlichen Ernährungszustande und wies bei normaler Körpertemperatur eine Pulsfrequenz von 80 bis 90 Schlägen in der Minute auf.

Der Herz- und Lungenbefund war, abgesehen von einem leichten diastolischen Geräusch an der Herzspitze, im Ganzen frei von krankhaften Erscheinungen.

Der Leib war stark vorgewölbt.

In der Oberbauchgegend links konnte man deutlich einen derben, auf Druck leicht empfindlichen Tumor fühlen, der aus der Milzgegend unter den Rippen hervortrat und bis zum Nabel nach innen, bis zum Beckenkamm nach unten sich erstreckte. Die glatte Beschaffenheit seiner Oberfläche, die Form, die leicht abgerundeten Ränder vorn und einzelne Einbuchtungen ebendaselbst liessen ihn unzweifelhaft als eine mächtig geschwollene Milz erkennen. Im Uebrigen erwies sich der Tumor ziemlich unbeweglich; er musste also feste Verbindungen besitzen.

Die Lebergrenzen waren ein wenig verbreitert. Indessen war eine Flüssigkeitsansammlung in der Bauchhöhle nicht nachweisbar. Auch war kein Icterus vorhanden.

Der Urin enthielt eine mässige Menge Eiweiss bei einem specifischen Gewicht von 1023—1025.

Die Blutuntersuchung ergab einen normalen Befund, 4300000 rothe und 7000 weisse Blutkörperchen im Kubikcentimeter; dabei keine Leukocytose, keine Poikilocytose, auch keine kernhaltigen rothen Blutkörperchen oder Färbungsanomalien irgendwelcher Art.

Auffällig erschien nur noch eine stärkere Füllung der subcutanen Venen an der vorderen Thoraxwand.

Anlässlich dieses Befundes, der starken Beschwerden, an denen die Pat.

litt, und der Erfolglosigkeit aller früheren ärztlichen Behandlungsversuche musste eine Exstirpation der Milz für gerechtfertigt erachtet werden.

Laparotomie am 13. 3. 1900 in Aethernarkose. Die Eröffnung der Bauchhöhle wurde mit einem mesorectalen Schnitt vom Rippenbogen abwärts bis etwas unterhalb der Nabelhöhe bewirkt. Dass dieser Schnitt günstig gewählt war, liess sich sofort erkennen. Einerseits gestattete er in bester Weise den Zugang zu den grossen Hilusgefässen der Milz; andererseits wurde durch seine seitliche Lage eine Verletzung der grossen, in der Mittellinie der Bauchwand verlaufenden Venen vermieden.

Was zunächst nach der Eröffnung der Bauchhöhle Interesse erregte, war, abgesehen von der Milzgeschwulst, die Beschaffenheit der Leber und der Zustand, in welchem sich die Gefässe der Bauchorgane befanden.

Die Leber war im oberen Wundwinkel sichtbar, blauroth, etwas vergrössert und an ihrer Oberfläche nicht ganz glatt, sondern unregelmässig höckerig.

Ferner sah man in dem Ligamentum gastrocolicum die Venen zu enorm erweiterten und dünnwandigen Gefässen angeschwollen. Ueberall am Magen und an den Darmschlingen entlang sah man erweiterte und stark geschlängelte Gefässe verlaufen.

Ebenso fanden sich an der vorderen Bauchwand in der Mittellinie unter dem Peritoneum parietale zahlreiche längsverlaufende und kleinfingerdicke Venen, welche in der Nabelgegend mit den subcutanen Venen der Brustgegend in Verbindung standen.

Auch die zur Milz verlaufenden Gefässe zeigten die gleiche Erweiterung und Dünnwandigkeit. Es war also Vorsicht geboten.

Die Milz selbst besass ausser diesen über die ganze Länge ihrer Concavseite sich ausbreitenden Verbindungen mit den Nachbarorganen nur an ihrer convexen Aussenfläche und am oberen Pol festere Verwachsungen, während sie im Uebrigen frei in die Bauchhöhle hineinragte.

Da es nun zunächst nicht möglich war, den oberen Pol der Milz freizubekommen und dort die Verbindungen mit dem Zwerchfell zu durchtrennen, fing ich an, vom unteren Pol aus Schritt für Schritt die in den Hilus eintretenden Gefässe mit der Deschamps'schen Nadel doppelt zu unterbinden und zwischen den Catgutligaturen zu durchschneiden. Dabei wurde jeder der centralen Gefässstümpfe, um eine Nachblutung sicher zu verhüten, mit einer doppelten Umschnürung versehen. Je weiter dann die Unterbindungen fortschritten, um so beweglicher wurde die Geschwulst, bis es gelang, sie mit ihrem unteren Theil aus der Wunde herauszuheben. Nach der jetzt vorgenommenen Unterbindung der Hauptgefässe, der Arteria und Vena lienalis, zweier mächtigen Gefässstämme, von denen sogar die Arterie die Dicke eines halben Fingers erreicht hatte, konnte nunmehr auch mit der Lösung der Verwachsungen an der Convexität und am oberen Pol der Milz begonnen werden.

Es gelang das ohne besonderen Zwischenfall, zumeist stumpf, sodass schliesslich die ganze Milzgeschwulst hervorgewälzt und von ihren letzten Verbindungen mit der Bauchspeicheldrüse und deren Umgebung nach Anlegung der erforderlichen Ligaturen losgetrennt werden konnte. Hierbei fiel besonders eine fingerdicke Vene auf, die zur Vorsicht mahnte, weil sie losgelöst von den übrigen Gefässen aus dem hinteren stumpfen Rande der Milz hervortrat. Wie sich später herausstellte, theilte sich diese zuletzt durchschnittene Vene unmittelbar nach ihrem Verschwinden in der Milzsubstanz in zwei mächtige Zweige, welche wiederum in gerader und unmittelbarer Verbindung mit den grossen Hilusgefässen standen. Man kann sich leicht vorstellen, eine wie grosse Gefahr bei unvorsichtigem Operiren oder bei zu starkem Zuge an der Milz die vorzeitige Verletzung eines solchen Gefässes heraufbeschwören muss.

Es folgte nunmehr noch einmal eine genaue Revision der Bauchhöhle und aller Gefässstümpfe, dann eine kurzdauernde Tamponade der breiteren Wundflächen und zuletzt, als nirgends mehr eine Neigung zur Nachblutung entdeckt werden konnte, der vollkommene Verschluss der Bauchwunde durch Etagennaht.

Nach der Beendung der Operation sah die Patientin zwar blass aus; doch hatte sie einen guten Puls und gab zu keinerlei Besorgniss Anlass.

Die exstirpirte Milz war 29,5 cm lang, 17 cm breit und 8,5 cm dick. Unmittelbar nach der Operation hatte sie ein Gewicht von 2506 g, später, nachdem sie viel von ihrem Blutgehalt verloren hatte, nur ein solches von 2006 g. Das ganze Organ schien ziemlich gleichmässig vergrössert zu sein; es besass vorne einen etwas schärferen Rand mit zwei tiefen Einkerbungen, hinten einen abgestumpften Rand von mächtiger Dicke und war an der Hilusseite, wo sich in der Nachbarschaft der Gefässe noch einige kleine Nebenmilzen vorfanden, von einer durchaus glatten, an der Convexseite von einer stellenweise verdickten Kapsel überzogen. Hier und dort konnte man als Anzeichen chronisch-entzündlicher Vorgänge auf der Kapsel kleine, etwa 1—2mm breite, schwielige Verdickungen erkennen, welche sich durch ihre hellere Färbung deutlich von der Umgebung abhoben.

In ihrer Consistenz derjenigen einer gesunden Leber ähnlich, zeigte die Milz auf dem Durchschnitt eine fast gleichmässige, braunrothe, nur spärlich von hellgrauen zarten Trabekeln durchsetzte Fläche und eine ziemlich derbe, nicht aus der Schnittfläche hervorquellende Pulpa.

Diesem Befunde entsprechend ergab dann auch die mikroskopische Untersuchung, dass es sich um eine Hyperplasie sämmtlicher Bestandtheile der Milz handelte, jedoch so, dass die grössere Derbheit der Pulpa auf eine im Verhältniss zu den übrigen Bestandtheilen verstärkte Zunahme des reticulären Bindegewebes zurückzuführen war. Die Follikel waren nur dürftig entwickelt. Daneben fanden sich im Trabekelapparat reichliche Pigmentablagerungen, die nach der Ansicht von Prof. Israel wohl von alten Blutungen herrühren mochten.

Der Verlauf der Heilung war bei der Patientin, so weit die Operationswunde in Betracht kam, ein völlig normaler; dagegen wurde er zunächst durch das Einsetzen einer schweren und Tage lang sehr besorgnisserregenden Aetherpneumonie gestört.

Schon am Nachmittag nach der Operation machte sich mit dem Auftreten lauten Rasselns in den Lungen eine starke Cyanose bemerkbar, die allerdings gegen Abend wieder etwas geringer wurde, sodass nur an den Fingernägeln ein leicht bläulicher Schimmer zurückblieb. Pulsfrequenz 112. Temperatur 37,6°.

Am folgenden Tage stieg die Temperatur auf 38,8°, die Pulsfrequenz auf 116; das Rasseln nahm zu und heftige Schmerzen in der Brust und am Rücken quälten die Patientin auf das äusserste.

Erst am 20. März besserten sich mit dem Absinken der Temperatur und der Pulsfrequenz alle störenden Erscheinungen, sodass das Allgemeinbefinden einen günstigeren Eindruck machte, keine Cyanose mehr bemerkt werden konnte und, wenn auch die Brustschmerzen noch nicht ganz geschwunden waren, doch das Auswerfen des reichlich abgesonderten schleimig-eitrigen und eitrigen Lungensekretes weniger Beschwerden verursachte.

Am Bauche war inzwischen Alles in Ordnung gewesen.

Am 21. März war die Laparotomiewunde so weit geheilt, dass schon ein Theil der Nähte entfernt werden konnte.

Zu dieser Zeit konnte auch bereits festgestellt werden, sass sich die Circulationsverhältnisse in der Bauchhöhle wedentlich gebessert haben mussten. Von der Schwellung der subcutanen Brustvenen war nichts mehr zu entdecken.

Von nun an machte die Erholung der Patientin rasche Fortschritte. Die Beschwerden nahmen mehr und mehr ab; der Appetit wurde gut und der Ernährungszustand hob sich in wünschenswerthem Maasse. Auch der Eiweissgehalt des Urins verschwand gänzlich.

So konnte das Mädchen schliesslich geheilt und vollkommen frei von Schmerzen und Beschwerden aus dem Krankenhause entlassen werden.

Dass die Beschaffenheit der Bauchnarbe tadellos war, brauche ich kaum zu erwähnen. Wohl aber möchte ich noch ausdrücklich darauf hinweisen, dass niemals, und auch in den folgenden Monaten nicht, irgend eine merkbare Schwellung der Lymphdrüsen, auch niemals eine Vergrösserung der Schilddrüse wahrgenommen werden konnte.

Bezüglich des Befundes, den die regelmässig ausgeführten Blutuntersuchungen ergaben, habe ich nur eine kurze Bemerkung hinzuzufügen. Wie immer, so sank auch in diesem Falle zunächst die Zahl der rothen Blutkörperchen bei gleichzeitiger Vermehrung der weissen, jedoch nur für ganz kurze Zeit, sodass schon Ende März, also $2^1/_2$ Wochen nach der Operation, wieder die früheren normalen Verhältnisse hergestellt waren.

Die Zählung der Blutkörperchen ergab für den Cubikcentimeter:

vor der Operation	4300000	rothe,	7000	weisse,
nach der Operation (13. 3.)				
am 15. März	3800000	„	7000	„
am 22. März	4000000	„	8000	„
am 26. März	4500000	„	7500	„
am 30. März	4500000	„	7000	„

Der Hämoglobingehalt des Blutes betrug in den letzten Märztagen 75 bis 80 pCt. Mikroskopisch waren nur normal geformte, keine kernhaltigen rothen Blutkörperchen, auch sonst keine morphologischen Veränderungen oder Veränderungen in der Färbbarkeit im Blute zu finden. Nur schienen die Lymphocyten ein wenig vermehrt zu sein.

Auf die Einzelheiten der vorstehend geschilderten Beobachtungen will ich hier nicht näher eingehen.

Die Operation ist erst vor wenigen Monaten vorgenommen worden und die Beobachtung der Patientin noch nicht lange genug fortgesetzt, um schon jetzt ein abschliessendes Urtheil zu gestatten. Immerhin ist soviel sicher, dass die Splenektomie in diesem Falle nicht die geringsten Störungen, welche auf den Ausfall der Milz bezogen werden könnten, zur Folge gehabt hat, dass sie vielmehr in allen Krankheitserscheinungen eine schnelle und auffallende Besserung herbeigeführt hat. Die rasche Ausgleichung der Cirkulationsstörungen, das schnelle Verschwinden der Albuminurie, die auffallende Besserung des Allgemeinzustandes, kurz Alles spricht dafür, dass wir in diesem Falle auch auf den Zustand der Leber, auf das weitere Verhalten der interstitiellen Hepatitis und damit auch wiederum auf die Gesundung der Patientin eine günstige Einwirkung voraussetzen dürfen.

Nur auf einen Punkt, welcher die Operationstechnik betrifft und mir für die Wahl des Bauchschnittes von Bedeutung zu sein scheint, möchte ich noch besonders hinweisen. Bei meiner Patientin waren vor der Operation stark erweiterte Hautvenen an der Brust und am Bauche mit deutlicher Bildung eines Caput medusae sichtbar. Da diese als Erscheinungen eines Collateralkreislaufes zu deuten und mit einer Stauung im Pfortadergebiet in Zusammenhang zu bringen waren, musste auch ihre Verletzung vermieden werden. Sie verschwanden nach der Operation in ganz kurzer Zeit. Auf Grund meiner Beobachtung komme ich daher zu der Ansicht, dass in allen jenen Fällen, wo Erscheinungen eines Caput medusae aufgetreten sind, die

ihm angehörigen Gefässe zur Ausgleichung der Cirkulationsstörungen erhalten bleiben sollen, also die Wahl des Bauchschnittes sich auf eine seitlich gelegene Bauchpartie beschränken soll. Mag auch sonst, wie es jetzt vielfach angenommen wird, der Medianschnitt für die Splenektomie mancher Vorzüge nicht entbehren; der mesorectale Schnitt bietet uns, was die Leichtigkeit des Zuganges zu dem Operationsgebiet betrifft, sicher die gleichen Vortheile wie jener und hat sich in meinem Falle. als aussserordentlich zweckmässig erwiesen.

Nachdem ich nunmehr gezeigt zu haben glaube, dass wir berechtigt sind, die alten Anschauungen über die Splenektomie in mancher Hinsicht über Bord zu werfen, dass wir insbesondere heute unsere Aufmerksamkeit mehr als seither dem Auftreten der für das Leben der Kranken so überaus wichtigen, in der Milz und zugleich auch in anderen Bauchorganen sich abspielenden pathologischen Vorgänge zuzuwenden haben, mag es mir zum Schluss noch verstattet sein, über zwei Fälle zu berichten, in denen ich — ebenfalls im letzten Jahre — eine Splenotomie und eine partielle Exstirpation der Milz mit gutem Erfolge ausgeführt habe. Diese beiden Fälle verdienen schon insofern Beachtung, als es sich in dem einen um eine allgemeine eitrige Einschmelzung und Nekrose des Milzgewebes, in dem anderen um multiple, aber ebenfalls durchaus intralienal gelegene Abscesse, also um sehr seltene Erkrankungen handelte.

Die eingehenden Bearbeitungen, welche wir über den Milzabscess in erster Linie Ledderhose[1]) und dann auch Litten[2]) verdanken, haben das seltene Vorkommen der Eiterbildung in der Milz klar zu Tage treten lassen und namentlich von solchen Beobachtungen, in denen eine operative Behandlung des Abscesses versucht wurde, nur wenig zu berichten gewusst.

Abgesehen von jenen sieben, an früherer Stelle schon von mir berücksichtigten Fällen, in denen die Heilung durch eine Totalexstirpation der Milz erzielt wurde, habe ich nur über 9 wegen eines Abscesses der Milz und der Milzgegend operirte Kranke eine

---

[1]) a. a. O. Deutsche Chirurgie. Lieferung 45 b.

[2]) M. Litten, Die Krankheiten der Milz und die haemorrhagischen Diathesen. Specielle Pathologie und Therapie. Herausgegeben von H. Nothnagel. Bd. VIII. 3. Theil. Wien 1898.

Mittheilung auffinden können. Zwei derselben, bei denen die Eröffnung des Abscesses von Kölliker[1]) und Collier[2]), von jenem zweizeitig, von diesem einzeitig, vorgenommen wurde, starben nach der Operation. In den 7 anderen Fällen, in zwei Fällen von Lauenstein[3]) und in je einem von Sendler[4]), v. Itterson-Nolen[5]), Black[6]), Treves[7]) und Cromwell[8]), hat die einzeitige Spaltung des Abscesses zur Heilung geführt, und zwar meistens in ausserordentlich schneller Weise.

Zu diesen 7 geheilten Fällen kommen nun noch die beiden von mir operirten und gleichfalls geheilten Fälle hinzu. Auch aus diesem Grunde, im Hinblick auf die ausserordentlich geringe Anzahl der durch eine Operation erzielten Heilungen, dürfen die beiden neuen, von mir gemachten Beobachtungen einiges Interesse für sich beanspruchen.

Sehr bemerkenswerth ist in meinen Fällen, welche beide in die Gruppe der secundären, metastatisch entstandenen Entzündungen einzurechnen sind, die Aetiologie des Milzabscesses. In dem einen Falle war die Ursache wunderbarer Weise ein gangränöses, von einer entzündlichen Phimose verdecktes Schankergeschwür, in dem anderen ein epityphlitischer Abscess, welcher bei einem Kranken mit ausgesprochen septischen Erscheinungen zur Operation kam. Jener steht, soweit mir bekannt ist, vollkommen ohne Beispiel da. Dieser dagegen könnte an eine allerdings nicht ganz klare Beschreibung eines von Riddle Goffe[9]) beobachteten Krankheitsfalles erinnern. Der Knabe, auf den sich diese Beschreibung bezieht, hatte nach einem

---

[1]) Vergl. Litten, a. a. O. S. 62.

[2]) J. Collier, Abscess of the spleen. Lancet 1895. II. pag. 1297.

[3]) C. Lauenstein, Deutsche medic. Wochenschrift. 1887, und Jahrb. der Hamburgischen Staats-Krankenanstalten. III. 1894. S. 506 ff.

[4]) P. Sendler, Ein operativ geheilter Milzabscess. Deutsche Zeitschrift für Chirurgie. Bd. 36. 1893. S. 536.

[5]) W. Nolen, Een Geval von Miltabsces. Incisie. — Genezing. Nederlandsch Tijdschrift voor geneeskunde. Amsterdam 1894.

[6]) W. G. Black, Abscess of spleen cured by incision and drainage. Brit. med. Journ. 1896. II. pag. 1116.

[7]) F. Treves, A group of twenty-seven abdominal operations. Lancet 1896. I. pag. 18.

[8]) Cromwell, Traumatic suppurative splenitis. Med. News. New York. 1898. Bd. 73. pag. 375.

[9]) J. Riddle Goffe, The difficulties of diagnosis in rupture of the spleen, as illustrated by a case. Med. News. New York. 1898. Bd. 73. pag. 831 ff.

Unfall die Folgen einer Milzruptur glücklich überstanden und bekam 6 Wochen später im Anschluss an einen neuen Unfall zunächst heftige Erscheinungen einer Peritonitis, die zur Resektion des kranken Processus vermiformis führten, dann im weiteren Verlaufe einen subphrenischen Abscess und schliesslich einen Milzabscess, der jedoch erst nach dem Tode entdeckt wurde. Riddle Goffe glaubte, der zweite Unfall habe die Milzwunde wieder aufgerissen und so den Abscess herbeigeführt. Wahrscheinlicher dürfte wohl die Annahme eines Zusammenhanges zwischen dem Milzabscess und der eitrigen Banchfellentzündung sein.

Der Ursache entsprach in meinen beiden Fällen auch die schnelle Entwickelung der Eiterung in der Milz und die Schwere der Erkrankung, welche unter dem Bilde eines mit den Anzeichen einer septischen Allgemeinintoxication verbundenen Abscessfiebers verlief; ihr entsprach auch die Beschaffenheit des Eiters, welcher sich in dem Epityphlitisfalle deutlich von demjenigen des anderen Kranken unterschied.

In dem ersten Falle, der durch den gangränösen Schanker bedingt war und zunächst auf der inneren Abtheilung des Charlottenburger Krankenhauses von Prof. Grawitz behandelt wurde, hatte das staffelförmige Ansteigen der Temperatur, die Auftreibung des Leibes und eine leichte Empfindlichkeit der Ileocoecalgegend den Verdacht auf Typhus nahegelegt, bis nach einiger Zeit das Fehlen jedes sicheren Typhuszeichens, die Vermehrung der Leukocyten im Blute bis zu 20000 und 30000 im Cubikcentimeter und die zunehmende Verbreiterung der Milzdämpfung zur Punktion der Milz und damit auch zur richtigen Diagnose führte. Aehnlich hatte eine geringfügige Druckempfindlichkeit der Ileocoecalgegend, das Auftreten mehrerer diarrhoischer Darmentleerungen und die Vergrösserung der Milzdämpfung in dem von Nolen[1]) mitgetheilten Falle zunächst die Diagnose auf Typhus abdominalis stellen lassen, bis nach Verlauf von 10 Tagen die Diarrhoe verschwand, der durch den Abscess bedingte Tumor unterhalb der Rippen fühlbar und zugleich ein kleines seröses Pleuraexsudat linkerseits nachweisbar wurde. Und auch von anderen Beobachtern, wie von

[1]) a. a. O.

Sendler[1]) und Treves[2]), finden wir neben der Milzvergrösserung und dem intermittirenden Fieber vorübergehende Störungen der Darmfunktion und öfteres Erbrechen als Begleiterscheinungen der beginnenden Abscessentwickelung erwähnt. Zweifellos begegnen wir also im Beginne der Erkrankung manchen Erscheinungen, welche dazu angethan sind, wenigstens anfangs die Diagnose irrezuführen. Nun wurde aber in unserem Falle noch eine beträchtliche Vermehrung der Leukocyten im Blute beobachtet, welcher ich für die Zukunft eine eigene und wichtige Bedeutung beimessen möchte. Nachdem schon einmal Richelot bei einem von ihm operirten Kranken das Blut in Folge einer Milzvereiterung mit Leukocyten überschwemmt gefunden hat, scheint es mir gerechtfertigt, die Aufmerksamkeit ganz besonders auf diesen Befund hinzulenken. Wie für einen solchen Befund die richtige Erklärung leicht zu finden ist, so glaube ich auch, dass er recht wohl dazu dienen kann, unsere Diagnose von vornherein auf die richtige Bahn zu leiten und sie, auch ohne dass erst eine Punktion den Eiter sichtbar machen muss, zu sichern. Neben den sonstigen Erscheinungen, welche auf eine acute Entzündung der Milz schliessen lassen, wird er einen wichtigen Fingerzeig geben können. Jedenfalls wird in zukünftigen Fällen, deren Krankheitsbild den Gedanken an das Bestehen einer Eiterbildung in der Milz wachruft, auf die Vermehrung der Leukocyten im Blute geachtet und ihre Bedeutung für die Erkennung des Abscesses festgestellt werden müssen. Vielleicht liesse sich dann auch die Punktion der Milz, die wir nicht als gefahrlos und auch nicht in jedem Falle als statthaft anerkennen können, gänzlich vermeiden.

Die Operation, welche ich in diesem Falle einen Monat nach dem Auftreten des Schankergeschwürs mit Resektion eines Stückes der zehnten Rippe, und zwar einzeitig ausführte, förderte eine grosse Menge ausserordentlich stinkenden Eiters und, in ihm schwimmend, einzelne grosse, übrigens aber nicht von kleinen Eiterherden durchsetzte nekrotische Milzstücke zu Tage. Fast die ganze Milz war zur Einschmelzung gelangt, so-

[1]) a. a. O.
[2]) a. a. O.

dass nur noch ein ganz kleiner Rest von Milzgewebe am oberen Pol zurückgeblieben war. Der Eiter erwies sich sowohl bei der mikroskopischen Untersuchung in gefärbten Präparaten als auch in Culturen steril. In dieser Beziehung lehnt sich also unser Fall an die drei Beobachtungen ven Lauenstein, Kölliker und Monod an[1]). Es ist das Verschwinden der Bakterien in dem Eiter immerhin eine auffällige Erscheinung; aber man würde doch zu weit gehen, wenn man dieselbe jetzt schon als charakteristisch für den Milzabscess betrachten wollte; ausser meiner zweiten stehen auch andere Beobachtungen, die wir in der Literatur vorfinden, im Wege. Wir werden wohl anzunehmen haben, dass die Verschiedenartigkeit der Befunde von der Art der Krankheitserreger, von dem besonderen Verhalten der Milz ihnen gegenüber und demgemäss auch von der Dauer der Abscessbildung abhängig ist; indessen wird eine genauere Aufklärung hierüber noch einer besonderen Untersuchung vorbehalten bleiben müssen. Der Einfluss der Operation auf unseren Kranken ist ein ausserordentlich günstiger gewesen. Der Kranke hat sich rasch erholt und ist vollkommen gesund geworden. In seinem Blute ist noch eine leichte Vermehrung der Lymphocyten nachzuweisen. Auch besitzt er jetzt leichte Drüsenschwellungen am Halse, welche er früher nicht gehabt hat, und welche vielleicht mit der compensatorischen Lymphocytose in Zusammenhang gebracht werden können. Aber irgendwelche Störungen der Gesundheit sind damit nicht verbunden. Ich lasse nunmehr die genauere, auf diesen Patienten bezügliche Krankengeschichte folgen:

Beobachtung II.

Nahezu vollkommene Vereiterung und Nekrose der Milz nach gangränösem Schanker. — Splenotomie. — Heilung.

Der Kranke, ein 16 Jahre alter Schlosser, der vordem nie an einer erheblichen Erkrankung gelitten hatte, wurde am 10. April 1899 mit einer entzündlichen Phimose und mehrfachen, durch das Präputium verdeckten Schankergeschwüren auf die innere Abtheilung des Charlottenburger Krankenhauses aufgenommen. Die Infektion soll seiner Angabe nach am 2. April erfolgt sein.

In seinem ganzen Verhalten machte der Patient den Eindruck eines

---

[1]) Vergl. Litten, a. a. O. S. 57 und 59.

schwer erkrankten Menschen, bei dem auch sofort eine leicht ikterische Hautverfärbung auffiel.

Temperatur: 39°. Pulsfrequenz stark beschleunigt.

An den inneren Organen liessen sich keine krankhaften Veränderungen nachweisen.

Dagegen war das ganze Präputium stark geröthet und entzündlich ödematös geschwollen. Aus dem Präputialsacke quoll in reichlicher Menge blutig-eitriges und jauchiges Sekret hervor. Die Leistendrüsen beiderseits zeigten sich leicht geschwollen und auf Druck empfindlich.

Am 12. April wurde die Phimose gespalten, sodass nunmehr in der Einsenkung hinter der Peniseichel und am inneren Vorhautblatte zahlreiche, mit schmierigem Belag bedeckte Geschwüre zu Tage traten, von denen eines nahe dem Frenulum die Zeichen eines ausgesprochen gangränösen Zerfalles zeigte.

Schon am folgenden Tage war die Temperatur zur Norm abgesunken.

Obwohl nun die Geschwürsbildungen ziemlich rasch ein reines Aussehen erhielten, wurde vom 21. April an ein staffelförmiges Ansteigen der Temperatur beobachtet.

Am 24. April bekam der Kranke mehrere diarrhoische Darmentleerungen zugleich mit einer merkbaren, aber nicht druckempfindlichen Auftreibung des Leibes. In der Ileocoecalgegend war Gurren, aber nur eine ganz geringe Schmerzhaftigkeit nachweisbar. Zugleich fing die Milzdämpfung an, sich mehr und mehr zu vergrössern; und schliesslich wurde auch die Milz fühlbar und bei der Betastung empfindlich gefunden.

Die genannten Erscheinungen legten den Verdacht einer Typhus-Infektion nahe. Indessen fehlten doch Roseolaflecken. Auch fiel ebenso die Vidal'sche Serum-Reaktion wie die Diazo-Reaktion im Urin bei wiederholten Untersuchungen negativ aus.

Am 28. April klagte dann der Kranke über heftige Schmerzen in seinem straff gespannten, aber jetzt nur wenig aufgetriebenen Leibe und zwar ganz besonders in der Milzgegend. Dazu kam mehrfach Erbrechen grünlich-schleimigen Mageninhaltes.

Am 7. Mai hatte die Milzdämpfung, nachdem sich inzwischen die Schmerzhaftigkeit in ihrem Bereiche immer noch vermehrt hatte, bei einer Verbreiterung bis nahe an die Mittellinie hinan eine Längenausdehnung von 17 cm bekommen.

Zu dieser Zeit führte eine Blutuntersuchung zu dem Nachweis einer erheblichen Vermehrung der Leukocyten, deren 20000 bis 30000 in einem Cubikcentimer Blut gefunden wurden (darunter 80 pCt. polynukleäre, neutrophile Zellen, 10 pCt. Lymphocyten, 10 pCt. Uebergangsformen und sehr spärlich eosinophile Zellen).

Bei diesem Befunde und bei dem Fehlen vieler wichtiger Typhussymptome wurde nunmehr die Diagnose auf Typhus aufgegeben und von Professor Grawitz eine Probepunktion der Milz vorgenommen. Dieselbe för-

derte einen ziemlich dickflüssigen, übelriechenden Eiter zu Tage, der sich als steril erwies.

Am 8. Mai wurde deshalb der Kranke nach der chirurgischen Abtheilung verlegt und noch an demselben Tage von mir operirt.

Splenotomie nach vorausgeschickter Rippenresektion: In der linken Seite wurde zunächst in der Höhe der 10. Rippe und ihr parallel laufend ein Schnitt durch die Haut geführt, auch die Rippe in einer Ausdehnung von mehreren Centimetern resecirt. Dann drang der Schnitt präparatorisch und mit Vorsicht weiter in die Tiefe, bis an einer vorn und unten, etwa in der vorderen Axillarlinie gelegenen Stelle die Abscesshöhle eröffnet und eine grosse Menge eines überaus übelriechenden und mit einzelnen Gewebsfetzen untermischten gelblich-bräunlichen Eiters entleert wurde. Nach der Erweiterung der Wunde, welche übrigens ohne Eröffnung der Pleurahöhle ausgeführt werden konnte, fanden sich in der Abscesshöhle noch mehrere grosse völlig nekrotische Milzstücke als freie Sequester vor; und ausserdem zeigte es sich jetzt, dass die Milz fast ganz zerfallen und nur noch an dem oberen Pol ein sehr kleiner Rest von Milzgewebe übrig geblieben war. Nachdem der Eiter zusammen mit allem nekrotischen Gewebe entfernt war, wurde schliesslich die ganze Wundhöhle, von welcher zwei tiefere Ausbuchtungen sich nischenartig und wahrscheinlich auch über den Bereich der Milzkapsel hinaus nach vorne und unten erstreckten, mit sterilem Verbandmull austamponirt.

Mit dieser Operation wurde der Kranke auch sofort fieberfrei.

Von dem folgenden Tage an haben sich Temperatur und Pulsfrequenz dauernd in normaler Höhe erhalten.

Das Allgemeinbefinden des Patienten besserte sich sehr rasch. Die gelbe, ikterische, durch die septische Intoxication zu erklärende Hautverfärbung verschwand schnell; und ebenso rasch verkleinerte sich auch die Wundhöhle, obwohl der Eiter, den sie absonderte, noch für längere Zeit ausserordentlich übelriechend und stinkend blieb.

Als der Kranke anfangs August 1899 aus dem Krankenhause entlassen wurde, hatte er an Körpergewicht wieder erheblich zugenommen, auch nicht die geringste Beschwerde mehr zu klagen.

Die Blutuntersuchung ergab damals nichts Anderes als eine etwas auffallende Leukocythose.

Später, im April 1900, war der Blutbefund ungefähr noch der gleiche wie im August 1899. Die rothen Blutkörperchen erwiesen sich, einer von Prof. Grawitz vorgenommenen Untersuchung zufolge, völlig intakt und besassen einen normalen Haemoglobingehalt. Die weissen Blutkörperchen waren mässig vermehrt; es fanden sich darunter ca. 50 pCt. polynukleäre, neutrophile Zellen, ca. 20 pCt. Lymphocyten und ca. 30 pCt. Uebergangsformen, einkernige Zellen mit schwach chromatinhaltigen, gelappten Kernen. Eosinophile Zellen konnten nur in ganz verschwindender Anzahl wahrgenommen werden.

Die Lymphdrüsen in beiden Leistengegenden, am Halse und Nacken fand ich im April 1900 mässig geschwollen.

Im Uebrigen hatte der Kranke seit seiner Entlassung sich stets durchaus wohl befunden. Sein Aussehen war blühend und liess schon ohne Weiteres auf eine vollkommene Gesundung schliessen.

In dem zweiten meiner Fälle, in welchem nach der Incision des epityphlitischen Abscesses der Kranke zuerst völlig fieberfrei wurde, aber doch in seinem Allgemeinbefinden keine rechte Besserung merkbar werden liess, erregten zunächst hin und wieder auftretende, einen oder zwei Tage lang andauernde Fiebertemperaturen mit erhöhter Pulsfrequenz Besorgniss. Dann folgte etwa $1^1/_2$ Monate nach dem Beginn der Erkrankung eine Periode, in welcher sich mit unregelmässig intermittirendem Fieber Schmerzen in der Milzgegend und in der linken Schulter, eine deutliche Vergrösserung der Milzdämpfung und die Erscheinungen einer basalen, aber nicht eiterigen Pleuritis verbanden und schliesslich zu diesen Störungen sich noch eine leichte Auswölbung der linken Thoraxwand und ein ganz schwaches, kaum erkennbares Oedem in der Milzgegend hinzugesellten. Da ich auf Grund dieser Krankheitszeichen sicher annehmen durfte, dass in der Milz ein Eiterherd zur Entwickelung gelangt sei, schritt ich zur Operation und führte sie in ähnlicher Weise wie in dem vorigen Falle einzeitig mit Resektion der neunten und zehnten Rippe aus; ich gelangte dabei im Mittelpunkte der Milz in einen grösseren Abscess, fand aber, dass das ganze, diesen Abscess einschliessende Gewebe der Milz von einer Unzahl kleiner, zum Theil punktförmiger Eiterherdchen durchsetzt war. Demgemäss habe ich in diesem Falle mich nicht auf die einfache Eröffnung des Abscesses, die Splenotomie beschränkt, sondern zum Theil mit stumpfer Auslösung, zum Theil mit dem scharfen Löffel die Milz soweit exstirpirt, als ich das Gewebe krank fand. Auffallend war dabei die Geringfügigkeit der Blutung, die ich stärker erwartet hatte. Nur ein kleiner Rest des oberen Poles und ein kleiner, den Hilus umgebender Theil der Milz blieb dem Patienten erhalten. Aber auch er ist vollkommen gesund geworden und

ebenso von allen Beschwerden frei geblieben. Auch bei ihm sind nennenswerthe Veränderungen in der Zusammensetzung des Blutes ausgeblieben; und keinerlei Störungen deuten mehr auf den Verlust des grössten Theiles seiner Milz hin. Ueber die für diesen Fall wichtigen Einzelheiten mag die folgende Krankengeschichte Auskunft geben:

Beobachtung III.

Multiple intralienale Abscesse infolge von Appendicitis mit abgekapselter Abscessbildung und Sepsis. — Splenotomie mit partieller Exstirpation der Milz nach vorausgeschickter Resektion der neunten und zehnten Rippe. — Heilung.

Der 18jährige Kranke wurde, nachdem er seit 8 Tagen über heftige Schmerzen in der Ileocoecalgegend geklagt und nach zweimaligem Gebrauch von Abführmitteln heftige Stiche in der Unterbauchgegend bekommen hatte, am 21. Juni 1899 mit einem grossen epityphlitischen Exsudat auf die innere Abtheilung des Städtischen Krankenhauses zu Charlottenburg aufgenommen.

Der Kranke hatte bei stark erhöhter Pulsfrequenz eine Temperatur von 39°, dabei eine beschleunigte Athmung, einen meteoristisch aufgetriebenen und in der Ileocoecalgegend überaus schmerzhaften Leib, ferner ein Exsudat, welches nicht allein durch eine deutlich ausgesprochene Dämpfung, etwa dem Umfange eines Kindskopfes entsprechend, sich abgrenzen liess, sondern auch vom Rectum aus bequem gefühlt werden konnte.

In den folgenden Tagen zeigte der Kranke bei gleichmässig hoher Pulsfrequenz (112 bis 118 Pulsschläge in der Minute) ein unregelmässiges Fieber derart, dass die Temperatur einmal, am 1. Juli, bis zu 39,4° anstieg, sonst aber nur Mittags und Abends über 38° hinaus bis zu 38,2° und 38,6° sich erhob. Zugleich nahm die Auftreibung des Leibes zu. Trotz Opiumdarreichung erfolgten mehrfach diarrhoische Darmentleerungen. Der Urin ergab eine starke Indicanreaction und enthielt eine mässige Menge Eiweiss.

Am 5. Juli wurde der Kranke, da sein Zustand sich nicht bessern wollte, der chirurgischen Abtheilung überwiesen.

Zu dieser Zeit fand ich den jungen Mann ausserordentlich elend und verfallen aussehend. Eine leicht ikterische Farbe und der ganze Zustand, in welchem sich der Kranke befand, deuteten bereits auf die Anfangserscheinungen einer allgemeinen Sepsis hin. Ein grosses, über die Linea alba nach links hinausreichendes und deutlich fluctuirendes Exsudat füllte rechterseits die Unterbauchgegend aus. Dasselbe war offenbar abgekapselt; aber der Eindruck, den der Kranke erweckte, war doch so überaus schlecht, dass ich kaum mehr die Hoffnung hegen konnte, mit einer Operation die rechte Hülfe bringen zu können.

An demselben Tage, am 5. Juli 1899, führte ich die Incision des epityphlitischen Abscesses aus. Es entleerte sich dabei eine grosse Menge dünnflüssigen, jauchigen Eiters. Jedes weitere Vorgehen, zumal das Suchen nach dem Wurmfortsatz war jedoch gänzlich ausgeschlossen; dazu war nicht allein der Zustand des Patienten zu elend, dazu waren auch die vorliegenden Darmschlingen viel zu mürbe und brüchig geworden.

Die Operation hatte den Erfolg, dass die Temperatur sofort normal wurde und die Pulsfrequenz sich beträchtlich verminderte.

Indessen musste am 10. Juli noch ein zweiter, bis über die Mittellinie nach links hinausreichender und tief in das kleine Becken sich hinabsenkender Abscess von der Bauchhöhle aus eröffnet werden.

Am 17. Juli kam aus dieser zweiten Abscesshöhle Darminhalt zu Tage; und es konnte nach einiger Mühe auch die Stelle, an welcher die Perforation eingetreten war, sichtbar gemacht werden.

Obwohl nun am 27. Juli die Wundhöhle bis auf die Kothfistel sich geschlossen hatte, konnten doch die Fortschritte in der Besserung des Allgemeinbefindens nicht befriedigen. Der Kranke wollte sich nicht recht erholen. Auch hatte er an einzelnen Tagen wieder etwas erhöhte Abendtemperaturen zu verzeichnen gehabt; am 17. und 18. Juli 38,5° bei einer Pulsfrequenz von 126 bezw. 128. Vom 19. Juli an hatte sich allerdings die Temperatur stets unter 38° gehalten; aber die Pulsfrequenz war hoch geblieben; am 19. hatte sie 120 betragen, am 21. sogar 130 und in der folgenden Zeit 90 bis 100.

Vom 5. August an machte sich dann eine auffällige Verschlimmerung des Krankheitsbildes merkbar.

Der Kranke fing an, über Schmerzen in der linken Seite und in der linken Schulter zu klagen, freilich, ohne dass objectiv in der ersten Zeit etwas besonderes nachzuweisen war. Die Temperatur stieg am 5. August plötzlich auf 39,4°; und nun folgte eine längere Periode, die durch ein unregelmässiges intermittirendes Fieber und durch eine geringe Zunahme der Milzdämpfung charakterisiert war.

Am 6. August:	Temperatur	Morgens	37,1°,	Abends	39,6°;	Puls	98	bezw.	126.
„ 7.	„	„	„	37,0°,	„	38,6°;	„	110	„	128.
„ 8.	„	„	„	36,8°,	„	37,9°;	„	108	„	102.
„ 9.	„	„	„	36,8°,	„	38.5°;	„	100	„	130.

Am 10. August war ein fieberfreier Tag mit subjectivem Wohlbefinden zu verzeichnen.

Am 11. August:	Temperatur	Morgens	37,0°,	Abends	38,6°;	Puls	120.
„ 12.	„	„	„	40,0°,	„	38,2°;	„	120.
„ 13.	„	„	„	37,0°,	„	39,0°;	„	134.

Dann trat wiederum für mehrere Tage ein Absinken der Abendtemperaturen auf 38,0° und 38,2° ein, während die Morgentemperaturen sich meist

über 37° hielten und die Pulsfrequenz zwischen 90 und 104 schwankte. Aber vom 19. August an erhoben sich die Abendtemperaturen von Neuem.

Am 20. August war dann über den unteren Partien der linken Lunge eine handbreite Dämpfung mit Abschwächung des Pectoralfremitus und des Athmungsgeräusches nachzuweisen. In den folgenden Tagen konnte auch eine Zunahme in der Verbreiterung der Milzdämpfung und ebenso eine Zunahme der Schmerzen in der linken Seite festgestellt werden.

Am 29. August endlich vermochte man eine leichte Vorwölbung der Thoraxwand im Bereiche der Milzgegend und zugleich eine allerdings kaum merkbare ödematöse Schwellung in den Intercostalräumen daselbst wahrzunehmen. Auf Druck war diese Gegend ebenso wie der unmittelbar an die Rippen angrenzende Bereich der Oberbauchgegend empfindlich. Eine Punktion der Pleurahöhle stellte fest, dass in derselben kein Eiter vorhanden war. Die Annahme eines Milzabscesses war nunmehr sicher; und demzufolge wurde auch die Operation desselben sofort vorgenommen.

Am 29. August: Splenotomie und partielle Exstirpation der Milz mit Zurücklassung eines nur kleinen Restes. Die Operation wurde mit einer Resektion der vorderen knöchernen Abschnitte der neunten und zehnten Rippe begonnen. Dann folgte die vorsichtige Durchtrennung einer entzündlich infiltrirten stark verdickten Gewebsschicht, bis das Messer eine mit mehreren kleinen Nischen und Ausbuchtungen versehene Abscesshöhle im Inneren der Milz eröffnete. Bei genauerer Betrachtung erwies sich nun das ganze Gewebe der Milz in der Umgebung des grösseren Abscesses durchsetzt von einer Unzahl kleiner, zum Theil nur stecknadelknopfgrosser, zum Theil schon etwas grösserer Eiterherdchen. Es musste daher das ganze so erkrankte Milzgewebe entfernt werden. Es gelang das auch ohne besondere Mühe mit Hülfe des scharfen Löffels und durch stumpfe Auslösung grösserer Stücke mit der Cooper'schen Scheere; merkwürdiger Weise auch ohne nennenswerthe Blutung. Nur ein ganz kleiner Rest am Hilus und am oberen Pol der Milz konnte zurückgelassen werden. Zum Schluss wurde die Wundhöhle mit sterilem Mull tamponirt.

Die Heilung vollzog sich nunmehr in glatter Weise. Temperatur und Pulsfrequenz wurden rasch normal und blieben es auch in der Folge, abgesehen nur von einigen Tagen, in denen der Kranke an einer Angina follicularis litt.

Schon nach 8 Tagen hatte die Wundhöhle sich beträchtlich verkleinert, das Allgemeinbefinden des Patienten sich erheblich gebessert.

Am 27. September war die Wunde fast ganz geschlossen.

Am 21. Oktober, als der Kranke sich wiederum völlig erholt hatte, nahm ich noch die Exstirpation des ganz in feste Verwachsungen eingebetteten und deshalb auch schwer loszulösenden Wurmfortsatzes vor und schloss sofort mit der Exstirpation der Bauchdeckennarbe die

Anfrischung der einzelnen Bauchwandschichten und ihren isolirten Nahtverschluss an.

Hiermit konnte die Behandlung beendet werden.

Der Kranke wurde am 15. November 1899 in vollkommen gesundem Zustande, ohne alle Beschwerden, ohne Störungen der Athmung und ohne Störungen, welche auf die Exstirpation des grössten Theiles der Milz hätten bezogen werden können, ohne nennenswerthe Veränderungen in der Zusammensetzung des Blutes entlassen.

Auch bei diesem Patienten sind in der Folgezeit nicht die geringsten Störungen und Nachtheile bemerkbar geworden.

Was die operative Behandlung in meinen beiden Fällen betrifft, so hat sich dieselbe von der Mehrzahl der bisher ausgeführten Operationen insofern unterschieden, als der Milzabscess bei meinen beiden Patienten zur Zeit des operativen Eingriffes noch hinter der Rippenwand verborgen lag, also auch von hier aus aufgesucht werden musste. In 8 von den 9 oben erwähnten Fällen hatte der Abscess, als er zur Operation kam, bereits eine solche Grösse erlangt, dass er unterhalb der Rippen mit einem Einschnitt durch die Bauchwand eröffnet werden konnte, und zwar 7mal einzeitig und einmal in dem Falle Kölliker's zweizeitig. Nur in dem neunten Falle war Lauenstein durch die Thoraxwand nach Resektion eines fingerlangen Stückes der 9. Rippe mit dem Thermocauter in die Abscesshöhle eingedrungen, also ähnlich wie ich in meinen Fällen vorgegangen.

Aus diesen kurzen Bemerkungen geht schon hervor, dass ein zweizeitiges Operiren, an welches ja naturgemäss bei den Milzabscessen gedacht werden muss, doch immer zu den Seltenheiten gehören wird. Die Schwierigkeit der Diagnose verhindert schon an sich das Operiren in sehr frühem Stadium. Dazu kommt dann noch die für den weiteren Verlauf und für die Behandlung günstige Erscheinung, dass die Entzündung in der Umgebung des Abscesses rasch auf die Kapsel der Milz überzugreifen und sie mit der Nachbarschaft zu verlöthen pflegt, dass ferner auch bei einer Mitbetheiligung des oberen Milzpoles die Verbindung desselben mit dem Zwerchfell sehr bald die basalen Theile der linken Pleurahöhle in Mitleidenschaft zu ziehen und deren Verödung zu begünstigen pflegt. So fanden wir auch in den von mir operirten Fällen den oberen und mittleren Theil der Milz mit der Wandung der Bauchhöhle

verwachsen; und wie Lauenstein, Kernig und Parzewski[1]), dann auch Nolen[2]) und Collier[3]) eine linksseitige Pleuritis sicca und nicht eiterige Pleuraexsudate bei Milzabscess beobachtet haben, so sind auch in dem einen meiner Fälle die gleichen Entzündungserscheinungen in unzweifelhafter Form nachweisbar gewesen; in dem andern durften wir sie wenigstens vermuthen. Diese Vorgänge, welche sich in der Umgebung der Milz abspielen, machen es zumeist möglich, den Eiterheerd im Inneren der Milz ohne Eröffnung der Bauchhöhle und auch ohne Eröffnung des Sinus phrenico-costalis frei zu legen.

Hat die Eiteransammlung bereits einen solchen Umfang erlangt, dass die Grenzen des Abscesses den Rippenbogen weit überragen, so wird die Entleerung des Eiters, wie es ja auch meistens geschehen ist, am einfachsten von einem Schnitt unterhalb der Rippen aus vorgenommen werden. Indessen muss doch unser Bestreben dahin gerichtet sein, möglichst früh die Diagnose zu stellen und durch frühzeitige Eröffnung des Abscesses die Entstehung metastatischer Eiterungen und die Gefahren eines Durchbruches in die benachbarten Körperhöhlen und Organe auszuschalten. Für derartige Fälle, in denen dann die Milz mit ihrem Eiterheerd noch hinter den Rippen verborgen liegt, möchte ich den gleichen Weg, den ich bei meinen beiden Kranken gewählt habe, den Schnitt entlang der zehnten Rippe, die Resektion eines Stückes dieser Rippe von dem Knorpelansatz an nach rückwärts und dann das vorsichtige präparatorische Eindringen in die Tiefe, in gewissen Fällen, insbesondere, wo es sich um multiple Abscesse handelt, auch die Ausräumung des erkrankten, von Eiter durchsetzten Milzgewebes anempfehlen. Geht man nicht zu hoch und nicht zu weit nach hinten durch die Thoraxwand hindurch, so wird sich öfter, auch ohne dass eine adhäsive Pleuritis vorangegangen war, eine Verletzung und Eröffnung des Sinus phrenico-costalis vermeiden lassen.

Dass die Prognose nach einer zeitig vorgenommenen Operation sich durchaus günstig gestaltet, vorausgesetzt, dass das ursächliche

[1]) Vergl. Ledderhose, a. a. O. S. 158.
[2]) a. a. O.
[3]) a. a. O.

Leiden nicht die Rechnung stört, wird durch meine beiden Beobachtungen klar bewiesen.

Das Verhalten meiner beiden Patienten nach der Heilung des Abscesses vermag aber auch von Neuem unseren Glauben an die geringe und kaum in Betracht kommende Einwirkung eines erheblichen Verlustes von Milzgewebe auf die Gesundheit zu erhärten. So tragen auch sie dazu bei, unsere Kenntnisse auf dem Gebiete der Milzchirurgie zu erweitern.

Naturgemäss muss jede Untersuchung, welche sich auf die Zahlen der Statistik, auf ungleichartige Fälle und auf die Operationen verschiedener Chirurgen stützen muss, ihre grossen Mängel besitzen; hier auf dem Gebiete der Milzchirurgie noch ganz besonders, da nicht selten unklare Diagnosen und unklare Beobachtungen die Beurtheilung und die richtige Verwerthung der einzelnen Fälle erschweren, zum Theil sogar unmöglich machen. Dennoch hoffe ich, dass das vorstehend nur in kurzen Zügen charakterisirte Bild, im Wesentlichen unseren heutigen Verhältnissen entsprechend, die Gesichtspunkte klar gelegt hat, welche gegenwärtig die Chirurgie der Milzerkrankungen bestimmen sollen.

Druck von L. Schumacher in Berlin.

UNIVERSITY OF CALIFORNIA MEDICAL SCHOOL LIBRARY

THIS BOOK IS DUE ON THE LAST DATE STAMPED BELOW

7 DAY

AUG 28 1956

11m-9,'16

v.29.
1900.

Deutsche Gesell-
schaft fur Chirurgie
Verhandlungen. 2750.

2750

University of California Medical School Library